

U. 4. 21.

R.C.P. EDINBURGH LIBRARY

Die Wirkungen

von

Arzneimitteln und Giften

auf das Auge.

Handbuch für die gesammte ärztliche Praxis.

Von

Dr. L. Lewin
Professor in Berlin.

und

Dr. H. Guillery
Oberstabsarzt in Cöln.

ROYAL COLLEGE OF
LIBRARY.
SURGS. ENGS.

I. Band.

Mit 85 Textfiguren.

Berlin 1905.
Verlag von August Hirschwald.
NW. Unter den Linden 68.

Alle Rechte vorbehalten.

Vorwort.

Arzneimittelwirkung, Giftwirkung und Krankheit aus inneren Ursachen haben dieselbe Wurzel, nämlich die Wechselwirkung zwischen chemischen Stoffen. Gegen diese Grundauffassung spricht nicht, dass zwischen den Reactionen der von aussen eingeführten, oder im Körper entstandenen Stoffe mit Körpergeweben oder Körpersäften, Unterschiede vorhanden sein können. Diese beziehen sich dann aber nur auf die Gestaltung der Wirkung, nicht auf ihr Werden. Es giebt kein Organ des menschlichen Körpers, keine Gewebsart, die nicht durch bestimmte, von aussen eingeführte reactive Stoffe so erkranken kann wie durch Leidensursachen anderer Art, mit Ausnahme der mechanischen. Experiment und klinische Erfahrung beweisen diesen Satz, durch den die Krankheit auf eine naturwissenschaftliche Basis gestellt wird. Er schliesst ein, dass der Verlauf der Vergiftung wie der Krankheit nach chemischen Gesetzen sich vollziehen muss. Wenn dies nicht immer der durch klinisch-empirische Abstraction gewonnenen Vorhersage entspricht, so liegt es an der leider so engen Begrenzung des menschlichen Erkennenkönnens; denn weder ist das einzelne Individuum an sich, in gesundem oder krankem Zustande, in Bezug auf seine biochemischen Vorgänge eine invariable Constante, noch ist es in Bezug auf die Folgen krankmachender Einflüsse einem anderen Menschen gleichzusetzen. Dieser so schwerwiegende Einfluss der gegebenen Individualität ist nicht auszuschalten. Es ist aber eine naturwissenschaftliche Forderung, thunlichst viele solcher individueller Reactionsmöglichkeiten kennen zu lernen, um die daraus zu ziehenden Inductionsschlüsse für die ärztliche Praxis sicherer zu gestalten.

Die Kenntniss des allgemeinen Verhaltens eines Individuums ist hierbei schon von grosser Bedeutung, noch mehr aber diejenige der individuellen Reactivität einzelner wichtiger Organe. Sie ist das Product eines an sich besonderen Baues, oder eines besonderen Chemismus, oder einer besonderen Abhängigkeit von anderen Theilen des Körpers.

Ein Gesammtbild individuellen Verhaltens gegen Arzneimittelwirkung auf inductivem Wege zu geben, unternahm der Eine von uns in seinem „Handbuch der Nebenwirkungen der Arzneimittel", das der Ausgangspunkt mancher anderweitiger, aufklärender Beobachtungen und Experimente geworden ist, und in dem auch die arzneilichen Augenleiden Berücksichtigung gefunden haben. Schon aus dieser Arbeit ergab sich die Nothwendigkeit eines Weitergehens auf dem eingeschlagenen Wege. Auf die Darstellung des Verhaltens der Gebärmutter gegen chemische Einflüsse, in dem Buche über die „Fruchtabtreibung durch Gifte", folgt nunmehr das vorliegende Werk, das Ergebniss einer gemeinsamen, vieljährigen Arbeit.

Das Auge, das wissenschaftlich am besten durchforschte Organ des menschlichen Körpers, ist hier in seinen Beziehungen zu chemisch reactiven Stoffen, die von aussen oder innen auf dasselbe einwirken, geschildert worden. Die Wissenschaft unserer Zeit verlangt eine möglichst breite Erkenntniss des Thatsächlichen. Dem haben wir gesucht gerecht zu werden, indem wir in umfangreichster Weise die Wirkungsäusserungen von Substanzen, die das Auge verändern, einschliesslich derjenigen Pilze, deren Gifte bei der Erregung von Krankheiten betheiligt sind, auf Grund vorhandener Beobachtungen und nach eigenen Versuchen mit bekannten und neuen Heil- und Giftstoffen zur Darstellung brachten.

Die Versuche am Menschen sind fast ausschliesslich Selbstversuche, da uns andere geübte und bereitwillige Beobachter nicht zur Verfügung standen, und wir uns auch nicht für berechtigt hielten, Andere den Unannehmlichkeiten, ja selbst Gefahren solcher Versuche auszusetzen.

Die Berechtigung, in so erschöpfender Weise das klinische Material aus allen Zeiten und allen Ländern zu geben, nehmen wir von unserer Auffassung ihrer Werthigkeit. So hoch auch der Thierversuch in seiner aufklärenden Leistung zu veranschlagen ist, und so sehr wir ihn auch hier gewürdigt haben, so kann er doch Ergebnisse, wie die vielfältigen klinischen Beobachtungen nicht liefern. Diese lehren den Einfluss individueller Verschiedenheit auf Entwicklung, Verlauf und Ausgang der Störungen, geben dem Arzte Wegweisungen für sein Urtheil in concreten Fällen und gestatten wissenschaftliche Abstractionen zu machen, die durch die Vielfältigkeit des Geschehenen zu inductiver Schlusssicherung berechtigen.

Und darüber hinaus vermag gerade eine solche Form der Behandlung dieses Gegenstandes den Blick zu weiten, indem sie die Beziehungen der Augenleiden zu anderweitigen Körperstörungen, und den Einfluss der letzteren auf das Auge empirisch sicherstellt und für die wissenschaftliche Begründung Material liefert. So kann die tiefere nosologische Erkenntniss gefördert werden, und nicht

nur der Augenarzt, sondern jeder andere Arzt, der Richtung und Stütze für Erkennen und Helfen haben will, von einem solchen Werke Nutzen ziehen. Erforderlich ist hier, wie überall, die läuternde Kritik. Wir haben sie reichlich geübt. Selbst da, wo sie in ihren Ergebnissen einer herrschenden Anschauung widerspricht, glauben wir, dass sie als fördernde Triebkraft einen Werth wird beanspruchen können.

Wir haben ferner die Hoffnung, dass dieses Werk eine Quelle für weitere Forschungen bilden wird. Zahlreiche Probleme harren noch ihrer Lösung auf diesem Gebiete, das wie kein anderes auch allgemein biologische Aufklärungen von weittragender Bedeutung liefern kann.

Wir wären reich belohnt, wenn die hierfür von uns gelieferten breiten, auch kritischen Grundlagen zu neuen, gesicherten Fortschritten verhelfen würden.

Berlin, im October 1904.

Inhaltsverzeichniss.[1)]

Seite

Einleitung 1

Stoffe, die auf das Nervensystem lähmend wirken 36

1. Inhalations-Narcotica 37
2. Schlaf- und Beruhigungsmittel sowie Lähmungsgifte 89
3. Oertliche Anästhetica 131
4. Oertliche Mydriatica 162

Stoffe, die auf das Nervensystem erregend wirken 256

1. Aethylalkohol 257
2. Andere Alkohole 372
3. Aetherische Oele und Harze 392
4. Tabak 395
5. Kaffee, Thee, Campher etc. 447
6. Krampfgifte 452
7. Oertliche Myotica 455

Stoffe, welche chemisch oder physikalisch in die Umsetzung des lebenden Eiweisses eingreifen 480

1. Metalloide, Metalle, Säuren 481
2. Metabolische Gifte oder Gifte der Eiweisszersetzung 636
3. Gifte, die neben Anderem Linsentrübung erzeugen 687
4. Blutgifte 721
5. Thiergifte 748
6. Pilzgifte . . . . . Bd. II
7. Oertliche Entzündungs- und Aetzgifte . . . . . Bd. II

1) Specielle Inhaltsangaben sind den einzelnen Gruppen, beziehungsweise den einzelnen Stoffen vorgedruckt worden.

Ein ausführliches Namen- und Sachregister befindet sich am Ende des zweiten Bandes.

Einleitung.

§ 1.

Die Disposition zur Erkrankung[1]).

Störungen in der Ernährung der Augengewebe und in den Functionen des Auges können durch Stoffe entstehen, die in ihm, resp. seinen Zellen sich bilden oder von aussen oder vom Blute aus an oder in dasselbe gelangen, oder durch secundäres Ergriffenwerden in Folge von Erkrankungen der Organe, zu denen es in einem nahen Abhängigkeits- oder Lageverhältniss steht.

Umfang und Stärke der Schädigungen hängen nicht nur von der Menge und der specifischen Stärke des schädigenden Stoffes ab, sondern wesentlich von der Empfänglichkeit der Gewebe für denselben. Eine zeitliche, vor allem aber die angeborene grössere oder geringere Widerstandskraft der Gewebe ist entscheidend für das Maass, die Dauer und den endlichen Ausgang der Veränderung, gleichgültig ob unsere Sinne sie objectiv wahrnehmen, oder ob sie sich nur als subjective Störung in der Function darstellt.

In der Flucht medicinischer Anschauungen, die wir nun rückwärts ein paar Jahrtausende überblicken können, trifft man nur einen ruhenden Pol, nämlich den Einfluss der Individualität auf die Kraft und die Gestaltung einer Krankheit. Haben auch die in neuerer Zeit angestellten Versuche, dem Mysterium der Individualität eine experimentelle oder anatomische wissenschaftliche Grundlage zu geben, ebenso wenig Erfolg gehabt wie die früheren rein speculativen Versuche, so ist die Annahme, dass hier die Wurzel für die Erklärung der wichtigsten Fragen bezüglich des Entstehens der Symptomatologie und der Art des Ausganges von Krankheiten liegt, nicht minder berechtigt geblieben.

Unzählige Male ist der Beweis klinisch erbracht worden, dass, wie auch immer die Schädlichkeit beschaffen sein mag — ob sie belebt oder unbelebt ist — die reactive Kraft der Zelle ihrem Wirken Form und Ziel giebt.

Diese Zellenenergie ist eine Vis innata. Sie stellt die Summe aller

1) Die folgenden einleitenden Auseinandersetzungen stellen zusammengefasst das dar, was ich seit Jahren in meinen Vorlesungen als wesentliche Grundlage pharmakodynamischen und allgemein pathologischen Denkens auseinandergesetzt habe. Lewin.

chemischen und physikalischen Fähigkeiten dar, welche die Zelle zu äussern vermag. Normale und übernormale Energie kann nur eine normal gebaute, oder besser eine normalen chemischen Stoffwechsel besitzende Zelle haben und in lebendige Kraft umsetzen.

Mängel in der Leistungsfähigkeit der Zelle entstammen einer vielgründigen Minderwerthigkeit, die nur dann zu Tage tritt, wenn irgend eine Reaction auf eine Schädlichkeit verlangt wird.

Was gemeinhin krankhafte Disposition genannt wird, und was die alleinige Möglichkeit für das Entstehen z. B. von Infectionskrankheiten abgiebt, kann nichts anderes sein, als die erworbene oder — wie es gewöhnlich der Fall ist — ererbte Störung des Chemismus der Zelle, der so in der falschen Bahn läuft, wie er bei anderen Organen in einer normalen sich abspielt.

Solche Ernährungs- und Functionsanomalien, die gewöhnlich chronisch bestehen, lassen sich nur erklären durch das Vorhandensein enzymatischer Stoffe von Eiweissnatur, die geeignet sind, ohne ihren Charakter zu verlieren, mit den Zellstoffen zu verschmelzen und sie in dauernder Abhängigkeit von sich zu halten.

Wie diese Abhängigkeit in jedem Falle beschaffen ist, ob es Reiz- oder Lähmungswirkungen sind, denen die Zelle durch die Energie des Enzyms ausgesetzt ist, kann man sich nicht immer klar machen. In dem lebendigen ununterbrochenen Getriebe des Zelllebens einzelner Organe sind die Wirkungen derartiger intracellularer Einflüsse nicht kenntlich. Sie bleiben latent und sie veranlassen die „krankhafte Empfindlichkeit", die „erhöhte Vulnerabilität", die „Idiosynkrasie", die „krankhafte Disposition".

Diese Disposition kann vererbt werden. Schon allein die Möglichkeit des Beweises, dass sie z. B. für die Erkrankung von Haut und Schleimhäuten durch gewisse Medicamente, oder für die Minderung der Widerstandskraft des Centralnervensystems gegenüber narkotischen Giften fortgepflanzt werden kann, sollte diejenigen, die mit mehr Emphase als Beweisen die Disposition als eine erworbene ansehen, in ihren Behauptungen vorsichtiger machen. Die sogenannten Infectionsgifte verhalten sich in letzter Reihe nicht anders wie die nicht eiweissartigen.

Die Annahme einer Beherrschung der Zelle durch einen mit ihr organisch verwachsenen, für lange Zeiten inalterablen enzymatischen Stoff, der als solcher von aussen hereingeführt sein, oder aus dem Gewebe selbst sich gebildet haben kann, hat nichts Auffälliges, weil sie in anderer Beziehung bereits zum festen Bestande medicinischen Denkens geworden ist.

Liesse man sie nicht zu, dann würde auch der Dauererfolg der Vaccineimpfung erklärungslos sein. Nur die Vorstellung, dass durch eine eigenartige stetige Beeinflussung der für das Pockengift empfindlichen Körperzellen mittels eines angliederungsfähigen Enzym-Eiweisskörpers diese vor der Giftwirkung bewahrt bleiben, lässt uns den eventuellen prophylaktischen Erfolg auf eine halbwegs vernunftmässige Grundlage stellen.

Eine besondere Disposition zur Erkrankung können ebenso wie einzelne Gelenke oder die Haut auch die Augen, resp. einzelne Theile derselben haben. Dieser Zustand stellt immer noch, obschon thatsächlich die Leistungsfähigkeit des betreffenden Organs keine völlig normale mehr ist, eine gewisse Gleichgewichtslage dar, die freilich in dem Augenblicke eine Aenderung erfährt, wo andere als die gewöhnlichen physio-

logischen Einflüsse zur Wirkung kommen. Dann erscheinen Störungen, die an einem nicht krankhaft disponirten Körpertheil entweder sich gar nicht bemerkbar machen oder schnell ausgeglichen werden würden.

So kann es kommen, dass ein Mann mit ausgezeichnetem Sehvermögen jedesmal, wenn er gebratenen Fisch mit Olivenöl isst, blind wird[1]) und die Blindheit erst schwindet, wenn der Stoff, der in diesem Nahrungsmittel auf das zweifellos minderwerthige Sehorgan chemisch eingewirkt hat, aus dem Körper geschwunden ist, und so kann eine Conjunctiva tuberculös erkranken, wenn sie das Stigma der Disposition besitzt.

Fast alle pathogenen Mikroorganismen können im Conjunctivalsack vollkommen gesunder Menschen vorhanden sein, und das Auge kann trotzdem gesund bleiben; nur derjenige erkrankt, bei dem das Gewebe durch die angegebenen Einflüsse die reactive Kraft nicht mehr vollständig besitzt, oder gar eingebüsst hat.

Die Verhältnisse bleiben die gleichen, wenn ein Gift nicht direct auf ein Organ einwirkt, sondern erst die Säfte schädigt. Diese treten dann an die Stelle des Giftes.

§ 2.
Die Entstehung der Augenleiden.

Die Disposition giebt der Erkrankungsursache den Boden und die Umgrenzung für ihr Wirken. Es ist gleichgültig, ob die Schädlichkeit eine unbelebte oder belebte ist; denn auch die schädigende Kraft des belebten Giftträgers findet Hinderung oder Begünstigung an der ungeeigneten oder geeigneten lebenden Zelle.

Es besteht auch keine wesentliche Verschiedenheit in dem Verhalten des Giftes, den Augengeweben gegenüber, wenn es in ihnen entsteht, oder von aussen, oder von innen an sie gelangt. Auf dem letzteren Wege vollzieht sich ein sehr beträchtlicher Theil der Augenvergiftungen.

Es giebt wohl kaum eine innerliche Krankheit, oder eine innerliche Vergiftung, die nicht unter geeigneten Bedingungen des Substrats auch Augenstörungen veranlassen kann, ebenso wie örtliche oder allgemeine Lähmungen, oder Hautausschläge, kurz Erkrankungen derjenigen Organe, für die eine Erkrankungsdisposition besteht. Den Infectionskrankheiten kann hierbei keine besondere Stellung zugewiesen werden, weil auch bei ihnen es sich um Gifte handelt, die, zum Unterschiede von anderen gekannten, den in ihrer Wesenheit unbekannten Eiweisskörpern zugehören. Wo immer im Körper Eiweiss aus irgend einer Ursache abnorm zerfällt, da können die Zerfallsproducte nach ihrer Verbreitung durch Blut oder Lymphe Schaden stiften.

Da die Ursachen des Zerfalls verschieden sind, so werden auch die Zerfallsrichtungen des Eiweisses verschieden sein müssen. Gegen diesen, elementaren chemischen Anschauungen entsprechenden Grundsatz, kann kein Einwand erhoben werden. Zudem lehren die neuesten Forschungen, dass die durch chemische Reagentien künstlich herbeigeführten Eiweisszersetzungen gleichfalls sehr verschiedenartige Producte liefern.

Ueber unendlich reichere Zersetzungskräfte für das Eiweiss als der

1) Scarpa bei Rognetta. Revue méd. T. IV. 1832. p. 434.

Chemiker, verfügt der durch irgend eine äusserliche oder innerliche Ursache erkrankte Thierkörper. Das labile Gleichgewicht, in dem sich seine Eiweissmoleküle befinden, kann durch die Zerfallsursache, d. h. eine Energiequelle, so gestört werden, wie etwa ein katalytischer Process durch einen anorganischen Katalysator eingeleitet wird.

Bei den Erkrankungen der Augen aus endogenen Ursachen kann es sich ätiologisch nur um Eiweissgifte handeln. Eine „Retinitis albuminurica" stellt für uns nur eine Vergiftung des Augengrundes durch Eiweissstoffe dar, die bei gewissen Zersetzungsvorgängen in der Niere oder im Blute oder auch in anderen Körpertheilen vorhanden sind. Auf Grund dieser Auffassung halten wir es auch für begreiflich, dass das Bild einer Retinitis albuminurica vorhanden, der Harn aber eiweissfrei ist.

Auf mehr als einer der folgenden Seiten finden sich Krankheitsfälle, die durch eine solche Annahme erklärlich werden. Sie lässt ebenfalls verstehen, dass neben dem Sehorgan auch das Gehör, z. B. bei Scharlach mit Nephritis, leidet.

Giftige, dem Zerfall des Körpereiweisses entstammende Eiweisse müssen es sein, die z. B. an dem Entstehen von Augenmuskellähmungen nach acuten Krankheiten betheiligt sind. Der Beweis hierfür kann inductiv erbracht werden, da gewisse körperfremde, zersetzte und giftige Eiweisse, die z. B. aus Nahrungsstoffen eingeführt werden, das Gleiche zu erzeugen vermögen. An sich sind die nuclearen Lähmungen durch Abdominaltyphus, verdorbenes Fleisch, Miesmuscheln oder Schwefelsäure nicht von einander zu unterscheiden, sie entstammen eben alle einer endlichen gemeinsamen Wurzel.

Kraft und Reservekraft werden in den Dienst der Abwehr gegen eine Schädlichkeit seitens des ergriffenen Zellcomplexes gestellt und so lange verwendet, bis entweder die Schädlichkeit abgestossen, oder chemisch paralysirt (z. B. oxydirt, reducirt, gepaart, neutralisirt, methylirt, anhydrirt), oder das Ende dieses Kampfes durch den Tod der Zelle, durch Lähmung oder chemische Vernichtung herbeigeführt wird.

Der völlige oder theilweise Zusammenbruch der Zelle wird um so schneller erfolgen, je massiger und acuter die Schädlichkeit einwirkt, und je grösser ihre chemische Wahlverwandtschaft mit den Zellbestandtheilen ist.

Durch gewisse Gifte können erkennbar nur functionelle Schädigungen der Augengewebe, besonders der Retina und des Opticus, veranlasst werden. Meist erfolgt eine primäre Reizwirkung, die von einer Lähmung gefolgt ist. Schon hierbei muss eine Störung des Chemismus der Gewebe bestehen, die freilich nur selten feststellbar ist, weil kurzdauernde Functionsstörungen in der Regel weder chemisch noch mikroskopisch zu erweisen sind.

Besteht die krankhafte Leistungsunfähigkeit aus innerlichen Ursachen eines solchen, besonders nervösen Gewebes längere Zeit, dann machen sich auch Zeichen des Zerfalls bemerkbar, als objectiver Ausdruck der nun weit gediehenen chemischen Zerfallsvorgänge.

§ 3.

Zustandsänderung und chemische Umsetzung der lebenden Gewebe.

Schon bei den geschilderten Vorgängen, noch mehr aber im Verlaufe von acuten oder chronischen Entzündungsprocessen, wie sie an einzelnen

Augengeweben oder an anderen Körpertheilen durch idiopathische oder andersartige Erkrankung zu Stande kommen, tritt eine Phase ein, die, wie wir annehmen, für das Gestaltungsbild der weiteren Veränderungen maassgebend ist. Unter den Producten, die das durch die Entzündung in seinem chemischen Bau gestörte lebende Eiweiss liefert, finden sich auch giftige. Diese können ihre Wirkung sowohl am Orte ihrer Entstehung als, nach der Resorption, an entfernteren entfalten. Sind sie ausserhalb des Auges entstanden, so kann dieses bei geeigneter Disposition vergiftet werden, ist das Auge ihre Quelle, so gesellt sich ihre Giftwirkung nicht nur zu der ursprünglichen primären Schädigung hinzu, sondern gewinnt schnell das Uebergewicht, bis zum Beherrschen des Krankheitsbildes des Mutterorgans. Welcher Art diese Gewebsgifte sind, darüber können wir nur Vermuthungen hegen. Man wird aber wahrscheinlich der Wahrheit nahe kommen, wenn man in den Producten mancher, besonders der ersten Zerfallsstadien, enzymartig wirkende Eiweisskörper sieht. Ihre zerlegende Kraft ist derjenigen der Bacteriengifte mindestens als gleichwerthig an die Seite zu setzen. Es liegen sogar gewichtige Befunde an Kranken dafür vor, dass sie die Bacterien bezw. die Bacteriengifte schnell in ihren Wirkungen und vielleicht auch in ihrem Bestande gefährden. Es wäre z. B. sonst nicht erklärlich, dass so sehr viel „typische" tuberculöse Veränderungen an den Augengeweben ohne die Anwesenheit von Tuberkelbacillen bestehen.

Durch die Annahme solcher, in Folge von Erkrankung der Gewebe sich bildender Gifte, erklärt sich auch die oft genug erkannte Unmöglichkeit, aus dem Aussehen, oder auch aus dem vorhandenen oder fehlenden bacteriologischen Befunde eine differentielle ursächliche Diagnose des vorhandenen Augenleidens zu stellen.

So können z. B. im Beginne der Conjunctivitis Diplobacillen vorhanden sein, und demnach die Diagnose Diplobacillen-Conjunctivitis einen gewissen Grad von Berechtigung haben. Die Diplobacillen schwinden, und es schiessen nun Phlyktänen ohne Bacillenbefund auf. Diese Phlyktänen sind unmöglich auf ein von den nicht mehr vorhandenen Bacillen geliefertes Gift zurückzuführen — sie müssen vielmehr als ein reactives Product der Giftwirkung durch das in seinem Stoffwechsel gestörte Gewebe aufgefasst werden.

Da der Grad der primären Schädigung der Gewebe ausserordentlich verschieden sein kann, nicht nur abhängig von der Individualität, sondern auch von Stärke und Menge des einwirkenden Giftes, so bedarf es keiner besonderen Begründung, dass die hierdurch erzeugten secundären Gifte der Menge und der Art nach gleichfalls sehr verschieden sein müssen, und dass bei jeder Augenerkrankung ein oder das andere sich zu bilden, und eventuell in Folge seiner Wirkung dem Krankheitsbilde nun das Gepräge zu geben vermag. So kann eine Panophthalmitis durch die verschiedenartigsten primären Ursachen eingeleitet werden — ihr Entstehen wird aber gerade dadurch am leichtesten verständlich, wenn man annimmt, dass die Wurzel in secundären Gewebsgiften liegt, die z. B. bei der einen Kalkverätzung nicht, wohl aber bei einer anderen sich bilden. Selbst da, wo bei einer solchen Panophthalmitis pathogene Pilze erweislich sind, liegt kein zwingender Grund vor, von ihnen direct das Leiden abzuleiten.

So kann es nun kommen, dass die endliche Gestaltung eines specifischen Symptomenbildes ähnlich oder identisch mit derjenigen eines nicht specifischen wird, weil eben beide aus einer Quelle entspringen. Damit schrumpft die Vorstellung von specifischen, durch Pilze erregten Krankheitsbildern ganz beträchtlich zusammen, und der Versuch, dem man so vielfach in der modernen Ophthalmologie begegnet, Classificationen von Conjunctivitiden oder Keratitiden nach kleinen Unterschieden in dem sichtbaren Bilde zu liefern, oder auf der Basis von Pilzbefunden, muss als ein nicht durchführbarer angesehen werden, sobald die endliche Form des Leidens nicht durch Pilzgifte, sondern durch Zerfallsgifte des Gewebes geliefert wird. Und dies ist unserer Ansicht nach der Fall.

Man ist in der Bewerthung der Pilzgifte, die das Auge verletzen, zu weit gegangen. Selbst wenn man nicht an den Nosoparasitismus der Pilze glaubt, so muss man doch die Uebertreibung, besonders so weit sie sich auf angeblich streng specifische Giftwirkungen dieser Lebewesen bezieht, hervorheben. Gerade diese Uebertreibung schafft die ausserordentlichen Widerstände in der Erkenntniss, die nur durch die gewagtesten Hypothesen oder Düfteleien eine Zeit lang zu überwinden sind. Kein Gebiet ist mehr geeignet, für die endliche Wahrheit die Grundlage zu liefern, als das Auge, das in seinen Erkrankungsäusserungen so gut wie kaum ein anderes erkannt, und physiologisch am besten durchforscht ist.

Wir wissen, dass es zum grössten Theil Reize verschiedener Art sind, die das Auge krank machen können. Den Begriff „Reiz" zu definiren, ist unmöglich, dass aber die „Reize" unter sich gruppenweise sehr verschieden sein können, ist fraglos. Während z. B. Körper der Saponingruppe als Reizfolge Entzündung mit schliesslicher Bildung sulziger Schwarten hervorrufen, veranlassen zur Arsengruppe zugehörige Stoffe gangränöse Gewebsstörung, und eine nicht kleine Gruppe von Eiweisskörpern croupöse oder diphtheroide Zustände. An sich vermögen sie alle, ebenso wie pilzfreie Fremdkörper, die in das Auge gebracht werden, schnell oder langsam nur einen Reiz auszuüben, durch den das Gewebe sichtbar oder unsichtbar und in verschiedenem Umfange in seinem chemischen Bau oder seiner chemischen Leistung gestört wird, und schliesslich in einem gewissen Stadium giftige Producte liefert.

Diese Eiweissgifte können so am Orte ihres Entstehens weitere Gewebsleiden veranlassen, wie gewaltsame Stoffwechseländerungen des Gesammtorganismus sie zu erzeugen vermögen. Entzieht man fleischfressenden Thieren vollkommen die stickstoffhaltige Nahrung und ersetzt sie durch Zucker, so entstehen Keratitiden. Hier veranlassen entweder von fernher hineingeschwemmte Zerfallsproducte von Körpergeweben ein Hornhautleiden als directe Giftwirkung, wie es auch bei gewissen constitutionellen Krankheiten entstehen kann, oder das betreffende Augengewebe hört auf, seinen normalen chemischen Zustand zu haben, weil es nicht mehr mit den Stoffen ernährt wird, die ihm zu seiner normalen Erhaltung zufliessen müssen. Eine solche Zustandsänderung ist eine gewebliche Absterbeerscheinung, deren Umfang sehr gering oder sehr gross, meistens aber nicht ganz übersehbar ist. Durch regenerative Kräfte des Körpers kann sie wieder vollkommen ausgeglichen werden.

§ 4.

Aufnahme und Verbreitung von chemischen Fremdstoffen im Auge.

Die chemischen und physikalischen Eigenschaften der an die Augenhäute gebrachten gelösten oder festen Stoffe sind, wie an anderen Geweben, die mit Schleimhäuten, oder den Schleimhäuten ähnlich sich verhaltenden Membranen versehen sind, entscheidend für ihre Aufnahme. Eine solche findet ceteris paribus statt proportional der Grösse der berührten Fläche, der Dauer der Berührung und der Wärme der Membran[1]).

Die Temperatur des geschlossenen Bindehautsackes ist nur wenig niedriger als die der Mundhöhle. Alle Einflüsse, durch welche seine Gefässe erweitert oder stärker gefüllt werden, so z. B. directe Erwärmung der Lider, hohe Lufttemperatur, Insolation, Entzündung, lassen seine Wärme steigen, und alle gefässverengernden oder blutvermindernden Einwirkungen, wie örtliche Abkühlung, Einträufelung von Cocain oder Adrenalin oder Compression der Carotis, vermindern seine Wärme.

Die Wärme der Hornhaut ist aus begreiflichen Gründen an sich nicht hoch, und niedriger als die in der Vorderkammer; die Temperatur beider steht zurück gegenüber der weiter rückwärts gelegener Augentheile, z. B. der Linse und des Glaskörpers. Direct temperaturerhöhenden oder erniedrigenden Einflüssen sind beide in besonders starkem Maasse ausgesetzt. Die Menge des an einen Körpertheil heranströmenden normalen Blutes giebt ceteris paribus den Maassstab für seine Wärme ab. Daher hat die hintere Augenwand beinahe volle Bluttemperatur.

Eine lückenlose Vorstellung über die Art des Zustandekommens der Resorption fremder Stoffe seitens der Augenhäute, d. h. des Eindringens in die Gewebe und der eventuellen Fortführung durch die Gefässwände in die Säftebahn zu haben, ist nicht möglich.

Es kommen in Frage:

1. Die Diffusion durch trennende feuchte Membranen.

Die Summe aller Umhüllungen der zelligen Gewebselemente ist als trennende Membran anzusehen. Für Wasser und auch viele Salzmoleküle oder organische Verbindungen der verschiedensten Art sind diese Membranen durchgängig. Aber, gleichgültig ob sie leicht oder schwer durchlässig sind — innerhalb und in der Umgebung jeder einzelnen Zelle oder eines Zellcomplexes müssen Druckänderungen und Bewegungen von Flüssigkeit zu Stande kommen, die zu der Wirkung und Verbreitung einer Arzneilösung wesentlich beitragen. Der Stillstand in der osmotischen Bewegung wird eintreten, wenn auf beiden Seiten der trennenden Membranen der gleiche Druck besteht. Diese einfachsten Vorgänge spielen jedenfalls eine Rolle. Die endosmotischen Verhältnisse sind aber an einem zusammengesetzten Gewebe, wie z. B. einer Schleimhaut, viel complicirter, weil diese aus osmotisch verschiedenwerthigen Schichten besteht, und weil auch chemische Vorgänge der mannigfaltigsten Art miteingreifen können.

Von einer eigentlichen Filtration wird auch im Allgemeinen wohl kaum die Rede sein können, weil hierzu ein einseitiger Druck in genügender Höhe nicht vorhanden ist.

---

1) L. Lewin, Deutsche med. Wochenschr. 1895, No. 21.

2. Die Ansaugung in die Gefässröhren durch die strömende Blut- resp. Lymphflüssigkeit.

Man kann sich vorstellen, dass, gleichgültig, ob die Strömungsbewegung durch Aenderung des osmotischen Druckes, die eine Salzlösung erzeugt, gleichsinnig oder entgegengesetzt gerichtet zu der Bewegung der Lymphe oder des Blutes in ihren Kanälen ist, eine Aspiration durch die letzteren stattfinde. Diese Anschauung hat nicht nur eine theoretische Stütze; denn es ist auch eine alte Erfahrung, dass Aderlässe die Aufnahme von Arzneistoffen beschleunigen. Dies kann nicht gut anders verstanden werden, als dass durch diesen Eingriff die Strömungsgeschwindigkeit des Blutes überall im Körper für eine gewisse Zeit vermehrt, und dadurch mehr als gewöhnlich von der irgendwo liegenden Arzneilösung an- und aufgesogen wird.

Zahlenmässig ist diese stärkere Resorption in Folge von Aderlässen vom Chinin erwiesen worden. Ein Mann, der z. B. nach einer Tagesdosis von 1 g Chinin 0,12 g mit dem Harn ausschied, liess nach dem ersten Aderlass 0,64, nach dem zweiten 0,72, nach dem dritten 0,81 g und Tags darauf 1,40 g im Harn erscheinen.

Vielleicht ist die günstige Wirkung der Blutentziehungen an der Schläfe bei gewissen Augenleiden weniger auf eine Entlastung des Auges von Blut, als auf die bessere Resorption von schädigenden, im Auge liegenden Stoffen zurückzuführen.

Dass die Stärke der Circulation an der Resorption betheiligt ist, geht auch indirect daraus hervor, dass im Collaps durch Herzschwäche die Resorption ausserordentlich, event. auf Null sinkt.

3. Nicht Wenige sind geneigt, noch eine besondere vitale Thätigkeit der lebenden Zelle als erforderlich anzunehmen, um das Vordringen fremder, gelöster Stoffe in die Gewebe hinein bis zu den Blut- und Lymphbahnen verständlich zu machen. Die Berechtigung zu einer solchen Annahme lässt sich vorläufig nicht erhärten. Thatsächlich lässt die Zellmembran manche Stoffe leicht, manche nur sehr wenig durchgehen. Ob dieser Eclecticismus eine wirkliche, eigenartige, an die Zelle oder die zu durchdringenden verschiedenartigen Zellschichten gebundene Fähigkeit darstellt, und nicht doch schliesslich auf bestimmte, noch nicht erkannte Eigenschaften der betreffenden Stoffe zurückzuführen ist, wird vielleicht festgestellt werden können, wenn methodische Untersuchungen in grösserem Umfange, als es bisher der Fall war, angestellt werden. Besonders hervorgehoben sei, dass die elective Fähigkeit mancher Zellmembranen für diffusible Stoffe praktisch nicht in Frage kommt für das Unterhautzellgewebe, auch nicht für Wunden und für keine Schleimhaut, vielleicht bis auf die Conjunctiva, und für die Cornea, deren Epithel eine gewisse Schutzwirkung ausüben soll. Auch für die letzteren sind noch exactere Untersuchungen als die bisherigen erforderlich, um zu erweisen, ob es Stoffe giebt, die gar nicht resorbirt werden.

Für die Beurtheilung der einschlägigen Verhältnisse ist es wichtig, darauf hinzuweisen, dass auch in der Leiche, wo nur noch physikalische und chemische Einflüsse bestimmend auf das natürliche Verhalten der Masse oder experimenteller Vornahmen mit ihr wirken, die Verbreitung von fremden, eingebrachten Stoffen in weitem Umfange sich vollzieht.

Wird eine fremde Substanz in Lösung resorbirt, so kann sie ein doppeltes Schicksal haben. Sie kann nach ihrem Eindringen in die Ge-

webe dort bleiben, oder durch den Säftestrom fortgeführt und eventuell aus dem Körper ausgeschieden werden.

Das Eindringen vieler flüchtigen und nicht flüchtigen Stoffe in das Protoplasma lebender Zellen wurde osmometrisch erwiesen. Es scheint, nach den Feststellungen von Overton, als wenn im Allgemeinen die Fähigkeit der Moleküle, in das lebende Protoplasma zu dringen, mit der Zunahme des specifischen Giftes mehr und mehr verloren geht. Die fremden Stoffe können in der Zelle bleiben, wenn sie chemische Beziehungen zu ihr haben. Ihre Wirkungsenergie kann dadurch sich erschöpfen. Verändert oder unverändert können sie aber auch aus der Zelle exosmotisch strömen, um schliesslich auf irgend einem Wege in den grossen Säftestrom zu gelangen. Der Vorgang des Uebertritts in den Kreislauf vollzieht sich bei manchen Stoffen, z. B. solchen, die durch Dissociation einen gasigen Bestandtheil abspalten, sehr schnell. So kann vom Bindehautsack aus Cyankalium ein Thier tödten.

Für Kupfer und Blei wurde erwiesen, dass sie von allen Theilen der Pflanzenzelle: von der Membran, dem Protoplasma, dem Kern festgehalten werden. Es ist sicher, dass auch nur einige dieser Theile an der zeitweiligen Giftbindung betheiligt sein können.

Ist eine gelöste Substanz in das Auge von aussen gelangt, oder in ihm entstanden, so giebt es ausser der Diffusion durch Membranen noch eine Möglichkeit der Verbreitung in diesem Organ, nämlich die directe Diffusion von Lösung zu Lösung. Der eigenartige Bau des Auges begünstigt eine solche; denn überall giebt es hier mit Endothel bekleidete capillare Spalten und mit seröser Flüssigkeit gefüllte Räume, welche zum Lymphgefässsystem gehören und theilweise mit einander offen in Verbindung stehen. Dies ist z. B. der Fall zwischen den Lücken des Lig. pectinatum und der vorderen Kammer. Das Endothel der Kammer geht auf die Bälkchen des Lig. pectinatum über.

Von der vorderen Kammer aus kann Flüssigkeit in den Canalis Petiti dringen und zwar durch Lücken im vorderen Zonula-Blatte.

Glaskörper, Centralkanal und circumvasculäre Lymphräume der Centralgefässe des Sehnerven hängen mit einander zusammen. Die Wege sind sehr eng, aber ein Abfluss aus dem Glaskörper ist möglich.

Zwischen Netzhautepithel und der Stäbchen- und Zapfenschicht besteht ein Raum, von welchem aus Pigment leicht in die Netzhaut, aber kaum in die Aderhaut dringt, letzteres nur stellenweise den Blutgefässen entlang.

Der Subarachnoidealraum des Gehirns setzt sich in den Intervaginalraum des Sehnerven fort[1]). Bei Injectionsversuchen, die diese Verbindung erweisen, füllt sich auch die Lamina cribrosa vollständig. Die Färbung durch die injicirte Masse erstreckt sich quer durch den Sehnerven in Gestalt eines sehr zierlichen Netzwerkes[2]). Während des Lebens findet ein Absickern aus den Subarachnoidealräumen in den Intervaginalraum des Sehnerven statt. Im Intervaginalraum bewegt sich die Flüssigkeit nach dem Auge zu.

Nach Injection einer Zinnoberaufschwemmung in den Subarachnoidealraum des Rückenmarkes oder Gehirns, häuft sich der Farbstoff

1) Schwalbe, Centralbl. f. med. Wissensch. 1869. No. 30.
2) Schmidt, Arch. f. Ophthalm. Bd. XV. Abth. 2.

an der Schädelbasis und an den Austrittstellen der Gehirn- und Rückenmarksnerven, welche er eine Strecke begleitet. Ebenso dringt er in den Intervaginalraum des Sehnerven bis zum Eintritt in das Auge. Selten findet sich derselbe auch im supravaginalen oder im hinteren Theil des Tenon'schen Raumes[1]).

Der subvaginale Raum steht mit dem supravaginalen durch spaltförmige Lücken in der äusseren Optiensscheide in Verbindung, durch gleiche Lücken in der Sclera mit dem Perichoroidealraume. Letzterer steht durch die perivasculären Räume der Venae vorticosae in Verbindung mit dem Tenon'schen Raume[2]).

Das Eindringen von Tusche aus dem Subarachnoidealraume in die Sehnervenscheide lässt sich beim Kaninchen auch intra vitam mit dem Augenspiegel beobachten. Die Sehnervenpapille umgiebt sich mit einem schwarzen Ringe. Von hier aus zieht die Tusche nach einer Stunde auch in den Perichoroidealraum. Aus diesem geht sie längs der Lymphscheiden der Vortexvenen in den Tenon'schen Raum über. Vom Intervaginalraum gelangt sie längs den Centralgefässen in die Orbita[3]).

Bei solchen Verbindungen können fraglos Strömungen durch die offenen Verbindungswege stattfinden, besonders wenn fremde diffusionsfähige Stoffe hineingelangen, oder wenn krankhafte Veränderungen im Auge, oder Einfluss habende ausserhalb des Auges Druck- und Strömungsänderungen herbeiführen. Man wird die Tragweite dieser Möglichkeit ermessen, wenn man daran denkt, dass Bruchtheile von Milligrammen giftiger, fermentartig wirkender Eiweissstoffe, die in bisher gesunde Augentheile hineingelangen, acute oder, wie bei der Syphilis, chronische, schwere, entzündliche und zerstörende Einwirkungen erzeugen können.

Es finden überdies nicht nur zwischen den Molekülen der festen Wand eines Behältnisses und denen seines flüssigen Inhaltes Kraftwirkungen statt, sondern noch mehr zwischen den Molekülen benachbarter, auch in Capillarröhren befindlicher Flüssigkeiten, die sich ja anziehen.

Gesetzmässig laufen Veränderungen zwischen zwei, eine gemeinsame Oberfläche besitzenden Flüssigkeiten so ab, dass eine Mischung beider, beziehungsweise eine Lösung der einen in der anderen stattfindet, wenn die Oberflächenspannung Null ist. Man kann für die genannten, in Verbindung stehenden und Flüssigkeit enthaltenden Hohlräume in normalen Verhältnissen eine solche gegenseitige Beeinflussung, die zu Bewegungen führt, in den Grenzen annehmen, die durch die zeitweiligen physikalischen Eigenschaften der betreffenden Flüssigkeiten gegeben sind. Mit dem Steigen der Temperatur wächst die Diffusion. Da überdies die Grösse des Diffusionsvermögens wesentlich von der Concentration der gelösten Stoffe abhängt, so kann der normale, wahrscheinlich nicht sehr lebhafte directe Flüssigkeitsaustausch bei Entzündungen, und dann, wenn fremde, besonders salzartige Substanzen von aussen oder von innen in das Auge gelangen, ein lebhafterer, in gutem oder bösem Sinne wirkender werden.

Die Wanderung der gelösten Stoffe von den Schichten höherer zu

1) Quincke, Arch. f. Anat. u. Physiol. 1872. S. 153.

2) Michel, Arch. f. Ophthalm. Bd. XVIII. Abth. 1.

3) Deutschmann, Ueber Neuritis optica etc. Jena 1887. — Ueber die Ophthalmia migratoria 1889. — Zellweger, Inaug.-Dissert. Zürich 1887.

denen niedriger Concentration wird eine lebhaftere Strömung erzeugen, und erst aufhören, wenn die Concentration in beiden Flüssigkeiten wieder auf den alten Zustand gekommen ist.

So wie hier die Diffusion eine Rolle bei der Anwendung von Heilmitteln oder der Wirkung von Giften spielen kann, so ist sie normaler Weise sehr wahrscheinlich auch für die Ernährung mancher Augengewebe, z. B. der Hornhaut, thätig, die nach Leber durch Diffusion von der Intercellularsubstanz mit Nährstoffen versehen wird.

Solche Diffusionsströmungen konnte man nach Einbringung von Ferrocyankalium in den Glaskörper nachweisen. Wartete man $1^1/_2$ Stunden und benutzte man ein Eisensalz für den Nachweis der vorgedrungenen Substanz, so wurde die Blaufärbung nachgewiesen:

1. An der Fossa patellaris, 2. dem Aequator der Linsenkapsel, 3. der Vorderkapsel, 4. dem Aequator der Linse, allmälig abnehmend nach der 5. vorderen Corticalis, 6. an dem Ciliartheile der Iris, soweit er die hintere Augenkammer begrenzt und am entsprechenden Theile der Processus ciliares. War in ein Auge Eserin, in das andere Atropin geträufelt, so war an ersterem dieses Band womöglich noch intensiver als bei letzterem. 7. Die übrige Iris war diffus blau, besonders bei Eserinaugen, nach vorn abnehmend und nicht den Pupillartheil erreichend. 8. Bei Eserinaugen waren die Membrana Descemetii und die hintersten Hornhautschichten intensiv blau gefärbt, scleralwärts abnehmend und pupillarwärts scharf abgesetzt. 9. In der hinteren und vorderen Kammer fand sich gefärbtes Exsudat in mässiger Menge. 10. Das Endothel der Membrana Descemetii war schwach gefärbt. 11. Bei der Linse war zunächst immer die Kittsubstanz, bei stärkerer Wirkung auch die Fasern gefärbt.

Es geht also der Flüssigkeitsstrom bei der Druckerhöhung durch die Glaskörperbegrenzung des Canalis Petiti auf den Linsenäquator, filtrirt durch den freien Theil der Zonula, tritt auf die vordere Begrenzung der hinteren Kammer, durchsetzt quer die Iris, in derselben Richtung die vordere Kammer und dringt durch Descemetis, Cornea und Sclera nach aussen. Die unter Eserinwirkung stehende Iris gestattet eine freiere Filtration, und der contrahirte Accommodationsmuskel eröffnet den Corneo-Iris-Winkel[1]).

§ 5.

Die Betheiligung der einzelnen Augengewebe an der Aufnahme und Verbreitung von chemischen Fremdstoffen.

1. Die Bindehaut.

Für die Resorption von Arzneimitteln und Giften seitens der Bindehaut kommt als wesentlich deren Gehalt an Lymph- und Blutgefässen in Frage. Sie besitzt ein oberflächliches und ein tiefes Netz von Lymphgefässen in ihrer ganzen Ausdehnung, letzteres mit weiten Gefässen und vielen Klappen. Ein besonders feines Netz ist am Hornhautlimbus. Am freien Lidrande stehen sie in Verbindung mit denen der äusseren Lidplatte, selten durch den Tarsus hindurch. Die der Conjunctiva bulbi lassen sich auch von der Hornhaut aus injiciren[2]).

1) Ulrich, Arch. f. Ophthalm. Bd. XXVI. Abth. 2.
2) Leber, Graefe-Saemisch's Handb. 2. Aufl. Th. I. Bd. 2. Cap. XI.

In der Blutgefässversorgung der Conjunctiva macht sich nach neuen Untersuchungen[1]) ein ausserordentlicher Unterschied zwischen der Conjunctiva tarsalis und der ganzen übrigen Conjunctiva bemerkbar. Während die letztere nicht reicher an Gefässen ist, als sich aus nutritiven Gründen begreifen lässt, ist die erstere so reich vascularisirt, dass sie an einem mit Berliner Blau total injicirten Präparat wie dunkelblauer Sammt erscheint.

Ihre Gefässe sind in drei Schichten angeordnet: zwei tieferen Schichten weiterer Gefässe, und einer oberflächlichen Schicht von Capillaren. Die letzteren bilden ein allseitig geschlossenes Netz von dem Charakter derjenigen Netze, wie man sie aus der Choriocapillaris und der Lunge kennt, wenn auch nicht von gleicher Dichtigkeit wie diese. Die Capillaren liegen so dicht am Epithel, dass oft gar nichts von Bindegewebe zwischen ihnen und dem Epithel zu sehen ist. Es ist sehr gewöhnlich, dass man die Querschnitte dieser Capillaren auf drei Seiten von Epithel begrenzt findet, ja, manchmal kommen die Epithelzellen fast an der vierten Seite des Gefässes zusammen, so dass ein Bild entsteht, als läge das letztere innerhalb des Epithels. Dieses eigenartige Gefässnetz, dessen Umfang mit dem Umfange des Tarsus zusammenfällt, muss eine functionelle Bedeutung haben, die freilich nicht so leicht zu enträthseln ist.

Es darf hier auch weiter erwähnt werden, dass die arterielle Blutzufuhr für den Bulbus und die Nebenorgane durch zahlreiche Anastomosen der Ophthalmica und ihrer Aeste mit benachbarten Arterien gesichert ist. Unterbindung der Carotis communis macht keine merkliche Aenderung des Blutgehaltes oder der Function des Auges.

Ebenso ist es mit dem Abflusse: Regelmässig erfolgt er durch die Vena ophthalmica in den Sinus cavernosus, bei Behinderung durch die Vena facialis anterior in die Jugularis externa. Die Ophthalmica hat keine Klappen, so dass die Circulation in beiden Richtungen erfolgen kann[2]).

Nach gewissen einseitigen Erkrankungen z. B. durch Erysipelas faciei fiel ein schnelles Ergriffenwerden der Orbita auf. Die mykotische Erkrankung der Venenwand sollte sich hierbei entlang der einen Vena frontalis zur Orbita und von dort über den Nasenrücken durch Vermittelung der Vena dorsalis nasi, oder des queren Verbindungsastes der Stirnblutader auf die andere Seite fortsetzen können.

Die Blutversorgung des Auges erfolgt durch das Netzhautgefässsystem, das Ciliar- oder Aderhautgefässsystem und das Bindehautgefässsystem. Die beiden ersteren haben, an der Eintrittsstelle des Sehnerven, nur geringe Verbindungen, während die beiden letzteren zahlreiche Anastomosen besitzen.

Das Netzhautsystem versorgt ausser der Netzhaut auch den angrenzenden Theil des Sehnerven; das Aderhautgefässsystem ernährt ausser der Uvea auch die Stäbchen- und Zapfen- und äussere Körnerschicht. Es liefert ferner die Flüssigkeit für die beiden Augenkammern und den Glaskörper, welche von den Ciliarfortsätzen abgesondert wird[3]).

---

1) H. Virchow, Verhandl. der physiologischen Gesellsch. zu Berlin. Sitzung vom 4. Dec. 1903.

2) Leber, l. c.

3) Leber, l. c. S. 103.

Die Blutgefässe der Bindehaut können, was für die resorptiven Vorgänge an ihr nicht ohne Bedeutung ist, durch gewisse Nerveneinflüsse in ihrer Weite verändert werden.

Reizung des Halssympathicus bedingt eine Verengerung, die Lähmung eine Erweiterung der Bindehautgefässe, aber nicht von langer Dauer. Die Ausrottung des oberen Halsganglions wirkt nachhaltiger.

Nach Trigeminusdurchschneidung erfolgt eine nicht bedeutende Erweiterung, die bei genügendem Schutze vorübergeht. Der Trigeminus soll der Bindehaut aber auch gefässerweiternde Fasern zuführen.

Bei Menschen zeigen sich die Bindehautgefässe bald nach Exstirpation des Ganglion Gasseri ganz normal[1]).

Atropin hat eine in therapeutischen Gaben kaum merkliche gefässerweiternde Wirkung an der Bindehaut.

Tropacocain soll im Gegensatz zu Cocain die Gefässe erweitern und Physostigmin sie verengern, ebenso wie die Nebennierenpräparate.

Die Aufnahme von chemischen Stoffen von der intacten Bindehaut aus kommt in mehr oder minder grossem Umfange fast immer zu Stande, obschon das Epithel an sich in gewissem Grade ein Hinderniss darstellt. Dass manche dem Versuch unterworfene Stoffe sich nicht immer im Harn nachweisen liessen, z. B. Quecksilber nach Calomeleinstreuung, hat seinen natürlichen Grund in den Beziehungen derselben zu Organbestandtheilen. Wandelt sich Calomel am äusseren Auge in Sublimat um, so bildet dieses zwar mit dem Eiweiss der Schleimhaut Quecksilberalbuminat; dieses Product ist aber in Kochsalz leicht löslich und kann deswegen aufgenommen werden. Durch die Dissociation einer solchen Quecksilberalbuminat-Lösung im Blute oder in irgend welchen Organen, z. B. der Leber, kann das Quecksilber unlöslich werden und sich ablagern, so dass es alsbald im Harn nicht erscheint. Bringt man dagegen Blausäure in Lösung in den Bindehautsack, so vollzieht sich der Eintritt in die Blutbahn und auch wohl in das Augeninnere leicht, weil die dissociirende Blausäure widerstandslos die Gewebe durchdringt. Auf diesem Wege kann ein Thier getödtet werden.

Träufelt man eine 1 proc. Strychninlösung ein, so lässt sich bei Thieren Tetanus erzeugen, weil das Alkaloid bis zum Centralnervensystem vordringen kann.

Handelt es sich um lösliche Eiweissstoffe, die an die Bindehaut gelangen, so kann deren Verhalten, bis auf die schwierigere Diffusionsfähigkeit, kein anderes sein. Die Resorption muss in irgend einem Umfange erfolgen, gleichgültig, ob die Substanz von aussen an die Schleimhaut geräth, oder in ihr selbst entsteht. Bakteriengifte können hiervon keine Ausnahme machen.

Quantitative Verschiedenheiten werden nothwendig vorhanden sein müssen, nicht nur auf Grund individueller oder Gattungs- oder Art-Disposition, sondern wesentlich durch die Art des Giftes bedingt.

Das Generalisiren ist deswegen hier nicht angebracht, weil auch unter den bei der Pilzwirkung entstehenden Eiweissstoffen es leichter und schwerer resorbirbare giebt, und weil manche zugleich mit anderweitigen Stoffen colloidaler Natur zur Einwirkung kommen, die eine Resorption erschweren. Wird doch auch

1) Leber, l. c. S. 469.

im Magen und Darm die Aufnahme von stark wirkenden Stoffen erheblich verzögert, eingeschränkt oder gar aufgehoben, wenn sie z. B. zugleich mit schleimigen und ähnlichen Substanzen eingeführt werden!

Thatsächlich wurde auch mehrfach der Beweis erbracht, dass von der Bindehaut aus durch giftige Pilzculturen, oder giftig gewordene Organsubstanzen sich Vergiftung erzeugen lässt. So wurde durch Einträufelung von Pesteulturen in den Bindehautsack bei Thieren Pest erzeugt[1]).

Von 42 Meerschweinchen, welchen man Rotzculturen in den Bindehautsack brachte, erkrankten 22 an Rotz, während von der Nasenschleimhaut aus alle so behandelten erkrankten. Ebenso liess sich nach Vergiftung des Bindehautsackes mit einer wässrigen Emulsion des verlängerten Markes wuthkranker Kaninchen bei einem Theil der so behandelten Meerschweinchen Vergiftung hervorrufen[2]).

Wie auch immer man die Rolle, welche die Pilze an sich hierbei spielen, beurtheilt, immer wird man annehmen müssen, dass Gift von der Conjunctiva aus zur Resorption gekommen ist.

Die sich hier aufdrängende Frage, weshalb aber viele als pathogene aufgefasste Pilze im Augenbindehautsack des normalen Menschen ohne Schaden verweilen, und andere bei Thieren eingebracht werden, ohne erkennbare örtliche oder allgemeine Symptome zu veranlassen, lässt sich nicht beantworten. Entstände Gift, so würde es resorbirt werden und nach einer gewissen Zeit seine Wirkung auch erkennen lassen. Man ist deshalb genöthigt anzunehmen — vorausgesetzt, dass man jene Pilze nicht überhaupt für harmlose Lebewesen halten will — dass in solchen Fällen vitale Kräfte, einschliesslich des örtlichen Chemismus die Bildung von Gift verhindern. Erfahren diese Hemmungskräfte eine Schwächung, oder werden sie gelähmt, dadurch, dass in Folge von zufälliger Gewebserkrankung abnorme chemische Umsetzungen sich abspielen, so entfalten die Gifte, die durch Pilze entstehen können, ihre bisher latente chemische Energie, und erzeugen durch chemische Wechselwirkung entzündliche örtliche oder resorptive Wirkungen, deren Gang und Vergesellschaftung mit Zerfallsgiften der Gewebe in einem der vorangegangenen Capitel geschildert sind.

Die Toleranz für pathogene Bakterien im Bindehautsack spräche demnach nicht für eine Nichtresorption oder Nichtwirkung von Gift von der Schleimhaut aus, sondern nur für ein Fehlen desselben.

Dass bei verletztem Epithel die Aufnahme diffusibler Gifte leichter zu Stande kommt, braucht nach dem Auseinandergesetzten nicht näher begründet zu werden.

Nun hat man auch Vergiftung von Thieren schnell eintreten sehen, denen man sehr giftiges Material, z. B. von der Mäuseseptikämie und der Hühnercholera, in den Conjunctivalsack brachte, aber nur dann, wenn die Thränenwege durchgängig waren, und schloss daraus, dass die Nasenschleimhaut der eigentlich resorbirende Ort sei[3]). Die Bakterien sollen schnell nach den Thränenkanälchen hingeführt werden, wo sie sich sam-

1) Roemer, Zeitschr. f. Hygiene. Bd. XXXII. S. 295.

2) Galtier, Journ. de méd. vétér. T. L. 1899. p. 153.

3) Roemer, Zeitschr. f. Hygiene. Bd. XXXII. 1899. Vergl. auch Hirota, Centralbl. f. Bacteriol. Bd. XXXI. H. 6.

mehren und vermehren, in die Nase und Nebenhöhlen, in die Lymphknoten und schliesslich in die Venen gelangen[1]).

An der Thatsächlichkeit solcher Feststellungen braucht nicht gezweifelt zu werden, und doch können die Schlussfolgerungen anders sein als sie gemacht wurden. Sie sprechen nicht gegen die resorptive Fähigkeit der Bindehaut, sondern für die viel grössere der Nasenschleimhaut, deren Fläche ausgedehnter, deren Wärme höher ist, und an der das Gift länger und ruhiger haftet als an der stetig umspülten Bindehaut. Schon sehr oft hintereinander wiederholte Berührung von Pilzculturen, die sonst angeblich ganz wirkungslos waren, liess Wirkungen erscheinen, die vielleicht mit einer Veränderung des dadurch gereizten Epithels zusammenhingen, aber doch erkennen liessen, dass die herbeigeführte bessere Berührung eine Aenderung des Verhaltens gerade der betreffenden Giftträger oder Gifte zu veranlassen vermag.

Schliesst man die Thränenwege, z. B. durch Cauterisation ab, und bringt dann in wiederholten, bis zwei Stunden langen Einträufelungen Pilzculturen in das Thierauge, so sollen danach im Auge selbst die eingebrachten Pilze, z. B. Bacillus pyocyaneus, B. anthracis, B. tuberculosis, Micrococcus prodigiosus und Staphylococcus aureus, sich wieder finden, ohne dass sie dort eine Entzündung oder Allgemeinwirkung erzeugen[2]). Bei sorgfältiger Nachprüfung dieser Versuche gelang es aber nicht, dieselben zu bestätigen[3]).

Ein Aufsteigen von Giften oder Pilzen von der Nase zu der Conjunctiva kommt gewiss nicht selten zu Stande. Auch hierbei darf aus negativen Versuchen, z. B. mit den Bacillen des Kieler Wassers[4]), kein allgemeiner Schluss gezogen werden, weil das Leben des Gesunden und Kranken begünstigende Verhältnisse schaffen kann, die man nicht kennt und, wenn man sie kennen würde, nicht nachahmen könnte.

2. Das subconjunctivale Gewebe.

Aus therapeutischen Gründen ist es wissenswerth, ob nach subconjunctivaler Beibringung von gelösten Stoffen nicht nur deren Uebertritt in den Kreislauf, sondern auch ihre Verbreitung im Auge sich vollzieht. An dem ersteren kann absolut nicht gezweifelt werden. Das directe Eindringen in das Auge ist an sich unwahrscheinlich und nur unter Verhältnissen möglich, die wir im Einzelnen nicht zu erkennen vermögen, die aber im Wesentlichen auf eine günstige Anordnung der Lymphgefässe zurückgeführt werden müssen. Nur so lässt sich auch z. B. die sprungweise Verbreitung mancher Hautausschläge erklären[5]). Im Allgemeinen wird die Resorption und die Verbreitung dort am leichtesten sich vollziehen, wo die Widerstände am geringsten sind. Zweifellos sind diese aber grösser, wenn ein Stoff durch die Gewebe hindurch vorrücken soll, als wenn er vom nächsten Gefässnetz aufgenommen wird. Trotzdem können, wie gesagt, Ausnahmen hiervon

1) Mayer, Wiener med. Wochenschr. 1901. No. 9.
2) de Bono et Frisco, Arch. di Ottalmol. Bd. VIII. 1901. p. 401.
3) Stock, Klin. Monatsbl. f. Augenheilk. 1902. Bd. I. S. 116.
4) Bach, Arch. f. Ophthalm. Bd. XL. Abth. 3.
5) Lewin, Die Nebenwirkungen der Arzneimittel. 1899. S. 29.

vorkommen, die von individuellen örtlichen Verhältnissen und bei dem einen oder dem anderen Stoff von seinem physikalischen Verhalten abhängen.

So fand man Fluorescein nach subconjunctivaler Beibringung in Cornea, Kammerwasser, Glaskörper, Uvea, Linse.

Nach Injection von 0,2 g einer 10 proc. Lösung von Ferrocyankalium erhielt man nach 10 Minuten in der Vorderkammer eine positive Reation, deren Maximum nach einer Stunde erreicht, und die nach vier Stunden geschwunden war. Die Injection in der Nähe des Limbus war am erfolgreichsten, während der Erfolg nach Beibringung in die Nähe der Uebergangsfalte bisweilen ausblieb[1]).

Jodkalium liess sich im Kammerwasser nachweisen, z. B. wenn 1 ccm einer 5 proc. Lösung subconjunctival injicirt worden war, fand sich aber nicht in Glaskörper, Aderhaut, Netzhaut und Opticus[2]). Wenn man länger wartet, muss es auch in den genannten Theilen sich nachweisen lassen, weil es secundär dorthin gelangt.

Eine Vermehrung des Kochsalzgehaltes des Kammerwassers um 0,1 p. M. konnte erst nach Injection eines Cubikcentimeters einer 20 proc. Lösung dargethan werden. Im Glaskörper war keine Vermehrung[3]).

Am häufigsten versuchte man Quecksilber im Auge nach subconjunctivaler Sublimatanwendung zu finden. Es wurde schon darauf hingewiesen, dass dies kein ganz geeigneter Stoff hierfür sei, weil er zu lebhafte chemische Beziehungen zu den Geweben hat. Trotzdem wies man Quecksilber einige Male hierbei nach, gleichgültig, ob schwache oder starke Lösungen verwandt wurden, und zwar in abnehmender Stärke in Cornea, Humor aqueus, Iris, Linse, Aderhaut und Netzhaut. Nach Anwendung starker Lösungen soll der Nachweis im Kammerwasser 1—3 Tage lang möglich sein[4]) und zwar schon von der dritten Stunde an[5]).

Demgegenüber stehen zahlreiche Versuche mit Sublimat, Quecksilbercyanat, Quecksilberamidchlorid, die alle negativ ausfielen. In manchen dieser Versuche waren die angewendeten Quecksilbermengen, welche den therapeutischen Dosen entsprechen sollten, zu klein. So wurden an 12 Kaninchenaugen drei subconjunctivale Injectionen von je 0,1 ccm einer Sublimatlösung von 1 : 1000 in Zwischenräumen von 36—48 Stunden gemacht und 24 Stunden nach der dritten Injection die Augen enucleirt und die einzelnen Theile nach entsprechender Zerkleinerung, Ausziehen mit Salzsäure durch Elektrolyse untersucht. Der Erfolg war negativ.

Andere Augen wurden in Schwefelwasserstoffwasser, Schwefelammonium oder Zinnchlorür eingelegt. Die mikroskopische Untersuchung war ebenfalls negativ[6]).

---

1) Addario, Arch. f. Ophthalmol. Bd. XLVIII, p. 362. — Auch Wessely (Deutsche med. Wochenschr. 1903, No. 7 u. 8) wies Ferrocyankalium im Kammerwasser u. Glaskörper nach subconjunctivaler Injection von 1 ccm. einer 20 pCt. Ferrocyankalium-Lösung in sehr kleinen Mengen nach.

2) Vogel, Arch. f. Ophthalm. Bd. XLIX. Abth. 3.

3) Wessely, l. c.

4) Bocci, Annali di Ottalmol. Tom. XIX. p. 512.

5) Sgrosso et Scalinci, Giorn. med. Roma 1893. p. 509.

6) Stuelp, Arch. f. Augenheilk. Bd. XXXI. S. 329. — Auch andere Versuche wurden mit zu kleinen Dosen angestellt, z. B. die von Bach u. Gürber (Arch. f. Ophthalm. Bd. XLI, Abth. 1.) Negative Resultate erhielten noch: Vogel, l. c. — Bajardi (Accad. di Torino 1896) und Addario, l. c.

Hiernach waren überhaupt nur 0,0003 g Sublimat eingebracht worden — eine Menge, die, wenn man sie selbst verzehnfacht hätte, auch kein Resultat geliefert haben würde.

Unlösliche Farbstoffpartikel scheinen sich leichter verbreiten zu können.

Subconjunctivale Tuscheinjection in einer Menge von 0,5 ccm zeigte nach 4—5 Stunden eine Verbreitung unter der ganzen Conjunctiva bulbi. Am anderen Tage war die Haut des weissen Kaninchens in der ganzen Umgebung des Auges schwarz durchscheinend. Die sonst rothe Iris erschien schmutzig grau, dagegen die Medien klar. Nach oben und unten von der Papille zeigten sich eigenthümliche dunkle Figuren, welche dem Nerven wie ein schwarzer Wulst anlagen. Im Fundus waren stellenweise kleine, bis stecknadelkopfgrosse dunkle Punkte. Diese Veränderungen waren in zahlreichen Versuchen die gleichen.

Mikroskopisch zeigte sich die Tusche um den ganzen Bulbus verbreitet, längs den Muskeln, im Tenon'schen Raume, in der Umgebung des Sehnerven, längs den Durchtrittstellen der Ciliarnerven bis gegen den Suprachorioidealraum hin und in der Duralscheide des Opticus. Die längs den Ciliarnerven und in der Duralscheide vorkommenden Tuschekörner waren nicht in Zellen gelagert.

In der Iris fanden sich sehr spärliche Körner. Die Dunkelfärbung derselben war durch den dunklen Reflex aus dem Hintergrunde zu erklären. Die dunklen Figuren entstanden durch die den Opticus umgebende Tusche.

Wie weit die Tuschekörner selbständig eindringen, und wie weit sie durch Lymphkörper verschleppt sind, ist schwer zu entscheiden. Jedenfalls sind die letzteren nicht nothwendig[1]).

3. Die Hornhaut.

Fremde, diffusionsfähige Stoffe können, auf Grund der zuvor auseinandergesetzten Bedingungen, auch in die Hornhaut dringen. Das Randschlingennetz vermag dieselben aufzunehmen, und durch das Epithel ist ihr Eintritt in die Grundsubstanz möglich. Von der Intercellularsubstanz, von der, wie bereits erwähnt wurde, nach Leber's Ansicht auch die Ernährung der Hornhaut sich vollzieht, kann die Weiterverbreitung stattfinden. Viel hängt natürlich von den Eigenschaften der betreffenden Substanz und dem Zustande des Epithels ab.

Manche Stoffe, wie Cocain oder Tropacocain sollen die Diffusion verstärken. Das Gleiche wird angegeben als Folge der Reizung des Sympathicus und der Durchschneidung des Trigeminus. Die Steigerung nimmt in den ersten 24 Stunden von dem vierfachen auf das 256fache zu. Wahrscheinlich spielen hier die Hornhautveränderungen eine Rolle[2]).

Oberflächliche Epitheltrübungen von geringer Ausdehnung haben keinen nachweisbaren Einfluss. Dagegen dringen Stoffe schnell ein, die die Zellen zum Absterben bringen. Entfernung des Epithels wirkt noch begünstigender.

Traumatische Keratitis oder ein kleines Geschwür kann eine Diffusionssteigerung um das Doppelte bewirken[3]).

---

1) Mellinger und Bossalino, Arch. f. Augenheilk. Bd. XXXI. S. 54.
2) Bellarminoff, Arch. f. Ophthalm. Bd. XXXIX. Abth. 3.
3) Bellarminoff und Dolganoff, Arch. f. Ophthalm. Bd. XL. Abth. 4.

Eine Verminderung der Diffusion bis auf $^3/_8$ des ursprünglichen Umfanges für wenigstens zwei Tage soll durch Ausschluss des Sympathicus erzielt werden. Ebenso sollen wirken: Reizung der peripherischen Trigeminusendigungen durch Nicotin und Steigerung des intraoculären Druckes[1]).

Narbige Degeneration der ganzen Hornhaut setzt die Diffusion fast auf die Hälfte herab. Letzteres ist auch an atrophischen Augen festgestellt.

Wasser soll aus dem Bindehautsacke nicht aufgenommen werden, so lange das Epithel intact ist[2]).

Für Atropin wurde die Durchlässigkeit der Hornhaut von Donders und de Ruiter erwiesen. Sie kommt auch als ein reiner Diffusionsvorgang an der Leiche zur Beobachtung.

Jodkalium gelangt nach Einträufelung in den Bindehautsack in das Kammerwasser, nach 20—30 Minuten in den Urin, und später auch in das andere Auge[3]). Im Glaskörper ist es nur dann auffindbar, wenn es secundär mit dem Blute dahin gebracht wurde.

Salicylsaures Natrium lässt sich nach dem Einbringen in 10proc. Lösung in den Bindehautsack im Humor aqueus in ziemlicher Menge nachweisen[4]).

Auch vom Kalkhydrat wird ein Eindringen in die Hornhaut angegeben.

Eine gesättigte Fluoresceïnlösung in 2 proc. Soda ergiebt nach 20 Minuten langer Einwirkung eine minimale Färbung des Kammerwassers, während eine 5 proc. Ferrocyankalium-Lösung sich nach dem Einbringen in den Bindehautsack nur in Spuren im Kammerwasser erweisen liess, so lange das Epithel vorhanden war, reichlich nach Entfernung desselben. Bringt man selbst eine 25 proc. Ferrocyankalium-Lösung in den Bindehautsack eines Hundes, so enthält nach $3^1/_4$ Stunden das Kammerwasser nichts von derselben, auch nicht, wenn gleichzeitig Atropin eingeträufelt wurde. Die todte Hornhaut lässt eine 1 proc. Lösung in das Kammerwasser übertreten.

Fremdes Eiweiss sowie Blut können in die Hornhaut dringen und sich darin ausbreiten[5]).

Aus der vorderen Kammer ist ein Eindringen von Stoffen in die Hornhaut möglich. Durch die Descemet'sche Membran diffundiren Farbstoffe — Berliner Blau soll eine Ausnahme machen — auch manche andere gelöste Stoffe und vor Allem Eiweiss und Blutfarbstoff.

Eine solche Diffusion wird auch bei indirect veranlassten Ernährungsstörungen gesehen. Während eine Durchschneidung des Randschlingennetzes ohne Nachtheil vorgenommen werden kann, bewirken hochgradige Circulationsstörungen der Aderhaut schwere Ernährungsstörungen der Hornhaut.

In Folge von Durchschneidung der beiden langen und der Mehrzahl der kurzen Ciliararterien kommt es beim Kaninchen zu Nekrose und Abstossung des Hornhautendothels mit hochgradiger Quellungstrübung

1) Bellarminoff, l. c.
2) Leber, l. c.
3) Gosselin, Gaz. hebdom de Médec. 1855. No. 36 u. 39.
4) Ulry et Frézals, Arch. d'Ophthalm. T. XIX. p. 2, 90, 159.
5) Leber, l. c. — Roemer, Arch. f. Ophthalm. Bd. LIV. Abth. 1.

der Grundsubstanz, Durchtränkung mit eiweiss- und fibrinhaltiger Flüssigkeit, Ausscheidung von zarten Fibringerinnseln in das Gewebe. Dann proliferiren die Hornhautkörperchen, vom Rande erfolgt dichte Vascularisation, bis zur Mitte fortschreitend. Die Gefässe können sich zurückbilden und die Hornhaut sich wieder aufhellen. Zuweilen bildet sich auch ein eitriges Geschwür auf der Mitte[1]).

4. Die vordere Kammer.

Das Kammerwasser stammt wesentlich aus den Ciliarfortsätzen und zum Theil wohl auch aus der Hinterfläche der Iris. Es besteht aus Blutbestandtheilen. Sein Eiweissgehalt beträgt ca. 0,01 pCt. Trotz des gleichen Druckes in Glaskörper und vorderer Kammer kann auf dem Wege der Diffusion eine Flüssigkeitsbewegung von dem einen zur anderen stattfinden, besonders dann, wenn fremde, in einen der beiden gelangte Stoffe den osmotischen Druck abändern. Farbstoffe können von der vorderen Kammer an die Linse kommen. Injicirt man in die vordere Kammer Berliner Blau-Lösung, so gelangt sie in den Petit'schen Kanal und zur Hinterfläche der Linse durch feine Spalten in dem vorderen Blatte der Zonula; das hintere besitzt keine Spalten, ist aber durchgängig durch Diffusion[2]).

Man hatte behauptet, dass nach lang dauernder Einträufelung von Pilzculturen (Pyocyaneus, Streptococcus, Milzbrand etc.) in die Nase von Thieren, sich stets diese Lebewesen aus Vorderkammer und Glaskörper züchten, und dass auf diese Weise sich die Iridochorioiditis bei Rhinitis atrophicans sowie die sympathischen Entzündungen erklären liessen. Der Weg sollte gehen in die Lymphgefässe, welche die ethmoidalen Zellen und die Lamina papyracea durchsetzen, und von da in die Tenon'sche Capsel und den Bulbus[3]). Bei einer Wiederholung der Versuche wurden jedoch nur negative Resultate erzielt[4]), so dass es nicht bewiesen ist, dass Bacterien in dieser Weise von der Nase in das Auge kommen.

Dem Kammerwasser sollte eine keimtödtende Kraft wie dem Blutserum zukommen. Soweit dasjenige von menschlichen Augen in Frage kommt, ist die bacterienfeindliche Wirkung nicht nennenswerth, und das von Schweinen lässt eine solche ganz vermissen[5]). Auch der Humor aqueus von Rindern und Kälbern hat weder dem Staphylococcus pyogenes aureus noch anderen Mikroorganismen des Bindehautsackes gegenüber eine feindliche Wirkung. Es kann sogar in ihm eine erhebliche Vermehrung der Pilze stattfinden[6]).

Auf die Menge des Kammerwassers scheinen Nerven einen Einfluss zu haben, nach der Ansicht von Leber aber wahrscheinlich nur durch die Aenderung des Füllungszustandes der Gefässe. So wirkt Trigeminus-Reizung vermehrend, wie manche meinen durch eine selbständige Einwirkung auf die Absonderung.

---

1) Wagenmann, Arch. f. Ophthalm. Bd. XXXVI. Abth. 4. — Siegrist, Ibid. Bd. L. S. 592. — v. Hippel, Ibid. Bd. LIV. S. 509.
2) Schwalbe, Arch. f. mikroskop. Anat. 1870. Bd. VI. S. 1 u. 261.
3) de Bono u. Frisco, l. c.
4) Stock, Klinische Monatsbl. f. Augenheilk. 1902. Bd. I. S. 116.
5) Bach, Arch. f. Ophthalm. Bd. XL. Abth. 3.
6) Marthen, Beitr. zur Augenheilk. Heft XII. S. 1.

Das Gleiche erzeugt die Durchschneidung des Sympathicus nach vorheriger Herabsetzung des Augendruckes. Die Reizung dieses Nerven macht im Anfang, eigenthümlicher Weise, ebenfalls Vermehrung des Kammerwassers, später eine Verminderung[1]).

Die chemische Reizung der Conjunctiva soll auch das Kammerwasser vermehren.

Eine Verminderung der Absonderung im Verhältniss von 5 : 3 soll durch Atropin erzeugt werden. Als Ursache wird eine Verengerung der intraoculären Gefässe angegeben[2]). Trotz der sonstigen antagonistischen Wirkungen wird dem Physostigmin gleichfalls eine Verminderung der Absonderungsgeschwindigkeit des Kammerwassers auf etwa die Hälfte und auch der Blutmenge des Auges um $^1/_4$—$^1/_2$ zugeschrieben[3]).

Widerspruch hat die Angabe gefunden[4]), dass bei starker Cocainwirkung die Regeneration des Kammerwassers nach Punction vermindert sei[5]).

Nicht nur Veränderung der Menge, sondern auch der Beschaffenheit des Kammerwassers lässt sich durch verschiedene Einflüsse erzielen. Besonders die Beeinflussung des Eiweissgehaltes hat in dieser Beziehung ein Interesse, weil auch nicht wenige Gifte eine solche herbeizuführen vermögen.

Die Durchschneidung des Trigeminus liess das Kammerwasser — freilich geschieht dies nicht immer — nach 30 Minuten gerinnen. Die festen Bestandtheile waren vermehrt[6]). In anderen Versuchen vollzog sich nach diesem Eingriff eine reichliche Abscheidung von Fibrin und Eiweiss entweder eine Stunde nachher oder auch noch nach 10 Tagen.

Das gleiche Ergebniss lieferte auch die halbseitige Durchschneidung der Medulla oblongata oberhalb des Calamus bis zum vierten Tage nach der Operation[7]).

Eine Steigerung des Eiweissgehaltes des Kammerwassers um das vier- bis fünffache wurde einige Tage lang nach der Exstirpation des oberen Halsganglions beobachtet. Der Kochsalzgehalt und die Alkalinität blieben unverändert[8]).

Entzündung von Iris und Corpus ciliare führt sehr rasch zu Veränderungen des Kammerwassers. Es kommt zu Ausscheidung von Eiweiss und Fibrin und von vereinzelten Blutplättchen und Leukocyten.

Mechanische Reizung der Hornhaut, z. B. durch halbstündiges Bürsten mit einem feinen Pinsel, vermehrt nur unbedeutend das Eiweiss im Kammerwasser. Verhindert wird dies durch Cocainisirung der Hornhaut[9]).

Schwerere Reize, die auf die Hornhaut wirken, können reichlich

---

1) Leber, l. c. S. 261.

2) Adamük, Ann. d'Ocul. T. LXIII. 1870. p. 180.

3) Grönholm, Arch. f. Ophthalm. Bd. XLIX. S. 620. — Ulrich (Arch. f. Augenheilk. Bd. XII. S. 161) sah nach Physostigmin die Gefässe sich erweitern.

4) Nicati, Archives d'Ophthalm. T. X. p. 481 u. T. XI. p. 24 u. 152.

5) Panas, Ibid. T. VII. p. 97.

6) Nicati, l. c.

7) Grünhagen und Jesner, Centralbl. f. pract. Augenheilk. 1880. S. 181. — Jesner, Pflüger's Arch. Bd. XXIII. S. 14.

8) Lodato, Arch. di Ottalmol. T. IX. 1901.

9) Wessely, Arch. f. Ophthalm. Bd. L. Abth. 1.

Fibrin und Eiweiss im Kammerwasser erscheinen lassen, z. B. die Aetzung des Hornhautrandes mit Silbernitrat[1]), die Berieselung mit 4 proc. Formollösung, oder die Reizung mit dem faradischen Pinsel[2]). Als nothwendig muss man ein Fortgeleitetwerden des Reizes auf Iris und Ciliarkörper annehmen.

Eiweiss und Fibrin wurden auch nach subconjunctivaler Injection von 5 proc. Kochsalzlösung im Kammerwasser sehr vermehrt gefunden[2]).

In geringem Grade ist dies nach Pilocarpin-Einträufelung der Fall.

Verschiedene Einflüsse können, wie es scheint, den Uebergang von Stoffen in die vordere Kammer beeinflussen. Leider sind fast alle diesbezüglichen Untersuchungen mit Fluorescein angestellt worden, das sich wegen seiner besonderen diffusiblen Eigenschaften nicht dazu eignet, um Schlüsse auf andere gelöste Stoffe zu gestatten.

Durchschneidung des Trigeminus soll den Uebertritt des Fluoresceïn beschleunigen. Nach einer Dosis von 0.03 g sah man noch Grünfärbung eintreten[3]). Andere Versuche ergaben ähnliches, ebenso wie auch die Durchschneidung des Halssympathicus oder Exstirpation des obersten Ganglions den Uebergang von Fluoresceïn erheblich beschleunigt[4]). Beschleunigend soll auch die Durchschneidung der Medulla oberhalb des Calamus und eine der oben erwähnten Reizungen der Hornhaut wirken. Nach Durchschneidung der Ciliarnerven sah man die Grünfärbung ausbleiben. Durchschneidung der vorderen Wurzel des ersten und unvollständige des dritten Cervicalnerven macht Myosis und Erweiterung der Ohrgefässe, aber keine Aenderung der Fluoresceïnabsonderung[5]).

Von der Kammer aus werden fremde eingebrachte Stoffe resorbirt.

Defibrinirtes Kaninchenblut, in die vordere Augenkammer eines anderen oder desselben Kaninchens gebracht, wurde rasch resorbirt. Nach 20 Stunden schwand schon der grösste Theil einer fast ein Drittel der Kammer ausfüllenden Menge. Ein Theil scheint unverändert in die Iris einzudringen und in die Blutgefässe zu gelangen, ein anderer wird in ein Fibringerinnsel eingeschlossen; seine Formelemente gehen zu Grunde, und die Umwandlungsproducte werden durch Iris und Ligamentum pectinatum aufgesogen.

Die Eiterkörperchen eines Hypopyons müssen wahrscheinlich zu Grunde gehen, um durch Wanderzellen wieder resorbirt zu werden. Eserin beschleunigt die Resorption durch die Vergrösserung der Irisoberfläche[6]).

Eingeführter Zinnober oder Tusche verschwanden aus der vorderen Kammer in den ersten Tagen rascher, später langsamer, nach 14 Tagen schon sehr langsam, und von der 6.—8. Woche, in welcher das Thier starb, war überhaupt keine Abnahme mehr zu bemerken.

Es zeigt sich in den ersten Tagen in der Kammer ein Fibrinnetz mit eingebetteten Zinnoberkörnchen. Nach 2 Tagen finden sich rundliche,

---

1) Jesner, l. c.

2) Wessely, l. c.

3) Nicati, l. c.

4) Schoeler und Uhthoff, Jahresber. über die Wirksamkeit der Augenklinik für 1881.

5) Schoeler und Uhthoff, l. c.

6) Deutschmann, Arch. f. Ophthalm. Bd. XXIV. Abth. 2.

zinnoberhaltige Zellen, welche den Farbstoff allmählich immer mehr aufnehmen.

Die Iris wird dicht mit Lymphzellen infiltrirt, und ist nach 24 Stunden von pigmentirten Zellen durchsetzt. Das Endothel der Vorderfläche nimmt gleichfalls Pigment auf. Ein Durchwandern durch die Gefässe zeigt sich nie. Die Zellen wandern weiter und sind nach einer Woche auch in der Aderhaut bis etwa zum Aequator zu erkennen. Ferner fand sich Farbstoff in der Scheide von Scleralgefässen. Von hier kommt er wahrscheinlich in den Tenon'schen Raum.

Auch die Endothelzellen der Hornhaut können reichlich Pigment aufnehmen[1].)

Durch subconjunctivale Kochsalz-Injection in 4 proc. und 10 proc. Lösung wird die Aufsaugung von Tusche erheblich, im Allgemeinen um das Drei- bis Fünffache beschleunigt. Am Controlauge dauert sie 3 bis 4 Wochen länger[2]). Wahrscheinlich spielen Leukocyten hierbei eine Rolle.

Mehrfach wurde eine Antheilnahme des normalen Auges beobachtet, wenn an dem anderen irgend ein Eingriff vorgenommen worden war, z. B. eine geringe Zunahme von Eiweiss im Kammerwasser nach Durchschneidung des Trigeminus. Reizung der freigelegten Iris mit Senfspiritus erzeugte am folgenden Tage am anderen Auge neben Veränderungen an der Iris (Verfärbung u. s. w.) eine Trübung des Kammerwassers. Das Ergebniss, dass chemische, mechanische oder faradische Reizung der Cornea von $^1/_2$—1 Stunde Dauer an einem Auge auch in dem anderen Ausscheidungen erscheinen lasse[3]), wird nicht für richtig gehalten[4]).

5. Die Linse.

Die Ernährung der Linse geschieht durch das Ciliarkörpersecret nur auf dem Wege der Endosmose, was schon vor langer Zeit erkannt und klar zum Ausdruck gebracht worden ist[5]).

Ihr Wassergehalt wird auf 60—70 pCt. angegeben. Sie soll ca. 35 pCt. lösliche und 2,5 pCt. unlösliche Eiweissstoffe, 2 pCt. Fett mit Spuren von Cholestearin und 0,5 pCt. Asche enthalten. Die Menge des Cholestearins scheint bei Thieren sehr verschieden zu sein.

Die Gefährdung des optisch normalen Bestandes der Linse geht von allen Umständen aus, die ihren hohen Wassergehalt mindern, oder die eigenartige Mischung ihrer Bestandtheile ändern. Versagen die natürlichen regulatorischen Kräfte, die das eine oder das andere verhindern, so kommt es zu Trübungen oder zu Absterbeerscheinungen an der Kapsel oder der Linse selbst.

Eine grosse Reihe der verschiedenartigsten chemischen Einflüsse kann eine solche Trübung erzeugen, aber auch physikalische, wie z. B. die Kälte. Den feineren Mechanismus ihres Entstehens sind wir nicht im Stande zu erkennen, ebensowenig wie denjenigen, der bei der noch zu besprechenden Linsentrübung durch Kochsalz vorwaltet. Es ist fraglos.

1) Brugsch, Arch. f. Ophthalm. Bd. XXIII. Abth. 3.
2) Mellinger, Arch. f. Augenheilk. Bd. XXXII. S. 79.
3) Bach, Arch. f. Ophthalm. Bd. XLII. Abth. 1. S. 266.
4) Wessely, Arch. f. Ophthalm. Bd. L. S. 123.
5) Ruete, Handwörterb. d. Physiol. Bd. III. 2, 1846. S. 235.

dass physikalische Vorgänge, vor allem die Wasserverschiebung durch Aenderung der osmotischen Verhältnisse, eine Rolle spielen, und dass chemische Processe, entweder, wie wir es aus Analogiegründen für sehr wahrscheinlich halten, als Folge der physikalischen, oder primär für sich allein mitentscheidend für den optischen oder nutritiven Bestand des Organs wirken.

Die Ausschliesslichkeit des Lebens der Linse durch endosmotische Zufuhr und Abfuhr von Stoffen lässt es bewundern, wie hier bei den mannigfaltigsten allgemeinen Ernährungsverhältnissen und Ernährungsstörungen des Menschen ihre Zusammensetzung in derjenigen Breite sich nicht ändert, deren Ueberschreiten sich durch eine Functionsstörung offenbaren würde.

Wären es nun physikalische Kräfte, die als Regulatoren dienten, dann müssten nothwendig solche Störungen häufiger sein, als sie vorkommen. Wir sind genöthigt anzunehmen, dass Kapsel und Epithel hierbei eine Rolle spielen. Es würde sonst absolut unerklärlich sein, dass bei sehr vielen, auch tödtlich endigenden Vergiftungen Linsentrübungen während des Lebens nicht vorkommen, wohl aber bei anderen. Das Epithel oder die Kapsel müssen über eine besondere Kraft verfügen, die viele Stoffe am Eindringen in die Linse hindert. Solche eigenthümlichen Kräfte giebt es auch in der Pflanzenzelle. Kennen wir doch sogar eine fleischfressende Pflanze, deren Zellen es „wissen", ob eine stickstoffhaltige Substanz an sie gelangt oder eine stickstofffreie, da sie nur im ersteren Falle einen sauren Saft secerniren!

Das Epithel allein kann an der Linse nicht die angegebene Rolle spielen, da ja die hintere Kapsel davon frei ist.

Diffusionsfähige Stofflösungen dringen durch die Linsenkapsel am stärksten am Aequator und der Hinterfläche, verbreiten sich anfangs zwischen den Linsenfasern und dringen dann auch in diese ein[1]). Viele Versuche lehren, dass z. B. Farbstoffe leicht in sie übergehen, aber nicht Berlinerblau und neutrales Lakmus[1]).

Eine Kochsalzlösung filtrirte 4—7 mal so leicht durch die hintere Kapsel als durch die vordere, obschon der angewandte Druck geringer sein musste.

Die Anwesenheit des Epithels hatte nur wenig Einfluss[2]).

Legte man eine Linse in der Kapsel in eine Lösung von Blutlaugensalz (1 : 100), so zeigte sich nach 30 Secunden eine Reaction auf der Oberfläche und nach $1^1/_2$ Stunden in der ganzen Linsenmasse[3]).

Säuren, Alkalien, Alkohol u. a. m., die in das lebende Auge gebracht werden, veranlassen eine Trübung der Linse, angeblich ohne Betheiligung der Kapsel[4]), und andere, auf vielen Blättern dieses Werkes verzeichnete Gifte, erzeugen direct oder indirect die gleiche Veränderung.

Eiweissstoffe, Hämoglobin, Zucker und Gallenfarbstoff gehen ebenfalls, auch während des Lebens in die Linse. Die eingedrungenen fremden Stoffe hält sie lange fest.

Manche von solchen gelangen, sobald sie nur einmal vom Magen

1) Leber, l. c. S. 430 und 427.
2) Ulrich, Arch. f. Augenheilk. Bd. XXXVI. S. 197.
3) Mimocky, Arch. f. Ophthalm. Bd. XI. Abth. 2.
4) Ruete, l. c.

oder dem Unterhautgewebe oder nach intravenöser Beibringung in die Gefässe eintreten, auch in die Linse. Für einige ist der Nachweis erbracht. Sehr wünschenswerthe methodische Untersuchungen fehlen noch.

Nach subcutaner und intravenöser Injection von Fluorescein ist die Färbung der Linse im Wesentlichen dieselbe wie nach Anwendung anderer diffusibler Substanzen. Sie bleibt auf die Kapsel oder auf die äusserste Schicht der Rinde beschränkt, beginnt nach $1^1/_2$ Stunden und dauert bis zu 4 Stunden nach der Einspritzung. Nach directer Injection in den Glaskörper erscheint die Färbung zuerst im Kammerwasser.

Ist der Farbstoff in die vordere Kammer gelangt, so färbt sich auch die vordere Linsenfläche. Die Linsenfärbung kann erst nach mehreren Tagen auftreten, dauert aber Wochen und Monate lang nach Schwinden der Glaskörperfärbung. Zuerst entfärbt sich dann die Corticalis, zuletzt der Kern.

Bei Injection in die vordere Kammer erfolgt die Linsenfärbung in derselben Weise[1]).

Nach Einbringen von 0,03 g Chlorlithium in den Magen von Meerschweinchen fand sich Lithium in allen Geweben, auch im Knorpel, der Cornea und der Krystalllinse. Nach 0,18 g Chlorlithium, die einem Meerschweinchen in derselben Weise beigebracht worden waren, konnte man nach $^1/_4$ Stunde spektroskopisch in allen gefässhaltigen Theilen des Körpers Lithium nachweisen, ebenso im Humor aqueus. In der Linse erschien es frühestens nach 30—32 Minuten. Nach $2^1/_2$ Stunden fand es sich noch vorzugsweise in der Rindenschicht, nach 8 Stunden auch im Kern, nach 26 Stunden in der ganzen Linse gleichmässig.

Die Ausscheidung aus dem Körper dauerte 37—39 Tage. In der Linse fanden sich Spuren noch nach 33 Tagen, in den übrigen gefässlosen Theilen mitunter nach 3—4 Tagen schon nichts mehr.

Nach subcutaner Injection erschien Lithium im Humor aqueus bereits nach 4 Minuten, in der Linse nach 10 Minuten.

Aehnliche Resultate erhielt man mit Chlorrubidium, Chlorcaesium und Chlorthallium. Mit Chlorstrontium gelang der Nachweis in der Linsenasche selbst nach grossen Dosen nicht.

In der Katarakt eines Menschen, der $2^1/_2$ Stunden vor der Operation 1,2 g Lithiumcarbonat genommen hatte, fand sich ebenfalls das Lithium[2]).

Nach subcutaner Injection von 3—8 g Ferrocyankalium in 10proc. Lösung bei Kaninchen, fand sich dasselbe nach 2 Stunden im äquatorialen Theile der Linsensubstanz, an der hinteren Kapsel und der entsprechenden Corticalis, sowie in den dem Linsenäquator benachbarten Theilen des Glaskörpers[3]).

Subconjunctival beigebrachte Stoffe, wie z. B. Fluorescein, können in die vordere Kammer und die Linse gelangen. Fluorescein sah

---

1) Schoeler und Uhthoff, l. c. — Panas, l. c. — Ehrenthal, Inaug.-Diss. Königsberg 1887. — Ovio, Ann. d'Ocul. Tom. CXXIV. p. 97. — XI. Internat. med. Congress 1895.

2) Bence Jones, Proceed. of the Royal Soc. Vol. XIV. 1865. p. 220.

3) Ulrich, Arch. f. Ophthalm. Bd. XXVI. Abth. 3. — Ovio, l. c. erzielte Aehnliches mit Jodkalium.

man nach dem Eindringen Tage lang verweilen, selbst nach Entfärbung des übrigen Auges.

Auch aus dem Glaskörper dringen Stoffe in die Linse. Leider sind auch hier nur sehr wenige der Untersuchung unterworfen worden. Wir würden mancherlei wichtige Schlüsse auf Resorption und Verbreitung innerhalb der einzelnen Augengewebe machen können, wenn sehr viele, mit verschiedenartigen endosmotischen Aequivalenten versehene Substanzen, die auch leicht nachweisbar sein müssten, in das Auge gebracht würden.

Nach Injection von 1—2 Tropfen einer 10proc. Ferrocyankaliumlösung in den Glaskörper und Einlegen in Eisenchlorid, fand sich nach 1—4 Stunden eine stetige Zunahme der Blaufärbung von hinten nach vorn. Starke Färbung erschien im Petit'schen Canal, schwache in der Linsensubstanz. Die Netzhaut war nach vorn gleichfalls gefärbt, die Chorioidea fast ungefärbt. Im Kammerwasser fanden sich nur Spuren. In der Gegend des Hornhautrandes war ein dunkelblauer Ring sichtbar. Von da drang die Färbung in die Sclera bis zum Aequator[1]).

6. Der Glaskörper.

Dass es Abflusswege für den Glaskörper giebt, wurde bereits erwähnt. Der eine geht nach der vorderen Kammer, andere sind der Centralcanal und die perivasculären Räume der Centralgefässe, sowie der Intervaginalraum des Sehnerven.

Der Uebertritt von Flüssigkeit aus dem Glaskörper, dessen Saft sauer reagirt, in die vordere Kammer, ist in den sehr engen Grenzen, in denen er sich vollzieht, ein echter Diffusionsvorgang, für dessen Zustandekommen nur Schwankungen im osmotischen Druck zwischen den beiderseitigen Flüssigkeiten maassgebend sind, wie sie im normalen und noch mehr im krankhaften Zustande in genügendem, bezw. übergrossem Umfange bestehen. Die Meinung, dass die durch Ferrocyankalium und Fluorescein erzeugten Färbungen keine Strömungen beweisen, weil sie auch am todten Auge auftreten[2]), ist eine sehr irrige. Die Diffusionsbewegungen am todten Auge beruhen auf denselben Gesetzen, wie die am lebenden.

Freies Pigment gelangt vom Glaskörper durch die Zonula, hintere Kammer und Pupille in die vordere Kammer, und von hier können Pigmentkörnchen in die Iris und in die Endothelzellen der Hornhaut dringen, weniger in die Kittsubstanz. Der Rest wird durch die Fontana'schen Räume abgeführt[2]).

Bringt man einen kleinen Tropfen einer Tusche- oder Zinnoberaufschwemmung in den Glaskörper eines Kaninchens (Albino), so sieht man vom nächsten Tage an die Körnchen sich am Boden der physiologischen Excavation sammeln. Der Centralcanal des Sehnerven wird eine gefärbte Linie, welche mit den Gefässen den Opticus verlässt und sich einige Millimeter nach hinten in die Orbita verfolgen lässt. Die Körnchen sind theils frei, theils in Bindegewebs- und Lymphzellen eingeschlossen. Ausserdem finden sie sich längs sämmtlicher kleinen Aeste, die nach der Aderhaut und weiter hinten nach der Sehnervenperipherie von den Centralgefässen abzweigen. Entlang den kleinen, den Opticus

1) Knies, Arch. f. path. Anatomie. Bd. LXV. S. 401.
2) Gifford, Arch. f. Augenheilk. Bd. XXVI. S. 308.

radiär durchsetzenden Gefässen sind die Körnchen bis zum Anfang der Chorioidea und weiter hinten zum Subpialraum zu verfolgen.

Etwa 4—5 mm nach hinten vom Auge zweigen sie vom Opticus gegen den Subvaginalraum ab.

Je weiter nach vorn die Injection gemacht ist, um so länger dauert es, bis das Pulver auf der Papille sichtbar wird: wenn dicht hinter der Linse, verstreichen 15 Tage.

In der Orbita folgen die Körnchen den Gefässscheiden und sind bis zum hinteren Ende verfolgbar. Wahrscheinlich gehen sie durch die Fissura sphenoidea in die Schädelhöhle.

Injicirt man eine Milzbrandcultur in den hinteren Theil eines Kaninchen-Glaskörpers, so bildet sich am folgenden Tage ein Exsudatklumpen in der Excavation. Die Bacillen nehmen denselben Weg wie die Pigmentkörnchen, nur gelangen sie nicht in die feinsten Canälchen. Durch ihre Vermehrung zeigen sie sich in grösseren Mengen in der Orbita und bei hinreichender Lebensdauer auch im vorderen Theile der Schädelhöhle. Von hier werden sie peripherwärts in den Subvaginalraum beider Optici fortgeschwemmt[1]).

Der ganze vordere Bulbusabschnitt kann nach einer Injection von Tusche in den Glaskörper frei bleiben[2]).

Auf die Resorption von Tusche, die in den Glaskörper injicirt worden ist, hat eine 2proc. Lösung von Kochsalz, subconjunctival eingespritzt, eine nur geringe Wirkung, eine 4- und 10 proc. eine deutliche, aber auch erst nach 5—8 Injectionen. Die Aufhellung erfolgt zuerst in der Peripherie; die schwarzgraue Masse verdünnt sich zu einer flachen Scheibe, die immer durchsichtiger wird. Es sind drei- bis viermal so viel Injectionen erforderlich, um das gleiche Ergebniss wie in der vorderen Kammer zu erzielen[3]).

Kleinere Blutmengen, die in den Glaskörper gelangt sind, werden spontan resorbirt; der Blutfarbstoff wird unverändert oder verändert theils von Leukocyten fortgeschafft, theils andersartig eliminirt. Auf die Resorption grösserer Mengen hat Pilocarpin einen sehr deutlichen Einfluss.

Strychnin, in die vordere Kammer injicirt, machte Tetanus nach 10—15 Minuten, vom Glaskörper aus nach $^3/_4$ Stunden. Wurde aber gleich das Kammerwasser abgelassen, so trat auch jetzt nach 10—15 Minuten Tetanus auf, was beweisen soll, dass nur unter diesen abnormen Verhältnissen ein Strom nach vorn geht[4]).

Dieser Schluss ist nicht richtig. Nur um eine zeitliche, aber keine wesentliche Differenz handelt es sich hier.

§ 6.

Die Ausscheidung fremder Stoffe in und durch das Auge.

Schon in den vorhergehenden Auseinandersetzungen ist mehrfach der Thatsache Erwähnung geschehen, dass von Stellen ausserhalb des Auges durch Blut und Lymphe fremde Stoffe in das Auge geschwemmt werden können. Hier verweilen sie, abhängig von ihrer Be-

1) Gifford, Arch. f. Augenheilk. Bd. XVI. S. 421.
2) Ulrich, Arch. f. Ophthalm. Bd. XXX. S. 240.
3) Mellinger, Arch. f. Augenheilk. Bd. XXXII. S. 79.
4) Ovio, XI. internat. medic. Congr. VI. S. 85. 1895.

schaffenheit und der Natur der Gewebe, mehr oder minder lange Zeit entweder ohne directe Gewebsschädigung, oder sie treten, wenn sie energiebegabt sind, in chemische Wechselwirkung mit Gewebsbestandtheilen und erzeugen so in irgend einer Breite Krankheit.

Die schliessliche Abscheidung der veränderten und unveränderten Fremdsubstanz vollzieht sich auf den bereits angegebenen Abflusswegen.

Sieht man von sicherlich vorkommenden individuellen Verschiedenheiten in der Gefässvertheilung an einzelnen Augentheilen ab, so wird, der allgemein zutreffenden Voraussetzung nach, jede im Kreislauf befindliche gelöste Fremdsubstanz auch in diejenigen Augentheile kommen müssen, in welche das Blut oder seine Bestandtheile als normales Ernährungsmaterial gelangen — insofern freilich dem endlichen Eindringen in die Zelle nicht Hindernisse durch Verhältnisse in den Weg gelegt werden, die in Eigenschaften der zu durchdringenden Membran oder in der Diffusionsfähigkeit des fremden Stoffes liegen.

Thatsächlich gelangen viele Substanzen durch die strömenden Säfte in die Augengewebe. Von letzteren haben viele die Fähigkeit, eine Auswahl der aufzunehmenden oder nicht aufzunehmenden zu treffen, bis auf jene Gifte, durch welche ihre Organisation, d. h. ihr Leben zerstört wird. Diese specifische Wahlanziehung hat ihren Grund in dem Bau und der Anordnung der zu durchdringenden Zellschichten, vereint mit den Eigenschaften der aufzunehmenden Substanz. Wäre dem nicht so, dann würde das Problem der normalen Zellernährung ganz unverständlich sein.

Die Eigenart der verschiedenen grossen Zellgruppen setzt sowohl für jede eine specifische chemische Energie voraus, durch welche die Assimilation des heranströmenden Ernährungsmaterials erst ermöglicht werden kann, als auch eine Wahlanziehung der entsprechenden Bestandtheile dieses Materials. Nur diejenigen Nahrungselemente gelangen in die Zelle, die verwerthet werden können. Ein Eindringen ist aber allein verständlich bei gewissen Eigenschaften der Stoffe und bei Berücksichtigung der Hindernisse, die ihrer Verbreitung sich in den Weg stellen. Wäre es anders, so würde wahllos durch die Zellmembran auch nicht zu verarbeitender, eventuell die Zelle erdrückender Ballast eindringen.

Nicht anders kann es sich bei der Aufnahme körperfremder Stoffe, z. B. in das Auge, verhalten. Bei vielen derselben vollzieht sich durch ihre stofflichen Eigenschaften, in Verbindung mit einer geeigneten Permeabilität der Membranen, der Uebergang in mehr oder weniger Augengewebe, vorzugsweise aber in das Kammerwasser und den Glaskörper. Dies scheint so häufig vorzukommen, dass man auf Grund von positiven Nachweisen, z. B. von Atropin, Physostigmin, Morphin, Strychnin, vorschlug, die Augenflüssigkeiten zu gerichtlich-medicinischen Nachweisen zu benutzen.

Die grösste Bedeutung dieses Vorganges liegt aber auf dem Gebiete der Augenerkrankungen bei idiopathischen, infectiösen oder andersartigen allgemeinen Leiden. Es ist sicher, dass hierbei, wie z. B. bei Masern, Scharlach, Typhus, Gifte auch in das Auge kommen und primär schädigen können. Meistens wird es sich hier um solche handeln, die der Zersetzung lebenden Eiweisses an entfernteren Krankheitsherden entstammen, vielleicht auch gelegentlich um pathogene Keime, die als primäre Veranlasser von Schädigung in das Auge gelangen. Die Locali-

sirung solcher Eiweissgifte hängt zum Theil von individuellen Zufälligkeiten ab oder von chemischen Beziehungen zum Zelleiweiss. Seit Jahrzehnten kennt man Wirkungen gewisser Eiweisse oder Eiweiss-Zerfallsproducte auf lebendes organisirtes Eiweiss, die als Entzündung Zerlegung, Schmelzung mit Umwandlung in resorptionsfähige, auch wasserlösliche Producte auftreten.

Es werden aber auch viele von aussen in den Körper gelangte Stoffe in das Auge mit dem Blute gebracht und können Heil- oder Giftwirkungen von dem Epithel an, das die äusseren Augentheile deckt, bis zum retrobulbären Theil des Opticus ausüben.

Leicht liessen sich die wenigen Belege, die es hierfür giebt, hundertfach vermehren, trotz der Schwierigkeit des Nachweises an einem der Masse nach so kleinen Untersuchungsmaterial. Es ist Zeit, dass diese Arbeit, breit angelegt, unternommen wird. Dadurch würde es neben Anderem auch möglich sein, die betreffenden Stoffe in Gruppen mit bestimmten diffusiblen Eigenschaften zu sondern.

Zu allen Zeiten sind gewisse Sehstörungen auf derartige, auch als Nahrungsmittel aufgenommene Stoffe zurückgeführt worden. So führt schon Hippokrates an[1]), dass die gegessenen Seepolypen, die Sepien und ähnliche Lebewesen die Augen schwächen. Wahrscheinlich meinte er hiermit jene Accomodationsstörungen, wie sie nach dem Genuss giftiger, zersetzter Fische in unserer Zeit oft genug gesehen wurden. Ja, man ging in späteren Jahrhunderten so weit, die „Verdunkelung des Gesichts“ als eines der allgemeinen Symptome einer Vergiftung anzugeben, und vor 250 Jahren theilte man auch schon Fälle mit, in denen Kranke, die von Kurpfuschern Medicamente erhalten hatten, dadurch schnell ihr Augenlicht verloren und es nie wieder gewonnen hätten. Gerade diese Erkenntniss sollte veranlassen, bei Sehstörungen öfter, als es geschieht, an eingeführte chemische Substanzen zu denken und darauf hin zu examiniren, weil Kranke von selbst solche Angaben selten machen.

Die Einführungsstelle eines solchen schädigenden Materials ist für sein Hineingelangen in das Auge im Wesentlichen belanglos. Es kann sich höchstens um geringe zeitliche Differenzen handeln. So wurde angegeben, dass nach der Injection löslicher Substanzen in die Schläfengegend man sie in dem Bindehautsack, der Orbita und dem Augeninnern des an der injicirten Seite liegenden Auges früher als im anderen finde.

Injicirte man z. B. einem Hunde an der rechten Schläfe 0.5 g Jodkalium, nachdem in jedes Auge Calomel eingestreut worden war, so färbte sich das Calomel rechts nach 8 Minuten gelb und zuletzt gelbgrün, während es links erst nach 15 Minuten leicht gelb wurde. Nach 30 Minuten war die Färbung beiderseits gleich[2]).

Reines Jod, innerlich gegeben, erschien bei Menschen nach 30 Minuten im Kammerwasser.

Bringt man einem Kaninchen 0,25—0,5 g Jodkalium in den Magen, so findet sich nach 6—10 Minuten das Kammerwasser jodhaltig, und das Gleiche findet statt nach ebensolcher Beibringung von Jodoform beim

1) Hippocratis Opera omnia ed. v. d. Linden. T. I. De diaeta lib. II. Cap. XIX. p. 221.

2) Vinci, Annali di Ottalmol. T. XXX. p. 523.

Menschen in 12 Stunden[1]). Nimmt ein Mensch 2 g Jodkalium, so findet sich dieses reichlich im Bindehautsack, und nach längerem Gebrauche von 0,5 g, zweimal täglich, gelingt der Nachweis noch 20 Stunden nach der letzten Dosis[2]).

Ferrocyankalium in den Magen gebracht, war weder beim Hunde noch beim Kaninchen im Kammerwasser nachweisbar, wohl aber deutlich nach Einspritzung in die Bauchhöhle von Hunden.

Durch Krappfütterung sollte nach Berzelius bei Thieren Rothfärbung des Glaskörpers bewirkt werden, was Leber für junge Kaninchen und Tauben nicht bestätigen konnte. Knochen lassen sich mühelos auf diese Weise färben.

Nach subcutanen Injectionen von Jodkalium bei einem Kaninchen zeigte sich die Jodreaction nach 10 Minuten in der vorderen Kammer und 20—30 Minuten später in den vorderen Glaskörperabschnitten. Der Jodgehalt stieg während der ersten 7 Stunden und nahm dann allmählich ab[3]).

Jodoform soll vom Unterhautgewebe des Menschen in 15 Minuten in das Kammerwasser übergegangen sein.

Nach subcutaner Calomelinjection war Quecksilber im Kammerwasser 3—9 Tage lang nachweisbar[4]).

Jodkalium-Jodquecksilberlösung liess sich angeblich schon nach 2 Minuten im Kammerwasser darthun, nachdem es in das Unterhautgewebe eingebracht worden war.

Subcutan eingeführtes Ferrocyankalium erscheint beim Kaninchen nach 20—30 Minuten im Kammerwasser, konnte aber bei Hunden nach derselben Anwendungsart nicht nachgewiesen werden.

Nach Injection von 0,5 g Ferrocyankalium in die Cruralvenen eines Hundes erschien dasselbe zwischen 18—20 Minuten im Kammerwasser. Junge Hunde und Kaninchen starben danach schon nach 1 bis 2 Minuten. Die Reaction war aber bereits im Kammerwasser nachweisbar. Verdünntere Lösungen brauchten mehr Zeit. Es waren 0,09 g nicht mehr nachweisbar, und 8—9 Stunden nach der Injection war der Nachweis überhaupt nicht mehr zu führen.

Im Glaskörper war die Reaction erst nach $1^1/_2$ Stunden (bei 0,5 g) ebenso stark wie im Kammerwasser.

In der Linse gelang der Nachweis eigenthümlicherweise niemals.

Sublimat liess sich bei Hunden, nach Einführung in das Blut, bis zu ihrem baldigen Tode im Auge nicht nachweisen; bei Kaninchen aber noch rascher als Blutlaugensalz, trotz geringerer Gabe.

Versuche, nach Einspritzung von Cuprum aceticum Kupfer nachzuweisen, waren alle negativ[5]).

Fluorescein in das Blut eingeführt, diffundirt an der vorderen Irisfläche. Ausserdem kommt es durch das von den Ciliarfortsätzen abgesonderte Kammerwasser in die vordere Kammer. Der erstere Vorgang

---

1) Hilbert, Schriften der physikal. ökonomischen Gesellschaft zu Königsberg. XXIV. 1883.

2) Schlaefke, Arch. f. Ophthalm. Bd. XXV. Abth. 2.

3) Leplat, Annal. d'Oculist. T. XCVII. p. 75.

4) Rampoldi, Ann. di Ottalmol. T. XVI. p. 250.

5) Mimocky, l. c.

geht sehr schnell vor sich — bei intravenöser Injection schon nach einer, bei subcutaner nach wenigen Minuten, wenn die Dosis stark war, bei geringerer nach 15—22 Minuten. Die Absonderung durch die Ciliarfortsätze erfolgt langsamer. Bei Entleerung des Kammerwassers sieht man sie aber schon nach $^1/_4$—$^1/_2$ Minute eintreten.

Bei subcutaner Injection ist die Färbung am stärksten nach 3 bis 4 Stunden und geht nach 6—24 Stunden zurück. Nach 2—3 Stunden ist der ganze Ciliarkörper, sowie die Hinterfläche der Iris grün, und auch der vordere Theil des Glaskörpers, dem später der übrige folgt. Nach der vierten Stunde erfolgt Abnahme[1]).

Dass irgendwie beigebrachte Lithiumsalze in das Auge, einschliesslich der Linse, ausgeschieden werden, wurde bereits eingehender besprochen.

Eingeschwemmte niedere Pilze sind mehrfach in einem oder beiden Augen nachgewiesen worden. Reizung des Auges scheint das Hineingelangen derselben zu befördern. So konnte man bei Thieren, die auf dem Blutwege mit Pyocyaneus inficirt waren, nach Reizung eines Auges den Bacillus, sowohl in diesem wie in dem anderen durch Züchtung aus dem Kammerwasser nachweisen. Ohne Reizung blieb dasselbe steril[2]).

Nach Injection von Fluorescein in die Bauchhöhle zeigte sich, bei baldiger Enucleation, nur der Ciliarkörper mit einer grünen Schicht bedeckt. Eine halbe Stunde nach der Injection waren die vorderen Schichten des Glaskörpers, nach 2—48 Stunden der ganze gefärbt, später nur die hinteren Schichten. Der Hauptrückfluss erfolgt durch die Gefässscheiden der Centralgefässe. Ein beträchtlicher Strom nach vorn findet nicht statt[3]).

Die Thränendrüse soll an der Ausscheidung von Mikroorganismen unbetheiligt sein, und die Durchschneidung des Nervus lacrimalis an diesem Verhalten nichts ändern. Dagegen wurden 30 Stunden nach der Impfung mit Milzbrandbacillen, nachdem der Sympathicus durchschnitten war, spärliche Bacillen in den Thränen nachgewiesen.

Der Bacillus anthracis und der Pneumococcus konnten in der Thränendrüsensubstanz, wenn auch stark verändert, wieder aufgefunden werden, und zwar in den periacinösen Lymphgefässen, selten in den Blutgefässen, und gar nicht in den Acini[4]).

Nach der Wirkung oder ohne Wirkung können die fremden Stoffe als solche oder ihre Zerfallsproducte aus dem Auge schwinden. Die Drüsen scheiden sie ab, und zwar gesetzmässig, wie bei der Resorption, proportional ihrer Grösse und ihrer Wärme, soweit nicht, ceteris paribus, besondere physikalisch-chemische Eigenschaften des den Ausgang suchenden Stoffes Differenzen schaffen.

Nicht wenige chemische Substanzen werden durch die Thränendrüse oder die Drüsen der Conjunctivalschleimhaut abgeschieden. Es sind nicht nur anorganische Körper, sondern auch Alkaloide, einige Glycoside, Eiweissstoffe u. a. m. Hierbei können sie noch Veränderungen an der

---

1) Leber, l. c. — Schoeler und Uhthoff, Jahresber. d. Augenklinik. 1881.

2) Moll, Centralbl. f. pr. Augenheilk. 1898. Aug. — Vergl. auch Stock, Klin. Monatsbl. f. Augenheilk. 1903. Bd. I. S. 81 (Pyocyaneus) und 1903. Beil.-Heft (Tuberkulose).

3) Ovio, l. c.

4) de Bono und Frisco, Arch. di Ottalmol. T. VII. 1899. p. 195.

Bindehaut erzeugen. Enantheme, die auf die gleiche Weise, z. B. an der Mundschleimhaut entstehen, finden ihr Analogon in der Ausbildung von Bindehautentzündungen durch nach aussen ausgeschiedene Arzneistoffe und Gifte.

Von der Conjunctiva aus können solche Stoffe und auch Keime durch den Lidschlag, durch die Nase mittelst der Thränen fortgeschwemmt werden[1]).

In Versuchen mit Staphylokokken, Streptokokken und Pneumokokken sah man nach Unterdrückung des Lidschlages oder Verschluss des Thränenkanals angeblich immer eine schwere Conjunctivitis entstehen[2]).

Als controvers muss es bis heute angesehen werden, ob an der Conjunctiva eine Verringerung oder Aufhebung der Wirkung von Pilzen durch Thränenbeeinflussung zu Stande kommen kann. Von verschiedenen Seiten werden solche Eigenschaften der Thränen als erwiesen mitgetheilt. Beeinflusst sollen nicht werden der Tuberculosebacillus und der Milzbrandbacillus[3]). Aber selbst diese Einschränkung wurde verworfen; denn von zwei Meerschweinchen, von denen eines eine tuberkelbacillenhaltige Emulsion in Thränenflüssigkeit, das zweite eine solche mit destillirtem Wasser erhalten hatte, lebte das erste 54 Tage, während das zweite nach 35 Tagen an allgemeiner Tuberculose starb[4]).

Ein 4—5 Minuten langes Kochen der Thränen soll ihre bactericide Eigenschaft gegenüber den Streptokokken aufheben[5]), die am häufigsten in dieser Beziehung geprüft wurden.

Geringe Mengen derselben sterben schon nach 1—2 Stunden durch Thränen ab, aber selbst grössere Massen können nach durschschnittlich 20 Stunden auf eine verschwindend kleine Anzahl von Keimen vermindert, oder auch sämmtlich abgetödtet werden. Mitunter ist aber die Abnahme nur gering, ja, es kann sogar eine Vermehrung stattfinden. Ob dies auf grösserer Widerstandsfähigkeit der Keime, oder auf verschiedener chemischer Zusammensetzung der Thränen beruht, bleibt unaufgeklärt.

Gleich stark scheinen die Thränen dem Typhusbacillus gegenüber zu wirken, aber nur wenig oder gar nicht auf den Kieler Wasser-Bacillus und die Sarcina aurantiaca[6]).

Die Thränen werden aber auch als wirkungslos gegenüber den niederen Pilzen bezeichnet, oder ihnen höchstens eine bacterienhemmende Wirkung zugeschrieben[7]). Bezüglich der Ursache der Wirkung bestehen unter denen, die eine solche annehmen, ebenfalls verschiedene Anschauungen.

Die Behauptung, dass eine physiologische Kochsalzlösung diese Wirkung nicht habe[7]), es vielmehr das Serumalbumin sei, das sie ver-

---

1) van Genderen Stort, Arch. f. Hygiene. 1891. Bd. XIII. S. 395.

2) Lobanow, Westnik Ophthalm. Bd. XVI. S. 560.

3) de Bono und Frisco, l. c.

4) Valude, Intern. Ophthalm. Congr. zu Utrecht 1899. Zeitschr. f. Augenheilk. Bd. II. Beil.-Heft S. 76. Auf steriler Thränenflüssigkeit wuchsen weder Milzbrand noch Bact. coli noch Staphylococcus aureus. Der letztere verliert nach achttägigem Verweilen in der Flüssigkeit jede Vitalität.

5) Helleberg, Hygiea. Bd. I. 1900. S. 484.

6) Bach, Arch. f. Ophthalm. Bd. XL.

7) Ahlström, Centralbl. f. Augenheilk. 1895. S. 193. — Lobanow, l. c.

anlasse, wurde widerlegt. Gegenüber dem Staphylococcus aureus besitzt das Serumalbumin keine bactericide Eigenschaft[1]) und in physiologischer Kochsalzlösung — wie freilich auch in Brunnen- und destillirtem Wasser — gehen die Staphylokokken verhältnissmässig rasch zu Grunde[2]).

In einer Salzlösung von der Zusammensetzung der Thränen (Kochsalz 1,0 pCt., Natriumcarbonat 0,1—0,2 pCt. und Natriumphosphat 0,05 pCt.), welche sehr stark alkalisch ist, gingen Staphylokokken noch prompter zu Grunde als in den Thränen. Es ist dies eine Widerlegung der Annahme, dass die Thränen, die, frisch aus einer Fistel genommen, stärker reagiren als die des Conjunctivalsackes, durch ihre nur schwache Alkalescenz pilzschädigend wirken. Die geringen Schwankungen der Alkalescenz der Thränen sind für ihre bacterienfeindliche Wirkung ohne Bedeutung. Auch bei den gebräuchlichen Nährböden kommen solche nicht in Betracht[3]).

Da Bacterien in den Thränen schon nach relativ sehr kurzer Zeit zu Grunde gehen, ist nicht anzunehmen, dass nur der Mangel an geeigneten Nährstoffen daran Schuld sei, wie behauptet wurde[4]).

Als Ursache käme vielleicht noch der Schleim in Frage, der gewöhnliche Eiterkokken und Choleraspirillen in mässiger Menge und ebenso andere pathogene Mikroorganismen in 24 Stunden abtödten soll[5]). Einer solchen Annahme steht entgegen, dass die Ansammlung von Bindehautschleim sogar günstig auf Bacterien wirken soll[6]).

Wie immer die Frage auch einmal endgültig entschieden werden wird — eine antibacterielle Wirkung der Thränen auf Grund von „Schutzstoffen", die in ihnen enthalten sein sollen, wird nicht zu erweisen sein, weil es solche nicht giebt.

§ 7.

Der Wirkungsmechanismus bei Augenvergiftungen.

Jeder Theil des Auges, oder seiner nächsten oder weiteren Umgebung kann der Angriffspunkt eines Giftes sein. Die dadurch entstehenden Störungen bauen sich in dem überwiegenden Theile aller Fälle auf einer acuten oder chronischen Entzündung der betroffenen Gewebe auf. Dies trifft auch für jene Fälle zu, in denen das Augenleiden als Abhängigkeitsleiden sich ausbildet, sei es, dass das Centralnervensystem durch Gift verändert ist, und nun seine Veränderungen auf dem gewöhnlichen Wege sich direct auf den Sehnerven und seine Endausbreitung fortsetzen, oder dass orbitale Entzündung auf das Auge übergreift.

An wenigen anderen Körpertheilen zeigen sich die Folgen eines Entzündungsreizes in so mannigfacher Gestaltung wie am Auge und an

1) Nutall, Zeitschr. f. Hygiene. Bd. IV. 1888. S. 353. — Nissen, Ibid. Bd. VI. 1889. S. 487. — Jetter, Arb. a. d. pathol. anat. Institut in Tübingen. Bd. I. 1892. H. 3.

2) Bach, l. c.

3) Bach, Arch. f. Augenheilk. Bd. XXXII. S. 102.

4) Ahlström, l. c.

5) Ziegler, cit. bei Bach, Arch. f. Augenheilk. Bd. XXXII. S. 102.

6) Bach, Arch. f. Ophthalm. Bd. XL.

keinem ist die innere Abhängigkeit der Gewebe von einander und die Gemeinsamkeit des Leidens — vielleicht durch die so sehr nahe Nachbarschaft bedingt — so ausgesprochen wie an ihm.

Gewebsleiden und Functionsstörung treten hier mit einander vereint, meistens schnell in die Erscheinung, weil die Entzündung als solche oder ihre Producte die optische Leistung des lichtleitenden Apparates direct oder indirect mindern und mannigfaltige subjective Störungen veranlassen können.

Entsprechend dem sehr verschiedenen Bau der Augengewebe müssen auch die Zerfallsproducte mannigfaltig sein. Sie sind bisher nicht erkannt worden, da kaum der Versuch zu ihrer Aufklärung unternommen wurde. Freilich ist ein solches Unternehmen nicht gerade sehr aussichtsvoll, weil, abgesehen von rein chemischen Schwierigkeiten die Menge des Untersuchungsmaterials fast immer so klein ist, dass Resultate nur erwartet werden könnten, wenn erkennbare chemische oder biologische Reactionen erhältlich wären. Nur die letzteren können nach dem heutigen Zustande der Eiweisschemie vielleicht Erfolge liefern.

Sind demnach auch exacte Nachweise über den Umfang und die Art der durch Entzündungsreize erzeugten geweblichen Abbauproducte des lebenden Eiweisses bisher nicht zu erhalten gewesen, so kann man doch oft aus den klinischen Bildern auf Gemeinsamkeit oder weitgehende Verschiedenheit derselben schliessen.

Nicht jedes Augengewebe reagirt in gleicher Zeit oder gleicher Stärke auf einen Reiz, und ausserdem bestehen auch weitgehende individuelle Reizempfindlichkeiten. Zieht man dazu noch die Wirkungsdifferenzen in Betracht, die durch die Verschiedenartigkeit der Reize an sich möglich sind, so ergiebt sich daraus die Nothwendigkeit, klinisch mit sehr mannigfaltig gestalteten objectiven Zuständen und Zustandsäusserungen rechnen zu müssen. Selbst diejenigen Symptome, die in Folge von acut oder chronisch entzündlicher Erkrankung des Sehnerven und der Retina entstehen, zeigen ausserordentliche Schwankungen, die von der Stärke der Veränderungen, noch mehr aber von der individuellen Empfindlichkeit abhängen.

Wie und wo immer die Entzündung angegriffen hat, stets sind es chemische Veränderungen des lebenden Eiweisses, die daraus resultiren, so dass Functionsstörungen und chemische Veränderungen sich decken, bis auf diejenigen Fälle, in denen indirect ein nicht ergriffener Augentheil in Folge von mechanischer Verlegung durch Krankheitsproducte für die Function ausgeschaltet wird.

Das lebende Eiweiss kann auch ohne erkennbare Entzündung in seinem Bau gestört werden. Eigenthümlich genug sind es gerade metabolische Gifte, d. h. todte, der Zersetzung entstammende Eiweisskörper aus dem Thier- und Pflanzenreiche, die derartiges erzeugen können, indem sie auch in winzigen Mengen nach Art der Fermente Zerlegungswirkungen veranlassen. Symptomatisch entsteht durch sie hauptsächlich Lähmung, der eine Functionsreizung vorangehen kann. Das Augenmuskelsystem ist in erster Reihe betheiligt, entweder direct oder dadurch, dass die entsprechenden Kerne Veränderungen erfahren. Die Constanz dieser Symptome ist fast so gross wie die einer chemischen Reaction, und kommt derjenigen gleich, die in Folge von schein-

bar rein functioneller, lähmender Einwirkung gewisser Alkaloide, Glycoside oder giftiger Gase zu Stande kommt.

Kann man sich bei einer Functionsstörung in Folge von erkennbarer, oder aus Analogien zu erschliessender geweblicher Veränderungen noch eine Vorstellung über die Art des Zustandekommens machen, so fällt dies bei den sogenannten rein functionell wirkenden Giften, gleichgültig ob sie Reiz- oder Lähmungswirkungen erzeugen, fort. Es ist unserem Begreifen zugänglich, dass flüchtige Stoffe wie Chloroform, Aether, Schwefelkohlenstoff, denen eine nachweisbar lösende Eigenschaft für Mark- und Myelinstoffe zukommt, und deren Hingelangen zum Nervensystem feststeht, den chemischen Bau des letzteren zeitweilig stören und dadurch dessen Function mindern. Es ist aber nicht zu verstehen, welcher Vorgang einer Atropin- oder Physostigmin- oder Morphiumwirkung zu Grunde liegt, wenn man sie als nur „functionell wirkender" anspricht. Auch hier müssen primäre chemische Wirkungen mitspielen, wenngleich bisher alle Bemühungen solche nachzuweisen gescheitert sind.

Keine der sonst noch vorhandenen Erklärungsmöglichkeiten für functionelle, auf Nerven- oder Muskelbeeinflussung beruhende Augenleiden ist sonst auf diese grosse Gruppe von wirkungsmächtigen Stoffen anwendbar. Und doch giebt es noch manche Erklärungen für andere Einflüsse, z. B. die Ernährungsstörungen der Augengewebe oder des Gehirns durch Aenderungen der Blutversorgung in Folge von schlechter Herzarbeit oder durch Blut, das durch Blutgifte verdorben ist.

Nicht zu unterschätzen sind auch als Schädiger alle jene physikalischen Vorgänge, durch welche Flüssigkeitsverschiebungen im Auge und damit auch eine zeitweilige oder dauernde Ernährungsstörung zu Stande kommen können.

Hiernach würden sich die chemischen Augenschädigungen ihrer Ursache nach erkenntnisstheoretisch etwa folgendermaassen gruppiren lassen. Es sind betheiligt:

1. Stoffe, von denen nachweisbar ist, dass sie den chemischen Bau des centralen oder peripherischen Nervensystems stören. Hierher gehören z. B. viele aliphatischen Verbindungen, einwerthige Alkohole, Aether, Schwefelkohlenstoff, Aceton, gesättigte Kohlenwasserstoffe u. A. m.

2. Stoffe, die eine spectroskopisch erkennbare Veränderung des Blutes erzeugen, z. B. Nitrobenzol, Dinitrobenzol, Antifebrin, Kohlenoxyd.

3. Stoffe, die gelegentlich functionell stören, entweder in zu grossen Dosen oder auf Grund individueller Verhältnisse und zwar:

a) in Folge von Beeinflussung des Herzens oder der Gefässe, z. B. Digitalis, Nitrite u. A. m.

b) durch ihre constanten Beziehungen zur Innervation des Sehorgans resp. zu dessen muskulösem Bewegungsapparat, z. B. Atropin, Physostigmin, Arecolin.

c) durch Ernährungsstörungen des Sehorgans, die sich auf Alterationen des lebenden Eiweisses aufbauen, z. B. durch Quecksilber, Jod, Carbolsäure, metabolische Gifte, Fleischgift, Wurstgift u. s. w.

d) durch Beeinträchtigung der Verdauung.

e) durch indirecte physikalische Beeinflussung des Auges, z. B. durch grosse Wasserentziehung durch Abführmittel und Diuretica.

4. Stoffe, die bei directer Berührung mit dem Auge dasselbe chemisch oder physikalisch verändern, wie z. B. die Aetzmittel es thun.

Dass der Erkenntnisstrieb durch eine solche Eintheilung nicht befriedigt wird, braucht nicht hervorgehoben zu werden. Giebt es doch z. B. in der Gruppe derjenigen Stoffe, die die Blutversorgung des Auges ändern können, hyperämisirende und anämisirende, die beide eine Minderung der Sehschärfe erzeugen können!

Manche Gifte können wohl auch Wirkungen mehrerer Gruppen in sich vereinigen. Schon vor mehr als 50 Jahren wurde die Frage, wie die Amaurosis durch Narcotica zu Stande komme, so beantwortet, dass nicht ausschliesslich cerebrale Einflüsse, auch nicht allein eine Einwirkung durch Aenderung der Blutvertheilung, sondern beide Möglichkeiten activ werden können.

Vieles biologisch Unbegreifliche findet sich auf diesem engen Gebiete. So ist es z. B. eine überaus häufige Erscheinung, dass schwere Störungen des Sehvermögens in Folge von Giftaufnahme durch Schwindel eingeleitet werden, so dass man versucht ist, die cerebrale Störung, von welcher der Schwindel ein Theilsymptom ist, ursächlich mit der Sehstörung in Verbindung zu bringen. Und doch giebt es Stoffe, wie z. B. Strychnos Ignatii, die fast constant Schwindel erzeugen, und doch keine Sehstörung machen.

Erst eine viel grössere Erkenntnissmöglichkeit als sie uns heute zur Verfügung steht, wird es gestatten, die Rolle, die das Gehirn bei vielen Sehstörungen durch Gifte spielt, festzustellen. Die anatomische Untersuchung kann trotz aller Fortschritte, die ihre Technik gemacht hat, dies nicht zu Wege bringen, weil es unzählige Functionsstörungen giebt, die sich nicht in die Gewebe für uns erkennbar einzeichnen, selbst wenn sie häufig wiederkehren, und weil oft diejenigen mikroskopischen Veränderungen, die wirklich gefunden wurden, nicht den adäquaten Ausdruck der auf sie zurückgeführten Symptome darstellen.

Schwere, irreführende Irrthümer sind gerade durch Abstractionen von gleichgültigen oder zufälligen mikroskopischen Befunden am Auge begangen worden, und an manchen wird noch verschiedentlich zum Schaden eines Erkenntnissfortschrittes festgehalten. Auch dies lehrt das grosse Thatsachenmaterial, das auf den folgenden Blättern verzeichnet ist. Gerade deswegen wird es geeignet sein, manchen beengten Blick zu weiten.

Stoffe die auf das Nervensystem lähmend wirken.

1. Inhalations-Narcotica.
2. Schlaf- und Beruhigungsmittel sowie Lähmungsgifte.
3. Oertliche Anästhetica.
4. Oertliche Mydriatica.

1. Inhalations-Narcotica.

Chloroform.

1. Die Veränderungen der Pupillenweite.

Sehr bald nach der Einführung des Chloroforms war nicht nur erkannt worden, dass die Pupillarbewegung durch dasselbe beeinflusst wird, sondern auch, dass die Beeinflussung in verschiedenen Stadien der Narkose wechselt. Diese Wirkungen sind auch in ihren abnormen Formen absolut unabhängig von der Beschaffenheit des Präparates. Individuelle Verhältnisse können die Reihenfolge oder die Intensität des einen oder anderen Pupillarzustandes bei Menschen und Thieren ändern, in der Mehrzahl der Fälle ist der Verlauf der folgende:

Im Stadium der Willkür erfährt der bisherige Durchmesser der Pupille entweder keine Veränderung oder nimmt etwas zu. Im Stadium der Erregung ist in der Regel die Pupille weit und die Erregbarkeit der Iris herabgesetzt, und während der Narkose besteht Myosis. Die Pupillenverengerung kann maximal sein.

Die während der Narkose stark verengerte Pupille erweitert sich jedesmal an beiden Augen, wenn irgendwo an der Haut oder der Nasenschleimhaut ein Reiz (Stechen, Kneifen) angebracht wird. Die Erweiterung macht entweder sogleich wieder der Verengerung Platz, oder es erfolgt ein mehrmaliges Hin- und Herschwanken, bis die Verengerung bleibt. Die Stellung der Augäpfel ist dabei gleichgültig. Es scheint, als wenn dieses Phänomen zu dem Grade der Narkose im umgekehrten Verhältnisse steht. Bei sehr tief Narkotisirten fehlt es.

Um eine solche Erweiterung der Pupille durch peripherische Reize zu erzeugen, bedarf es ja übrigens keiner Chloroformnarkose. Claude Bernard zeigte an Hunden, dass Reizung der Hautnerven Mydriasis veranlasse, und wies nach, dass es sich hierbei um einen Reflex auf die pupillenerweiternden Fasern handle, welche aus der Regio oculo-spinalis stammen.

Auch Erbrechen oder Asphyxie, die während der Narkose eintreten, heben die Myosis auf. Die letztere soll nicht oder selten bei nervösen Menschen und Alkoholikern, selbst bei lang fortgesetzter Chloroformanwendung erscheinen.

Beim Erwachen aus der Narkose wird die Pupille wieder weit, bei Nervösen und Alkoholikern, bei denen sie nicht verengt war, eng. Die erste Pupillarreaction bei beginnendem Erwachen aus der Narkose kann

man dadurch erzielen, dass man rasch die Lider beider Augen gleichzeitig öffnet[1]).

Dass es von dem eben geschilderten Verhalten Abweichungen giebt, wurde bereits erwähnt. So können z. B. auch in der tiefsten Narkose die Pupillen weit sein, ohne dass sichtbare asphyktische Symptome vorhanden sind, und sich beim Erwachen verengern. Bei decrepiden Menschen ist aus dem Verhalten der Pupillen gar kein Schluss zu ziehen. Bei Säuglingen und Kindern bis zum 4. Lebensjahre entsteht während der Narkose leichte Verengerung und beim Eintritt drohender Zufälle schneller Uebergang von Myosis zu Mydriasis. Bei Kindern zwischen 5 und 10 Jahren kommt Anfangs Mydriasis, im Beginn der Narkose hochgradigste Myosis, im weiteren Verlaufe jedoch normale Pupillenweite mit absoluter Unbeweglichkeit der Pupille zu Stande[2]).

Die Aenderungen der Pupillenweite scheinen nicht durch peripherische Wirkungen auf die Irisinnervation, sondern durch centrale Erregung und spätere Lähmung der Oculomotoriusfasern des Sphincter bedingt zu sein. Der Einwand ist hinfällig, dass die Contraction der Pupille deswegen nicht durch Reizung bedingt sein könne, weil die Annahme einer Reizung einer bestimmten Gehirnpartie zu einer Zeit, wo alle cerebrospinalen Ganglien in einem Zustande der Herabsetzung sich befinden, unmöglich sei. Derartiges lässt sich auch sonst bei Giften nachweisen, wo z. B. Krampferscheinungen cerebralen Ursprungs bei Lähmung anderer Gehirncentren bestehen.

Verschiedenheit in der Pupillenweite wurde auch nach dem Verschlucken von Chloroform beobachtet. In den meisten Fällen, in denen dasselbe u. A. schwere Athmungsstörungen oder Krämpfe erzeugte, bestand Mydriasis. Nur in einem solchen wurden nach Trinken von ca. 45 g Chloroformi trotz stertoröser Athmung starre und verengte Pupillen gefunden. Dieser Fall endete tödtlich[3]). Andere Selbstmörder wiesen jedoch auch nach Einführung von 60 g oder einem Weinglas voll Chloroform Myosis auf mit geringer Empfindlichkeit der Pupillen gegen Licht, sobald bei ihnen tiefer Stupor und allgemeine Unempfindlichkeit der Körperoberfläche eingetreten war.

Die Cornea ist im Stadium der Erregung gespannt und unempfindlich, im tiefen, ruhigen Chloroformschlaf weich und eindrückbar.

Selten findet man bei engen und ganz reactionslosen Pupillen den Hornhautreflex noch erhalten, am häufigsten noch bei jungen und weiblichen Personen.

2. Die Störungen der Augenbewegungen durch Einathmung von Chloroform.

Während der Chloroform-Narkose wurden dissociirte Augenbewegungen beobachtet. Meist divergiren die Bulbi, aber der eine kann auch

1) Flockemann, Centralbl. f. Chir. 1901. No. 21 und 22.

2) Westphal, Archiv f. path. Anat. 1863. Bd. 27. S. 409. — Dogiel, Archiv f. Anat. u. Phys. Bd. XXVII. S. 409. — Budin, Gaz. des hôpit. 1874. p. 910. — Budin et Coyne, Gaz. méd. de Paris. 1875. 6. et 20. févr. — Winslow, Philad. med. Times. 1876. p. 270. — Vogel, Petersb. med. Wochenschr. 1879. p. 113 u. 125. — Danesi, Boll. d'Ocul. XV. No. 18—21. — Rembold, Mittheil. aus d. ophthalm. Klinik in Tübingen. 1879.

3) Williams, Philad. Med. Examin. 1856. Nov. p. 659.

ruhig bleiben und nur der andere sich bewegen. Niemals sind die Bewegungen krampfhafte und plötzliche, sondern langsame, gleitende und rollende. Das Gleiche erscheint auch in anderen Zuständen von Bewusstlosigkeit[1]). Der Einfluss auf die Augenstellung wird verschieden angegeben. Die Bulbi sind in manchen Fällen so verzogen, dass die Cornea nach oben gerichtet ist, dann tritt sie in die Mitte der Lidspalte, während ein Hin- und Herspielen der Bulbi auf Remission der Narkose hindeutet.

Bekannt ist, dass nach der Narkose die Beurtheilung der Augenstellung nach Schieloperationen schwierig ist. Dass während derselben die Convergenz vermindert, die Divergenz vergrössert sei[2]), hat jedenfalls nicht für alle Fälle Geltung, doch giebt schon von Graefe an, dass Chloroforminhalationen einen allerdings rasch vorübergehenden Einfluss auf die Spannkraft der inneren Augenmuskeln hätten[3]).

Zu besserer Aufklärung der Verhältnisse wurden Versuche in der Weise von dem Einen von uns[4]) angestellt, dass das Narcoticum unmittelbar aus dem Gefässe, welches dasselbe enthielt, in kräftigen Zügen durch die Nase bei geschlossenem Munde eingeathmet wurde. Die Wirkung trat schon nach wenigen Zügen ein, und bestand in Abschwächung der Fusion, sowohl für Convergenz als Divergenz und Raddrehung. Sowohl die Innen- wie die Aussenwendung werden erheblich verlangsamt. Dazu kommen vollständig ataktische Bewegungen. Die Wirkung ging so rasch vorüber, dass schon bei schneller Wiederholung der Einstellungen die Werthe stetig wuchsen und auch bald wieder die Norm erreichten. Nach höchstens 6—7 Einathmungen wurden sowohl die Schnelligkeit der Bewegung, wie die Fusionspotenzen erheblich geschwächt — dabei handelt es sich hier um Dosen, welche an anderen Muskeln irgend welche nachweisbare Lähmungserscheinungen nicht herbeiführen.

Diese Störungen der gemeinschaftlichen Augenbewegungen waren ganz unabhängig von den Allgemeinerscheinungen. Schwindel und Betäubungsgefühl waren nach wenigen freien Athemzügen beseitigt, während die Fusionsstörungen noch anhielten. Das Convergenzvermögen war durch Chloroform stärker als die Divergenz geschädigt. Von den einzelnen Muskeln litten nach der Methode der Schnelligkeitsmessung[5]) am meisten die Interni. Hierdurch allein konnte jedoch die Schwächung des Convergenzvermögens nicht erklärt werden, da es sich um keine Insufficienz im klinischen Sinne handelte, und dieselbe weder durch Glasstab (Maddox) noch durch Prisma nachweisbar war. Es musste vielmehr eine Störung der centralen Innervation angenommen werden.

In der Chloroform-Narkose kommt häufig Nystagmus am Ende des Excitationsstadiums, selten während der weiteren Wirkung vor. Es schliesst sich auch gelegentlich an dies seitliche Augenzittern ein epileptiformes Zittern an. Durch Einathmung von Bromäthyl soll dieses Symptom nie entstehen.

Als ein seltenes Vorkommniss muss es bezeichnet werden, wenn ohne Narkose, nur in Folge längerer Einathmung von kleinen Chloro-

1) Mercier, Brit. med. Journ. 1877. No. 845. — Warner, Ibid.

2) Fröhlich, Klin. Monatsbl. f. Augenheilk. 1900. S. 383.

3) v. Graefe, Arch. f. Ophthalm. Bd. VIII. Abth. 2. S. 343.

4) Guillery, Arch. f. d. ges. Phys. Bd. 77 u. 79. — Kovács u. Kertész, Arch. f. ex. Pathol. 1881. Bd. XVI. S. 81.

5) Guillery, l. c. Bd. 73.

kommengen, z. B. beim Einfüllen des Mittels in Flaschen. Nystagmus zugleich mit anderweitigen Symptomen erscheint.

Ein Mann hatte sich damit beschäftigt, Chloroform in kleine Gefässe einzufüllen. Danach bekam er: Kopfschmerzen, Schwindel und am folgenden Tage Unvermögen zu stehen. Die Motilität und Sensibilität waren sonst normal. Beim Blick nach rechts und oben trat Nystagmus auf. Nach dreitägigen Gehübungen war der Gebrauch der Beine fast normal[1]).

3. Anderweitige Augenveränderungen durch Chloroform.

Nach einer Chloroform-Narkose entstand plötzlich eine Amblyopie, und bei der Untersuchung fand man eine Netzhautablösung. Es ist nicht angängig, das Chloroform hierfür nicht verantwortlich zu machen. Es handelte sich um eine hysterische, 27 jährige Nähterin, die behauptete, es sei ihr Chloroform bei der Narkose in das Auge gekommen. Dasselbe war äusserlich in keiner Weise geröthet, was ein Hineingelangtsein des Mittels sicher ausschliesst. Es bestand eine Sehschwäche, welche plötzlich eingetreten sein sollte, als die Patientin aus jener Chloroform-Narkose erwachte, und bei der Untersuchung schon drei Tage bestand. Mit dem Augenspiegel sah man eine mässige Selerectasia posterior und eine flache Netzhautablösung nach unten. Die Sehschärfe war $= {}^1/_{15}$. Myopie ${}^1/_8$. Nach oben war das excentrische Sehen verschlechtert, aber nicht aufgehoben[2]).

Bei der bereits vorhandenen Prädisposition kann sehr wohl das Chloroform als Gelegenheitsursache gewirkt haben, indem es krampfartige Zufälle erzeugte, doch könnten auch andere, wie Erbrechen u. s. w. an dem Ereigniss Schuld sein.

Bei zu Tode chloroformirten Thieren sah man unmittelbar vor dem Tode einen lebhaften Arterien- und Venenpuls der Netzhaut, der ${}^1/_2$—${}^3/_4$ Minuten anhielt[3]).

Chloroform kann bei directer längerer Berührung mit Geweben unangenehme örtliche Veränderungen erzeugen. Die protoplasmatische Giftwirkung verhält sich direct proportional der Dauer der Berührung und ist natürlich an sich an Schleimhäuten heftiger als an der Haut.

Nach längerer Chloroformirung und unvorsichtigem Aufgiessen auf den Korb entsteht bisweilen an den Lidrändern ein Erythem. Auf dieser Basis können sich eczematöse Veränderungen herausbilden. Es bedarf keiner weiteren Begründung, dass schwere Entzündung und eventuell Gewebszerfall die Folge der längeren Berührung von Chloroform mit Conjunctiva und Cornea sein müssen.

Lässt man einige Tropfen Chloroform in das Auge und besonders auf die Hornhaut eines Thieres kommen, so entsteht leichte Hornhauttrübung, leichte Epithelabblätterung der Conjunctiva und Chemosis. In einigen Tagen wird das Auge wieder normal.

Der Missbrauch des Chloroforms in Gestalt von Einathmungen hat mehrfach Geistesstörungen veranlasst, in deren Verlauf Gesichts-.

1) Hofbauer, Ges. f. innere Medicin in Wien. 5. Juni 1902.
2) Schirmer, Klin. Monatsbl. f. Augenheilkunde. 1871. S. 246.
3) Becker, Ophthalm. Gesellschaft. 1877.

Gefühls- und Gehörshalluc inationen auftraten. In einem solchen Falle wurde das Mittel gegen eclamptische Anfälle vor und nach der Geburt und 14 Tage später wegen Kopfschmerzen noch einmal fast drei Tage hindurch mit wenigen Unterbrechungen gebraucht. Es erfolgte Genesung ebenso wie bei einem Apotheker, der Anfangs das Mittel gegen Tic douloureux einathmete, später sich aber aus Leidenschaft damit 13 Tage hintereinander berauschte. Hier waren 8000 g Chloroform verbraucht worden[1]).

Aether.

Das Verhalten der Pupillen nach der Aethereinathmung ist noch weniger constant als bei der Chloroformirung, und deswegen weniger für die Diagnose des Eintritts lebensbedrohender Zufälle zu verwerthen. Bei jüngeren Kindern erscheint zu Beginn der Aetherisation eine leichte Myosis, mit dem Eintreten der vollständigen Narkose Mydriasis, und im weiteren Verlaufe der Narkose wieder leichte Myosis — mit meist vollkommener Unbeweglichkeit der Pupille. Nur bei einer sehr beschränkten Zahl von Fällen beobachtete man sowohl während der Excitation als der Narkose eine leichte Mydriasis.

Bei Erwachsenen stellt sich fast immer schon nach den ersten Athemzügen Mydriasis ein. Diese geht meistens in Myosis über. Indessen kann die letztere auch ganz fehlen, selbst wenn die Narkose gut verlief und die Muskelerschlaffung vollständig war. Die Pupillenverengerung sah man andererseits auch noch einige Zeit nach dem Erwachen aus der Aethernarkose fortbestehen, während sonst nach dem Erwachen aus dem Aetherschlaf die während seines Verlaufes vorhandene Myosis wie beim Chloroform in Mydriasis übergeht.

Der Cornealreflex ist meistens erhalten, und am Ende der Aetherisirung reagiren die engen Pupillen auch auf Licht.

Entsteht Asphyxie, so erweitern sich die Pupillen immer. Unter 1200 Inhalationen entstanden sechs Mal Mydriasis mit Cyanose, epileptiformen Krämpfen und Glottisverschluss.

Seit den ersten Aetheranwendungen kennt man die durch das Mittel bedingten Aenderungen in den Augenbewegungen.

Bei Thieren entwickelt sich zu Anfang der Narkose mit oder ohne Nystagmus verticalis eine Deviatio inferior cum rotatione laterali. Während der Narkose oder mit Beginn des Erwachens kommen die Augäpfel zu ihrer Normalstellung[2]).

Schon Dieffenbach[3]) sah bei Menschen die Bulbi nach oben rollen. Später fand man den Nystagmus in tiefen, langen Narkosen[4]).

Aenderungen in den Augenbewegungen kommen durch Aether wie durch Chloroform, auch wenn er nicht bis zur Betäubung angewendet wurde, zu Stande, meist erst nach mehreren Minuten[5]). Die Wirkung

1) Svetlin, Wien. med. Presse. 1882. S. 1481 u. 1517.
2) Kovácz u. Kertész, l. c.
3) Dieffenbach, Der Aether gegen den Schmerz. 1847. S. 38.
4) Kappeler, l. c. — Lenoble, Arch. gén. de méd. 1896. Sept.
5) Guillery, l. c.

besteht auch hier in Abschwächung der Fusion, sowohl für Convergenz als auch Divergenz. Die Innen- wie Aussenwendung sind verlangsamt.

Die Störungen liessen sich bei Aether theilweise noch bis zu $1^1/_2$ Stunden nach Beendigung der Inhalation nachweisen. Dabei zeigte sich zuweilen, dass die Muskeln dem Willen nicht mehr gehorchten, indem mitunter gar nicht beabsichtigte Bewegungen gemacht wurden, oder die beabsichtigten in fehlerhafter Richtung.

Zur Erzielung einer Schwächung des Raddrehungsvermögens, welches bei normalen Muskelverhältnissen im Interesse der Fusion zur Verfügung steht, war eine viel längere Aethereinwirkung erforderlich, als für die sonstigen Leistungen der Fusion. Erst nach einer dreimaligen, je mehrere Minuten anhaltenden Inhalation, welche schon ein leichtes Schwindelgefühl hervorrief, war das Raddrehungsvermögen vorübergehend und weniger anhaltend als die übrigen Fusionspotenzen geschwächt. Aehnlich war es in anderen Versuchen.

Der Aetherdampf bewirkt leicht, besonders wenn er unter der zu verwerfenden Julliard'schen Maske eingeathmet wird, Conjunctivalröthung und vermehrte Thränenabsonderung.

Aethylbromid.

Die Einathmung des Bromäthyl kann eine Röthung des Gesichts veranlassen; die Conjunctivae nehmen nicht selten an dieser Störung Theil. Ebenso erscheint dann ein leichter Thränenfluss. Die Pupillen sind sehr oft bald nach dem Beginn der Narkose erweitert und bleiben so. In mehreren hundert Fällen wurde dies festgestellt. Die scheinbare Gesetzlosigkeit, die in Bezug auf die Beeinflussung der Pupillenweite durch Inhalations-Anästhetica besteht, kommt auch dadurch zum Ausdruck, dass in einem Falle von tödtlich verlaufender Bromäthyl-Narkose mit Herzlähmung eine enge Pupille und erst nach Aufhören der Wiederbelebungsversuche (Herzmassage) eine weite Pupille erschien.

Sonst trifft auch hier die Regel zu, dass beim plötzlichen Erscheinen von Athemstörungen, Cyanose, Schwellung der Venen u. s. w. während der Narkose die Pupillen sich erweitern.

In einem solchen Falle, der tödtlich endete, traten auch die üblichen Krampferscheinungen am Auge ein. Bei einer Frau, bei der die Curettage des Uterus unter Bromäthyl vorgenommen worden war, wurden die Augäpfel krampfhaft nach oben gedreht, nachdem vor etwa 10 Secunden die Narkose eingeleitet worden war.

Nystagmus soll durch Bromäthyl nicht erzeugt werden — die Möglichkeit des Auftretens lässt sich indessen nicht ausschliessen.

Nach der Bromäthylnarkose soll auch einmal eine Amaurose aufgetreten sein.

Aethylenbromid.

Menschen, die statt Aethylbromid, die Dämpfe dieses Stoffes einathmeten, bekamen neben schweren Allgemeinsymptomen Conjunctivitis. Auch Pupillarstörungen fehlen nicht.

Bromoform.

Als man Bromoform als Inhalations-Anaestheticum verwandte, erschienen Veränderungen der Pupillenweite, die den durch Chloroform erzeugten in der Reihenfolge des Auftretens und der Inconstanz dieser Veränderungen analog waren.

Seitdem das Mittel innerlich bei Kindern gebraucht wird, sind nicht wenige Vergiftungen dadurch zu Stande gekommen, dass dieselben Flaschenreste, die unvorsichtig hingestellt worden waren, austranken.

In sieben solcher Fälle handelte es sich um Kinder von 3 Monaten bis $4^1/_2$ Jahren, die Dosen von 15 Tropfen bis 7 g ausgetrunken hatten. Nur ein 3 Monate altes Kind erkrankte, nachdem es 2 Wochen lang täglich je 2 Tropfen verbraucht hatte. Ein anderes Kind wurde bewusstlos, nachdem es nur zwei Dosen von je 4 Tropfen bekommen hatte. Bei allen diesen waren die Pupillen zum Theil maximal verengt, bei einigen reactionslos, und einmal wurde der Cornealreflex ausdrücklich als erloschen angegeben, was wohl meistens der Fall gewesen sein wird.

In zwei weiteren Fällen, die ebenfalls wie die meisten anderen mit Cyanose und Bewusstlosigkeit einhergingen, waren die Pupillen erweitert. In einem derselben waren von einem 3jährigen Kinde 3—4 g Bromoform verschluckt worden. Der Puls war beschleunigt, zwischen 120—130, die Athmung ziemlich aufgehoben, die Masseteren stark contrahirt. Kurze Zeit nach Einleitung der künstlichen Athmung verengten sich die Pupillen. Setzte man die künstliche Athmung aus, so erschien wieder Mydriasis. Auch in dem zweiten Fall setzte die Athmung zuweilen aus, so dass als Grund der Mydriasis diese Athmungsstörung angenommen werden könnte, wenn sie nicht auch in dem einen oder dem anderen der 7 Fälle der ersten Gruppe vorgekommen wäre[1]).

Ausser der Athemstörung kann auch noch stark einsetzendes Erbrechen für die Zeit seines Bestehens die enge Pupille weiter machen.

Von einem vergifteten Kinde wird ausser der Myosis noch eine Unruhe der Augen angegeben.

Brommethyl.

Im Gewerbebetriebe ist die eigenartige Vergiftung durch Dämpfe des Methylbromids häufiger in den letzten Jahren gesehen worden. Wir nennen sie eigenartig, weil sie mit drei Hauptsymptomen: Schwindel, auch wohl neben anderen cerebralen Störungen, Athem- und Sehstörungen verläuft. Einige Fälle, die anders verliefen, lassen sich ätiologisch nicht mit Sicherheit auf eine Brommethylvergiftung zurückführen[2]).

Die Sehstörungen können intermittirend verlaufen. Doppeltsehen

---

1) Schmitt, Münch. med. Wochenschr. 1899. No. 5. — van Bömmel, Deutsche med. Wochenschr. 1896. No. 3. — Cygan, Ibid. 1896. No. 52. — Platt, The Times and Reg. 1892. 18. Juni. — Eugster, Correspond.-Bl. f. schw. Aerzte. 1900. 1. Oct. — Jessen, Ther. Monatsh. 1903. Aug. — Dillard, The Therap. Gaz. 1903. No. 4.

2) Schuler, Vierteljahrsschr. f. öff. Gesundheitspfl. 1899. S. 696.

scheint constant vorzukommen. Bei einem Kranken erschien die Papille etwas blass. Derselbe hatte viel Dämpfe des Methylbromids aufgenommen. Er wurde sofort übel, schwindlig und sah die Gegenstände verschwommen und doppelt.

Diese Störungen, zu denen noch event. mehrtägige Somnolenz, Athembeschwerden, Schwäche in den Beinen, Delirien hinzutraten, hielten noch bis zum 4. Tage an, an dem er in das Krankenhaus aufgenommen wurde. Hier erwiesen sich die Augenbewegungen frei; Doppelbilder fehlten; die Pupillen waren normal, gut reagirend; die Papillen etwas blass, scharfrandig.

In den nächsten Tagen verschlimmerte sich der Zustand wieder. Es erschienen ein Tobsuchtsanfall und Schwindel, der ein Stehen erschwerte.

Nach vier Wochen wurde der Kranke auf das Land geschickt. Nach etwa fünf Wochen klagte er nur über Sehstörungen: wenn er eine halbe Stunde gelesen hatte, so wurden die Augen trüb und er sah nichts mehr.

S war uncorrigirt beiderseits $= {}^2/_3$, corrigirt l. 1. Augenhintergrund normal.

Nach dem Wiedereintritt in die Fabrik erschien wieder der Schwindel. Er arbeitete nicht mehr mit Brommethyl. Das Lesen ging zeitweilig gut. Es entstanden plötzlich Doppelbilder.

Ein zweiter Arbeiter, der ebenfalls durch einen Zufall viel Dampf von Brommethyl aufnahm, bekam bald Ohnmachtsanwandlungen. Als er nach $^1/_2$ Stunde wägen wollte, konnte er die Gewichte auf der Wage nicht mehr unterscheiden. Auf seinem Nachhauseweg begegnete er einem Wagen, sah ihn aber nicht. Am anderen Morgen waren die Sehstörungen verschwunden, kehrten aber gegen Mittag wieder zurück. Alle Gegenstände erschienen ihm doppelt und verschwanden schliesslich vollständig. Nachdem er für einige Zeit die Augen geschlossen hatte, konnte er wieder sehen. Die Amblyopie trat in den nächsten Tagen besonders neben Schwindel dann ein, wenn er sich aufregte oder Wein trank. Nach 14 Tagen war er wieder gesund.

Wie wenig Methylbromid dazu gehört, um Schwindel und Amblyopie zu erzeugen, geht daraus hervor, dass die geringe Menge solchen Dampfes, die nach dem Zerbrechen einer kleinen, mit der Flüssigkeit gefüllten Röhre im Laboratorium sich verbreitete, bei dem Experimentator selbst diese Zustände hervorrief[1]).

Es ist schwer, die Eigenartigkeit der Brommethyl-Wirkungen zu erklären. Mit dem Bromäthyl besteht in dieser Hinsicht keinerlei Analogie, da tausende von Narkosen mit diesem Stoffe gemacht wurden, ohne dass, bis auf einen Fall, in dem Amaurose der Narkose gefolgt sein soll, etwas der Methylbromidwirkung auch nur Aehnliches gesehen wurde.

Man sollte annehmen, dass, da Methylbromid bereits bei 13° C. siedet, Bromäthyl aber erst bei 38°, die Wirkungen des ersteren flüchtiger als die des letzteren sein müssten. Das Gegentheil ist aber sogar bei Thieren, die die Dämpfe einathmeten[2]), der Fall. Es könnte sich hier entweder um eine innigere Bindung des Brommethyls mit dem

1) Jaquet, Deutsches Arch. f. klin. Med. Bd. 71. 1901. S. 370.

2) Jaquet, l. c. S. 380.

Gehirn, oder um functionell cumulative Wirkungen ohne Anwesenheit des Giftes im Gehirn handeln. Zu entscheiden ist die Frage nicht. Wohl aber scheint es uns angebracht zu sein, dass man für die Wirkungen nicht allein den Brom- sondern auch den Methylcomponenten verantwortlich macht, gerade mit Rücksicht auf die Sehstörungen, die allerdings auch nach übermässigen Bromkalium-Dosen, aber nur als sehr seltenes Symptom erscheinen. Als Stütze dieser Anschauung verweisen wir auf den Methylalkohol, der zweifellos ähnliche, wenn auch, innerlich in grosser Menge genommen, viel heftigere und nachhaltigere Augenstörungen zu erzeugen vermag. Wir haben für diese Auffassung nur klinische Analogien und glauben, dass experimentelle Stützen sich schwer werden erbringen lassen.

Methylenchlorid.

Das lange, besonders in England als Inhalations-Anaestheticum unter dem Namen: „Bichloride of methylene" gebrauchte Präparat erwies sich als ein grober Fabrikanten-Betrug, da es nur ein unreines Chloroform darstellte. Andere Präparate dieses oder ähnlichen Namens waren Chloroform-Methylalkohol-Gemische.

Reines Methylenbichlorid ruft bei Thieren, die den Dampf aufnehmen, zunächst eine Verengerung der Pupillen bei leichten Athmungsveränderungen und eine Erweiterung bis 9 mm hervor, wenn die Athmung jagend und oberflächlich wird und sich daran Streckkrämpfe und Rennbewegungen der Gliedmaassen schliessen.

Bei Menschen, die das Mittel einathmeten, war der Wechsel der Pupillenweite ein ähnlicher: Verengerung der Pupillen ad minimum, wenn die Respiration tief und ergiebig, und schnelle Erweiterung ad maximum, wenn die Athmung äusserst häufig und oberflächlich geworden war[1]).

Der Nachweis wurde geführt, dass die Pupillenverengerung auf einer Reizung des Oculomotorius beruht. Der Trigeminus ist unbetheiligt, denn bei intactem Trigeminus, aber durchschnittenem Sympathicus und mittels Atropin eliminirten Oculomotorius-Tonus, blieb die Myosis nach Einathmung von Methylenchlorid aus. Sie erschien aber auch bei denjenigen Thieren, deren Trigeminus intracraniell durchschnitten war, und bei welchen sich die durch diesen Eingriff bekanntlich eintretende Myosis wieder ausgeglichen hatte. Ebenso wurde erwiesen, dass ein Nachlass des Dilatatortonus nicht der Hauptfactor für die in Rede stehende Verengerung sein kann.

Die Steigerung des Oculomotorius-Tonus geschieht central, weil intracranielle Durchschneidung des Oculomotorius nach Einathmen von Methylenchlorid keine Myosis entstehen liess.

Die Erweiterung der Pupillen im zweiten Stadium der Methylenchlorid-Narkose beruht, wie nachgewiesen wurde, auf einem Nachlass im centralen Oculomotorius-Tonus.

Nach dem Stillstand der Athmung verändert sich die Pupille so wie bei erstickten Thieren: Verengerung der bisher weiten Pupille, darauf

1) Drozda, Deutsches Arch. f. klin. Med. 1880. Bd. XXVII. S. 339.

folgend Erweiterung, eventuell bis 10 mm und allmählicher Uebergang in Cadaverstellung[1]).

Bei dem Gebrauche englischer Präparate, die, wie angegeben, Chloroform enthielten, sah man gewöhnlich Erweiterung, seltener Verengerung während der Narkose eintreten, vereinzelt auch doppelseitigen Strabismus.

Aethylchlorid.

Das Chloräthyl (C_2H_5Cl), das in den letzten Jahren auch zur Inhalations-Anästhesie, in maximo in Mengen von 25—30 g, benutzt wurde, veranlasst in dem Stadium der tonischen Muskelspannung, das dem anästhetischen folgt, immer, bisweilen sogar maximale, Pupillenerweiterung.

In dem Stadium der unvollständigen Muskelerschlaffung sind die Pupillen wieder normal weit, mit erhaltener Reaction. Cornealreflex ist vorhanden und nur zuweilen erloschen[2]).

Aethylenchlorid.

Das Aethylenchlorür ($C_2H_4Cl_2$), der alte Liquor Hollandicus, besitzt narkotische Eigenschaften und wurde als Inhalations-Anaesthetieum früher öfter gebraucht.

Bei Hunden und Kaninchen, die man $1^1/_2$ Stunden die Dämpfe dieser Substanz einathmen lässt, oder denen man sie subcutan oder in die vordere Kammer beibringt, zeigen sich etwa nach 16—17 Stunden eine Druckerhöhung im Auge und Cornealtrübung. Die Hornhäute nehmen Anfangs ein bläuliches Aussehen an: sie erscheinen wie opalescirendes Porcellan und geben dem Thiere einen eigenthümlichen Ausdruck. Diese Opalescenz geht nicht in Nekrose über, sondern die Hornhaut hellt sich in Wochen oder Monaten allmählich von der Peripherie aus wieder auf.

Eigenthümlicherweise wird behauptet, dass erneute Einathmungen des Aethylenchlorürs die Hornhaut wieder durchscheinend machen, die Trübung also durch dasselbe Mittel verschwinde, welches sie erzeugte, und auch, was verständlicher wäre, dass, wenn man nach der Wiederherstellung erneut das Mittel einathmen lässt, die Trübung nicht einträte.

Als Begleiter der Hornhauttrübung erscheinen auch Injection der Bindehaut für einige Tage, Lichtscheu und Pupillenerweiterung.

Ueber die Ursache der Hornhauttrübung sind verschiedene Ansichten ausgesprochen worden. Es sollte sich um eine Verdickung der Hornhautlamellen in Folge eines Oedems handeln, nachdem während der Narkose eine Art von Entwässerung des Hornhautgewebes eingetreten sein soll. Dies letztere ist bestritten worden. Das Cornea-Oedem hänge vielmehr von der Zerstörung des Endothels der Cornea ab, da das Endothel allein die Hornhaut vor der Durchfeuchtung mit Kammerwasser schütze[3]).

---

1) Panhoff, Ueber die physiologische Wirkung des Methylenchlorid. Inaug.-Diss. Erlangen 1881.

2) Bossard, Correspondenzbl. f. Schweiz. Aerzte. 1902. No. 19.

3) Dubois et Roux, Compt. rend. de la Soc. de Biol. 1887. IV. p. 584. — Dubois, Compt. rend. de l'Ac. des Sciences. 1888. p. 482. — Panas. Ibid. 1888. — Dubois, Ibid. 28. janv. 1889.

Bei einem Hunde zeigte sich das Endothel der Lamina Descemeti theilweise nekrotisirt. Das Kammerwasser dringt in die Hornhaut. Macht man nach der Betäubung eine Paracentese der Hornhaut, so tritt die Trübung nicht ein, da das in dem Humor aqueus enthaltene Aethylenchlorid mit ausfliesst[1].

Pental.

Das tertiäre Amylen ist mehrfach als Inhalations-Anaestheticum benutzt worden. Unter den mancherlei, zum Theil sehr unangenehmen Nebenwirkungen, spielen die seitens der Augen auftretenden nur eine untergeordnete Rolle. Ausser der gelegentlichen Röthung der Conjunctivae, findet man bei manchen Kranken die Pupillen während der Narkose erweitert, bei relativ langer Narkose verengern sie sich in einzelnen Fällen, und nur selten sind sie von vornherein eng. Bei Kindern waren sie normal weit.

Grobe Athemstörungen schaffen maximale Mydriasis.

Der Cornealreflex erlischt entweder spät, oder bei wenig Betäubten gar nicht.

Stickoxydul.

Die Narkose mit Stickoxydulgas, die unserer Ansicht nach eine reine Erstickungsnarkose ist, wie man sie etwa auch durch Einathmenlassen von Kohlensäure erzielen kann, schafft demgemäss auch in nicht wenigen Fällen die entsprechenden Symptome, nämlich, abgesehen von anderen: Cyanose und Pupillenerweiterung. Unter 1000 selbstbeobachteten Narkosen[2] erschien starke Mydriasis 797 mal. Daran schloss sich 20 mal Pupillenverengerung. In 64 Fällen betrug die Erweiterung 1—8 mm.

Nur bei einem kleinen Theile der mit diesem Mittel Narkotisirten sind und bleiben die Pupillen während der Bewusstlosigkeit normal. Tritt schwere Asphyxie ein, dann erweitern sich die Pupillen fast immer ad maximum, und dieses Symptom leitet eventuell den tödtlichen Ausgang ein.

Gelegentlich sah man etwa 1 Stunde nach einer Zahnextraction sich nach voraufgegangenen Weinkrämpfen einen comatösen Zustand entwickeln, der mit Kopfcongestionen, Pulsbeschleunigung und enormer Myosis einherging[3]. Solche Kopfcongestionen scheinen in einem Falle punktförmige Blutungen auf der Conjunctiva veranlasst zu haben. Eine 23jährige Dame merkte, als sie nach einer unter Stickstoffoxydul vorgenommenen Zahnextraction nach Hause zurückgekehrt war, besonders linkerseits an Brust und Hals Rothfärbung der Haut, die juckte. Links waren auch Conjunctiva palpebrarum und bulbi mit punktförmigen Hämorrhagien besät, während rechts diese Veränderungen weniger ausgeprägt waren.

Die Angabe liegt auch vor, dass Stickoxydul Erweiterung der

1) Bullot, Soc. belge d'ophthalmologie, 1896; Centralbl. f. Augenheilk. 1897. Bd. 21. Suppl. S. 124.

2) Silk, Lancet. 1890. 14. June. p. 1327.

3) Bordier, Journ. de Thérap. 1876. p. 885.

Netzhautgefässe und vermehrte Röthung der Papille hervorgerufen habe.

Ausserdem erschienen nicht selten Gesichtshallucinationen.

Chloroxyd und Chlordioxyd.

In einem engen Raume waren zahlreiche photographische Aufnahmen schnell hinter einander mit Magnesiumblitzlichtpatronen gemacht worden. Ein Mann, welcher nachträglich diesen Raum wieder betrat, wurde bald darauf dort bewusstlos gefunden. Er blieb dies 2 Stunden lang mit kleinem, kaum fühlbarem Pulse. Als er wieder zu sich kam, erbrach er lange Zeit hinter einander. Schmerzen in Hinterkopf und Schläfen, taubes Gefühl in Unterarm und Händen, besonders den Fingerspitzen, sowie in Unterschenkeln und Füssen entwickelten sich. Die Sehschärfe war erheblich vermindert. Der Puls betrug längere Zeit nur 50, und ausserdem wurde über starken Bronchialkatarrh geklagt.

Es bestanden maximale Mydriasis, linksseitige Abducenslähmung. Beide Linsen waren in den äquatoriellen Theilen dicht getrübt mit intermittirenden helleren und dunkleren Streifen. Das Centrum der Linse war diffus getrübt, so dass die Trübung in der Mitte am zartesten war. Der Hintergrund erschien, soweit er sichtbar war, normal. Sn XXX mit — 10 in 14 Zoll unsicher. In grösserer Nähe wurde nichts gesehen. Es bestand Myopie $^1/_8$. Mit Prisma 30° B. u. A. (links) wurde in 8′ zeitweilig einfach gesehen.

Die Vergiftung fand statt 5 Wochen vor Weihnachten 1901. Am 22. Februar 1902 war die Abducenslähmung beseitigt, die aufgehobene Accommodation wieder hergestellt, die Mydriasis noch nicht ganz beseitigt, die Linsentrübung vollständig geschwunden, nur am Aequator noch Speichen, welche aber vielleicht früher schon vorhanden waren. Die Bronchitis war geheilt.

Die Magnesiumlichtpatronen bestanden zu gleichen Theilen aus Magnesiummetall und chlorsaurem Kalium. Bei der Entzündung bildet sich durch Vermittelung des Magnesiumoxyds, Chloroxyd und Chlordioxyd.

$$KClO^3 + MgO = MgO + Cl^2O + KClO + ClO^2.$$

Die Giftwirkung ist auf die Chlorsauerstoffverbindungen zurückzuführen[1]).

Benzol.

Dieses Product aus Steinkohlentheer wurde von Menschen zu arzneilichen Zwecken eingeathmet, kann auch im Gewerbebetriebe in Dampf in die Lungen gerathen, und wurde mehrfach versehentlich in grösseren Mengen verschluckt. Schwindel, Trunkenheit und in schwereren Fällen Bewusstlosigkeit, Hallucinationen in allen Sinnen und Reactionslosigkeit der erweiterten Pupillen kamen dabei zur Beobachtung.

Es wäre wohl einmal möglich, dass dieser Stoff auch Retinalblutungen erzeugt, da an allen möglichen Schleimhäuten solche nach Aufnahme seines Dampfes entstehen können[2]).

1) Graefe, Deutsche med. Wochenschr. 1902. No. 11. S. 191.

2) Vergl. das folgende Capitel.

Petroleum. — Petroleumbenzin. — Petroleumäther.

Vergiftungen kommen nicht selten durch Trinken von Petroleum oder durch Einathmung von Petroleumdampf in Petroleum-Behältnissen zu Stande. Um so mehr entstehen dabei narkotische Symptome, je niedriger siedende Antheile das Petroleum enthält, und gastrische, je höher die einzelnen Bestandtheile sieden[1]). Ein besonderes Interesse hat die cerebrale Vergiftungsform, die mit Benommensein, Kopfschmerzen, Schwindel, auch mit Bewusstlosigkeit und tiefem Sopor einhergehen kann. Die Pupillen sind in einzelnen Fällen verengt und reagiren nicht auf Lichtreiz, in anderen besteht Mydriasis mit normaler Reactionsfähigkeit der Pupillen für Licht und gleicher Weite derselben. Es ist auffallend, dass die Erweiterung auch ohne Athmungsstörungen und Krämpfe, ja selbst nach dem Ueberstehen der eigentlichen Vergiftung noch bleiben kann. Wie bei allen derartigen Vergiftungen wird auch hier meistens in der Bewusstlosigkeit Nystagmus beobachtet.

Als Nachkrankheit nach einer innerlichen Vergiftung mit Petroleum erschien eine intensive Ophthalmie.

Die folgenden Vergiftungen mit Petroleumäther-Dampf und mit Benzin mögen als Beispiele für das Gesagte dienen:

Ein 19jähriger Mann, der in einen Petroleumäther-Tank hinabgestiegen war, wurde bald darauf dort scheinbar todt gefunden. Auf dem Wege nach dem Hospital soll er allgemeine Krämpfe gehabt haben. Im Krankenhause war er bewusstlos, Puls 60, Athmung 14, sehr schwach, kaum wahrnehmbar. Leichte Cyanose. Körper kalt. Pupillen sehr erweitert, ohne Reaction auf Licht. Nystagmus. Conjunctivae gegen Berührung kaum empfindlich. Lähmung der Beine; unwillkürliche Entleerung von Harn und Koth. Wiederherstellung[2]).

Ein $1^3/_4$jähriger Knabe trank aus einer Benzinflasche, worauf er laut schreiend auf dem Boden gefunden wurde. Er war bewusstlos, die Pupillen ad maximum erweitert und reactionslos, die Haut cyanotisch, die Athmung oberflächlich und beschleunigt. Durch Magenausspülungen, kalte Begiessungen im warmen Bade etc. wurde Wiederherstellung erzielt. Am Abend reagirten die Pupillen wieder[3]).

Der Geruch des Benzins in der Athmung kann lange anhalten. So verschluckte ein Mann aus Versehen 12—16 g Benzin. Er wurde bleich, bewusstlos und die Pupillen reactionslos. Der Benzingeruch war noch 62 Stunden lang in der Exhalationsluft.

Die Pupillenerweiterung kann auch mit einer normalen Reactionsfähigkeit verbunden sein. Man beobachtete dies z. B. bei einer jungen Frau, die zum Selbstmord Benzin getrunken, und danach Brennen im Magen und Schwäche bekommen hatte. Der Tod erfolgte hier in Bewusstlosigkeit unter Lungenrasseln nach 50 Stunden.

1) L. Lewin, Arch. f. pathol. Anat. 1888. Zur Orientirung sei bemerkt, dass Leuchtpetroleum zwischen 150—270° C. siedet, Ligroin zwischen 80 und 120° C. Petroleumbenzin zwischen 60 und 80° C. und Petroleumäther zwischen 50 und 60° C.

2) Leidy, The Therap. Gazette. 1889. p. 443.

3) Witthauer, Münch. med. Wochenschr. 1896. No. 39.

Im Gegensatze zu den vorstehenden Beobachtungen zeigen andere Fälle von Benzinvergiftung Pupillenverengerung. Dies stellte man u. A. bei einer 26jährigen Frau fest, die unter dem Einflusse von Alkohol etwa 30 g Benzin getrunken hatte. Bewusstlosigkeit, sehr schnelle und tiefe Athmung und Verengerung der auf Licht nicht reagirenden Pupillen folgten. Das Bewusstsein kehrte unter geeigneter Behandlung nach $^3/_4$ Stunden wieder; der Tod erfolgte jedoch durch Herzlähmung nach 12 Stunden.

Zu Berauschungszwecken werden hier und da die Dämpfe von Benzin gewohnheitsmässig eingeathmet.

Unter anderen Symptomen erschienen hierdurch Hallucinationen des Gehörs und Gesichts. Ein Kranker sah verschiedene Thiergestalten und kleine Menschen, oder es erschien ihm das ganze Zimmer erfüllt von bunten Seidenfäden, welche hin- und herflimmerten.

Zu welchen weiteren unangenehmen Folgen der habituelle Benzingebrauch führen kann, zeigt der folgende Fall, in dem es sich um eine Neuritis retrobulbaris handelte.

Einem 14jährigen Mädchen wurde vor 2 Jahren wegen Myopie 16 D ($S = {}^{20}/_{70}$), die Linse discindirt mit nachfolgender Linearextraction. Nach einer weiteren Discission wegen Staarresten wurde S auf $^{20}/_{100}$ gebracht. In der Nähe mit + 4,0 mittlere Druckschrift fliessend. Nach Operation des zweiten Auges war dessen $S = {}^{20}/_{200}$. Die Sehschärfe sank noch weiter, so dass schliesslich nur grosse Druckschrift gelesen werden konnte.

Anfangs wurde eine Verdichtung der vorderen Theile des Glaskörpers hierfür verantwortlich gemacht. Eine genauere Untersuchung, die anscheinend erst nach mehr als einem Jahre vorgenommen wurde, ergab bei normalem ophthalmoskopischen Befund centrale relative Scotome von ca. 10° Durchmesser für Roth und Grün (5 nm^2).

Die Mutter gab an, dass das Kind in seinem Wesen in letzter Zeit verändert sei: Es sei apathisch, vergesslich, störrisch, lerne schlecht, und sie vermuthete, dass es sich um die Einwirkung von Benzin handele. Das Kind habe seit Jahren und besonders in den letzten Monaten die Gewohnheit, an einem mit Benzin getränkten Lappen zu riechen — die Mutter war Handschuhwäscherin — oder eine mit Benzin gefüllte Flasche an die Nase zu halten, besonders vor dem Schlafengehen. Die Sucht war so stark, dass das Kind trotz aller Vorsicht der Mutter sich immer wieder Benzin zu verschaffen wusste. Nachdem es drei Monate unter strenge Aufsicht gebracht worden war, war die Sehschärfe nicht wesentlich verändert, die geschilderten Scotome aber nicht mehr nachzuweisen[1]).

Das Benzin gehört hiernach zu den Stoffen, welche, wie Alkohol, Nicotin u. a. bei chronischer Einwirkung die axialen Sehnervenfasern vorübergehend oder dauernd schädigen. Die Gefahr einer chronischen Benzinvergiftung ist im Allgemeinen jedoch nicht sehr gross, wie schon der Eine von uns[2]) auf Grund der Untersuchung von Petroleum-Arbeitern in Pennsylvanien feststellte.

Die gewerbliche Aufnahme von Petroleum-Benzin kann Nystagmus erzeugen. Man fand denselben neben Kopfschmerzen,

1) Peters, Niederrh. Gesellsch. f. Heilk. 21. Mai 1900. Nach Deutsche med. Wochenschr. 18. October 1900. Ver.-Beilage.

2) L. Lewin, Arch. f. path. Anat. 1888. Bd. CXII.

Schwäche u. a. m. bei einem von zwei Drehern, die in einem Raume arbeiteten, in dem mit Petroleum-Benzin und Chlorschwefel vulcanisirt wurde. Bei beiden Arbeitern sollen sich im Blute Schatten, sowie ockerfarbenes und schwarzes Pigment gefunden haben. Gerade über diese Fälle hat der Eine von uns (L.) in einem Rechtsstreite ein Gutachten abgegeben, in dem er begründete Zweifel über den ätiologischen Zusammenhang dieses Befundes mit der angeblichen Benzin-Vergiftung aussprach.

Leider ist es manchen Autoren nicht klar, dass es ein Petroleum- und ein Steinkohlen-Benzin — zwei chemisch durchaus differente Stoffe giebt. Das Fehlen einer bestimmten Angabe lässt eine Sicherheit über den in einem concreten Falle zur Einwirkung gekommenen Stoff nicht bestehen. Wir setzen die nachstehende Mittheilung hierher, obschon sie unserer Auffassung nach eine Benzol-Vergiftung widerspiegelt.

Ein 27jähriger Färber, der „Benzindämpfe" wiederholt aufnahm, wies eine Purpura an seiner Haut dar und litt an einer hämorrhagischen Pleuritis. Er starb plötzlich in einem Zustande extremster Anämie. Bei der Section fand man ausser Hämorrhagie in die Pleura myocarditische und subendocardiale Infarkte und hämorrhagische Herde im Opticus und im Gehirn.

Xylol.

Ein Arbeiter, der mit Unterbrechung einiger Wochen in Räumen gearbeitet hatte, in denen Xylol verdampfte, das zur Lösung von Paragummi verwendet wurde, erkrankte mit Ameisenlaufen in Händen und Füssen, Zittern, Angst, Schwindel, Herzklopfen, Vergesslichkeit und Sehstörungen. Er sah alles wie durch einen Schleier. Auch im Krankenhause bestanden noch u. A.: Druckgefühl in der Stirn, Weinerlichkeit und plötzliches Nebligwerden vor den Augen.

Es ist uns nicht zweifelhaft, dass wie die Xylole, die Dimethylbenzole sind, auch das **Toluol**, das Methylbenzol ist, bei geeigneter Disposition Sehstörungen erzeugen kann, wie Herzstörungen dadurch schon hervorgerufen wurden.

Kohlensäure.

Die Kohlensäure veranlasst unter Anderem eine Abnahme der Erregbarkeit des Athmungscentrums bis zur Lähmung. Es treten deshalb bei Mensch und Thier bald asphyktische Erscheinungen ein, während deren die Augäpfel nach vorn gedrängt, die Pupillen weit und starr, und die Hornhaut anästhetisch ist.

Das Gas soll auch Gelbsehen erzeugen können, und als eine vorübergehende Wirkung wurde bei zwei Männern, die in eine alte, lange zugedeckt gewesene Grube gestiegen waren, Blindheit beobachtet.

Schwefelkohlenstoff.

Seite
I. Einleitende Bemerkungen 52
II. Die chronische Schwefelkohlenstoffvergiftung 54
1. Das klinische Bild der Sehstörungen 54
2. Die Herabsetzung der Sehschärfe, Scotome 55
3. Das Verhalten der Gesichtsfelder 66
4. Störungen des Farbensinns 68
5. Der Befund am Augenhintergrund 69
6. Die Veränderungen an der Pupille 72
7. Störungen der Accommodation 74
8. Augenmuskelstörungen 74
9. Anästhesie am Auge 75
III. Begleiterscheinungen der Augenstörungen durch Schwefelkohlenstoff 76
IV. Verlauf, Prognose und Therapie 77
V. Die Pathogenese der Vergiftung 78
1. Die Art der Aufnahme und die Menge des Giftes 78
2. Die Schwefelkohlenstoffvergiftung und die Hysterie . . . 79
3. Anderweitige Umstände, die das Entstehen der Schwefelkohlenstoffvergiftung veranlassen oder begünstigen 81
4. Pathologisch-anatomische Veränderung bei vergifteten Thieren 82
VI. Die Aetiologie der chronischen Schwefelkohlenstoffvergiftung 83
VII. Die acute Schwefelkohlenstoffvergiftung 87

I. Einleitende Bemerkungen.

Es hat ziemlich lange gedauert, ehe der Schwefelkohlenstoff zu der auch toxikologisch bedeutsamen Stellung gekommen ist, die er heute in der Technik einnimmt. Im Jahre 1796 von Lampadius entdeckt, wurde er von diesem erst 1826 ziemlich dringend „allen Aerzten, Pharmaceuten und Fabrikanten chemischer Producte" empfohlen. Innerlich und äusserlich liess er ihn gegen Neuralgie, Gicht und Rheumatismus nehmen, und rühmt seine lösende Eigenschaft für Harze u. s. w. Seit langer Zeit ist die medicinische Verwendung dieses Mittels wegen seiner Gefährlichkeit eingestellt. Dafür aber hat seit dem Jahre 1843, wo es zuerst zum Vulcanisiren des Kautschuks empfohlen wurde, sein Gebrauch in der Technik eine enorme Ausdehnung gewonnen.

Die Mittheilungen, die bisher über Gesundheitsstörungen durch Schwefelkohlenstoff vorliegen, beziehen sich mit wenigen Ausnahmen auf solche Personen, die mit diesem Vulcanisiren des Kautschuks beschäftigt waren. Die Erkrankungen haben nicht lange nach der Einführung dieser Technik auf sich warten lassen. Schon vom Jahre 1856 an hat Delpech in verschiedenen grundlegenden Arbeiten die charakteristischen Züge des Krankheitsbildes klar gezeichnet, so dass diese von den späteren Beobachtern nur Bestätigung und Ergänzung gefunden, in keinem wesentlichen Punkte sich aber als unzutreffend erwiesen haben.

In der That ist bei einem sorglosen und unvorsichtigen Betriebe dieser Fabrikation dem Gifte die reichlichste Gelegenheit zu einer schäd-

lichen Einwirkung auf den Körper des Arbeiters geboten. Die Technik des Verfahrens ist sehr einfach und besteht darin, dass die Gummiwaaren in ein den Schwefelkohlenstoff enthaltendes Gefäss getaucht, oder wenn es sich um breite Gummistoffe handelt, mit in Schwefelkohlenstoff getauchten, an einem Stiel befindlichen Wattebäuschen bestrichen, und alsdann zum Trocknen aufgehängt werden. Wenn diese Arbeit in schlecht ventilirten Räumen stattfindet, deren Luft von dem leicht verdunstenden Schwefelkohlenstoffe erfüllt ist, wenn nicht für häufigen Wechsel des Personals, und eine kurze Arbeitszeit des Einzelnen mit entsprechenden Erholungspausen gesorgt wird, oder wenn der Arbeiter, statt sich einer Zange zu bedienen, seine Hände selbst mit der Flüssigkeit fortwährend benetzt, so sind dem Gifte offenbar sehr günstige Bedingungen zum Eindringen in den menschlichen Körper geboten. Solche Zustände müssen aber, bevor man die gesundheitsschädlichen Eigenschaften des Schwefelkohlenstoffs erkannte, in den französischen Fabriken nach Delpech's Beschreibung allgemein geherrscht haben, und herrschen, wie wir sagen können, auch heute noch in kleineren deutschen Betrieben, die mit wenigen Arbeitern oder Arbeiterinnen auskommen, und die Kosten theurer hygienischer Einrichtungen nicht tragen wollen oder können.

Wir sagten oben schon, dass Delpech die wesentlichen Züge des Bildes der Schwefelkohlenstoffvergiftung bereits erkannt hat, und so sind ihm auch die zu demselben gehörenden Sehstörungen nicht entgangen. Bereits in seiner ersten Arbeit[1]) äussert er sich hierüber im Anschluss an Krankenbeobachtungen folgendermaassen: „La vue s'affaiblit à un haut degré, sans que rien dans les milieux de l'oeil expliquât cette altération. La pupille conserva de la mobilité, bien qu'elle fût généralement dilatée. Un brouillard épais semblait aux malades s'interposer entre l'oeil et les objets, qu'ils n'apercevaient plus que d'une manière confuse. L'affaiblissement de la vue fut tel chez les Delacroix, qu'ils ne reconnaissaient plus une personne ni les meubles mêmes d'un bout de la chambre à l'autre, et que Delacroix jeune, il y a quelques jours encore, ne pouvait écrire une lettre et qu'il etait obligé de la dicter. Delacroix aîné, à Bicêtre ne lisait que les plus gros caractères du cahier de visite, base habituelle de ces expériences comparatives."

Aus dieser Schilderung lässt sich freilich nicht entnehmen, um welche Art von Erkrankung des Sehorganes es sich handelte. Es ist erst späteren Forschern gelungen, das, oder vielmehr die Krankheitsbilder schärfer zu zeichnen. Leider muss man aber sagen, dass ein genaues Studium der Sehstörungen noch in recht vielen Krankengeschichten vermisst wird. Man liest da von Sehschwäche, herabgesetzter Sehschärfe, auch wohl von Einengungen des Gesichtsfeldes oder centralen Scotomen, aber ohne alle näheren Angaben. Die Zahl derjenigen Berichte, welche einen genauen ophthalmologischen Befund enthalten, ist keine sehr grosse, zumal im Vergleiche zu der eingehenden Beachtung, welche die am Nervensysteme hervortretenden Störungen gefunden haben. Der Grund hierfür dürfte der sein, dass thatsächlich das Krankheitsbild sehr häufig durch schwere Erscheinungen von Seiten des Nervensystems

1) Delpech, Mémoire sur les accidents, que développe chez les ouvriers en caoutchouc l'inhalation du sulfure de carbone en vapeur. Paris 1856. p. 14.

beherrscht wird, während die Sehstörungen mitunter nur leichter Art sind und nicht zur Erblindung führen, vielmehr durch die schon wegen der übrigen Erscheinungen gebotene Unterlassung der Arbeit sich in der Regel bald bessern.

Es ist sonach leicht verständlich, dass die an Schwefelkohlenstoffvergiftung Leidenden mehr Material für die neurologische, als für die ophthalmologische Beobachtung bieten.

Sehstörungen sind sowohl bei acuten, wie bei den chronischen Schwefelkohlenstoffvergiftungen beobachtet worden. Ihre Häufigkeit bei den letzteren kann man nach den vorhandenen Berichten auf 40—60 p.Ct. schätzen.

II. Die chronische Schwefelkohlenstoffvergiftung.

1. Das klinische Bild der Sehstörungen.

Die durch den Schwefelkohlenstoff hervorgerufenen Sehstörungen sind zuweilen ganz leichter Art, so dass sie nur dem aufmerksamen Kranken auffallen. Eine Abnahme der centralen Sehschärfe ist nicht regelmässig vorhanden. Die einzige Sehstörung bestand z. B. in einem Falle darin, dass die Gegenstände nur zuweilen zu zittern schienen, oder es trat ein anderes Mal nur zeitweise eine gewisse Verschleierung der Gegenstände auf, mit Einengung des Gesichtsfeldes. In noch anderen Fällen waren subjective Farbenerscheinungen das Einzige, was auf eine Erkrankung des Sehorganes hinwies. Freilich gewinnt man hierbei nicht immer den Eindruck, dass alle Functionen des Gesichtssinnes ärztlich genau untersucht wurden. Andere Erscheinungen von Schwefelkohlenstoffvergiftung waren jedenfalls deutlich vorhanden.

Die folgenden Berichte werden für eine allgemeine Orientirung über das Krankheitsbild dienen können.

Zittern der gesehenen Objecte bei voller Sehschärfe.

Ein 20jähriger Arbeiter vulcanisirte sieben oder acht Jahre. In den letzten zwei Jahren kamen motorische, sensible und cerebrale Störungen. Das Sehvermögen hatte seine volle Schärfe behalten. Zeitweilig jedoch klagte er darüber, dass er die beobachteten Gegenstände zittern sähe. Es trat Besserung ein[1]).

Amblyopie und Mydriasis bei tabischen Symptomen. Heilung.

Ein 39jähriger Arbeiter, der in einer Rüböl-fabrik zu Extractionszwecken mit Schwefelkohlenstoff arbeiten und dabei dessen Dämpfe aufnehmen musste, erkrankte mit motorischen und sensiblen Störungen. Alle Sehobjecte erschienen ihm nicht scharf abgegrenzt, sondern wie in einem Nebel. Schwindel und Benommensein waren vorangegangen.

An beiden Augen bestand Mydriasis, auch bei Sonnenschein. Der Kranke konnte selbst zollhohe Buchstaben nicht deutlich unterscheiden, ebenso wurden auch grössere Objecte nur undeutlich wahrgenommen. Der Geschmack für Bitter und Sauer war aufgehoben. Die anderen Sinne waren normal.

1) Marche, De l'intoxication par le sulfure de carbone. Paris 1876. p. 65. (Observat. personelle dans le service de Delpech.)

Es bestand tabischer Gang. Durch die Behandlung mit dem constanten Strom soll Heilung aller Symptome, auch der Augenstörungen erfolgt sein[1]).

Nebligsehen. Eingeschränktes Gesichtsfeld bei träger Pupillenreaction.

Ein Mädchen, das in einer Fabrik von Kautschuk-Ballons arbeitete, wurde nach drei bis vier Monaten krank. Sie wies u. A. auf: Neuralgische Schmerzen, Bewegungsstörungen an den oberen und unteren Gliedmaassen.

Das Gesicht nahm nicht ab, doch gab die Kranke an, zeitweilig einen Nebel vor den Augen zu haben. Die Pupillen reagirten etwas langsam auf Licht. Besonders linkerseits war das Gesichtsfeld eingeschränkt. Es bestand Ohrensausen. Nach einiger Zeit erfolgte Besserung[2]).

Dieser Fall, wie mancher andere, wird mit Unrecht als eine Exacerbation bestehender Hysterie durch das Gift aufgefasst.

Amblyopie bei Chromatopsie.

Eine 28jährige Frau arbeitete seit 8 Jahren im Vulcanisirraume und hatte die Schwefelkohlenstoffdämpfe von Anfang an schlecht vertragen. Appetitlosigkeit, Kopfschmerzen, Muskelzittern, Gliederschmerzen, Mattigkeit, Schwindel, Brechneigung waren die hauptsächlichsten Klagen.

Seit drei Jahren bemerkte sie, dass sie nach dem Verlassen des Raumes schlechter sah. Es war ihr bunt vor den Augen. Sie will allerhand Farben gesehen haben. Nachdem sie ihre Beschäftigung aufgegeben, waren nach acht Tagen alle Beschwerden wesentlich gebessert, die Sehstörungen geschwunden. Das Verhalten der Pupillen war durchaus normal. Keine Anästhesie der Conjunctiva oder der Cornea war feststellbar. Ein genauer ophthalmoskopischer Befund liegt nicht vor[3]).

Als einziges Krankheitssymptom seitens der Augen kann sogar nur Mydriasis bestehen. So war ein junger Kautschuk-Arbeiter an Kopfschmerzen, Ohrensausen, psychischen und motorischen Erregungszuständen, Zittern der Gliedmaassen — kurz sehr schweren Schwefelkohlenstoff-Symptomen erkrankt, während das Sehvermögen intact blieb. Nur die Pupillen waren sehr erweitert[4]).

2. Die Herabsetzung der Sehschärfe. Scotome.

In den meisten Fällen ist eine mehr oder weniger ausgesprochene Herabsetzung der Sehschärfe vorhanden, welche sich allmählich entwickelt. Zuweilen besteht ein centrales Scotom, ähnlich wie bei der Alkoholamblyopie. Ausnahmsweise wird dasselbe absolut, meistens handelt es sich nur um Farbenscotome. Auch die Klagen erinnern alsdann sehr an die Initialerscheinungen der Alkoholneuritis, z. B. in dem Nebeligsehen und der Verschleierung der Gegenstände. Der nachtheilige Einfluss heller Beleuchtung und in Folge dessen Bessersehen in der Abenddämmerung wird ebenfalls erwähnt.

---

1) Flies, Berl. klin. Wochenschr. 1866. S. 320.
2) Achard, La Médecine moderne. 3. janv. 1894. p. 3.
3) Stadelmann, Berliner Klinik. Aug. 1896.
4) Duriau, Gaz. des hôpitaux. 1858.

Statt dessen wurde auch Hemeralopie beobachtet bei stark sectorenförmiger Beschränkung des Gesichtsfeldes.

Die Sehstörungen treten nach den bisherigen Beobachtungen immer doppelseitig auf.

Die centralen Scotome kommen vor, entweder gleichzeitig mit Veränderungen der Aussengrenzen, oder auch bei ganz normalem Verhalten der Peripherie. Wo das Verhalten des Farbensehens näher geschildert ist, wird Roth immer als fehlend angegeben, daneben verhältnissmässig häufig aber auch alle anderen Farben, so dass ein typisches Roth- oder Rothgrünscotom, wie bei der Alkoholamblyopie, nicht zu den charakteristischen Störungen gehört. Ein Defect für Blau und Gelb wird fast ebenso oft erwähnt, wie ein solcher für Roth und Grün. Ja, in einem Falle war die Blauempfindung im Scotom stärker beeinträchtigt, als die Grünempfindung.

Absolute Scotome sind, wie bereits gesagt, selten und in der Regel von geringer Ausdehnung. Nur in wenigen Fällen sind grosse centrale Defecte beobachtet, und ein Krankheitsbild, welches der typischen retrobulbären Neuritis entsprach.

Die Ausdehnung der Scotome schwankt von wenigen Graden bis zu den Grenzen der betreffenden Farbenfelder. So fehlten bald Roth und Grün gänzlich, oder nur die Grünempfindung, während für Roth noch periphere Segmente vorhanden waren, oder es zeigte sich gänzliche Farbenblindheit bei normalen Weissgrenzen. Ob der Verlust der betreffenden Farbenempfindungen hier immer vom Centrum nach der Peripherie, oder vielleicht auch umgekehrt erfolgt, konnte noch nicht ausreichend beobachtet werden.

Dass bei der Untersuchung auf Scotome kleine Objecte verwendet wurden, findet sich nur in wenigen Krankengeschichten erwähnt.

Die Lage des Scotomes kann genau central, seine Form kreisrund sein. In den meisten Fällen ist die Gestalt unregelmässig, und alsdann der laterale Antheil grösser als der mediale. Ausnahmsweise wurden auch andere Formen beobachtet, zumal bei der Rückbildung, nämlich paracentrale Lage oder Ringform. In einem Falle sollen zwei Scotome beiderseits für Weiss, deren Form und Ausdehnung nicht näher angegeben ist, eins central, das andere peripherisch entstanden sein, und bei zwei Männern ein centrales und äusseres Scotom. Auch hier fehlt die nähere Angabe über Lage und Umfang.

Bei einem Kranken, welcher anfangs nur ein centrales Scotom hatte, stellte sich später auch eine Vergrösserung des blinden Fleckes ein. Dieses letztere Scotom wurde positiv, während sonst nur von negativen die Rede ist.

Amblyopie und Schwerhörigkeit. Mydriasis.

Ein 27jähriger Kautschukarbeiter merkte drei Monate lang nur Kopfschmerzen, dann gesellten sich Schwindel, Gehör- und Sehstörungen dazu. Die Schwerhörigkeit war besonders gross und das Sehvermögen so geschwächt, dass er nach einigen Stunden Arbeit aufhören musste. Das Gedächtniss hatte abgenommen und es bestand Schlaflosigkeit. Als er in das Krankenhaus kam, schied er mit der Exhalationsluft Schwefelkohlenstoff aus.

Die Pupillen waren bei diesem und anderen Arbeitern erweitert aber

beweglich. Ein dicker Nebel schien sich den Kranken zwischen Object und Auge zu lagern. Sie sahen nur undeutlich; der obige Kranke sah weder Personen noch Gegenstände von einem Zimmer zum anderen[1]).

Amblyopie nebst Gehörstörungen.

Ein 38jähriger Vulcanisirarbeiter arbeitete 18—20 Jahre in diesem Berufe ohne in den ersten Jahren Gesundheitsstörungen zu empfinden. Dann traten Sensibilitätsstörungen, Kopfschmerzen u. A. m. auf.

Die Untersuchung auf der Klinik von Delpech ergab seitens der Augen Folgendes: Das Sehvermögen ist sehr geschwächt. Nur grosse Buchstaben können gelesen werden. Wie ein Nebel liegt es ihm zwischen Object und Augen. Auch das Gehör hat gelitten. Durch Phosphor, der mehrere Tage hindurch zu 1 mg gereicht wurde, trat Wiederherstellung ein.

Eine erneute Beschäftigung in Schwefelkohlenstoffräumen trug ihm einen Rückfall ein, mit schweren cerebralen Störungen und solchen des Gesichts und Gehörs. Phosphorgebrauch stellte Gesicht und Gehör wieder her[2]).

Amblyopie in Folge von Resorption des Schwefelkohlenstoffs durch die Haut.

Ein 15jähriges in der Vulcanisation beschäftigtes Mädchen bekam anfangs Uterinblutungen, dann Kopfschmerzen, Schwindel, Motilitäts- und Sensibilitätsstörungen und Störungen des Sehvermögens. Sie hatte ihre Hände bei der Arbeit direct mit Schwefelkohlenstoff in Berührung gebracht[3]).

Nebligsehen bei Erweiterung und Schwerbeweglichkeit der Pupille.

Ein junger Mann, der seit seinem 11. Jahre in Kautschukfabriken arbeitete und $3^1/_2$ Jahre speciell wasserdichte Stoffe fabricirte, und später vulcanisirte, erkrankte mit Kopfschmerzen, Schwindel, zeitweiligem Verlust des Bewusstseins, Muskelschwäche, Erbrechen, Durchfall und Intelligenzstörungen.

Das Gesicht verminderte sich beträchtlich. Das Sehen war neblig. Gegenstände wurden auch auf kurze Entfernung nicht erkannt. Die Pupillen waren erweitert und schwer beweglich, während die anderen Sinne normal waren. Alle Krankheitserscheinungen besserten sich unter dem Einflusse einer Phosphor-Therapie (tägl. 0,001 g), nur nicht das Sehvermögen, das verschleiert blieb. Es kamen aber Rückfälle mit und ohne erneute Einwirkung des Schwefelkohlenstoffs, auch mit Betheiligung des Sehvermögens[4]).

Abnahme der Sehschärfe. Scotome. Keine ophthalmoskopischen Veränderungen.

Zwei Männer, frei von Tabak und Alkohol, die in einer Schwefelkohlenstoff-Fabrik arbeiteten, bekamen eine bedeutende Verminderung der Sehschärfe mit centralem Weiss-Scotom und äusserem Scotom für Grün und Roth ohne ophthalmoskopische Veränderungen.

Unter Jodkalium, Dampfbädern und Aussetzen der Arbeit trat sehr schnell Besserung ein[5]).

1) Delpech, L'Union médicale. 1856. No. 66. p. 265.
2) Marche, l. c. p. 47. (Observat. personelle.)
3) Marche, l. c. p. 66.
4) Gallard, L'Union médicale. N. S. T. 29. 1866. p. 339.
5) Changarnier, Recueil d'ophthalm. No. 5. 1886. Mai. p. 280.

Amblyopie und Chromatopsie. Besserung.

Ein 49jähriger, in einer Gummifabrik beschäftigter, Schwefelkohlenstoff-Dämpfen ausgesetzter Mann erkrankte anfangs nur leicht mit Uebelkeit und Erbrechen, später mit den bekannten Symptomen (Harnstörungen, functionelle Nerven- und Muskelstörungen, auch paralytischer Natur, Schmerzen u. A. m.).

Sein Sehen wurde schlechter als früher, und nach einem Brechanfalle konnte er besonders kleine Gegenstände nicht mehr unterscheiden und alle erschienen ihm blaugrün gefärbt. Keine Nachtblindheit. Er konnte nur die grösste Snellen-Schrift aus allernächster Nähe erkennen. Gläser besserten nichts. Kurze Zeit nachher sah er alle Objecte für einen Tag rosafarben statt grün. Die anderen Sinne hatten nicht gelitten.

Besserung nach 3—4 Monaten bis zum guten Sehen mit Gläsern von 2 D. Pupillen normal. Hypermetropie 1 D. Augenhintergrund normal.

Bei zwei weiteren ebenfalls durch Schwefelkohlenstoff vergifteten, Nerven- und Muskelstörungen aufweisenden Arbeitern, waren das Sehvermögen und die anderen Sinne nicht afficirt[1]).

Amblyopie. Bessersehen im Dunkeln. Vollkommene centrale Roth-Grünblindheit.

Ein Kautschukarbeiter, der zwei Jahre lang den Schwefelkohlenstoff-Dämpfen ausgesetzt war, wurde bei Tage schläfrig, in der Nacht schlaflos, hatte Kopfschmerzen und Sehstörungen. Seine Augen wurden schwach und das Sehen trübe, und später konnte er seine eigene Frau auf einige Meter nicht erkennen. Daran schlossen sich Lähmungen.

Die Untersuchung ergab: Das Sehvermögen ist geschädigt; nur grösster Druck der Zeitung wird gelesen; die Gegenstände erscheinen verschwommen, direct beleuchtet neblig. Im Dunkeln wird etwas besser gesehen. Gläser corrigiren wenig.

Centrale Roth- und Grünblindheit. Fundus und Papillen normal, aber leicht hyperämisch. Beginnende peripherische Cataract links[2].

Wenn schon in den meisten der bisher angeführten Fälle die Annahme gerechtfertigt erscheint, dass es sich um Erkrankungen des Sehnerven handelte, so giebt es noch eine Reihe von Beobachtungen, wo die ophthalmoskopisch nachweisbaren Veränderungen der Papille, oder die ausgesprochenen Erscheinungen einer retrobulbären Neuritis, die Diagnose stützen.

So war bei zwei Kranken mit Schwefelkohlenstoffvergiftung das Charakteristische die starke Amblyopie mit normalem Gesichtsfeld und normalem Farbensehen[3]). In manchen solcher Fälle bestand ganz oder beinahe normales Farbensehen, während die Amblyopie an Blindheit streifte. Die Papillen waren hier leicht getrübt, ihre Ränder verschleiert, besonders nach der nasalen Seite zu, und die Trübung dehnte sich sogar ein wenig nach der Retina zu aus.

---

1) Bruce, Edinb. med. Journ. 1884. May. Vol. 29[2]. p. 1009.

2) Bryce, Edinb. med. Journ. 1886. Aug. p. 140.

3) Nuel et Leplat, Annales d'Oculistique. 1889. p. 149. — Revue générale d'Ophthalmol. 1890. T. IX. p. 128.

In vier bis sechs Monaten kann Heilung eintreten. Immer soll eine leicht weissliche Papillenverfärbung zurückbleiben.

Centrale Scotome. Trübung der Papillen. Wiederherstellung.

Eine 23jährige Frau, mit atrophischen Daumenmuskeln, die mit Schwefelkohlenstoff arbeitete, konnte seit 6 Wochen nicht mehr lesen.

SR Finger in 2 m = $^2/_{60}$, SL Finger in 4 m = $^4/_{60}$.

Leichte Neuritis bestand beiderseits: die Papillen waren blass, trübe aber nicht geschwollen.

Fig. 1.

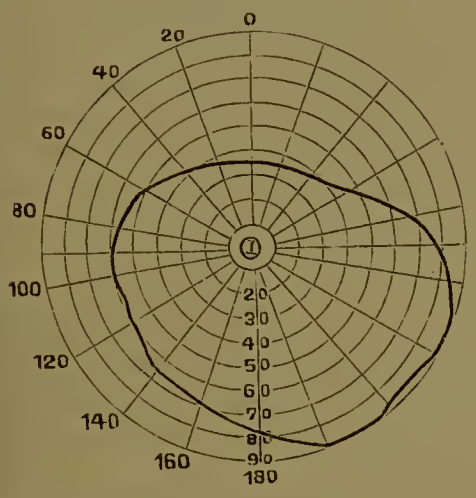

I Centrales Scotom für Roth.
— Gesichtsfeldgrenzen.
22. September 1883.

Fig. 2.

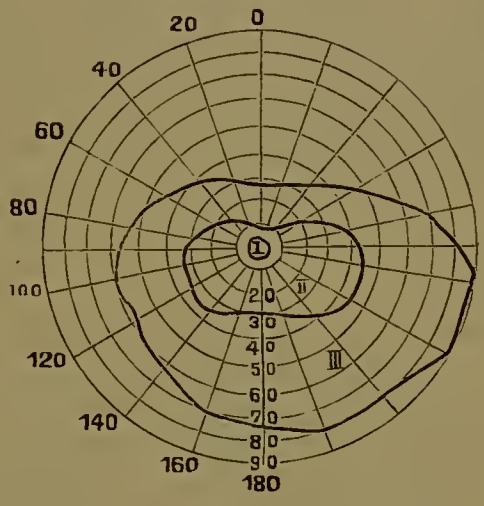

I Kleines centrales Scotom für Roth.
II Zone, in der ein rothes Quadrat ($^1/_2$ cm) als roth erkannt wird.
III Zone, in der ein rothes Quadrat ($^1/_2$ cm) nicht als roth erkannt wird.
21. October 1883.

Fig. 3.

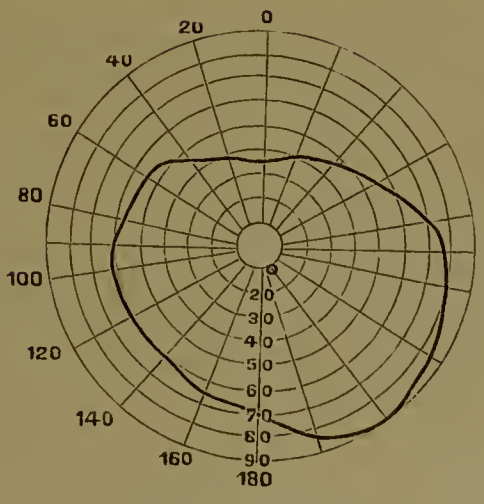

Scotom geschwunden.
23. Februar 1884.

Sie litt ausserdem an Schwäche der Glieder, Kälte, Ameisenlaufen, Kopfschmerzen und Schwindel. Nach der Aufnahme in das Krankenhaus besserte sich durch subcutane Strychninbehandlung der Zustand. Etwa 8 Wochen

nach der Aufnahme entdeckte man beiderseits ein kleines, gut definirtes centrales Scotom für Roth.

Nach 16 Wochen war S = $^5/_{18}$ beiderseits.

Nach 7 Monaten war das Scotom verschwunden.

SR = $^5/_{12}$; SL = $^5/_9$.

Nach 8$^1/_2$ Monaten waren die Papillen blässer wie normal, aber scharf umschrieben.

Die Atrophie der Daumenmuskeln war geschwunden. SR = $^5/_9$; SL = $^5/_6$[1]).

Amblyopie bei normalem Gesichtsfeld. Ischämie der Papillen.

Ein 16jähriger Kautschukarbeiter, der bereits 3 Jahre lang in dem Betriebe war und 8 Tage lang dem Einflusse der Schwefelkohlenstoff-Dämpfe ausgesetzt war, bekam Kopfschmerzen und Erbrechen. Nach dem Verschwinden derselben war er gesund, bis plötzlich das Sehvermögen abzunehmen begann und sich progressiv verschlechterte.

SR = Fingerzählen auf 2 m; SL = $^1/_{10}$ ohne Besserung durch Gläser.

Das Gesichtsfeld ist normal, auch das für Farben.

Ophthalmoskopische Untersuchung: Brechende Medien normal. Die Papille ist ischämisch, der übrige Augenhintergrund normal[2]).

Herabsetzung der centralen Sehschärfe mit leichter Einschränkung des Farbengesichtsfeldes. Abblassung der temporalen Quadranten.

Ein Schwefelkohlenstoffarbeiter erkrankte mit Zittern und Zuckungen, Abmagerung, psychischer Verstimmung. Gehör, Geruch, Geschmack waren normal. Dagegen bestanden Sehstörungen.

Die Pupillen waren weit, gleich und zeigten eine verlangsamte und wenig ausgiebige Lichtreaction. Das Gesichtsfeld für Weiss war normal, für Farben an beiden Augen etwas eingeengt. Es bestand kein centrales Scotom. Die Sehschärfe betrug:

SR = $^5/_{10}$—$^5/_6$ + 0,75 D.: SL = $^5/_6$—$^5/_5$ + 0,75 D.

Es war eine deutliche Abblassung und weisse Verfärbung beider temporalen Quadranten vorhanden. Zweifellos lag eine abgelaufene Neuritis retrobulbaris vor.[3])

Progressiv zunehmende Amblyopie. Blässe der Papillen. Einengung der Gesichtsfelder für Weiss und Farben. Einseitige Gehörsstörungen. Wiederherstellung.

Ein Arbeiter, der drei Monate in einer Kautschukfabrik gearbeitet hatte, merkte eine Abnahme seines Sehvermögens. Nach weiteren drei Monaten eine weitere starke Abnahme der Sehschärfe.

Die Papillen waren bleich und trübe, die Gefässe verengt. Die Felder für Weiss und Blau eingeengt, die für Grün und Roth fehlten. Geruch und Geschmack waren abgestumpft, und das Gehör auf einer Seite vermindert.

Ein Jahr, nachdem er die Beschäftigung aufgegeben hatte, konnte er wieder normal sehen[4]).

---

1) Fuchs, Transact. of the Ophthalm. Soc. Unit. Kingd. Vol. V. 1885. p. 152.

2) Gand, Bullet. de la Clinique nat. ophthalm. de l'hôpit. des Quinze-Vingts. 1886. T. IV. p. 40.

3) Kalischer, Allgem. med. Centralzeit. 1896. S. 660. Der Fall ist der Stadelmann'sche. Vergl. S. 73.

4) Little, Transact. Ophthalm. Soc. Unit. Kingd. 1887.

Centrale Scotome mit dem Befunde der Neuroretinitis.

Ein 20jähriger Mann, der bei der Vulcanisation Dämpfe von Schwefelkohlenstoff und Chlorschwefel berufsmässig aufgenommen hatte, wurde nach drei bis vier Monaten krank, bekam Schmerzen in allen Gliedern, Kopfschmerzen, Uebelkeit und plötzlich Sehstörungen, so dass er Leute auf der Strasse nicht zu erkennen vermochte. Als er in das Krankenhaus kam, war S = $^5/_{70}$ beiderseits und 12 J. schlecht in 16 cm, durch Gläser nicht gebessert. Er sah am schlechtesten am hellen Tageslichte. Die Gesichtsfelder waren nicht eingeengt. Roth und Grün wurde nicht erkannt. Der Zustand besserte sich nach 19 Tagen:

SR = $^{20}/_{70}$ und SL = $^{10}/_{70}$.

Papillen blass, getrübt; auf ihnen lag wie ein häutiger Nebel. Auch die benachbarte Retina erschien verändert, Venen und Arterien geschlängelt.

Er ging wieder in die Kautschukfabrik, aber in eine andere Abtheilung. Nach einiger Zeit (ca. 6 Wochen) war S beiderseits = $^{20}/_{50}$ und 6 J.

Grosse symmetrische Scotome für Roth ein wenig nach auswärts von dem Centrum eines jeden Feldes. Papillen blasser und klarer[1]).

Genauere Angaben über das centrale Scotom finden sich in den folgenden Berichten.

Amblyopie. Centrales Scotom. Normaler Augenhintergrund.

Ein 18jähriger Arbeiter wurde am 18. Januar 1886 aufgenommen mit der Diagnose: Scotom. Amblyopie beider Augen durch Schwefelkohlenstoffvergiftung. Seit einem Jahre hatte er mit Schwefelkohlenstoff und Chlorschwefel zur Präparation von Gummiwaaren gearbeitet. Um Weihnachten Erbrechen, Aufstossen mit Schwefelgeruch, Kopfschmerz, nächtliche Unruhe, Irrereden. Die Erscheinungen traten zurück, und Sehstörung in den Vordergrund.

SR = Finger in 12′, SL = Finger in 7′: Sn X resp. XIII in der Nähe; Gesichtsfeld-Peripherie normal; beiderseits grosses centrales Scotom von fast 20° Radius. Ausserhalb des Scotoms werden die Farben erkannt. Augengrund fast normal.

Unter einfacher Behandlung (Schwitzen, Jodkalium etc.) trat Besserung ein.

Am 11. Februar 1886 war SR = Sn LXX : 15′, SL = Finger in 7′ (Myop.). Das Scotom ist rechts ringförmig, links klein und paracentral geworden.

22. Februar: SR = Sn L in 15′: SL = Finger in 7′, Sn $3^1/_2$ in 3″.[2])

Amblyopie. Centrales Scotom. Blässe der Papille.

Ein 66jähriger Mann, seit mehreren Jahren mit dem Vulcanisiren von Gummiwaaren beschäftigt, bekam gastrische Störungen und eine progressive Amblyopie.

S = Finger in 3 m; R. Jaeg. No. 19, L. Jaeg. No. 20.

Peripherie des Gesichtsfeldes normal. Grosses centrales Scotom für alle Farben. Grün wird überhaupt nicht erkannt, Roth nur in peripherischen Segmenten; das Blauscotom ist viel kleiner, am kleinsten das für Gelb. Grün wird als Bläulich, Roth als Schmutzigbraun, Blau als Grau und Gelb als Weiss innerhalb des Scotoms bezeichnet (Fig. 4, Gesichtsfeld I).

Ophthalmoskopischer Befund: Blässe der temporalen Papillen-

---

1) Nettleship, Transactions of the Ophthalm. Soc. of the Unit. Kingdom. Vol. V. 1885. p. 149.

2) Hirschberg, Centralbl. f. Augenheilk. 1886. Febr.

hälfte. Nach ca. drei Monaten, während deren Jodkalium, Eisen und Strychnin gegeben worden waren, wird Jaeg. 13, bezw. 15 gelesen, mit + 10 Jaeg. 1. Scotom noch vorhanden aber für alle Farben wesentlich verkleinert. (Fig. 4 Gesichtsfeld II)[1]).

Fig. 4.

Gesichtsfeld I. 20. II. 1889. Gesichtsfeld II. 17. IV. 1889.

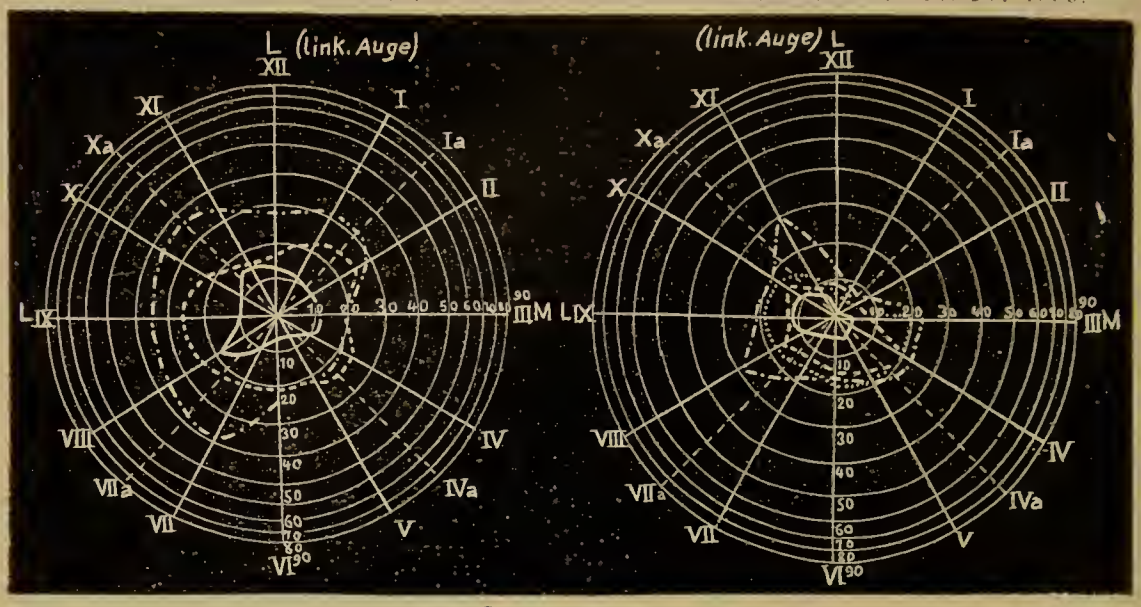

Scotomgrenzen.

für Roth.
„ Blau.
„ Gelb.
„ Grün.

Amblyopie. Scotom. Eigenthümliche Erscheinungen in der Macula lutea.

Eine 26 jährige Arbeiterin kam am 13. August 1889 in die Poliklinik und klagte, dass sie seit drei Monaten schlechter sähe und die Zeitung nicht mehr zu lesen im Stande sei. Vom 14.—18. Jahre hat sie und jetzt wiederum seit einem Jahre in einer Gummiwaarenfabrik gearbeitet: sie macht Saughütchen für Kinder und ist täglich 2—3 Stunden den Dämpfen von Schwefelkohlenstoff und Chlorschwefel, bei sehr guter Lüftung, ausgesetzt.

Beiderseits Sn CC : 15′: Sn $2^1/_2$ in 6″ sehr mühsam. Gesichtsfeld- und Farbenfeld-Grenzen normal. In der Mitte des Gesichsfeldes besteht beiderseits ein Dunkelfleck von 4—8° Halbmesser. (Am meisten für Roth, dann für Blau, hierauf für Grün; für Weiss besteht nur Undeutlichkeit.)

Man erkennt mit dem Augenspiegel, aber nur im aufrechten Bilde, bei schärfster Einstellung, beiderseits im gelben Fleck, eine Gruppe zarter, das Licht zurückstrahlender weisser Stippchen, von etwa maulbeerartiger Anordnung. Der übrige Augengrund war völlig normal.

Fig. 5.

Die Kranke wurde ihrer Arbeit entzogen und aufgenommen, mit Jodkali und Schwitzen behandelt. Die Besserung erfolgte langsam.

13. September 1889. R. Sn LXX, L. XL : 15′. 21. September Sn XXX. Augengrund noch wie zuvor.

1) Becker, Centralbl. f. Augenheilk. 1889. S. 138.

Es ist nicht unmöglich, dass die Veränderung der Netzhautmitte auf krystallinischen Abscheidungen beruht, wie sie bei der Naphthalinvergiftung der Thiere in den gefässlosen Theilen des Auges gefunden worden ist[1]).

Amblyopie. Absolutes centrales Scotom. Veränderungen an Papille und Macula.

Eine 21 jährige Arbeiterin erkrankte nicht, während sie zwei Jahre lang in einer grossen Gummifabrik arbeitete: als sie aber in einer anderen fünf Stunden täglich vulcanisirte und auch die Fingerspitzen und zeitweilig die ganzen Hände mit Schwefelkohlenstoff berührte, erkrankte sie alsbald und zunehmend mit Kopfschmerzen. Geruch des Körpers und der Exhalationsluft nach dem Gifte auch noch 14 Tage nach dem Aussetzen der Arbeit, Schwinden des Gedächtnisses, depressiver Gemüthsstimmung, Körperschwäche, Zittern der Glieder, Vertaubungsgefühl und Sehstörungen. Ein grauer Schleier lag ihr vor beiden Augen. Lesen war unmöglich. Im Dunkeln oder in der Dämmerung sollte das Sehvermögen besser als bei Tage gewesen sein.

Die rechte Pupille war weiter als die linke. Absolutes centrales Scotom. SR = $^6/_{100}$, SL = Finger in 3 m.

Die Macula war leicht verwaschen und uneben. Deutliche Blässe der temporalen Papillenhälfte; die Gefässe erschienen von feinen grauen Streifen überlagert und bekleidet[2]).

Positives Scotom am blinden Fleck. Papillenblässe. Centrales Scotom für alle Farben. Wiederherstellung.

Ein 29 jähriger Mann vulcanisirte in einer Patentgummi-Fabrik $1^1/_2$ Jahre lang und athmete trotz fortwährender Lüftung viel Schwefelkohlenstoff-Dämpfe

Fig. 6.

R. A.

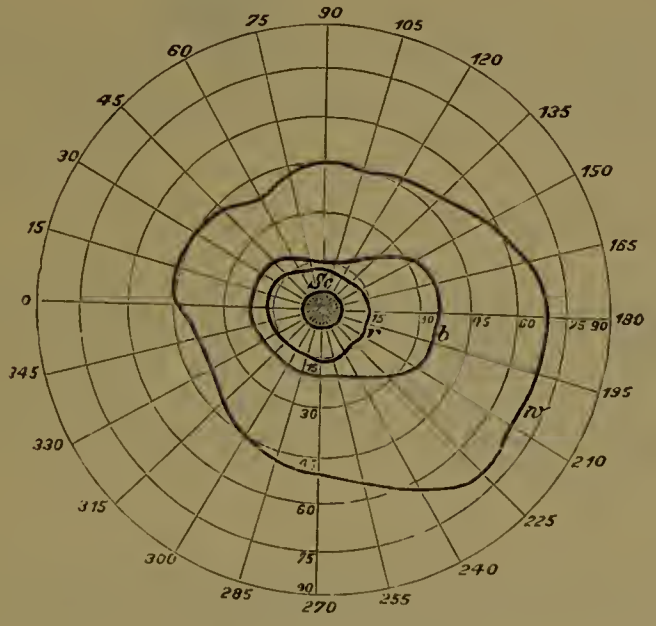

w = Grenze für Weiss
b = „ „ Blau
r = „ „ Roth
Sc = Scotom für Farben.

1) Hirschberg, Centralbl. f. pract. Augenheilk. 1889. S. 268.
2) Köster, Deutsche Zeitschr. f. Nervenheilk. Bd. XXVI. 1903.

ein. Es stellten sich ein: gastrische Störungen, später Kopfschmerzen, Schwindel und Schwäche in den Füssen und Muskelzittern. Sehstörungen und schnelle Ermüdung beim Lesen. Pupillen normal.

SR = Finger in 2,5 m; SL in 3 m. Jäger 16 mühsam.

Gesichtsfeld für Weiss (10 mm) und für Farben etwas eingeschränkt. Die Roth- und Grüngrenzen fallen zusammen. Blau nimmt einen grauen Farbenton an. Centrales Scotom für Roth, Grün und Gelb. (Fig. 6.)

Ophthalmoskopischer Befund normal. Nach drei Wochen Verschlechterung trotz Aufgeben der Beschäftigung. Finger nur noch in $1^1/_2$ m. Temporale Papillenhälften blasser, besonders rechts. Lichtsinn ist eher übernormal.

Blau wird im Centrum auch nicht mehr erkannt. Durch Strychnininjectionen nach einem Monat Besserung.

SR = Finger in 4 m; SL = Finger in 2,5 m. Der blinde Fleck zeigte sich rechts vergrössert zu einem unregelmässigen Dreiecke, dessen längster Durchmesser ungefähr 12^0 betrug. Dieses Scotom wurde als positives wahrgenommen. Ophthalmoskopisch war kein entsprechender Befund feststellbar.

Nach drei Wochen war dies Scotom vollständig verschwunden. Die ursprünglichen centralen Scotome verkleinerten sich ebenfalls und verschwanden zuerst rechts, drei Wochen später auch links. Nach vier Monaten (22 Strychnininjectionen) war Alles normal. Temporale Erblassung unverändert. Allgemeinbefinden wesentlich besser[1]).

Zwei Scotome beiderseits mit Entfärbung der temporalen Papillenhälfte. Volle Heilung.

Ein Mann von 39 Jahren wurde durch Schwefelkohlenstoff amblyopisch. Beiderseits bestand Emmetropie, S = $^1/_{20}$. Entfärbung der temporalen Papillenseite. Zwei Scotome beiderseits für Weiss, eins central, das andere peripherisch.

Behandlung mit Injectionen einer Lösung (Serum) aus Carbolsäure 10, Chlornatrium 20, Natriumphosphat 40, Natriumsulphat 80, Wasser 1000). In 11 Monaten wurden 35 Injectionen gemacht. Nach dieser Zeit war die Heilung vollkommen. S = 1. Scotom verschwunden[2]).

Centrale Scotome bei freier Gesichtsfeld-Peripherie. Retrobulbäre Neuritis.

Ein 20jähriger Gummiarbeiter, der seit vier Jahren mit dem Vulcanisiren von Gummipfropfen beschäftigt ist, bemerkt seit vier Wochen eine Verschlechterung seines Sehens. Ophthalmoskopischer Befund normal.

S beiderseits = $^{15}/_{200}$, Sn IV + S.

Beiderseits grosse centrale absolute Scotome mit umgebender Undeutlichkeitszone. Peripherie frei[3]).

Sehstörungen unter dem Bilde der typischen retrobulbären Neuritis.

Ein 57jähriger, drei Jahre in dieser Beschäftigung thätiger Gummiarbeiter zeigte beiderseits partielle Atrophie nach abgelaufener retrobulbärer Neuritis.

---

1) Reiner, Wiener klin. Wochenschr. 1895. No. 52.

2) Borsch, La Clinique Ophthalm. 1898. 10. avril.

3) Uhthoff, Arch. f. Ophthalm. Bd. XXXIII. Abth. 1. S. 274.

Besonders die temporalen Papillenhälften sind atrophisch verfärbt, die Grenzen aber scharf, die Gefässe etwas enger wie normal.

$SR = {}^{6}/_{200}$; $SL = {}^{5}/_{200}$.

Links besteht ein grosser, absoluter Gesichtsfelddefect. Grenzen für Weiss und Blau normal. Rechts grosses centrales Scotom für Blau. Die Peripherie ist frei. Roth und Grün werden überhaupt nicht gesehen[1]).

Fig. 7.

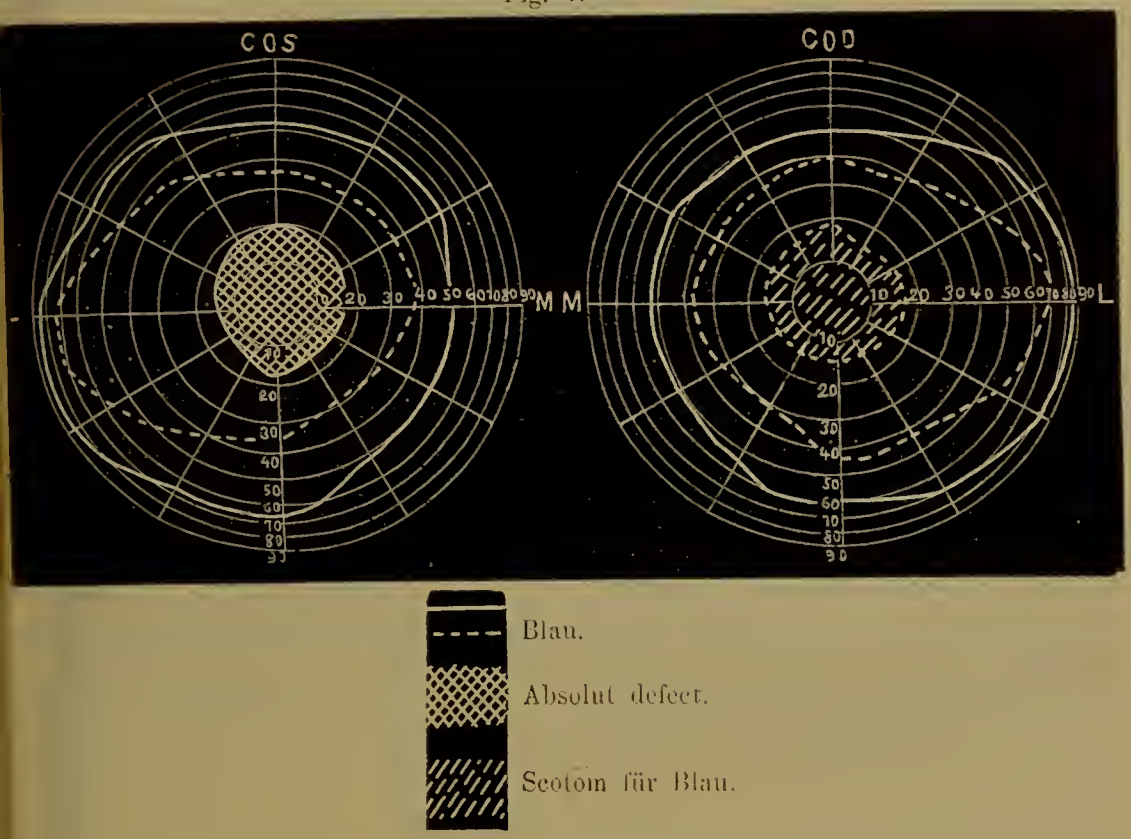

Dieser Fall ist insofern nicht einwandsfrei als der Arbeiter früher schon bleikrank gewesen war (Kolik, Contractur im linken Ellenbogengelenk mit Schwäche und Abmagerung des Armes) und auch $^{3}/_{4}$ Jahre lang an einer Geistesstörung behandelt worden war.

Als in einer Gummifabrik durch Explosion mehrerer, mit Schwefelkohlenstoff getränkter Gummischläuche ein Brand entstand, athmete ein Arbeiter von den sich entwickelnden, übelriechenden Dämpfen sehr viel ein. Er stürzte darauf nieder und blieb eine Minute lang bewusstlos. Die Sehschärfe war seitdem erheblich vermindert. Ausserdem bestanden Schwäche und Steifigkeit in den Beinen, welche sich allmählich wieder verlor. In der letzten Zeit sollten sich die Pupillen verengt haben.

Es bestand thatsächlich Myosis und typische reflectorische Pupillenstarre auf Licht bei gut erhaltener Convergenzreaction. Von anderen nervösen Erscheinungen liess sich noch feststellen: Zittern in den Beinen und Schwächegefühl, Vertaubung der ersten drei Zehen rechts, mässiges Zittern des Kopfes. Urin normal. Tabak- und Alkoholmissbrauch, hereditäre Belastung und Lues waren ausgeschlossen[2]).

1) Uhthoff, l. c.
2) Uhthoff, l. c.

3. Das Verhalten der Gesichtsfeldgrenzen.

Das Gesichtsfeld ist, wie schon aus den bisher citirten Mittheilungen hervorgeht, in seinen Aussengrenzen entweder ganz intact, oder zeigt die verschiedenartigsten Störungen von leichten bis zu sehr starken Einschränkungen. Letztere sind fast immer concentrisch. Die ominösen sectorenförmigen Einschnitte werden nur einmal erwähnt[1]). Etwaige Einschränkungen sind nicht immer beiderseits gleich, können vielmehr auch einseitig auftreten.

Von dem Vorhandensein centraler Sehstörungen ist das Verhalten der Aussengrenzen unabhängig. Sie können normal sein bei erheblicher Amblyopie[2]), oder umgekehrt sehr eingeengt bei geringen centralen Störungen. In einem Falle scheinen die letzteren sogar nur in starken Photopsien bestanden zu haben.

Die Einschränkungen können sich nur auf die Farbengrenzen beziehen, während die Weissgrenzen intact bleiben[3]). Doch sind auch umgekehrt Einschränkungen ohne Farbenstörungen beobachtet worden[4]).

Störungen des Sehens. Besserschen am Abend. Centrales Scotom für Farben. Geringe Einengung eines Gesichtsfeldes. Normaler Augenhintergrund.

Ein Schwefelkohlenstoffarbeiter bekam allgemeine lähmungsartige Schwäche seiner Beine und Arme und auch ein Krampfgefühl in den Waden und im Leibe. Nach zwei Monaten bemerkte er eine nicht unbeträchtliche Abnahme seines Gehörs und der Sehschärfe unter gleichzeitigem Auftreten von Kopfschmerzen. Ein Nebel lag über den Augen. Am Abend war das Sehen besser.

Die Conjunctiva war leicht unempfindlich auf Berührung.

Fig. 8.

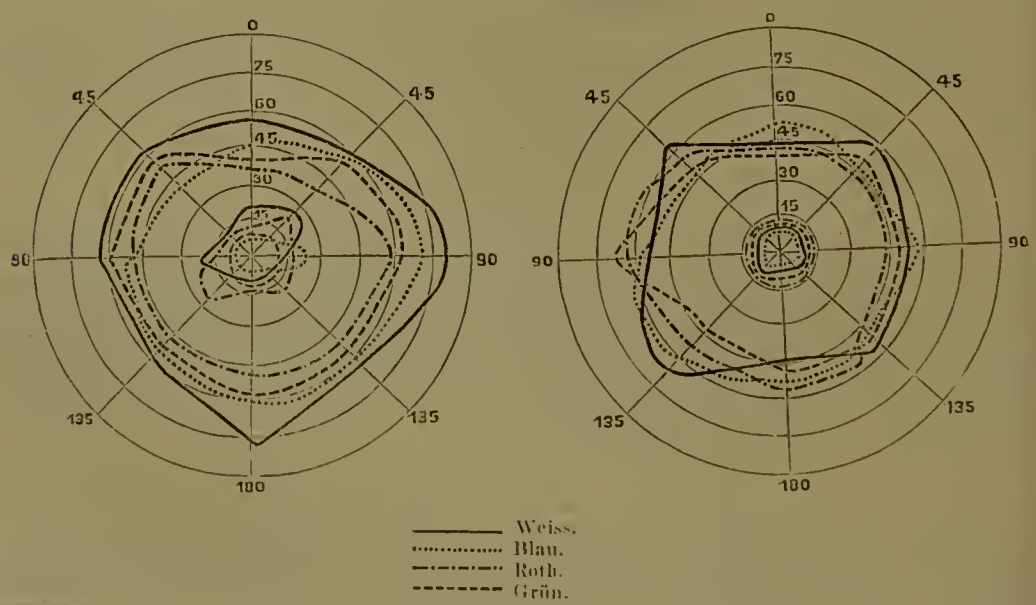

1) Maas, s. unten.
2) Gand, Hirschberg, Uhthoff, l. c.
3) Kalischer, l. c.
4) Lop et Lachaux, s. unten.

Finger wurden beiderseits nur auf 45 cm gezählt. Farben wurden am Chibret-schen Ophthalmophotoptometer nicht unterschieden. Es bestand ein centrales Scotom von ungefär 15° für Farben. Das Gesichtsfeld war auf der linken Seite leicht eingeschränkt, der Augenhintergrund normal.

Es wurden 14 Tage lang täglich 2 mill. Strychnin injicirt. Danach wurde

SR = $^1/_{40}$; SL = $^1/_{30}$ und bald

SR = $^1/_{30}$; SL = $^1/_{20}$.

Erneute Strychnininjectionen besserten noch mehr

SR = $^1/_{30}$; SL = $^1/_6$ und schliesslich

SR = $^1/_{20}$; SL = $^1/_4$.

Links war auch die Farbenempfindung ein wenig zurückgekehrt.

Gleichzeitig wurde auch der Gang normal[1]).

Fehlen eines centralen Scotoms. Einengung der Gesichtsfeldgrenzen wenig für Weiss und mehr für Farben.

Eine Kranke hatte vor einem halben Jahre angefangen in einer Kautschukfabrik zu arbeiten, musste aber nach drei Monaten ihre Beschäftigung aufgeben. Die letztere hatte darin bestanden, dass sie Gummiwaaren in offene Kannen mit Schwefelkohlenstoff und Chlorschwefel eintauchte; in den zwei letzten Wochen benutzte sie verschlossene Kannen. Sie wurde sehr nervös reizbar und hatte Nebel vor den Augen; später stellten sich Schlaflosigkeit, Krämpfe, Schwäche und Abmagerung, besonders an den Muskeln der Vorderarme, der Hände und des Gesichtes ein, und die geistigen Fähigkeiten nahmen ab.

Bei der Untersuchung zeigte sich die Sehschärfe fast normal, aber die Augen ermüdeten schnell, und die Pupillen waren etwas erweitert.

Nach ca. einem halben Jahre hatten das Allgemeinbefinden und die psychischen Fähigkeiten sich gebessert. Die Pupillen waren stärker erweitert.

Sehschärfe beiderseits = $^{15}/_{50}$, Jäg. 4 mit jedem Auge: Jäg. 2 mit beiden zusammen.

Ophthalmoskopischer Befund: Blässe der Papillen. Kein centrales Scotom, aber Einengung der Peripherie, wenig für Weiss und Blau, mehr für Roth und Grün, sehr ausgesprochen für Gelb[2]).

Amblyopie. Atrophie der Papille und concentrische Einengung des Gesichtsfeldes an einem, Gefässverengerung am anderen Auge.

Ein mit Schwefelkohlenstoff constant beschäftigter Ballonarbeiter, Nichttrinker, ist seit fünf Monaten nervenkrank: Schmerzen in den Beinen mit Krämpfen, Ameisenlaufen, Minderung des Gedächtnisses und der Empfindung in den Armen bis zu den Ellenbogen mit leichter Parese. Seit drei Monaten besteht eine Abnahme des Sehvermögens. Finger werden nur auf eine Entfernung von 3,5 m gezählt ohne Besserung durch Gläser.

Ophthalmoskopisch wird links eine sehr deutliche Atrophie der Papille wahrgenommen. Rechts erscheinen die Gefässe sehr verengt, mit wenig Blut. Leichte concentrische Einengung des Gesichtsfeldes am linken Auge. Keine Dyschromatopsie[3]).

---

1) Gallemaerts, Annal. d'Oculist. 1890. T. CIV. p. 155.

2) Heath, Annals of Ophthalm. 1901. January. p. 4.

3) Dumont, Bullet. de la Clin. nat. ophthalm. de l'hôpit. des Quinze-vingts. T. V. 1887. p. 110.

Bei einem Kranken war das Sehen und der Fundus normal.

Scotom bestand nicht, aber die Gesichtsfelder für alle Farben waren eingeengt[1]).

Fig. 9.

4. Störungen des Farbensinnes[2]).

Amblyopie. Roth-Grünblindheit.

Ein 33 jähriger Mann, der mit Schwefelkohlenstoff bei der Extraction von Fett aus Palmnussfasern sehr lange gearbeitet hatte, bekam vor 16 Monaten, als er in einem anderen als dem bisherigen Raum arbeitete, Allgemeinstörungen und vor vier Monaten Sehstörungen.

Bei der Untersuchung waren die Pupillen weit. Mit jedem Auge konnte Jäg. 19 gerade erkannt werden. Roth-Grünblindheit war vollständig. Blau und Gelb wurden mässig gut unterschieden. Gesichtsfeld für Weiss gut. Sehr geringe peripherische Einschränkung.

Ophthalmoskopischer Befund: Rechte Papille sehr. die linke etwas blass. Gefässe normal.

Arbeit ausgesetzt. Tinct. Strychni verordnet. Das Sehvermögen besserte sich nicht, wohl aber das Allgemeinbefinden. Der seit einiger Zeit vermehrte Tabakgebrauch soll vermindert werden[3]).

Herabsetzung der Sehschärfe. Vollständige Achromatopsie. Perivasculitis.

Ein 19 jähriger Mann, Nichtraucher, Nichttrinker, musste während einer siebenjährigen Arbeit in einer Kautschukfabrik täglich die Dämpfe von Schwefelkohlenstoff aufnehmen. Trotzdem fühlte er nie dadurch Beschwerden. Seit zwei Monaten jedoch minderte sich in zunehmender Weise sein Sehvermögen.

1) Little, l. c.

2) Vide auch Uhthoff und andere bereits citirte Fälle.

3) Gunn, Transact. of the Ophthalm. Soc. Vol. VI. 1886. p. 372.

SR = Fingerzählen auf 2 m; SL = Fingerzählen auf 1 m ohne Besserung durch Gläser.

Gesichtsfeld für Weiss ist normal, es besteht aber vollkommene Farbenblindheit. Die Papille erscheint klein, wie geschrumpft und ischämisch. Längs der Retinalgefässe findet man eine kleine Zone retinitischer Störungen, wodurch die Gefässe doppelt contourirt und hervorspringend erscheinen[1]).

Einengung des Gesichtsfeldes. Farbenstörungen.

Eine Arbeiterin von Kautschukballons, die den Schwefelkohlenstoff-Dampf aufnahm, bekam Menstruations-, Bewegungs- und Empfindungsstörungen, Kopfschmerzen u. A. m. Es bestanden bilaterale Einengung des Gesichtsfeldes. Violett und Grün wurden für Grau gehalten.

Eine zweite Arbeiterin, die ähnlich schwer erkrankt war, auch Reflexstörungen und Aphonie aufwies, hatte eine Einengung des Gesichtsfeldes aber keine Defecte des Farbensehens.

Beide Kranke wurden durch Entfernung aus dem Betriebe und gute Ernährung wieder hergestellt[2]).

Der Lichtsinn scheint nur selten untersucht worden zu sein. In einem mehrerwähnten Falle[3]) wurde er bei der Untersuchung mit dem Förster'schen Photometer eher übernormal gefunden. Ueber den Lichtsinn eines anderen Kranken mit Hemeralopie[4]) erfahren wir nichts Näheres.

Ein typisches und deutlich ausgeprägtes Krankheitsbild lässt sich aus diesen Symptomen nicht construiren. Wie weit es sich hierbei um Erkrankungen des Sehnerven handelt, und welcher Art diese sind, ist vorläufig unaufgeklärt. Nur die wenigen ausgesprochenen Fälle von retrobulbärer Neuritis lassen sich als besondere, hinsichtlich ihrer Natur nicht zweifelhafte Gruppe von den übrigen ausscheiden. Aber auch unter diesen letzteren deuten die hervorstechendsten Symptome (centrale Scotome, Gesichtsfeldeinschränkungen verschiedenen Grades) auf ein beginnendes Sehnervenleiden.

5. Der Befund am Augenhintergrunde.

Auch die Untersuchung mit dem Augenspiegel ergiebt keinen typischen Befund, ja in sehr vielen Fällen überhaupt keinen. Von positiven Veränderungen wird meistens partielle oder totale Atrophie des Sehnerven erwähnt, erstere am häufigsten unter dem bekannten Bilde der temporalen Abblassung. Im Anfang kann der ophthalmoskopische Befund normal sein und die Verfärbung erst während der Beobachtung im Verlauf von Wochen entstehen. Auch das ausgesprochene Bild der neuritischen Atrophie mit engen Gefässen kommt vor. Andrerseits kann der Befund ganz negativ sein bei sehr ausgeprägten Functionsstörungen.

1) Gand, Bullet. de la Clinique ophthalm. de l'hôp. des Quinze-Vingts. 1886. T. IV. p. 40.

2) Lop et Lachaux, Gaz. hebdomad. de Médecine. 22. avril 1893. p. 184.

3) Reiner, l. c.

4) Maas, s. u.

Es fehlt auch nicht der Befund der Neuroretinitis, sowie einer doppelseitigen Neuritis optici, mit blassen und trüben aber nicht geschwollenen Papillen. Dazu kann sich ein moirécartiges Aussehen der Netzhaut in der Umgebung der Papillen gesellen. Die letzteren wurden auch geröthet oder missfarbig röthlich verfärbt gefunden.

Auch eine Perineuritis des Sehnerven neben Atrophie wurde beschrieben[1]). Eine Ischämie der Papille scheint häufiger vorzukommen mit und ohne retinitische Veränderungen in unmittelbarer Umgebung der Gefässe, wodurch die letzteren doppelt contourirt und stärker hervorspringend erscheinen.

Der besonderen Beachtung werth halten wir aus chemisch-toxikologischen Gründen die Beobachtung jener weissen Stippchen von maulbeerartiger Anordnung im gelben Flecke, die als krystallinische Ausscheidung gedeutet wurden[2]), und es sehr wahrscheinlich auch waren. Unserer Ueberzeugung nach müssen diese häufiger vorkommen als sie bisher erkannt wurden. Wir halten sie für lecithinartige Substanzen.

Auch chorioretinitische Veränderungen und retinitische Herde bei starker Albuminurie wurden beobachtet, die sehr wohl bei einer geeigneten Individualität, oder einem besonderen Krankheitsverlaufe allein auf den Schwefelkohlenstoff als veranlassende Ursache bezogen werden können.

Chorioiditis. Graurothe Verfärbung der Papillen. Retinale Gefässveränderungen.

Ein Werkführer in einer Gummifabrik, mässiger Raucher und Trinker, frei von Lues, war seit 16 Jahren Vulcaniseur, bis vor einem Jahre in gut ventilirten sächsischen Fabriken, wo er sich stets wohl fühlte, seit einem Jahre in einer schlecht ventilirten bayerischen Fabrik. Die Finger will er nie mit der Flüssigkeit in Berührung gebracht haben.

Nach vier Wochen traten als typische Schwefelkohlenstoffsymptome ein: Kopfschmerzen mit Parästhesien an verschiedenen Körperstellen, besonders Fingern und Zehen, heftige Schmerzen in den Knieen, Abnahme des Appetits und der Körperkräfte, Schwindelgefühl, Ohrensausen, grosse Reizbarkeit und Erregung, später Depression, Energielosigkeit und Abnahme des Gedächtnisses. Die Potenz war anfangs gesteigert, später geringer. Schlaf unruhig, Sprache schwerfällig. Geschmack nach Schwefelkohlenstoff. Der Urin roch danach. Stuhlverstopfung nach vorausgegangener Diarrhoe.

In der dritten Woche entstanden heftige bohrende Schmerzen über den Augen und Abnahme der Sehkraft. Es wurde eine Chorioiditis festgestellt, besonders rechts. Behandlung mit Jodkali und Schwitzkur zehn Wochen lang.

Jetzt besteht noch Verschleierung der Objekte. Das rechte Auge kann nur wenig lesen. Nach geringer Anstrengung entstehen Kopfschmerzen und Ermüdung der Augen.

Die Muskulatur ist schlaff und stellenweise atrophisch, die grobe Kraft herabgesetzt. Gang etwas atactisch. Reflexe an der Patella normal. Beim Lidschlusse starkes „Flimmern" der Lider. Die rechte Pupille weiter als die linke und von träger Reaction. Es bestehen beiderseits chorioiditische und retinitische Herde, meist ältere, zum Theil frische. Lichtsinn etwas herabgesetzt, Farbensinn nicht merklich.

SL normal. SR Finger in 2 m.

---

1) Galezowski, Recueil d'Ophthalm. 1877. p. 121.

2) Hirschberg l. c.

Feststellen liess sich auch eine Beeinträchtigung der Sensibilität an den Unterarmen, nach den Fingern zunehmend, namentlich rechts. Dieselben waren nicht auf das Gebiet bestimmter Nerven beschränkt.

Am linken Fusse bestand Herabsetzung des Berührungsgefühls. Auch an den Füssen war die Gefühlsstörung rechts stärker als links. Dem entsprechend zeigte sich auch die faradocutane Sensibilität herabgesetzt. Für beide Stromesarten bestand eine Herabsetzung der Erregbarkeit.

Der Haemoglobingehalt des Blutes betrug 85 pCt.

Electrische und hydriatische Behandlung, gute Ernährung, viel Bewegung im Freien wurden angeordnet.

Nach einem Anfall von Diphtherie trat Besserung ein, so dass der Mann wieder seiner Beschäftigung nachging, ohne wesentliche Beschwerden. Ein halbes Jahr nach der ersten Untersuchung sind die Sensibilitätsstörungen nur noch an den Zehen nachweisbar; Ataxie nicht mehr vorhanden. Der Gang erfolgt noch stampfend. Die rechte Pupille ist weiter als die linke, von träger Reaction. Haemoglobin = 95 pCt. Faradische und galvanische Erregbarkeit besser.

Der Augenbefund ca. zehn Monate nach dem zuerst aufgenommenen war folgender: Papillen beiderseits grauroth, Grenzen scharf, der physiologische Trichter deutlich nachweisbar. Arterien sehr dünn, die Adventitia von Venen und Arterien verdickt. Der Fundus, in seiner ganzen Ausdehnung getüpfelt, macht einen rareficirten Eindruck. Es lassen sich eine Menge unregelmässiger, mitunter spinnenartig und gitterförmig gestalteter schwarzer Pigmentirungen nachweisen, welche z. Th. den Retinafasern aufgelagert sind. Zwischen und neben diesen sieht man in spärlicher Anzahl kleine weisse Herdchen. Sehr auffällig ist im rechten Auge ein in der Macula gelegener schwarzer Fleck, welcher sich aus mehreren kleineren, durch zarte Fäden zusammenhängenden Flecken zusammensetzt.

Rechts werden Finger in 1—2 m gezählt: Strabismus divergens seit früher Jugend, welcher auf die durch den schwarzen Fleck bedingte Amblyopie zurückgeführt wird. Doppelbilder sind nicht hervorzurufen.

Links sind Sehschärfe, Accommodation, Gesichtsfeld, Farben- und Lichtsinn normal. Keine Muskelstörungen. Es findet sich hier ein Rest der Pupillarmembran.[1])

Retinitis albuminurica. Verminderte Pupillenreaction.

Eine 32jährige Arbeiterfrau war seit 10 Jahren mit Schwefelkohlenstoff beschäftigt, wobei sie sehr unvorsichtig verfuhr.

Vor $1^1/_2$ Jahren erschienen Schwindelanfälle, weshalb sie $^1/_2$ Jahr lang die Arbeit aussetzte. Vor einem halben Jahre hat sie wieder begonnen und erkrankte nach ca. drei Monaten von Neuem an Schwindel, Erbrechen und Kopfschmerz. Durch Steigerung der Beschwerden war sie vor etwa acht Wochen arbeitsunfähig geworden.

Die Untersuchung ergab: träge Lichtreaction der Pupillen. Abweichung der Zunge nach rechts, lebhafte Patellar- und Plantarreflexe, keine Sensibilitätsstörungen. Sprache verlangsamt. Die Patientin lässt Koth und Urin unter sich gehen. Sensorium nicht ganz frei. Gedächtnisschwäche. Der Urin enthält Spuren von Eiweiss. Im weiteren Verlauf entsteht vorübergehend grosse Apathie. Urin bleibt unverändert. Auf ihren Wunsch entlassen, kehrte sie nach etwa drei Wochen zurück wegen erneuter Schwindelanfälle und Kopfschmerzen.

Die ophthalmoskopische Untersuchung ergab eine Retinitis albuminur. haemorrhag. Nach der augenärztlichen Diagnose war es „nicht ganz

1) Koester, Archiv f. Psychiatrie. 1899. Bd. XXXII. H. 2 u. 3.

das typische Bild, aber doch wohl mit der Albuminurie in Verbindung zu bringen".

Der Schwindel nahm im weiteren Verlaufe noch zu. Urin wie bei Schrumpfniere. Sehstörung.

Die Kranke wurde noch zwei Mal auf ihren Wunsch entlassen, kam aber stets nach wenigen Tagen wieder, mit den Anzeichen zunehmender Verblödung. Im Urin fanden sich vorübergehend Cylinder und Nierenepithelien. Bei der dritten Aufnahme enthielt der Urin $^1/_8$—$^1/_7$ p. m. Eiweiss ohne Cylinder. Der Augenhintergrund blieb unverändert.

Sie wurde wegen zunehmender Demenz dem Irrensiechenhause zugeführt, wo sie starb.[1])

6. Die Veränderungen an den Pupillen.

Die verschiedensten Zustände sind bei der chronischen Schwefelkohlenstoffvergiftung an den Pupillen beobachtet worden, nicht nur in Begleitung von Sehstörungen, sondern auch ohne solche, nur in Gemeinschaft mit Functionsstörungen des Centralnervensystems.

Wenn die letzteren einen mehr stuporösen Charakter tragen, reagiren die Pupillen träge, während sie in Erregungszuständen vorzugsweise extrem weit und auch verschieden weit sein können. Auch dauernde Erweiterung beider Pupillen kommt vor, z. Th. in Combination mit reflectorischer Starre.

Auch beim Fehlen cerebraler, schwerer Störungen weisen die Pupillen ein durchaus verschiedenes Verhalten auf. Man findet hier ein- oder beiderseitige Veränderungen, normale, träge oder auch aufgehobene Reaction, starke Pupillenenge mit reflectorischer Pupillenstarre auf Licht bei gut erhaltener Convergenzreaction[2]), mit oder ohne tabesartige Symptome und Pupillenweite als einziges Augensymptom, oder mit wenig ausgiebiger Lichtreaction bei Amblyopie und Gesichtsfeldbeschränkungen. Vereinzelt liess sich Hippus feststellen.

Oft genug findet sich auch die Angabe, dass die Pupillen von normaler Weite und guter Reaction auf Licht und Accommodation waren. Jedenfalls giebt es keinen Zustand der Pupillen, welcher als typisch für die Schwefelkohlenstoffvergiftung angesehen werden könnte.

Reflectorische Pupillenstarre nach einer anscheinend beseitigten Amblyopie.

Ein 50 Jahre alter Gummiarbeiter arbeitete seit 20 Jahren in einem Vulcanisirraume, in dem sich grosse Schüsseln mit Schwefelkohlenstoff und Chlorschwefel und zuletzt auch Petrolenmäther befanden, früher oft den ganzen Tag, später etwa 2 Stunden täglich. Auch Benetzung der Hände mit Schwefelkohlenstoff kam zu Stande.

Vor etwa acht Jahren erschienen, nachdem früher nur Kopfschmerzen, Uebelkeit, Erbrechen und Schwindle aufgetreten waren, plötzlich blitzartige heftige Schmerzen in beiden Unterschenkeln, so dass der Kranke schreiend bewusstlos zusammenbrach. Die Anfälle, welche 10 Minuten dauerten, wiederholten sich anfangs alle 3—4 Wochen, später öfter bei Tage und Nacht.

1) Laudenheimer, Die Schwefelkohlenstoffvergiftung der Gummiarbeiter. Leipzig 1899. S. 167.

2) Köster, Deutsche Zeitschr. f. Nervenheilk. Bd. XXVI. 1903 u. A.

Die Unterschenkel waren wie eingeschlafen, die Sensibilität daselbst herabgesetzt. Die Anfälle waren mit Schweiss, Erbrechen, Herzklopfen, Blasenschmerzen und oft mit Samenabgang verbunden. Keine Krämpfe. Seit dieser Zeit bestanden Gehstörungen.

Vor fünf Jahren erschienen: heftiger Tremor und Blasenschwäche, Impotenz, vor $2^1/_2$ Jahren plötzlich Sehschwäche, so dass die Zeitung nicht mehr gelesen, auch Personen auf der Strasse nicht erkannt werden konnten. Mit Brille wurde wieder ziemlich gut gesehen.

Seit zwei Jahren sind der 4. und 5. Finger der rechten Hand gefühllos geblieben. Vor zwei Monaten kamen Lähmungserscheinungen an den Lippen, Abschwächung der motorischen Kraft an den Extremitäten, Muskelzittern im Gesicht, Armen und Beinen, Ataxie an den oberen und unteren Extremitäten, Herabsetzung der Reflexe, der Sensibilität an beiden unteren Extremitäten, Anästhesie im Bezirke des N. cutan. brach. med. und des Ram. dorsal. u. Ram. volar. N. ulnaris und Incontinenz der Blase, aber nur des Nachts, und Sprachstörungen.

Bezüglich der Augen bestand folgender Befund: Pupillen ziemlich eng, etwas verzogen, ohne Lichtreaction, doch mit erhaltener Reaction auf Accommodation. Die Augenbewegungen waren normal, die Conjunctiva bulbi fast ganz unempfindlich, ein Reflex von ihr aus nicht auslösbar. Von der Cornea erfolgte er. wenn auch nicht sehr exakt.

Ueber die Functionen des Sehorganes und den Augenspiegelbefund ist nichts bemerkt[1]).

Hippus als besonderes Pupillensymptom. Verminderung der Sehschärfe.

Ein 28jähriger Gummiarbeiter begann mit 14 Jahren die Arbeit im Vulcanisirraume, und erkrankte schon nach 3—4 Wochen mit Kopfschmerzen, Muskelzittern und Rauschgefühl, später auch Appetitlosigkeit und Stuhlverhaltung.

Im 16. Lebensjahre enstand plötzlich eines Abends Gelbsehen mit bedeutender Abnahme des Sehvermögens. Er konnte bald nicht mehr allein gehen und sah alles wie durch einen Nebel. Die Beschäftigung wurde ein Jahr lang ausgesetzt. Es erfolgte Besserung; doch soll die Sehschärfe nur $^1/_2$ betragen haben.

Im 17. Lebensjahre nach Wiederaufnahme der Beschäftigung, erneutes Auftreten der früheren Beschwerden, die sich immer mehr steigerten. Nach 4—5 Jahren übersiedelte er in eine besser eingerichtete Fabrik. Vor drei Jahren wurde er an Syphilis behandelt. Vom 24.—27. Jahre war er ausser Berührung mit Schwefelkohlenstoff. Seit einem Jahre ist er wieder in seiner alten Fabrik beschäftigt. Seitdem erschienen auch erneute Beschwerden.

Seit fünf Wochen Abnahme der Sehschärfe: beschwerlicher Gang: Muskelzittern und Appetitmangel. Pupillen gleich, mittelweit, reagiren auf alle Reize gut. Zeitweise leichter Hippus. Sehschärfe beiderseits $= {}^3/_5$. Alles andere am Auge ist normal.

Im Facialisgebiet leichte Zuckungen. Tremor des Kopfes, der Zunge und der Finger, Reflexe gesteigert. Fusselonus. Contractionen einzelner Muskeln und Muskelgruppen. Romberg'sches Phänomen. In den nächsten Tagen erfolgte Besserung.

Die Prüfung ergiebt, dass Berührungen der Conjunctiva bulbi mit dem Finger und dem Stecknadelkopfe sehr selten Lidreflexe auslösen und auch wenig gefühlt werden. Doch ist ein handgreiflicher Unterschied beim Vergleiche mit andern Kranken nicht zu constatiren. Bei Berührung der Cornea selbst ungeminderter Reflex. Nirgends deut-

1) Stadelmann, Berl. Klinik, 1896, Aug.

liche Sensibilitätsstörungen. Die letzte Augenuntersuchung ergab: Hintergrund normal, Gesichtsfeld desgleichen (keine Scotome), Sehschärfe normal. Klagen über accommodative asthenopische Beschwerden.[1])

7. Störungen der Accommodation.

Störungen der Accommodation scheinen sehr selten zu sein. In dem eben erwähnten Falle wurde über accommodative asthenopische Beschwerden geklagt, ohne dass objectiv eine Störung der Accommodationsthätigkeit nachzuweisen war. Man findet ferner Angaben über „vorzeitige Presbyopie“[3]), oder über vollständige Lähmung der Accommodation[4]), oder allgemein über „Accommodationsstörungen“.

Zwei Arbeiter, die täglich mehrere Stunden den Dämpfen von Schwefelkohlenstoff ausgesetzt waren — sie leimten mit einer Mischung von Guttapercha in Schwefelkohlenstoff Ledertheile auf Stiefel auf — wurden cachectisch und erlitten Verminderung des Sehvermögens, Accommodationsstörungen und eine sehr deutliche Entfärbung der Papillen. Es bestanden keine Störungen des Farbensinns, keine Gesichtsfeldbeschränkung, keine Scotome und Besserung erfolgte, wenn die Arbeit ausgesetzt wurde. Strychnininjectionen und Jodkalium innerlich brachten schliesslich Heilung[5]).

Man darf wohl annehmen, dass auch die Mikropsie und Makropsie, welche erwähnt werden, auf Veränderungen der Accommodation zurückzuführen waren. Dass dieselben als sichere Zeichen von Hysterie anzusehen seien, wie angenommen wurde, kann nicht zugegeben werden. Wir werden noch auf die viel erörterten Beziehungen zwischen Hysterie und Schwefelkohlenstoffvergiftung zurückzukommen haben.

8. Aeussere Augenmuskelstörungen.

Störungen der äusseren Muskeln scheinen sehr selten zu sein. In dem einzigen Falle, in dem von Diplopie die Rede ist, fehlen alle näheren Angaben über die Art derselben.

Eine Frau, die in der Vulcanisation drei Jahre lang thätig war, erkrankte mehrfach durch Schwefelkohlenstoff. Das letzte Mal bekam sie, nachdem Bewusstlosigkeit vorangegangen war, Kopfschmerzen und sah alle Gegenstände leuchtend. Es schien ihr, als sähe sie immerfort Feuerwerk. Es bestanden bilaterale, starke Einengung des Gesichtsfeldes und binoculäre Diplopie[6]).

Delpech sah Spasmen des Orbicularis: „Les muscles orbiculaires des paupières sont agités par un mouvement spasmodique et involontaire presque constant.“

Die Augenbewegungen wurden sehr langsam und mühsam, aber ohne Defect ausgeführt bei einer Kranken, welche an der stuporösen Form

1) Stadelmann, l. c.
2) Stadelmann, l. c.
3) Maas, s. u.
4) Galezowski, l. c.
5) Dubois de Lavigerie, Rec. d'Ophthalm. 1887. 9. sep. p. 535.
6) Bonnet, Thèse. Paris 1892. p. 46.

der Schwefelkohlenstoffpsychose litt. Sie fand selbst, dass die Augen „steif" seien. Dies verlor sich nach vier Tagen[1].

Nystagmus ist im Verein mit anderen nervösen Erscheinungen mehrfach beobachtet worden[2].

9. Anästhesie am Auge.

Eine besondere Eigenthümlichkeit der Schwefelkohlenstoffvergiftung ist die Erzeugung einer verminderten, oder vollkommen aufgehobenen Empfindlichkeit der Hornhaut und Bindehaut. Ein Reflex lässt sich von ihnen durch Berührung nicht mehr oder wenigstens nicht mit der üblichen Lebhaftigkeit auslösen. Die Anästhesie, die im Thierexperimente bei der acuten Vergiftung vor Eintritt der allgemeinen Bewusstlosigkeit regelmässig erscheint, ist nach den Versuchen, die der Eine von uns darüber anstellte[3], lediglich eine Theilerscheinung der allgemeinen Anästhesie, hat also nichts Specifisches. Die Vermuthung, dass es sich bei der Hornhautanästhesie der Menschen vielleicht nur um locale Aetzungsläsionen durch den Schwefelkohlenstoffdampf handelt, ist durch positive Befunde nicht gestützt und auch mehr als unwahrscheinlich. Auch bei langjähriger Beschäftigung in Schwefelkohlenstoffdämpfen sind örtliche Veränderungen der Hornhaut, welche doch schliesslich eintreten müssten, niemals beobachtet worden. Selbst leichte Reizerscheinungen an den äusseren Augenhäuten werden nur selten erwähnt, z. B. von Delpech, welcher von Hitzegefühl und Stechen in den Augen spricht.

Bei der chronischen Vergiftung tritt die Hornhautanästhesie jedenfalls nicht nur als Theilerscheinung allgemeiner Sensibilitätsstörungen auf, sondern ganz unabhängig von solchen. Sie gehört durchaus nicht zu den regelmässigen Erscheinungen, sondern wurde, auch in Fällen, wo besonders darauf untersucht wurde, vermisst.

Auch das Fehlen des Bindehautreflexes wird von einzelnen Untersuchern als Zeichen von Hysterie angesehen. Wir glauben, dass bei Verwerthung dieses Symptomes einige Vorsicht geboten ist, da eine geringe Empfindlichkeit der Bindehaut bei sehr vielen vollkommen gesunden Menschen zu finden ist. Wenn man das Auge nach innen und etwas nach oben wendet, so dass in dem äusseren Theile der Lidspalte eine grössere Fläche Bindehaut frei wird, so kann man sich bei Betupfen derselben mit einem stumpfen Gegenstande (Stecknadelkopf etc.) sehr häufig davon überzeugen, dass nicht nur kein Reflex ausgelöst, sondern die Berührung überhaupt kaum empfunden wird. Man muss sich dabei nur hüten die Wimpern zu berühren, da in diesem Falle sofort ein Lidschluss erfolgt. Gefühllosigkeit der Hornhaut würde natürlich immer als pathologische Erscheinung aufzufassen sein. Die oben geschilderten Kranken von Stadelmann gehörten sehr wahrscheinlich zu denjenigen Menschen, bei denen auch im Normalzustande eine geringe Conjunctivalempfindlichkeit besteht.

Die Anästhesie der Cornea kann, wie dies an einem Schwefelkohlen-

1) Laudenheimer, l. c. p. 173.

2) Berbez, La France médicale. 1885. No. 1.

3) L. Lewin, Arch. f. path. Anat. 1879. Bd. 76. S. 452.

stoffarbeiter erwiesen wurde, eine der ersten Störungen in den Augenfunctionen darstellen.[1]) Er vulcanisirte Gummibeutel und hatte dabei ständig die Hände in Schwefelkohlenstoff. Er erkrankte schon nach einem Tage mit Kopfschmerzen, Ohrensausen, Blasentenesmus, Bewegungsstörungen, Samenverlusten, Gehörs-, Geschmacks-, Geruchs- und Sehstörungen. Die Cornea war anästhetisch. Sie konnte mit Fremdkörpern ohne Auslösung von Reflexbewegungen berührt werden. Die Gegenstände wurden nur nebelumflossen erkannt.

Roborantien, Vichy-Wasser, Schwefelbäder und der Gebrauch von täglich 0.002 gr Phosphor in 2 Pillen stellten den Kranken in sechs Wochen vollkommen her[2]).

III. Begleitsymptome der Augenstörungen durch Schwefelkohlenstoff.

Nur sehr selten werden bei der Schwefelkohlenstoff-Vergiftung Sehstörungen beobachtet ohne Anzeichen von Allgemeinerkrankung[3]). Die letzteren sind so häufig vorhanden, dass der Bericht des englischen Comités zur Untersuchung der Schwefelkohlenstoff-Vergiftung sie sogar als regelmässig vorkommend bezeichnet. Sie verdienen um so mehr Beachtung, als ihre Kenntniss die Diagnose des Wesens einer solchen Amblyopie erleichtert und bestätigt. Diese Krankheitserscheinungen spielen sich vorwiegend auf nervösem Gebiete ab. Psychische Veränderungen treten dabei sehr in den Vordergrund.

Die Symptomenbilder wechseln sehr[4]). Die Ernährung ist meistens gestört. Es erscheinen ferner: Erbrechen, Störung in der Defäcation, Koliken, Strangurie, Eczeme, Menstruationsanomalien. Abnahme oder Verlust des Geschlechtstriebes nach vorangegangener Steigerung, Pollutionen, Impotenz. Das Nervensystem leidet am meisten. Manche Arbeiter zeigen psychische und motorische Excitation, singen, machen Thorheiten, sind heftig oder deliriren, bekommen Kopfschmerzen, Schwindel, Herzklopfen, auch wohl Fieber, schreckhafte Träume, Farben- und Ringesehen und werden schlaflos. Arbeiterinnen, die zu vulkanisirende Massen in eine Mischung von Schwefelkohlenstoff und Chlorschwefel eintauchen mussten, wurden maniakalisch und mussten in eine Irrenanstalt gebracht werden, wo sie genasen. Psychische Depression, Mutismus etc. kann die Excitation vertreten oder ihr folgen.

Als Störungen der Empfindung entstehen: Kältegefühl und Prickeln an der Haut, blitzartige Schmerzen, Ovarie, Hemianaesthesie, Fehlen oder Minderung der Hautplantar-, Patellar-, Cremaster- sowie pharyngealen Reflexe — diese können aber auch erhalten sein —, abnorme Sensationen im Hoden, die von den Arbeitern als praemonitorisches Symptom schwerer Erkrankung gekannt sind, und besonders eine tiefe Anaesthesie und Analgesie an Extremitäten, Schleimhäuten und der Cornea.

Zu den Störungen in der Bewegung gehören: Schwäche und Steif-

1) Bergeron u. Levy, Gaz. des hôpit. 1864, 22. Sept. p. 443.
2) Tavéra, Thèse, Paris 1865.
3) Gand, l. c.
4) Lewin, Lehrb. der Toxicologie, 2. Aufl. 1897

heit in den Gliedern, Tremor, Coordinationsstörungen, Sprachstörungen, Hemiparese, Hemiplegie, Paraplegie, Monoplegie (mitunter ähnlich localisirt wie bei traumatischer Hysterie), aber auch Lähmung der unteren Gliedmassen mit veränderter electrischer Reaction, Entartungsreaction und sämmtlichen Erscheinungen der peripherischen Neuritis. Die Lähmung kann zeitlich oder dauernd auf die Finger, resp. die Hand localisirt sein, mit der z. B. Gummi in Schwefelkohlenstoff, resp. Mischungen von Schwefelkohlenstoff und Chlorschwefel eingetaucht werden. So kann eine Medianuslähmung entstehen und die meisten anderen Symptome dabei fehlen. Von Krampfsymptomen zeigen sich: Hemispasmus glosso-labialis, Krampf der Zungenmuskulatur, der oberen Augenlider etc. und Intentionszittern. An einzelnen Fingern kommt bisweilen Hyperextensionsstellung vor.

Seitens des Sensoriums findet man in schlimmen Fällen: Schwäche oder Verlust des Gedächtnisses und später Demenz wie bei Paralytikern. Geruch, Geschmack, Gehör können sogar einseitig herabgesetzt sein.

IV. Verlauf, Prognose und Therapie.

Der weitere Verlauf dieses Leidens hängt natürlich in erster Linie von der Unterbrechung der Giftwirkung ab. Falls diese herbeigeführt wird, ist der Ausgang in der Regel ein günstiger, indem vollständige Heilung, oder wenigstens Besserung eintritt. In selteneren Fällen ist eine solche nicht zu erzielen. Ein Ausgang in Atrophie und gänzliche Erblindung ist bisher nicht beobachtet worden, wobei aber doch nicht zu vergessen ist, dass das Endergebniss nicht immer ermittelt werden konnte.

Hiermit ist auch die Prognose gegeben. Nach der Sammelforschung der englischen ophthalmologischen Gesellschaft wurden 33 pCt. der Vergifteten wieder hergestellt, 25 pCt. gebessert und nur 20 pCt. zeigten geringe oder gar keine Besserung.

Die Zeit, innerhalb welcher eine günstige Wendung sich erwarten lässt, ist sehr verschieden. So sah man Besserung nach 19 Tagen und in einem weiteren Falle das Verschwinden eines Scotoms nach 7 Monaten und Besserung der Sehschärfe nach weiteren $1^1/_2$ Monaten erfolgen.

Rückfälle sind nach Wiederaufnahme der Arbeit natürlich zu erwarten, doch können solche auch vorkommen bei Kranken, welche sich dem Gifte fern gehalten haben. Analogien zu einem solchen Verhalten liefern alle Vergiftungen mit Stoffen, die nachweisbare chemische Beziehungen zu Körpergeweben haben, z. B. Blei und Quecksilber.

Als Heilmittel gegen diese Vergiftung ist von Delpech auf Grund theoretischer Erwägungen der Phosphor empfohlen und namentlich von französischen Autoren angeblich mit gutem Erfolg angewandt worden. In neuer Zeit hat man diese Therapie indessen fast gänzlich verlassen, ohne freilich als Ersatz etwas Besseres gefunden zu haben. Die gebräuchlichen Mittel sind diejenigen, welche sich auch sonst bei der Behandlung von Sehnervenleiden bewährt haben: Strychnin, Jodkalium, Schwitzkuren, Dampfbäder etc. bei entsprechender Allgemeinbehandlung.

V. Die Pathogenese der Schwefelkohlenstoffvergiftung.

1. Die Art der Aufnahme und die Menge des Giftes.

Es kann gar keinem Zweifel unterliegen, dass Arbeiter, die in mit Schwefelkohlenstoffdämpfen versehenen Räumen verweilen, die Dämpfe ausschliesslich durch die Lungen resp. die Schleimhäute, die zu ihnen führen, aufnehmen. Wenn man wegen des relativ häufigeren Befallenseins der Beine geglaubt hat, ein Eindringen des besonders am Boden der Arbeitsräume befindlichen Dampfes in die Cutis der Beine und ein Weiterwandern von dort aus annehmen zu müssen, so ist dies ein Irrthum. In dieser Art kann keine sonderliche Resorption des Dampfes stattfinden. Hierzu kommt, dass toxische Lähmungen auch durch nicht flüchtige Gifte mit Vorliebe bald die oberen, bald die unteren Extremitäten befallen, ohne dass der Grund hierfür erkannt werden kann.

Der Thierversuch fällt in demselben Sinne aus, d. h. die hinteren Gliedmaassen sind bei mit Schwefelkohlenstoffdampf vergifteten Kaninchen am stärksten betroffen, obschon sie selbstverständlich der Einwirkung der am Boden lagernden Schwefelkohlenstoffdämpfe nicht mehr als die vorderen ausgesetzt sind.

Ganz andere Folgen hat dagegen der an einer bestimmten Körperstelle einwirkende flüssige Schwefelkohlenstoff. Dieser dringt durch eine solche Hautstelle hindurch und kann auf seinem Wege durch eine Störung des Chemismus Nerven in ihrer Function mindern oder lahm legen. Eine Stütze hierfür liefern die Beobachtungen jener Vulcanisirer, die beim Eintauchen des Gummigegenstandes bestimmte Finger mit dem Schwefelkohlenstoff benetzen und an diesen Lähmungen davontragen. Der Vorgang ist bezüglich des Mechanismus seines Entstehens in Parallele zu stellen mit der Radialis-Lähmung, die sich nach subcutaner Beibringung von Aether bisweilen herausbildet.[1]) Hier wie dort handelt es um chemische Nervenstörungen, die das in den Geweben sich verbreitende Gift veranlasst. Möglicherweise spielen Lymphgefässe hierbei eine helfende Rolle.[2])

Auch bei Thieren fand sich nach Eintauchen einer Pfote in Schwefelkohlenstoff als Beweis für das Eindringen durch die Haut in die Hautnerven und weiter aufsteigend das Bild einer echten parenchymatösen Neuritis.[3])

Bei Thieren, die in einer Schwefelkohlenstoff-Atmosphäre athmen, entstehen bei 2·6 mg.: 1 l. Luft nach mehreren Stunden Motilitätsstörungen, während Menschen 0·5—0·8 mg.: 1 l. Luft noch vertragen, bei 3—6 mg.: 1 l. aber Vergiftungssymptome bekommen, nämlich: Reizung der Luftwege, Ameisenkriechen in den Händen, Kopfschmerzen etc., wenngleich sich dabei noch zur Noth arbeiten lässt[4]).

Die von den Kautschuk-Arbeitern allmählich aufgenommenen Mengen von Schwefelkohlenstoff scheinen nicht gering zu sein, wenn sie die be-

1) Lewin, Die Nebenwirk. d. Arzneimittel. 1899. S. 61.
2) An verschiedenen Stellen des vorgenannten Werkes.
3) Köster, Arch. f. Psychiatr. Bd. 33. H. 3.
4) Lehmann, Arch. f. Hygiene 1894. Bd. 20. S. 26.

kannten schweren Erscheinungen erzeugen; denn es giebt Fälle, in denen recht beträchtliche Mengen, bis 75 g auf einmal oder auf kurze Zeit vertheilt innerlich genommen wurden, ohne sonderliche Gesundheitsstörungen zu bedingen. Es wäre freilich noch eine Möglichkeit, die eine Erklärung für diese Differenz liefern könnte, nämlich, dass die in der Athmungsluft oder durch Hautresorption immer wieder aufgenommenen kleinen Mengen reichlich Zeit haben Mark- und Myelinstoffe des Gehirns zu lösen und die entsprechenden Störungen zu veranlassen, während acut per os aufgenommene grössere Mengen Schwefelkohlenstoff, schnell auch mit dem Koth den Körper verlassen.

2. Die Schwefelkohlenstoffvergiftung und die Hysterie.

Charcot hatte die, wie wir glauben, sicherlich falsche Vorstellung, dass viele Fälle von Schwefelkohlenstoffvergiftung, wie sie z. B. von Delpech mitgetheilt wurden, zur grossen Domaine der Hysterie gehörten. In seiner Vorlesung vom 6. November 1888 berichtet er mit Rücksicht hierauf den folgenden Fall, den wir nur als eine echte chronische Vergiftung anzusprechen vermögen, die hier mit etwas ungewohnten, aber durchaus der chronischen Schwefelkohlenstoffvergiftung eigenen Symptomen einherging.

Vier Monate nach dem Eintritt in eine Schwefelkohlenstoff-Fabrik erkrankte ein Arbeiter, als er eine Grube reinigen sollte, die Schwefelkohlenstoff enthielt. Es trat Bewusstlosigkeit ein, die bald wieder schwand. Am nächsten Tage folgten Ameisenlaufen im rechten Arm, und nach einigen weiteren Tagen: Arm- und Beinlähmung und rechtsseitige Hemiplegie; hinkendes Gehen war möglich. Es bestanden ferner rechtsseitige Hemianästhesie ohne Verlust des Muskelgefühls, Verminderung von Gehör, Geschmack und Geruch, Einschränkung des Gesichtsfeldes, monoculäre Polyopie, Makropsie und Mikropsie. Die drei letzten Symptome wurden als absolut charakteristische Symptome der Hysterie aufgefasst (?).

Man stellte auch bei dem Kranken fest: Kopfschmerzen, Gemüthsdepression und beim Sprechen ein Abweichen der rechten Gesichtshälfte in Folge eines Hemispasmus oculo-genioglosso-labialis[1]).

In dem gleichen Sinne wurde die Erkrankung eines nicht Alkohol nehmenden Mannes, der in der Schwefelkohlenstoff-Fabrikation thätig war, gedeutet. Er erkrankte drei Monate nach dem Eintritt in die Fabrik mit rechtsseitiger Hemianästhesie und rechtsseitiger Hemiparese. Es bestanden ausserdem am rechten Auge: Einschränkung des Gesichtsfeldes, monoculäre Polyopie und Mikropsie.

Rechterseits hatte auch das Gehör abgenommen. Die Gemüthsstimmung war sehr erregbar[2]).

Aehnlich war die Symptomatologie bei einem 39jährigen Gummiarbeiter, der mässig lebte und nie syphilitisch inficirt war. Er beschäftigte sich seit zehn Jahren, und besonders viel in den letzten mit Vulcanisiren. Er befand sich dabei in einem niedrigen, schlecht ventilirten Raume. Seit etwa 5 Jahren entwickelten sich allgemeine Muskelschwäche, häufiger

1) Marie, Gaz. hebdomad. de Médec. 1888, 23. Nov. p. 743.
2) Marie, l. c.

Kopfschmerz, Gedächtnisschwäche, erregbare und wechselnde Gemüthsstimmung, Schlaflosigkeit, starke Schweisse, Appetitlosigkeit, Verminderung des Geschlechtstriebes. Wiederholte Ohnmachten traten auf und Taubsein im Daumen und Zeigefinger der rechten Hand. Durch starken Tremor der Hände wurde er arbeitsunfähig. Seit ca. einem Jahre bestand heftiger Tremor der Beine, während an den Händen durch die Behandlung Besserung erzielt wurde.

Ausser diesen Erscheinungen waren bei der Untersuchung noch Hemeralopie, halbe Sehschärfe beiderseits, vorzeitige Presbyopie erkennbar. Ein Scotom fehlte, aber starke concentrische Gesichtsfeldbeschränkung mit sectorenförmigen Einschnitten war feststellbar.[1] Der Mann soll ausserdem an „Ovarie" gelitten haben. Wenn man sich aber das übrige Krankheitsbild ansieht, so muss man sagen, dass wenn hier eine toxische Hysterie vorlag, es kaum einen Fall von Schwefelkohlenstoff-Vergiftung giebt, auf welchen diese Deutung nicht Anwendung finden könnte.

Charcot und Marie denken sich die Beziehungen der Schwefelkohlenstoff-Wirkung zur Hysterie so, dass die erstere zwar nicht im Stande ist, einen mit gesundem Nervensysteme ausgerüsteten Menschen hysterisch zu machen, wohl aber die latent bereits vorhandene Hysterie hervorzurufen. Die toxische Wirkung würde also hier dieselbe Rolle spielen, wie ein körperliches oder psychisches Trauma, Schreck, Kummer etc., d. h. die Rolle des „agent provocateur."

Wir halten diese Auffassung sowohl für die Schwefelkohlenstoff-Vergiftung, als auch für die durch Blei oder Quecksilber erzeugte für eine durchaus irrige. Die Gründe hierfür sind zunächst rein toxikologische und einwandsfrei. Der Schwefelkohlenstoff gehört zu der Gruppe derjenigen Gifte, denen die Fähigkeit zukommt, fett- und lecithinartige Substanzen, Mark- und Myelinstoffe, aus jedem nervösen Gebilde, mit denen sie in directe Berührung kommen, proportional der wirkenden Menge und der Dauer der Berührung zu lösen, und so eine Störung des chemischen und also auch functionellen Gleichgewichts zu veranlassen.

Diesem Einflusse muss jedes Lebewesen unterliegen, gleichgültig ob es ein gesundes, krankes oder latent krankes Nervensystem besitzt. Es liegt hier ein gesetzmässiges chemisches Verhalten vor, das nur insoweit Aeusserungsverschiedenheiten aufweist, als die Menge des Giftes und die Dauer der Berührung verschieden ist. Nur in untergeordneter Weise kommt die individuelle Widerstandskraft in Frage, nicht mehr und nicht weniger als etwa bei der Wirkung des mit ähnlichen Eigenschaften versehenen Chloroforms oder Aethers. Bei keiner anderen Gruppe von Giften ist der Mechanismus des Wirkens so klar und durchsichtig wie bei dieser, und deswegen ist die Charcot'sche Auffassung einer „Schwefelkohlenstoff-Hysterie" unhaltbar.

Ueberdies sprechen auch die klinischen Erfahrungen gegen dieselbe, da man selten bei den mit Schwefelkohlenstoff Arbeitenden die Stigmata der Hysterie fand und eine psychische Belastung bei den Erkrankten sehr häufig vermisste. Aber selbst wenn man hysterieartige Symptome bei solchen Vergifteten häufig finden würde, so würde hieraus noch kein dem Charcot'schen ähnlicher Schluss gezogen werden können, weil

1) Maas, Die Schwefelkohlenstoff-Vergiftung. Inaug.-Dissert. Berlin 1889.

„hysterische" Symptome Gehirnsymptome sind, die unter bestimmten Wirkungsverhältnissen von allen Nervengiften nach toxikologischer Grundauffassung hervorgerufen werden können, ja sogar müssen. Es bedarf, um dies zu beweisen, nicht einmal der Feststellung, dass man durch Vergiftung von Thieren mit Schwefelkohlenstoff Sensibilitätsstörungen an diesen erzeugen kann, die an hysterische erinnern; denn es müssen solche innerhalb einer gewissen Wirkungsbreite so sicher entstehen, wie etwa eine auf einen Nerven einwirkende mechanische Gewalt, je nach ihrer Schwere, alle Stadien der Functionsstörungen im Nerven, eventuell bis zu deren vollen Vernichtung der Leitung, erzeugen muss.

Aber auch vom ophthalmologischen Standpunkte aus kann man die Ansicht von Charcot-Marie nicht gelten lassen. Es ist richtig, dass die Hysterie die verschiedenartigsten Sehstörungen hervorruft, und dass auch manche in den Krankengeschichten von Marie angegebenen daran erinnern. Wir rechnen hierzu die Mikropsie und Makropsie, welche als Folge von Accommodationsstörungen anzusehen sind, sowie die monoculäre Diplopie, als deren Ursache man bei Hysterischen einen Spasmus der Accommodation fand.[1])

Abgesehen davon, dass das Vorhandensein dieser Symptome doch nicht genügt, um eine Hysterie zu diagnosticiren, finden wir dieselben in der überwiegenden Mehrzahl der Krankengeschichten überhaupt nicht erwähnt, ebenso wenig wie andere Symptome, welche zu der Annahme einer Hysterie berechtigen. Das ophthalmologische Bild entspricht vielmehr im Wesentlichen den Sehnervenerkrankungen, wie wir sie auch bei anderen Intoxikationen finden.

Es ist darauf hingewiesen worden[2]), dass das Auftreten von retrobulbärer Neuritis bei Hysterischen gewisse Eigenthümlichkeiten zeigt, die man sonst nicht findet, nämlich einen auffallend schnellen Beginn und ein ebenso rasches Verschwinden. Der Augenspiegelbefund ist hier anfangs ganz normal, und erst nachher entwickelt sich eine partielle weisse Verfärbung der Papille. Das nervöse Leiden wird für diesen Verlauf insofern verantwortlich gemacht, als dasselbe, wie auch anderweitig, den Anlass giebt, im Anschlusse an eine verhältnissmässig geringe locale Erkrankung abnorm schwere functionelle Störungen hervorzurufen.[3]) Einen solchen flüchtigen Charakter haben die Sehstörungen bei der Schwefelkohlenstoffvergiftung durchaus nicht und kennzeichnen sich somit auch in dieser Hinsicht nicht als hysterische.

3. Anderweitige Umstände, die das Entstehen der Schwefelkohlenstoffvergiftung veranlassen oder begünstigen sollen.

Ernährung, Alter und Geschlecht sollten nicht ohne Einfluss auf die Empfänglichkeit für die Giftwirkung des Schwefelkohlenstoffs sein[4]). In Bezug auf die erstere wird man sich hüten müssen, Ursache

1) Schwarz, Bericht der ophthalm. Gesellsch. Heidelberg. 1895. S. 210. ff.

2) Leber, Arch. f. Psychiatr. Bd. 24. H. 2 u. Deutsche med. Wochenschr. 892. No. 33.

3) Schmidt-Rimpler, Die Erkrankungen des Auges im Zusammenhange mit anderen Krankheiten. Wien 1898. S. 261.

4) Hirt, Die Krankheiten der Arbeiter. 1. 2.

und Wirkung zu verwechseln, indem sich allmählich gerade durch den Einfluss des Schwefelkohlenstoffs eine gewisse Kachexie ausbilden kann. In der Casuistik wird mehrfach hervorgehoben, dass der Ernährungszustand ein sehr guter war.

Bezüglich des Alters der Erkrankten findet man als untere Grenze 14, als obere 66 Jahre in den bisher beobachteten Fällen angegeben. Delpech hat von einem Fabrikanten gehört, dass Greise eine besonders geringe Widerstandsfähigkeit besitzen, was zu bezweifeln ist.

Was schliesslich das Geschlecht betrifft, so glaubt Delpech, dass die Frauen vielleicht noch eher erkranken als die Männer, während nach Angaben aus Berliner Fabriken Frauen widerstandsfähiger sind[1]. Wir konnten hierüber keine bestimmten Angaben erhalten, ausser der, dass bleichsüchtige Mädchen jedenfalls die Arbeit schlecht vertragen und leicht über Kopfschmerzen klagen. Thatsache ist, dass sehr viel weibliches Personal beim Vulcanisiren beschäftigt wird. Ob dies lediglich darauf zurückzuführen ist, dass es sich um eine sehr leichte und einfache Arbeit handelt, deren entsprechende Entlohnung den Mann nicht anzieht, möge dahin gestellt bleiben.

Delpech hält den Missbrauch von Alkohol für prädisponirend und Becker glaubt, dass schon ein mässiger Missbrauch von Tabak und Alkohol die Vergiftung leichter entstehen lasse. Da diese Gifte schon einzeln ein Sehnervenleiden hervorrufen können, so ist die theoretische Wahrscheinlichkeit, dass sie sich hierbei gegenseitig unterstützen, gewiss sehr gross. In den Krankengeschichten wird aber der Alkohol- und Tabakmissbrauch, soweit wir dieselben haben daraufhin untersuchen können, nicht erwähnt, wohl aber das Gegentheil zuweilen hervorgehoben.

4. Pathologisch-anatomische Veränderungen bei mit Schwefelkohlenstoff vergifteten Thieren.

Die Krankheitserscheinungen bei chronisch, d. h. wochen- und monatelang, mit Schwefelkohlenstoff vergifteten Thieren[2] liegen fast ausschliesslich auf neurologischem Gebiete. Sehstörungen sind nicht beobachtet worden, doch fanden sich regelmässig Veränderungen der Pupille, wie sie oben bereits beschrieben sind, als Schwankungen der Weite in den äussersten Grenzen, träge Reaction, Lichtstarre und Ungleichheit. Unter den anatomischen Veränderungen wird als besonders charakteristisch betrachtet: die fettige Degeneration, oder richtiger die Fettansammlung in den Ganglienzellen, der häufige Beginn der Erkrankung an den Dendriten, oder einem einzelnen Abschnitte des Zellenleibes, der Zelltypus mit dichter Grundsubstanz und confluirenden geklumpten Nissl-Körpern, der Zelltypus mit gelockerter Grundsubstanz und Chromatolyse, das Auftreten geradliniger Spalten und runder Vacuolen in der Grundsubstanz, die oft erst spätere Erkrankung des Kernes, die Erweiterung der pericellulären Räume, das Abreissen der Endbäumchen und der eigenthümliche Markscheidenzerfall, welche Befunde an den verschiedensten Theilen des Centralnervensystems beobachtet sind. Ausserdem sind Degenerationen in den Oculomotoriuskernen gefunden worden und solche in den Bulbär-

1) Stadelmann, l. c.

2) Köster, l. c.

kernen, ohne dass bulbäre Symptome vorhanden waren. Von peripheren Nerven wurden die Ischiadici untersucht. Es fand sich in diesen, wie in den vorderen und hinteren Wurzeln Markscheidenzerfall. Bei Marchi-Färbung sah man verschieden lange, unter einander nicht in Verbindung stehende Markballenreihen. Ein ähnliches Bild ergab die weisse Substanz des Centralnervensystems auf Querschnitten von Gehirn und Rückenmark.

Diese Veränderungen wurden mit dem klinischen Bilde in Einklang zu bringen versucht. So wie die in den Gehirnzellen gefundenen Degenerationen als Substrat der psychischen Erscheinungen, so wurden die Veränderungen der Pupillen als von dem jeweiligen Zustande der Vorderhornzellen abhängig betrachtet. Besondere Prädilectionsstellen für die Einwirkung des Giftes giebt es nicht, wodurch sich das so vielgestaltige Krankheitsbild der Schwefelkohlenstoffpsychosen erklärt.

In älteren Versuchen waren an einzelnen Stellen des Gehirns feine Fetttröpfchen und Abscheidung von Myelintropfen in der weissen Substanz feststellbar, ferner eine diffuse Erweichung im Centralnervensystem und eine Continuitätsunterbrechung der Nervenbahnen durch fast völlige Entleerung des Myelins der Markscheiden. Bei einzelnen vergifteten Meerschweinchen entdeckte man auch Tröpfchen einer stark lichtbrechenden Substanz in den kleinen Hirnarterien, welche man als Schwefelkohlenstofftröpfchen anzusehen geneigt war[1]).

Die mikroskopische Durchforschung der Netzhaut bei chronisch mit Schwefelkohlenstoff vergifteten Thieren hatte ein negatives Ergebniss. Es fanden sich nur Veränderungen der Chromatinkörper, welche noch in die Grenzen der physiologischen Schwankungen fallen[2]).

Nach den klinischen Symptomen bei Menschen handelt es sich um eine Erkrankung des Sehnerven. Vielleicht liegt ein analoger Process vor, wie bei der Alkohol- und Tabakamblyopie[3]). Man nahm an, dass sich die Entzündung auf die Maculafasern beschränkt und im weiteren Verlaufe zur Atrophie des betroffenen Nervenbündels führt. Der ophthalmoskopische Befund der Abblassung der temporalen Papillenhälfte kann allerdings als Stütze für diese Meinung angeführt werden, doch liegen beweisende anatomische Befunde bis jetzt nicht vor.

VI. Die Aetiologie der chronischen Schwefelkohlenstoffvergiftung.

Die Hauptrolle bei dem Zustandekommen von Sehstörungen durch Schwefelkohlenstoff spielt das sogen. Vulcanisiren des Kautschuks, welches den Zweck hat, dem Rohgummi durch Einverleibung von Schwefel eine grössere Elasticität zu verleihen.[4]) Die Waaren werden hierzu in das sogen. Parkes'sche Gemisch (Schwefelkohlenstoff und Chlorschwefel) eingetaucht. Dasselbe befindet sich in offenen Schüsseln, aus welchen sich natürlich fortwährend Dämpfe entwickeln, ebenso wie aus den meist in demselben Raume zum Trocknen aufgehängten Waaren.

1) Poincaré, Arch. de physiol. norm. et pathol. T. I. 1879. p. 20.

2) Birch-Hirschfeld, Arch. f. Ophthalm. Bd. L. Abth. 1.

3) Reiner, l. c.

4) Nur selten wurde in der Fabrikation des Schwefelkohlenstoffs selbst, oder bei seiner Verwendung zur Fett- oder Oelextraction oder zum Aufkitten von Gummi- oder Lederstücken chronische Vergiftung beobachtet.

Wie sorglos man früher in dieser Hinsicht verfuhr, ergiebt sich aus den Schilderungen von Delpech, nach welchen in einzelnen Fabrikräumen der Schwefelkohlenstoffdampf so bedeutend war, dass bei Annäherung eines brennenden Körpers blaue Flammen aufleuchteten. Dass in solchen Räumen Vergiftungen häufig entstanden, kann nicht Wunder nehmen. Die klinischen Erfahrungen neuerer Beobachter können nur gewürdigt werden, wenn man auch über die Hygiene der Räume unterrichtet wird, in welchen sie ihre Beobachtungen machten. So scheint z. B. die Gefährlichkeit dieses Betriebes in den Leipziger Fabriken sehr gross zu sein. Wir haben uns bemüht, in dem „Gummicentrum" Köln uns gleichfalls ein Urtheil hierüber zu bilden, haben aber durch Besuch der Fabriken, wie durch Befragen der Arbeiter und der Kassenärzte, die Ueberzeugung gewonnen, dass ernstere Erkrankungen hier jedenfalls zu den Seltenheiten gehören. Insbesondere ist eine Reihe von Arbeitern und Arbeiterinnen (die Zahl kann nicht genau angegeben werden), welche zum Theil schon viele Jahre in diesem Berufe beschäftigt waren, auf Sehstörungen untersucht worden, ohne dass sich bei ihnen irgend etwas Krankhaftes hätte nachweisen lassen.

Wenn hervorgehoben wurde[1]), dass die Zahl der Arbeiter, welche dem Gifte ausgesetzt werden, mit Rücksicht auf den häufigen Wechsel eine viel grössere ist, als man nach der Zahl der im Betriebe befindlichen Arbeiter annehmen sollte, so ist dies richtig; nur kann man nicht sagen, dass alle diese unter der Giftwirkung wirklich leiden. Wir haben in Köln die Praxis gefunden, dass Leute, welche über Beschwerden klagen, sofort durch andere ersetzt werden, so dass also auf diese Weise eine Fabrik, die vielleicht 20 Arbeiter für ihren Bedarf im Vulcanisirraum braucht, in Wirklichkeit vielleicht die doppelte und dreifache Zahl im Laufe des Jahres mit dem Gifte in Berührung bringt. Die Arbeiter werden darüber belehrt, dass sie beim Auftreten von Kopfschmerzen, Schwindel oder sonstigen Beschwerden sich sofort zu melden haben. Wenn man sie, die dann zweifellos schon krank geworden sind, nunmehr in der gleichen Fabrik für andere Dienstleistungen verwendet, so ist dies die Erfüllung einer moralischen Pflicht der Fabrikanten, der sich freilich nicht wenige von ihnen dadurch entziehen, dass sie in ihrem und der Berufsgenossenschaft Interesse solche Leute entlassen. Freilich will uns scheinen, dass, wenn der zum ersten Male erkrankte Arbeiter sofort entlassen wird, er noch besser davon kommt, als wenn er oft in Intervallen, jedes Mal bis zum Kranksein, in den hygienisch nicht tadellosen Schwefelkohlenstoff-Betrieb geschickt wird.

Dass durch geeignete Einrichtungen die Gefahr sich sehr vermindern lässt, ist sicher. In einzelnen Fabriken fanden wir die Schüsseln noch frei auf dem Tische stehen, (!) in anderen waren dieselben in einen von allen Seiten abgeschlossenen Raum eingelassen, welcher nur oben die Oeffnungen zum Einsetzen der Schwefelkohlenstoffbehälter hatte und aus welchem fortwährend durch Ventilatoren die Luft abgesaugt wurde. Die eingetauchten Waaren wurden in einem ähnlichen Raume zum Trocknen auf Drähte gehängt. Selbstverständlich erfolgte das Eintauchen nicht mit den Händen, sondern mit Zangen. In dem Arbeitsraume war ein Schwefelkohlenstoffgeruch nur in der Nähe der Schüsseln zu bemerken.

1) Laudenheimer, l. c.

was natürlich nicht ausschliesst, dass genug von dem Dampfe der Substanz in der Athmungsluft enthalten sein kann, um Vergiftung zu erzeugen. Nach den Schilderungen, welche von der Berliner Industrie gegeben werden, scheinen allerdings solche Einrichtungen noch keineswegs allgemein eingeführt zu sein, doch haben wir auch eine der grössten Fabriken Berlins, das Kabelwerk der Electricitäts-Gesellschaft, in dem früher mit Schwefelkohlenstoff, jetzt nur mit Chlorschwefel und Benzin vulcanisirt wird, in hygienischer Beziehung einwandsfrei gefunden.

Am meisten zu bekämpfen ist jedenfalls die Hausindustrie, welche zumal in England sehr verbreitet sein soll, namentlich zur Massenproduction von Condoms. Ein Licht auf deren Umfang wirft die Angabe eines Kölner Fabrikanten, nach welcher dieser Artikel den grossen Firmen zu 1,50 Mark das Gross (12 Dutzend) angeboten wird. Wenn hier die Arbeit in denselben Räumen stattfindet, wo gewohnt, gekocht, gegessen und geschlafen wird, und wenn, wie es selbst bei dem genannten Artikel thatsächlich der Fall ist, sogar die Kinder (!) mithelfen müssen, so werden Schädigungen der Gesundheit, von derjenigen der Moral ganz abgesehen, kaum ausbleiben können. In einer Reihe der Fälle von Delpech ist auch ausdrücklich angegeben, dass es sich um Hausindustrie handelte.

Auf die Bedeutung einer genügenden Ventilation wird in den Berichten vielfach mit Recht hingewiesen und dieselbe durch Beispiele erläutert. So ist in dem Vorstehenden der Fall eines Arbeiters berichtet worden, der 14 Jahre ohne Nachtheil Cocosfasern mit Schwefelkohlenstoff extrahirt hatte, aber amblyopisch wurde, als er in einen schlecht ventilirten Arbeitsraum kam. Einmal fiel der Beginn des Leidens mit der kalten Jahreszeit zusammen, was mit der alsdann geringeren Lüftung der Arbeitsräume in Zusammenhang gebracht wurde[1]). Dass dieser Umstand von Bedeutung werden kann, lässt sich nicht von der Hand weisen. Es stimmt hiermit überein, dass auch in der psychiatrischen Casuistik[2]) eine verhältnissmässig geringe Zahl der Krankheitsfälle den Sommermonaten angehört.

Der Schwefelkohlenstoffgehalt der Arbeitsräume soll hygienisch nicht 0,8—0,9 mg im Liter Luft übersteigen. Der Aufenthalt in Räumen mit 1—2 pr. m. Schwefelkohlenstoff erzeugt schnell Vergiftungssymptome.

Das Auftreten von gesundheitlichen Schädigungen wird natürlich ausser der Hygiene der Arbeitsräume auch sehr abhängen von der Dauer der Arbeitszeit. In den grösseren Betrieben von Köln wurde das Personal nur stundenweise im Vulcanisirraum beschäftigt, bei der bedeutendsten Firma nur zwei Stunden Vor- und zwei Stunden Nachmittags; in der Zwischenzeit hatten die Leute in anderen Räumen zu arbeiten. In dieser Fabrik waren auch dieselben Arbeiter Jahre lang bei der gleichen Thätigkeit. Ein Wechsel des Personals kam nur selten vor.

Die Frage, wie lange Zeit der Schwefelkohlenstoff einwirken muss, bis sich Schädigungen der Gesundheit, insbesondere des Sehvermögens entwickeln, lässt sich nicht allgemein beantworten. Zunächst ist zweifellos die persönliche Disposition verschieden,

1) Becker, l. c.
2) Laudenheimer, l. c.

da einzelne Arbeiter sich ohne Beschwerden in einem schwefelkohlenstoffhaltigen Raume aufhalten können, wo andere schon nach kurzer Zeit Schwindel, Kopfschmerzen und Uebelkeit empfinden. Abgesehen davon sind natürlich die vorhandenen hygienischen Einrichtungen von maassgebender Bedeutung. Demgemäss sind auch die Angaben über die Dauer der Beschäftigung bei den einzelnen Beobachtern sehr verschieden. Bei einem Kranken genügte schon ein Tag, bei einem anderen waren es drei Monate. Häufig erstreckt sich der Zeitraum über viele Jahre mit mehr oder weniger langen Unterbrechungen. Die Differenzen gehen hier wie bei anderen chronischen Vergiftungen von einem bis zu zwanzig Jahren. Als Prädilectionstermin für die Psychosen werden zwei Monate angesehen.

Es kann keinem Zweifel unterliegen, dass der schädliche Stoff in dem Parkes'schen Gemisch der Schwefelkohlenstoff ist, und dass dem Chlorschwefel, welchem einzelne Autoren eine Bedeutung beizumessen scheinen, eine solche nicht beanspruchen kann. Ein indirecter Beweis hierfür ist der, dass auch bei reiner Schwefelkohlenstoffvergiftung bei Menschen wie bei Thieren dieselben Erscheinungen entstehen, wie durch jene Mischung.

Der directe Nachweis, dass der Chlorschwefel an den Symptomen, an denen die Kautschukarbeiter leiden, unschuldig ist, wird durch das Thierexperiment geliefert, in dem sich das Mittel als relativ harmlos erwies[1]). Es besitzt gewebsreizende Eigenschaften. Die zugänglichen Schleimhäute werden dadurch belästigt. Die Zersetzungsproducte des Chlorschwefels (Schwefligsäureanhydrid und Salzsäure) sind es, die ihm die Reizwirkung verleihen. In allen Betrieben, in denen mit schwefliger Säure oder Chlorgas gebleicht oder desinficirt wird, wirkt eine analoge örtliche Schädlichkeit ein.

Man hat sich mehrfach bemüht, den Schwefelkohlenstoff durch andere Mittel in dem Processe des Vulcanisirens zu ersetzen, unter anderem durch Petroleumbenzin. Wir haben eine grosse Fabrik bei Berlin besichtigt, die dieses Ersatzmittel eingeführt hat und Arbeiter und Arbeiterinnen, die mit Chlorschwefel und Benzin vulcanisirten, untersucht. Vielleicht hängt es von dem individuellen Empfinden ab, wenn anderwärts manche Arbeiter der Schwefelkohlenstoff-Athmosphäre, gegenüber der Benzin-Athmosphäre den Vorzug gaben. Hier wurde die Benzin-Luft als weniger unangenehm bezeichnet im Vergleich zu der direct übelriechenden, Schwefelkohlenstoff enthaltenden. Aber auch an sich ist das Petroleumbenzin viel weniger schädlich als der Schwefelkohlenstoff. Der Eine von uns[2]) hat reichlich Gelegenheit gehabt, bei der toxikologischen Durchforschung der grossen Petroleumwerke der Standard Oil Co. in Pennsylvanien Menschen zu sehen, die der chronischen Einwirkung von flüssigem oder dampfförmigem Benzin ausgesetzt waren. Allgemeine Vergiftungserscheinungen als Folge chronischer Aufnahme kommen nicht, oder ganz vereinzelt nur unter ganz exceptionell schlechten Arbeitsverhältnissen vor. Unter hunderten von alten Petroleum- resp. Benzinarbeitern wurde keiner gefunden, der Symptome aufwies wie Schwefelkohlenstoffarbeiter. Viele Tausende von Kilogrammen Benzin werden jährlich anderweitig in der

1) Lewin kann die Ergebnisse der Versuche von K. Lehmann durchaus bestätigen.

2) Lewin, Arch. f. path. Anat. 1888. Bd. CXII.

Technik verwendet, derart, dass seine Dämpfe von den Lungen aufgenommen werden und auch mit den Händen in Berührung kommen, ohne dass daraus eine Berufskrankheit von bestimmtem Typus resultirt. Trotzdem liegt die Möglichkeit vor, dass auf Grund einer besonderen Empfindlichkeit, oder bei der Einwirkung eines Uebermaasses des Benzins Giftwirkungen auftreten. Ein Mädchen, das aus perverser Neigung habituell Benzindämpfe von mit Benzin getränkten Lappen rein einathmete, bekam Seh- und psychische Störungen, während dagegen Handschuhwäscherinnen, die mit Benzin täglich umgehen, weil sie den Dampf mit Luft gemischt einathmen, nicht erkranken.

Durch reinen Benzindampf oder sehr viel Benzin können auch Thiere vergiftet werden, weil die Hexan- und Heptanverbindungen nicht harmlose Körper darstellen. Wenn aber angegeben wurde, dass man in dem Blut solcher Thiere die gleichen Veränderungen (Schatten, abnormes Pigment) finde, wie in dem Blut von mehreren bestimmten Arbeitern, die angeblich schwere Gehirn- und Rückenmarksleiden und auch Nystagmus durch Einathmung von Benzin-Chlorschwefeldämpfen davongetragen hatten[1]), so kann das Erstere richtig sein, eine diagnostische Bedeutung, die diesem Befunde aber beigelegt wurde, müssen wir ihm auf Grund der Kenntniss von ähnlichen, auch durch ganz andere Stoffe erzeugbaren Blutveränderungen absprechen.[2])

VII. Die acute Schwefelkohlenstoff-Vergiftung.

Bei dieser handelt es sich meistens um schwere Störungen des Bewusstseins, in Folge deren eine Schädigung des Sehvermögens sich nicht feststellen lässt, oder falls sie vorhanden ist, die Aufmerksamkeit des Arztes viel weniger in Anspruch nimmt. Man findet daher in solchen Fällen nur Veränderungen der Pupillen erwähnt, ähnlich wie im Thierexperiment. Unempfindlichkeit der Hornhaut ist bei der allgemeinen Herabsetzung der Reflexe und Aufhebung der Sensibilität selbstverständlich.

Anscheinend gehört auch der oben angeführte Fall von Marie[3]) zu den acuten Vergiftungen, obschon nicht ausgeschlossen ist, dass der Mann schon vor Entleerung der Grube durch seinen Aufenthalt in der Fabrik Gelegenheit hatte, das Gift aufzunehmen.

In den bisher mitgetheilten Fällen acuter Vergiftung handelte es sich meist um Verschlucken des Giftes zum Selbstmord. So zeigte ein Mann, der 31 g Schwefelkohlenstoff verschluckt hatte, bei seiner Einlieferung in ein Krankenhaus u. A.: geschlossene Lider und erweiterte, gegen Licht unempfindliche Pupillen[4]). Bei einem anderen entstanden nach einer acuten Vergiftung mit Schwefelkohlenstoffdämpfen — das Wie ist nicht klargestellt worden — Bewusstlosigkeit, vollständige Analgesie und Aufhören der Reflexe. Die Pupillen waren starr, etwas mehr als mittelweit, gleich und reactionslos[5]).

---

1) Dorendorf, Charité-Annalen. 1901. 24. Jan.

2) Lewin, Gutachten vom 28. April 1902 über eine angebliche Schwefelkohlenstoff- oder Benzin-Chlorschwefelvergiftung.

3) Seite 79.

4) Douglas, Med. Tim. and Gaz. 1878. p. 350.

5) Jaenicke, Zeitschr. f. Medicinal-Beamte. 1889. S. 222.

Mehrfach wurde bei der acuten Vergiftung von Menschen Hornhaut-Anästhesie festgestellt[1]. Im Thierversuch erscheint sie jedes Mal[2].

Die örtlich ätzenden Eigenschaften des Schwefelkohlenstoffs machen sich an jeder Schleimhaut bemerkbar.

Spritzt ein Tropfen davon in das Auge, so entstehen Schmerzen und eine Entzündung, die als Folge Staphylom der Cornea haben kann[3].

Thiere, die unter einer Glasglocke ein Gemisch von viel Schwefelkohlenstoffdampf mit Luft einathmen, bekommen nach unseren Versuchen Röthung der Conjunctivae und der Nasenschleimhaut. Die Reizung der Conjunctivae giebt sich durch häufiges Blinzeln und eventuell auch durch Thränenfluss kund.

Terpentinöl.

Arbeiter, die lange und chronisch in Räumen athmen, in denen Terpentinöldampf sich findet, können neben Husten, Brustschmerzen, Erbrechen, Ischurie, Hämaturie, Kopfschmerzen, auch Flimmern vor den Augen und Ohrensausen, die reine cerebrale Einwirkungen darstellen, aufweisen.

---

1) Tamassia, Del intossicaz. per sulf. di carbon. Pavia. 1880. — Hirt, l. c.
2) Lewin, Arch. f. path. Anatomie. Bd. LXXVIII. 1879.
3) Gallard, L'Union médic. N. S. T. XXIX. 1866. p. 340.

2. Schlaf- und Beruhigungsmittel sowie Lähmungsgifte.

Es ist selbstverständlich, dass nach Anwendung derjenigen narkotischen Stoffe, von denen eine chemische Wirkung auf das Nervensubstrat nicht direct erweislich ist, aber dennoch angenommen werden muss, resorptive Beeinflussungen des Auges entstehen können, wie bei der eben abgehandelten Gruppe. Ihre Angriffspunkte sind die gleichen wie die der Inhalationsanästhetica. Das Centralnervensystem erfährt durch sie functionelle Störungen, und abhängig davon können Sehvermögen, Accommodation, Pupillenweite u. A. m. Veränderungen erfahren.

Der individuelle Zustand ist für das Auftreten des einen oder anderen Augensymptoms maassgebend. Auf diesen Umstand ist auch die eigenartige Erscheinung zurückzuführen, dass trotz der bei vielen narkotischen Stoffen zu Stande kommenden sehr energischen Einwirkung auf das Gehirn, Augenstörungen immer nur bei einzelnen Individuen erscheinen, und dass selbst da, wo Pupillenveränderungen sehr häufig zu Stande kommen, bald Erweiterung, bald Verengerung sich zeigt.

Solche Verschiedenheiten finden sich nicht nur bei Individuen derselben Art durch das gleiche Gift, sondern sind auch experimentell bei Thieren verschiedener Gattung innerhalb des Bereiches einer bestimmten experimentellen Gehirnbeeinflussung feststellbar. So ist z. B. die Pupillenerweiterung, die bei Rindenreizung zu Stande kommt, bei Affen wesentlich ausgesprochener als bei Hund und Katze[1]).

Ueber die letzte Ursache der Augenstörungen durch Narcotica ist, wie über die meisten Arzneimittel- resp. Giftwirkungen, noch Dunkelheit gebreitet. Wir sind nicht einmal in der Lage einzusehen, ob die Veränderungen, die durch experimentelle Reizwirkungen am Gehirn an den Pupillen entstehen, den analogen, durch Gifte erzeugten, gleichzusetzen sind. Jede Rindenreizung, die einen epileptoiden Krampfanfall zur Folge hat, jede Reizung der motorischen Sphäre ohne Krämpfe, die Reizung der Hörsphäre mit stärkeren Strömen, und die Reizung der Nacken-, Augengefühl- und Sehsphäre veranlassen Mydriasis. Eine typische und constante Pupillenverengerung durch Reizung der Hirnrinde auszulösen war man nicht im Stande[2]). Es ist schwer zu verstehen, wie ein.

1) Levinsohn, Verhandl. der physiol. Gesellsch. zu Berlin. 1901/1902. No. 11. S. 82. — Vergl. auch: Bach, Zeitschr. f. Augenheilk. Bd. 11. 1904. S. 105.

2) Levinsohn, l. c.

unserer Erkenntniss nach, gehirnlähmendes Gift Folgen zeitigen kann, die den durch directe electrische Reizung bewirkten gleichen. Selbst wenn man annimmt, dass jeder Lähmung eine Erregung vorangeht, so müsste nach Abklingen der Erregung auch der durch diese bewirkte Pupillenzustand sich ändern, was nur selten feststellbar ist.

Es giebt Narcotica, die bald Myosis, bald Mydriasis auf beiden oder auch nur einem Auge, oder einen Wechsel der Pupillenweite erzeugen, und bei nur wenigen ist eine gewisse Constanz in der Myosis oder Mydriasis erzeugenden Wirkung erkennbar, so dass eine einheitliche befriedigende Vorstellung von den Ursachen eines solchen Verhaltens nicht zu gewinnen ist.

Opium. Morphin.

Functionell und quantitativ übertrifft das Morphin alle anderen Alkaloide des Opium. Trotzdem decken sich die Wirkungen beider Stoffe nicht ganz in Bezug auf die Beeinflussung der Functionen mancher Organe. Die Störungen aber, die am Auge durch beide erzeugt werden können, lassen Unterschiede kaum erkennen. Wo solche beobachtet werden, da sind sie entweder als Ausdruck besonderer individueller Empfänglichkeit zu betrachten, oder sie erhalten ihr differentes Gepräge als Abhängigkeitsleiden durch Ergriffensein gewisser Gehirntheile.

Die örtliche Anwendung von Opium und Morphin kann Lideczem erzeugen. Aber auch als resorptive Wirkung entsteht bisweilen Röthung der Conjunctiva oder allgemeine Congestionen nach dem Kopfe und dem Auge. Bei Opiophagen und Morphinisten sieht man nicht selten Röthung und Schwellung von Lidrändern und Conjunctiva, sowie Thränenträufeln.

Bei starren und excessiv contrahirten Pupillen kam nach Verschlucken von 45 g Opium, und ohne dass Dyspnoe vorhanden war, Exophthalmus zu Stande.

In tiefster Narkose ist der Cornealreflex erloschen.

1. Die Pupillenweite.

Der Zustand der Pupille wechselt aus den oben angegebenen Gründen. Die Verengerung ist die Regel. Sie kommt sogar nach directer Einbringung von Opium in das Auge zu Stande.

Nach Einträufelung eines Tropfens Opiumtinctur beim Kaninchen wird das Auge geschlossen, aber ohne Lidkrampf. Zugleich erfolgt eine Verengerung der Pupille, deren horizontaler Durchmesser sich im Verhältniss von 3 : 2 verkleinert. Dies dauert 4—4½ Stunden, und zwar so, dass eine halbe Stunde nach der Verengerung ziemlich schnell eine kleine Erweiterung eintritt, welche dann allmählich zunimmt. Die Einstellung des Auges ändert sich; wenn sie z. B. vor der Einträufelung 23 cm beträgt, ist sie nachher 21 cm. Diese Myopie verschwindet etwas früher als die Myosis. Der Durchmesser der Choroidealvenen vermindert sich (7 : 6); nach ¾ Stunden ist aber schon eine Vergrösserung bemerkbar bis auf den früheren Durchmesser, und nach einer weiteren halben Stunde noch weiter. Nach abermals ¾ Stunden erfolgt eine langsame Abnahme, so dass drei Stunden nach der Einträufe-

lung der frühere Zustand erreicht ist. Diese Verengerung der Gefässe soll eine Vergrösserung des intraocularen Druckes beweisen[1]. (?)

Nach Durchschneidung des Sympathicus fand sich 10 Minuten nach Einträufelung einer Morphinlösung eine Erweiterung der Pupille.

Als resorptive Pupillenveränderung nach Morphineinführung ist, wie gesagt, die Verengerung die Regel. In 20 Fällen entstand sie 19 mal. Sie ist auch häufig als Opiumwirkung gesehen worden. Grad und Dauer derselben kann ausserordentlich verschieden sein. Nach arzneilichen Dosen kann sie mehrere Stunden anhalten, nach Opiumvergiftung in abnehmender Stärke ca. 2 Tage, selten wochen- oder monatelang.

Bei einem Hunde, der an zwei aufeinanderfolgenden Tagen je 0,05 g Morphin erhalten hatte, bestand in der Narkose Myosis, beim Erwachen aus derselben Mydriasis.

In manchen Fällen, in denen das Bestehen einer Mydriasis angegeben worden ist, kann dieser eine Myosis vorangegangen sein, ohne dass man sie aus äusseren Gründen merken konnte. Dies gilt besonders für acute Opium- und Morphiumvergiftungen, in denen sich, wenn auch nicht stets, so doch meistens mit dem Erscheinen von Krämpfen resp. schwerer Dyspnoe eine Mydriasis einstellt. Viele derjenigen Fälle, in denen die Mydriasis festgestellt wurde, weisen auch ein oder das andere dieser Symptome auf.

Ein Mann verschluckte ca. 8 g Opium. Schon nach einer viertel Stunde erschienen Trismus, Convulsionen, Pulsverlangsamung und erweiterte Pupillen und der Tod nach 9 Stunden.

Bei einem an Lumbago leidenden Manne wurden neun Tropfen einer 1,6 pCt. Morphinsulfatlösung subcutan injicirt. Nach fünf Minuten erschienen: Todtenblässe des Gesichts, Trismus, Nackenstarre, Cessiren der Athmung und Verlust des Bewusstseins. Die Pupillen waren stark erweitert, und es bestand Augenmuskelkrampf. Es erfolgte schnelle Wiederherstellung[2].

Wir haben diesen Fall angeführt, obschon wir kein grosses Gewicht auf ihn legen; denn uns will scheinen, was in der Kritik, die mehrfach an ihm geübt wurde, übersehen worden ist, dass es sich hier um eine zufällige intravenöse oder intraarterielle Injection gehandelt habe. Es giebt jedenfalls einwandsfreiere Beobachtungen. So hatte ein vierjähriges Kind zwölf Tropfen Tinct. Opii simpl. erhalten. Es verfiel in ein durch Trismus und Convulsionen unterbrochenes Coma. Beide Pupillen waren ad maximum erweitert, der Puls klein, verlangsamt, unregelmässig. Das Kind genas[3]. Demgegenüber ist aber festzustellen, dass es gut beobachtete derartige Vergiftungen giebt, in denen auch ohne Krämpfe und Athmungsstörungen Pupillenerweiterung bestand. Ein vierjähriges Kind, das unreife Mohnköpfe gegessen hatte, lag nach $1^1/_2$ Stunden unempfindlich da, mit bleicher Gesichtsfarbe, erschlafften

1) Schneller, Arch. f. Ophthalm. Bd. III. 2. S. 169. Der directe Versuch ergab demgegenüber, dass, wenn man Hunden intravenös Opium beibringt, der Druck beträchtlich sinkt. (Adamück, Centralbl. f. d. med. Wissensch. 1866. S. 561.)

2) Tupper, Boston med. and surgic. Journ. 1879. 30. Oct. p. 619.

3) Doernberger. Münch. med. Wochenschr. 1896. No. 15.

Muskeln und in langen Zügen respirirend. Die Pupillen waren weit und unempfindlich. Es erfolgte die Wiederherstellung[1]).

Sogar in Selbstprüfungen wurde nach kleinen Mengen Morphinacetat von drei Beobachtern Mydriasis festgestellt. Bei dem Einen erschien sie 20 Minuten nach dem Einnehmen von ca. 0.007 g, bei dem Zweiten in derselben Zeit nach 0,01 g, und bei dem Dritten 50 Minuten nach dem Verschlucken von 0,03 g.

Diese letzteren alten Beobachtungen sind durch Selbstversuche des Einen von uns[2]) durchaus bestätigt worden. In einem solchen war die Mydriasis zehn Minuten nach der subcutanen Morphineinspritzung nachweisbar und betrug 5,5—6,0 mm gegen 4,5 mm vorher. Nach weiteren etwa zehn Minuten hatte die Pupille wieder den früheren Durchmesser und nun war nach den folgenden fünfzehn Minuten eine Verengerung erkennbar.

Da hier wie in den vorgenannten Versuchen keine schwere Vergiftung eintrat, so ist es möglich, dass entweder gesetzmässig und immer, oder nur unter bestimmten zeitlichen individuellen Verhältnissen oder bei einer bestimmten Dosirung, der Myosis eine Mydriasis vorangeht, was noch exact festzustellen ist.

Oscillationen der Pupille wurden bei einer Frau beobachtet, die nach Verschlucken von ca. 20 g Laudanum convulsivische Bewegungen, Opisthotonus und Delirium bekommen hatte.

Pupillenstarre ist kein nothwendiges Attribut der Morphin- oder Opiumwirkung. Sie kommt aber nach acuter und chronischer Vergiftung mit diesen Stoffen vor. Ein Hund, der $7\frac{1}{2}$ Monate lang täglich subcutan 0,08—0,6 g Morphin erhalten hatte, litt u. A. an Erbrechen, Schlafsucht und Schwinden des Pupillenreflexes. Bis auf wenige Ausnahmen war bei Menschen die Starre mit Myosis verbunden. Es handelt sich hier wohl um eine primäre, und nicht um eine Abhängigkeitsstörung.

2. Die Accommodationsstörungen.

Die Accommodation kann schon leiden, wenn Opiumtinctur eingeträufelt wird. Es tritt eine nachweisbare Vermehrung des Brechzustandes ein[3]). Nach Resorption von Opium oder Morphin erscheint gleichfalls die Accommodationsstörung als ein vorübergehendes und unbeständiges Symptom, wie es scheint, nur bei sehr erregbaren Individuen und wahrscheinlich nur nach sehr hohen Dosen. Sie erscheint spät, erst am Ende des Erregungsstadiums. Die Accommodationsbreite verringert sich allmählich um dann, wie mit einem Sprunge zur Norm zurückzukehren. Das Ganze dauert oft nur wenige Minuten. Diese Myopie beruht zum Theil auf Veränderung der relativen Accommodationsbreite durch Schwächung der inneren Augenmuskeln, welche Eigenschaft das Morphium mit „den meisten Narcoticis“ zu theilen scheint, zum Theil ist sie die Folge eines Spasmus der Accommodation[4]).

1) Pupke, Medic. Zeitung. 1841. S. 124.
2) Guillery, l. c.
3) v. Graefe, Arch. f. Ophthalmol. Bd. II. 1. S. 174.
4) v. Graefe, Arch. f. Ophthalmol. Bd. VIII. 2. S. 342 und Bd. IX. 2. S. 66.

Man sucht nach dieser Wirkung einer Morphineinspritzung (ca. 0.01 g) häufig vergebens. Unter einer grossen Zahl von Morphiuminjectionen wurde zweimal eine ähnliche Wirkung beobachtet, wie sie v. Graefe beschrieben. In einem Falle war das rechte, im anderen das linke Auge befallen. Fünf Minuten nach der Injection am Arme begann eine Contraction der Pupille und Verschlechterung des Sehens für die Nähe, wie für die Ferne. Dabei bestand monoculäres Doppelsehen. Gläser waren ohne Einfluss[1]). Die Wirkung kann trotz gleicher Dosis verschieden sein. Sie dauert mitunter acht Stunden und länger.

Nach einem Verbrauch von 1000 gr Opium in 15 Monaten klagte ein Kranker über Verunstaltung der Objecte, welche zu tanzen und zu springen schienen. Beim Lesen verwirrten sich die Buchstaben so, dass die Augen geschlossen werden mussten. In einem zweiten Falle, in dem Jahrzehnte hindurch täglich Opium bis zu 20 g genommen worden war, erschienen ähnliche Symptome. Diese Verunstaltung der Objecte beruht wohl auf einem Krampf des Ciliarmuskels[2]), oder vielleicht auf einer paretischen Diplopie.

3. Die äusseren Augenmuskeln.

Es führen diese Störungen nothwendig zu der Frage, wie die das Auge bewegenden Muskeln vom Opium und Morphin beeinflusst werden.

Schon vor vielen Jahren wurde folgendes festgestellt: Ein Hund, der an zwei aufeinanderfolgenden Tagen je 0,05 g Morphinsalz erhalten hatte, verfiel jedesmal in Narkose, während der die Pupillen verengt waren, und beide Augen in Strabimus convergens-Stellung sich befanden. Beide Symptome schwanden beim Erwachen des Thieres.

Erwähnt wurde ferner bereits die Angabe von v. Graefe, dass das Morphin die inneren Augenmuskeln schwächt, und in Folge dessen eine grössere Convergenz der Sehaxe nur mit relativ vermehrtem Kraftaufwand erzielt wird. Aeltere Berichte über Vergiftungen mit Opium enthalten nicht selten die Bemerkung, dass der „Augapfel gelähmt gewesen sei“ und nur vereinzelt wird von einem Krampf der Augenmuskeln gesprochen.

Bei Kaninchen fand man nach Einspritzung von Morphinhydrochlorid, dass dieses die Augenbewegungen fortschreitend mindert und sie schliesslich aufhebt[3]). Es wird wahrscheinlich in dem associirenden Nervenmechanismus der centrale Theil getroffen. Die Wirkung ist, wie die fortwährende Abschwächung der compensatorischen Augenbewegungen zeigt, gleich von Anfang an lähmend. Die kleinen Augapfelschwingungen, die sich auf der Höhe der Vergiftung einstellen, bedeuten das Absterben der Nervencentren.

In der letzten Zeit sind am Menschen eingehende Untersuchungen über die Einwirkung des Morphins an dem Bewegungsapparat der Augen angestellt worden[4]), deren Ergebnisse wir hier folgen lassen.

---

1) Lawson, Medic. Times and Gazette 1876, Vol. LIII. p. 671.
2) Galezowski, Recueil d'Ophthalmol. 1876. p. 210.
3) Högyes, l. c.
4) Guillery, Arch. f. Physiologie. Bd. 77 u. 79.

Als erstes Symptom erscheint eine ganz auffallende Steigerung der Divergenzfähigkeit. Selbst die kleinste Dosis, die per os genommen wurde (0,01 g), zeigte eine geringe Erleichterung der Fusionsfähigkeit. Zehn Minuten nach der subcutanen Einspritzung steigt die Divergenzfähigkeit zugleich mit einer beginnenden Myose zu einem Werthe, den man in der Norm niemals erreichen kann, während die Geschwindigkeitsmessung der Augenbewegungen nur geringe Schwankungen aufweist. Bei keinem Versuche trat jemals eine schwächende Wirkung des Morphiums auf die Fähigkeit zur Ueberwindung von Abductionsprismen hervor, während eine solche in Bezug auf die übrigen Functionen sehr deutlich war. Es kann dies natürlich nur Geltung haben für die angewandten Gaben; es ist aber nicht daran zu zweifeln, dass bei stärkeren Dosen das Morphium die in Frage kommenden Hirntheile seinem lähmenden Einflusse ebenso gut unterwerfen würde, wie die übrigen. Convergenz, sowie die Energie der Seitenbewegung sind aber immer deutlich geschwächt, die Pupillen verengt, die Wirkung auf das Allgemeinbefinden macht sich in höchst unangenehmer Weise bemerklich, nur die Divergenzfähigkeit ergiebt fortwährend auffallend hohe Werthe. Selbst am nächsten Morgen war die Ueberwindung von Abductionsprismen noch erleichtert. Am längsten dauerte in allen Fällen die Wirkung auf die Pupille, welche stets, auch am folgenden Tage, noch längere Zeit nachweisbar war. Bei den in kürzeren Zwischenpausen angestellten Proben konnte die erste Entwicklung der Divergenzveränderung acht Minuten nach der Injection festgestellt werden, kurz darauf der Beginn der Pupillenenge, alsdann eine weitere Steigerung der Divergenzfähigkeit, unter deutlicher Abschwächung der Contractionsenergie. Der Fusionsnahepunkt zeigte sich kaum verändert. Wir sehen also unter dem Einflusse des Morphiums eine ausgesprochene Mischung von erregenden und lähmenden Wirkungen, welche im Uebrigen unseren Erfahrungen über dieses Mittel vollständig entspricht. Das Gebiet, auf dem die einzelnen Erscheinungen sich abspielen, ist ein ziemlich weitläufiges, indem nicht nur der Oculomotoriuskern, sondern auch Theile der Hirnrinde als Bewegungscentren für die Augen anzusehen sind. Namentlich ist dies für die Einstellungsbewegungen nachgewiesen, und da, wie die Einwirkung auf die Psyche beweist, auch andere Theile der Hirnrinde durch Morphium in Erregung versetzt werden können, so liegt die gesteigerte Fusionsfähigkeit unserem Verständnisse nicht so fern.

Als Erläuterung dieser Ergebnisse wollen wir ein Versuchsprotokoll anführen.

Zum Verständisse der hinter den einzelnen äusseren Muskeln stehenden Zahlen sei gesagt, dass dieselben die Einstellung am Schnelligkeitsmesser[1]) bedeuten; F.-N.-P. und F.-F.-P. soll heissen Fusionsnahepunkt, bezw. Fernpunkt, von denen der erste durch Convergenzanstrengung, der letztere durch Ueberwindung von Abductionsprismen bestimmt wurde.

10 Uhr. L. Int. 27, l. Ext. 19; r. Int. 25, r. Ext. 23. F.-N.-P. 5,4 F.-F.-P. 10° leicht, vorübergehend 12°. Pupille 4,5.

10 Uhr 10 Minuten Morph. mur. 0,01 g subcut. in den rechten Oberschenkel injicirt.

Schon nach 4 Minuten bestand Gefühl von Schwindel und Uebelkeit.

1) Guillery, Pflüger's Archiv. Bd. 73.

10 Uhr 15 Minuten. Stichproben an l. Ext. und r. Int. normal. F.-N.-P. und F.-F.-P. wie vorher.

10 Uhr 20 Minuten. Stichproben an l. Int. und r. Ext. normal. Schläfrigkeit, Druck in den Schläfen, sonst keine Allgemeinerscheinungen.

10 Uhr 25 bis 30 Minuten. Alle vier Muskeln normal. F.-N.-P. 5,4. Pupille 3,5—4,0. F.-F.-P. 14° wird leicht überwunden, bei 16° nur 1—2 cm Zwischenraum der Doppelbilder vorübergehend ganz überwunden. Druck im Kopfe und Gefühl von Klopfen.

10 Uhr 35 Minuten. Stichproben am l. Ext. und r. Int. normal.

10 Uhr 45 bis 55 Minuten. L. Int. 22,6. l. Ext. 17,3; r. Int. 20,3. r. Ext. 21,3. Versuchsweise Einstellung auf die normalen Werthe entschieden zu stark. F.-F.-P. 14°, F.-N.-P, 5,6. Pupille 3,5.

11 Uhr 5 bis 15 Minuten. L. Int. 20,3, l. Ext. 17,6; r. Int. 20,3, r. Ext. 20,6. F.-N.-P. 5,4, F.-F.-P. 14° wird sofort, aber nur für wenige Secunden überwunden. Tremor an den Händen.

Der Accommodationsnahepunkt zeigt sich jetzt um einige Centimeter näher gerückt, doch ist dies auch ohne Morphium zu erreichen, wenn ein Diaphragma mit einer der obigen Pupillenweite entsprechenden Oeffnung vor das Auge gesetzt wird — also offenbar eine nur scheinbare Vermehrung der Accommodationsfähigkeit, welche nur auf Verminderung der Zerstreuungskreise zurückzuführen ist. Eine Erschlaffung des Accommodationsmuskels war jedenfalls sehr wohl möglich, wie sich daraus ergab, dass das Sehen für die Ferne nicht behindert war.

Die Nacht darauf war sehr schlecht. Fast jede Stunde wach. Beim Aufstehen starker Schwindel, Uebelkeit und Muskelzittern. Nach kalter Abwaschung besser.

8 Uhr Vorm. L. Int. 27, l. Ext. 23,3; r. Int. 26,3, r. Ext. 25,6. F.-N.-P. 5,4, F.-F.-P. 12° leicht, bei 14° nur 1 cm Z.-R., der sich allerdings sehr rasch auf ca. 6 cm vergrössert. Pupille 3,5.

2 Uhr Nachm. L. Int. 27, l. Ext. 21; r. Int. 26, r. Ext. 25. F.-N.-P. 5,2, F.-F.-P. 12° vorübergehend, bei 14° 3 cm Z.-R., allmälig zunehmend, 10° leicht. Pupille 3,5.

5 Uhr 30 Minuten. F.-F.-P. 10°, bei 12° 2—3 cm Abstand, bei 14° 10 cm, rasch zunehmend. F.-N.-P. wie vorher. Pupille 3,5.

9 Uhr 45 Minuten. F.-F.-P. wie 5 Uhr 30 Minuten. F.-N.-P. 5,2. Pupille 3,5—4,0.

In solchen Versuchen wurde festgestellt, dass $^1/_2$—$^3/_4$ Stunden nach einer Injection von 0.01 g Morphium hydrochloricum deutliche Lähmungserscheinungen auftreten. Die einzelnen Muskeln waren ungleich befallen, vorwiegend die Interni. Letzteres bestätigt also die obigen älteren Angaben über die besondere Einwirkung des Morphiums auf die Innenwender, welche bei geeigneten Dosen bis zu einer durch den Prismenversuch nachweisbaren Insufficienz ging.

Die festgestellten Lähmungserscheinungen dauerten 1—$1^1/_2$ Stunden, nach welcher Zeit die Versuche abgebrochen wurden. Dabei zeigten sich auch andere motorische Störungen, wie Tremor der Hände und Unsicherheit der Bewegungen. Die Pupillenenge trat früher auf und dauerte auch länger, nämlich bis zum Nachmittage des folgenden Tages, während die Leistungsfähigkeit der einzelnen äusseren Muskeln sich am folgenden Morgen normal zeigte.

Von besonderem Interesse ist die Steigerung der Divergenzfähigkeit und die Möglichkeit des Nachweises, dass dieselbe mit der Schwäche der Interni in keinem ursächlichen Zusammenhange steht. Zu diesem Zwecke wurden die Versuche durch Verkürzung

der Zwischenräume so angeordnet, dass der Zeitpunkt des Eintrittes der einzelnen Störungen genau festgestellt werden konnte.

Das erste, was sich in einem so angestellten Versuche bemerkbar machte als Morphiumwirkung, war eine leichte Uebelkeit, dann begann die Verstärkung der Divergenzleistung, vier Minuten später die Verengerung der Pupille unter fortgesetzter Zunahme der Fusionsfähigkeit (Abduction). Nach weiteren drei Minuten zeigte sich die erste Abnahme an den äusseren Muskeln, welche begann am linken Internus. Dieses Bild blieb unter Zunahme der subjectiven Beschwerden zunächst das gleiche. Deutliche Schwächezustände traten an den anderen äusseren Muskeln erst nach 25 Minuten auf, 40 Minuten nach der Einspritzung, während die Vermehrung der Fusionsfähigkeit bereits ihren Höhepunkt erreicht hatte. In Bezug auf den Fusionsnahepunkt zeigte sich auch bei diesem Versuche keine deutliche Veränderung, ebenso wenig ein Accommodationskrampf. Wenn auch in Folge von Verengerung der Pupille die Objecte etwas näher herangerückt werden konnten, ohne undeutlich zu werden, war das Sehen in die Ferne doch immer ungestört. Die Schwäche der äusseren Muskeln war durch eine andere Methode nicht nachweisbar, insbesondere keine Insufficienz der Interni in dem bekannten klinischen Sinne.

Es zeigte sich also eine vollständige Unabhängigkeit der Fusionsfähigkeit von der Energie der äusseren Muskeln. Der Gedanke lag ja nahe, dass die Ueberwindung von Abductionsprismen durch das Auftreten der Schwäche der Interni erleichtert sei, und um dies klar zu stellen, ist gerade der Zeitpunkt des Auftretens beider Erscheinungen sorgfältig beobachtet worden, mit dem Ergebnisse, dass die erstere sich von dem Verhalten der äusseren Muskeln ganz unabhängig erwies. Dass dies der Fall war, ergab auch der Befund am folgenden Morgen. Die Schwächezustände der äusseren Muskeln waren jetzt verschwunden, insbesondere beide Interni im Besitze ihrer gewohnten Energie, und doch die Veränderung des Fusionsfernpunktes noch angedeutet, um erst gegen Mittag vollständig zu verschwinden.

Unter dem Einflusse der Morphiumwirkung bleibt somit eine bestimmte Function nicht nur ungeschwächt, sondern sogar im Stadium der Erregung, während anderweitig Lähmungserscheinungen hervortreten, ein Verhalten, welches in der Toxikologie mannigfache Analogien findet.

Das Raddrehungsvermögen zeigte, wie die Divergenzfähigkeit, eine ganz erhebliche Steigerung, welche Stunden lang beobachtet werden konnte, nach dem Schlafe aber in der Regel beseitigt war.

In einem Versuche überdauerte indessen die Steigerung des Raddrehungsvermögens die Nacht und liess sich noch bis zum Nachmittage nachweisen, während die sonst am längsten währende Steigerung der Divergenzfähigkeit schon wieder beseitigt war. Dass es sich noch um eine Morphiumwirkung handelte, wurde durch die in den nächsten Stunden noch weitere Abnahme wahrscheinlich, welche durchaus den Eindruck eines allmähligen Ausgleiches machte.

Diese Versuche beweisen die Existenz besonderer Centren für die combinirten Augenbewegungen, insbesondere ist das Bestehen des vielumstrittenen Divergenzcentrums unzweifelhaft dargethan. Die Erregbarkeit dieser Centren durch ein bestimmtes Gift war bisher nicht bekannt, man schloss auf ihr Vorhandensein nur aus der Schwächung ihrer Funktion bei gewissen Lähmungserscheinungen.

4. Die Sehschärfe.

Die Thatsache ist durch sehr viele Beobachtungen zu belegen, dass sowohl nach der acuten wie der chronischen Opium- resp. Morphinvergiftung Sehstörungen vorkommen, die von den vorstehend geschilderten Veränderungen der Pupille, der Accommodation und der Muskeln unabhängig sind. Es ist fraglos, dass z. B. Opiophagen muskuläre Asthenopie bekommen können, aber unserer Meinung nach ebenso sicher, dass es hier auch Sehstörungen giebt, die sowohl von gewissen functionellen Veränderungen des Gehirns als von solchen des Opticus resp. der Retina abhängen.

Diese beiden Gruppen sind ohne genaue Prüfung nicht von einander zu unterscheiden. Sobald aber auch nur in einigen Fällen greifbare Störungen am Augenhintergrunde erkannt werden, wird die Möglichkeit, dass Sehstörungen auch in anderen nicht so gut untersuchten Fällen von derselben Ursache abzuleiten sind, nicht mehr unsubstantiirt sein.

a) Die acute Opium- resp. Morphinvergiftung.

Schon die alte Zeit kannte eine Opiumblindheit. Ein Mann, der nicht schlafen konnte, nahm Opium und wurde dadurch plötzlich blind: „Vir cum in febre ardente post omnes noctes insomnes actas somniferum sumpsisset atque ex conciliato hoc modo somno expergefieret, inventus est, subito occoecatus fuisse.“ Thomas Willis berichtet ebenfalls, dass ein Mann, der gegen Kolik viel Opium genommen hatte, nach 3 Stunden über Verlust des Gesichtes geklagt habe und dann gestorben sei. Solcher Mittheilungen giebt es noch andere. Man könnte manche von ihnen als zweifelhaft ausscheiden, z. B. auch den eben berichteten Fall von Willis, weil es sich möglicher Weise dabei um eine Bleikolik gehandelt hat, in der das Opium nur das die Amaurose auslösende Moment darstellte. Auch ein neuerer Bericht lässt eine solche Vermuthung aufkommen.

Ein 30jähriger anämischer Anstreicher, der früher wiederholt an Bleikolik gelitten hatte, nahm in 12 Stunden 15 g Tinct. Opii simpl. Es folgten wiederholtes Erbrechen, am nächsten Vormittag zunehmende Verdunkelung des Gesichtsfeldes, Engerwerden der Pupillen, Benommensein und ein Puls von 120. Nach vier Tagen erfolgte Wiederherstellung. Eine ophthalmoskopische Untersuchung wurde nicht vorgenommen, aber Gefässkrampf vorausgesetzt[1]).

Hier handelte es sich sehr wahrscheinlich um eine Bleiamaurose[2]).

Abgesehen von diesen eventuell preiszugebenden Fällen giebt es unserer Meinung nach noch einwandsfreie. Zu Anfang des 19. Jahrhunderts galt die Fähigkeit des Opium transitorische Amaurose zu erzeugen als eine Thatsache. Man knüpfte sie an unmässige Gaben des Mittels, und meinte, dass unter den Symptomen der Opium-Amaurose niemals Congestionen nach Kopf und Auge fehlten, was jedenfalls sicherer als das Umgekehrte ist. Man empfahl daher arzneilich eine ableitende und antiphlogistische Behandlung, während das zweite Stadium der Vergiftung

1) Hammerle, Deutsche Med. Wochenschr. 1888. No. 41. S. 838.
2) Lewin, Die Nebenwirk. d. Arzneim. 1899. S. 89.

und die Sehschwäche der Opiophagen eine „reizende Behandlung" erfordere.

Es giebt Fälle, in denen die Verengerung der Pupille mit der Narkose gleichen Schritt hielt. So verschluckte ein Mann 45 g Laudanum, die schon nach $1^1/_2$ Stunden eine tiefe Betäubung veranlassten. Fünf Stunden nach der Vergiftung hielt diese noch an. Die Pupillen waren ad minimum verengt. Der Kranke fixirte bei ganz erhaltenen geistigen Fähigkeiten die ihn umgebenden Personen mit verwirrtem Blick und unterschied sie nur wie durch einen Nebel. Die Respiration ging ruhig aber absatzweise vor sich. Später kamen Convulsionen, Delirium u. A. m. hinzu. Wiederherstellung erfolgte am nächsten Tage[1]).

Aber schon kleine Mengen von Opium, z. B. 0,06 g erzeugten in einem Selbstversuche neben anderen Symptomen leichten Schwindel und „trübes Gesicht", und ebenso wird schon aus der ersten Zeit der arzneilichen Morphinanwendung „Gesichtsschwäche" angegeben.

Schon eine einzige, wahrscheinlich individuell zu grosse Morphin-Dose kann Hemiopie erzeugen.

So entstanden bei einem Manne nach einem Morphin-Schlafpulver dreissigstündiger Schlaf und dann hochgradige Seh- und Hörstörung. Nach 3 Wochen fand sich rechtsseitige Halbblindheit auch linksseitige etwas concentrische Gesichtsfeldbeschränkung. Die Papille war wie bei Intoxicationsamblyopie innen geröthet, aussen blass. Nach links wurde die Gesichtsfeldgrenze fast normal, nach rechts blieb die Hemiopie bestehen.

Auch eine vollständige Erblindung unter dem Bilde der Neuritis kann entstehen[2]).

Nachdem ein seit fünf Jahren an periodischem Erbrechen leidender Mann subcutane Morphiuminjectionen erhalten hatte, erblindete er nach einem Gesammtverbrauch von 1,9 g Morphinum acetic. in fünf Tagen, welche aber vielleicht wegen der zunehmenden Unsicherheit der Bewegungen nicht vollständig unter die Haut gelangt waren. Mit zunehmender Somnolenz nahm das Sehvermögen immer mehr ab, bis zur gänzlichen Erblindung. Nachdem vor etwa 24 Stunden die letzte Einspritzung gemacht worden war, fand man die Pupillen sehr eng und vollkommen starr. Die Papillen waren leicht getrübt, wie verschleiert. Die Netzhautvenen erschienen normal, die Arterien ganz ausserordentlich eng. Eine hellbrennende Lampe wurde auch in nächster Nähe nicht wahrgenommen. Der Puls betrug 64 und war klein und gespannt. Kalte Umschläge auf den Kopf und Trinkenlassen von schwarzem Kaffee änderten nichts an dem Zustande. Nach zwei Tagen entzog sich der Kranke der Behandlung[3]).

b) Die chronische Vergiftung.

Mehr als die flüchtige acute Vergiftung muss die chronische die Möglichkeit bieten, dass das Opium erkennbar die Function des sehenden Auges verändert.

---

1) Ollivier et Marye, Arch. génér. de Médec. 1825. T. VII. p. 549.

2) Schiess-Gemuseus, 10. Jahresber. der Baseler Augenklinik. 1877. S. 41.

3) Wagner, Klin. Monatsbl. f. Augenheilk. 1872. S. 335.

So entstand in dem bereits berichteten Falle eines Verbrauches von 1000 g Opium in 15 Monaten ausser der Metamorphopsie, noch Amblyopie neben Störungen im Farbensehen[1]). Ein anderer Kranker wies nach lange fortgesetztem, starken Gebrauch von Opium ein centrales, dem alkoholischen ähnliches Scotom auf[2]).

Besonders wurden derartige Beobachtungen über Sehstörungen an Opiophagen gemacht. Vielleicht sind die militärischen, z. Th. sonst unbegreiflichen neueren Misserfolge der Chinesen auf die fast durchweg bei dem gemeinen Soldaten bestehende Opium-Rauchleidenschaft zu beziehen. In einer entsprechenden Untersuchung wurde festgestellt, dass das Opium so sehr bei den Soldaten das Sehen schädige, dass sie nicht mehr richtig zielen können.

Der in der Häufigkeit allenthalben rapid ansteigende Morphinismus lässt ebenfalls solche und schwerere Störungen des Sehvermögens erkenen.

Ein 30jähriger Arzt nahm täglich angeblich 0,4 g Morphin und rauchte stark. Es trat eine bedeutende Abnahme der Sehschärfe ein. Nur auf eine Entfernung von 5—6 m wird deutlich gesehen, feine Schrift kann nicht gelesen werden. Gläser corrigiren nicht. Schwarze Buchstaben erscheinen als rothe.

Sn V wird auf 5″ mühsam gelesen, Sn CC auf 12′ gut erkannt. Die maximale Sehschärfe beträgt demnach etwa $^1/_{12}$—$^1/_{16}$. Centrales Scotom für jedes Auge. Central werden Roth und Grün als Grau empfunden. Sehnerv normal. Im aufrechten Bilde eine leichte helle Verfärbung der makulären Hälfte der Papille.

Nach zehn Tagen (Entziehungskur des Morphins): Sehschärfe $^1/_6$. Scotom gebessert.

Nach 15 Tagen ist die Sehschärfe fast $^1/_5$. Farbensehen besser.

Nach 22 Tagen: Sehschärfe fast $^1/_5$. Farben werden richtig aber matt gesehen[3]).

Ein dem Morphiumgenusse stark ergebener Student klagte über Flimmern vor den Augen und periodische Verdunkelung des Gesichtsfeldes mit Schwindelanfällen und Druck auf der Stirn. Das Gesichtsfeld zeigte den Foerster'schen Verschiebungstypus. Die Differenz betrug am rechten Auge 30—35°, am linken 5—20°. Bei centripetaler Objectführung war das Gesichtsfeld fast normal[4]).

Bei einem Morphinisten fand sich eine Verminderung der Sehschärfe.

$$SL = {}^1/_{16};\ SR = {}^1/_2.$$

Es bestand ein doppelseitiges centrales Scotom für Grün und Roth mit Einengung des Gesichtsfeldes für Weiss und Farben ausser Blau, ohne erkennbare ophthalmoskopische Veränderung[5]).

Es ergiebt sich somit unwiderleglich aus den hier mitgetheilten Krankengeschichten, dass sicher die chronische Opium- und Morphinvergiftung, wahrscheinlich aber auch die acute Vergiftung centrale Sco-

1) Galezowski, Recueil d'Ophthalm. 1876. p. 210.

2) Reymond, Annal. di Ottalmol. 1872. Fasc. 1.

3) Levinstein, Sehstörungen in Folge chron. Gebr. v. Chloral etc. Inaug. Diss. 1883.

4) Koenig, Arch. f. Augenheilk. Bd. XXII, H. 2/3. S. 285.

5) Grippo, La Riforma med. 1895, Oct. p. 122.

tome, concentrische Einengung der Gesichtsfelder für Weiss und Farben und Farbensehstörungen erzeugen kann. So wurden bei einem Kranken schwarze Buchstaben als rothe, und Roth und Grün als Grau empfunden, und bei einem anderen Carmin und Gelb gar nicht erkannt. Der Ursprung der Scotome ist vielleicht auf eine Erkrankung des papillomacularen Bündels zurückzuführen.

Von erkennbaren Veränderungen am Augenhintergrunde fanden sich einmal die Papillen leicht getrübt, wie verschleiert, mit engen Arterien, ein anderes Mal innen geröthet und aussen blass, und in einem dritten Falle bestand Abblassung der temporalen Seite.

Nach diesen Beweisen, die wir für ausreichend erachten, kann an der Fähigkeit von Opium und Morphin, den Opticus zu verändern, kein Zweifel mehr bestehen. Dass nebenher diese Stoffe durch rein cerebrale Wirkungen subjective Lichtempfindungen, besonders Farben- und Ringesehen hervorrufen können, ist seit langer Zeit bekannt, und ist von einem von uns an chinesischen Opiumrauchern überdies festgestellt worden[1]).

Wird den Opiumrauchern oder den Morphinisten ihr Genussmittel entzogen, so zeigen sich auch in der Abstinenz Sehstörungen.

Besonders bei rascher Entwöhnung gehören Accommodationsstörungen zur Regel. Die verengte Morphinpupille von minimaler Excursionsbreite verwandelt sich in 24 Stunden in eine sehr erweiterte. Die Schwierigkeit, das Auge rasch auf wechselnde Entfernung einzustellen, beruht wohl auf einer Parese des Tensor chorioideae. Die Gegenstände erscheinen verschwommen, Entfernungen werden falsch geschätzt, das Convergiren macht häufig Schwierigkeiten und über Doppeltsehen wird geklagt. Ein Theil der Gesichtstäuschungen bei Morphinisten in dieser Zeit ist als Illusion aufzufassen.

Drei Opiumraucher, welche genöthigt waren, ganz oder theilweise ihrer Leidenschaft zu entsagen, bekamen diffuse Trübung beider Hornhäute, und in deren Mitte ein, trotz der Behandlung fortschreitendes Geschwür. Nach 6—8 Tagen war ein Defect bis Linsengrösse mit Irisvorfall etc. zu Stande gekommen während der übrige Theil der Hornhaut diffus infiltrirt war. Während des ganzen Processes bestand eine minimale Conjunctivalhyperämie. Die Kranken erlagen ihrem Opiummarasmus. In einem anderen Falle fand sich die rechte Cornea im Centrum linsengross zerstört, die Iris vorgefallen, während linkerseits die Hornhaut in den beiden unteren Quadranten zwei Geschwüre zeigte. Innerliche Anwendung von Opium und Instillationen von Tinctura Opii crocata reinigten die Geschwüre und hellten die Hornhauttrübungen etwas auf[2]).

Auch Illusionen des Gehörs sowie Taubheit kommen vor.

Codein.

Dem Codein kommen im Ganzen nicht viel Nebenwirkungen zu, und darunter sind Functionsstörungen des Auges selten. Dosen von 0,1 g erzeugten in Selbstversuchen neben Eingenommensein, Hitze im

1) Lewin, Real-Encyclop. d. ges. Heilk. Bd. XVII. S. 625.

2) Paster, Münch. med. Wochenschr. 1886. S. 97.

Kopf, Brechreiz, Ohrensausen, auch eine zeitweise Gesichtsschwäche. Auch Reizerscheinungen kommen vor.

Nach Einnehmen von 0,5 g Codein traten bei einer Frau Erregungszustände und dann Bewusstlosigkeit ein. Die Haut wurde scharlachroth, das Gesicht geschwollen; die Augen standen heraus und thränten; die Conjunctivae bulbi waren einem rothen Tuch vergleichbar stark injicirt; die Pupillen etwas erweitert, reagirten auf Reize langsamer. An dem Zucken einzelner Muskelgruppen nahmen auch die Augenlider Theil. Als schwere Athemstörungen mit Cyanose diesem Zustande folgten, erweiterten sich die Pupillen ad maximum[1]).

Diese Pupillenerweiterung, die sich auch bei acut mit Codein vergifteten Thieren erzeugen lässt, ist ein Attribut von schweren Athmungs- oder Krampfstörungen. Codein an sich erzeugt eine Myosis, die nach Aufnahme grösserer Dosen lange anhalten kann.

Eine Dame, die irrthümlich 4 Pillen zu je 0,03 g Codein, also auf einmal 0,12 g, genommen hatte, bekam danach Erbrechen, Leibschmerzen und Somnolenz. Am nächsten und den folgenden Tagen bestand doppelseitige Myosis; die Kranke war bei Bewusstsein[2]).

Wachsende Dosen von Codein erzeugen bei Thieren Vermehrung der Speichel- und Thränenabsonderung.

Bei einem kleinen Kaninchen erschien einmal 12 Minuten nach der subcutanen Beibringung von Codein ein bilateraler horizontaler Nystagmus. Es beweist dies, dass Codein einzelne Theile des associirenden Centrums für die Augenbewegungen functionell verändert.

Eine 5procentige Lösung von salzsaurem Codein soll örtlich wie Dionin, nur schwächer wirken[3]).

Apocodein, ein durch Wasserentziehung aus dem Codein gewonnener Stoff, erzeugte in giftig wirkenden Dosen eine Mydriasis[4]).

Narcotin.

Das Narcotin vernichtet bei Kaninchen, die damit subcutan vergiftet werden, zeitweilig die Function der Augenmuskeln sowie der anderen Muskeln langsam. Seine Wirkung auf den associirenden Nervenmechanismus der Augenbewegungen soll darin bestehen, dass die innervirten Centra der Augenbewegungen langsam und ohne Vorangehen der Erregung gelähmt werden[5]). Das Letztere halten wir aus allgemein biologischen Gründen nicht für richtig, da wir keine Lähmung ohne eine vorangegangene Erregung für möglich halten.

Versuche an Menschen mit 0,06—0,12 g Narcotin ergaben u. A. Kopfschmerzen, Blutandrang nach dem Kopf und Pupillenerweiterung.

1) Medvei, Internat. klin. Rundschau. 1892. 4. Sept. S. 1457.
2) Mettenheimer, Memorabilien. N. F. Bd. XI. 1892. S. 136.
3) Marquez, Internation. Congr. Madrid 1903.
4) Meder, Inaug.-Dissert. Dorpat. 1895.
5) Högyes, l. c.

Narcein erzeugte in Versuchen an Menschen, selbst bis zu 0,06 g eingeführt, nie Myosis.

Papaverin. Nach Einführung von Dosen bis 0,36 g täglich entstand bei Menschen eine mässige Narkose. Die Pupillen waren oft erweitert.

Thebain.

Dieses Opiumalkaloid erzeugt zu 0,012—0,04 g bei Menschen subcutan injicirt, eine mässige Erweiterung sowie träge Reaction der Pupillen. Die Refraction zeigt sich vermehrt, aber weniger als bei Eserin.

Salzsaures Thebain in wässigrer Lösung von 2,5 p. M. macht bei Hund, Kaninchen, Meerschweinchen, Frosch eine Myosis, welche nach einer halben Stunde ihren Höhepunkt erreicht und 4—5 Stunden andauert [1]).

Heroin.

Der seit langem bekannte Diessigsäureester des Morphins, der jetzt Heroin heisst, kann unangenehme cerebrale Störungen, wie z. B. mehrstündigen Schwindel und Kopfschmerzen erzeugen. Die gleiche Ursache haben wohl die im folgenden Fall berichteten Sehstörungen.

Eine an Asthma leidende Frau erhielt von dem Mittel aus Versehen 0,167 g in Pulverform. Bald nach dem Einnehmen fühlte sie sich unwohl und nach 4 Stunden traten neben Kräfteverfall, Pulsverlangsamung, einer Körperwärme von 35°, Zucken und Krampf in den Gliedern, Verlust des Sehvermögens und Myosis ein.

Drei Coffein-Einspritzungen besserten das Sehvermögen [2]).

Einer anderen Kranken wurde Heroin gegen Husten und Schnupfen verordnet in zwei Dosen von je 0,005 g. Danach trat tiefer Schlaf ein, der mit Unterbrechungen 52 Stunden anhielt. Es zeigte sich neben Abschwächung der willkürlichen Motilität und Sensibilität deutliche Pupillenerweiterung [3]).

Sulfonal.

Störungen in der Function von Theilen des Auges nach Sulfonalanwendung sind verhältnissmässig selten [4]). Am häufigsten erscheinen

1) Bono, Gazetta della Cliniche. 1884. No. 39.

2) Solès, Archivos de Ginecopatia, Obstetric. 1899. No. 13.

3) Weinzieher, Wratsch. Bd. XX. 1900. p. 748.

4) Bornemann, Deutsche Medicinalzeitg. 1888. S. 1131. — Rehm, Berl. klin. Wochenschr. 1889. S. 364. — Dillingham, Medical Record. 1890. p. 664. — Ullmann, Correspondenzbl. f. schweiz. Aerzte. 1899. S. 632. — Knaggs.

Veränderungen an den Pupillen, doch besteht, wahrscheinlich auf Grund von individuellen Verhältnissen der Kranken, in dieser Beziehung keine Einheitlichkeit. Die Zahl der Fälle, in denen die Pupille verengt war, scheint die der Erweiterung zu überwiegen, mindestens aber ihr gleich zu kommen.

Ein Morphinist nahm Abends 4 g Sulfonal, und als kein Schlaf erfolgte nach $3^3/_4$ Stunden nochmals 2 g. Es traten ein: Taumeln, Unsicherheit in den oberen Extremitäten und Pupillenverengerung. Am nächsten Tage folgten noch stärkere Ataxie, Kopfschmerzen und Doppeltsehen.

Die Wiederherstellung kann Wochen in Anspruch nehmen. So entstanden bei einer 48jährigen Frau, die an sechs Abenden hintereinander je 1,5 g Sulfonal genommen hatte, von der vierten Dosis ab: Unruhe, Angst, ein Gefühl des Schwankens, Illusionen und Hallucinationen bei offenen Augen, Doppeltsehen bei fahlem Gesicht, verengten Pupillen und normaler Athmung. Erst nach vier Wochen erfolgte die Wiederherstellung.

Subcutan eingespritztes Atropin beseitigt die Myosis, wie man dies bei einer 28jährigen melancholischen Frau sah, die zweimal je 0,9 g Sulfonal in $1^1/_2$ Stunden erhalten, danach ca. 24 Stunden geschlafen und nach 18 Stunden enge Pupillen bekommen hatte. Es erfolgte der Tod nach 40 Stunden, nachdem vorher Cyanose und Erhöhung der Körperwärme bestanden hatten.

Die Pupillenerweiterung kann mehr oder minder ausgesprochen sein und mit einer Verminderung der Lichtreaction einhergehen. Bei drei von 30 Kranken, die das Sulfonal zu 0,6—1,8 g erhalten hatten, wurde dies festgestellt. In anderen Fällen waren es ziemlich schwere Vergiftungen, die auch die Mydriasis entstehen liessen.

Ein 17jähriges Mädchen nahm 3,6 g Sulfonal in zwei Malen. Danach erschienen: Muskelschmerzen, verlangsamte Athmung, Pulsschwäche, leichte Mydriasis mit Aufhebung des Cornealreflexes.

Eine Frau wurde nach 8 g Sulfonal bewusstlos. Die Augen waren starr, die Pupillen erweitert, der Conjunctivalreflex geschwunden, die Athmung kaum erkennbar, die Gliedmassen kalt. Wiederherstellung.

Nach Einnahme von 2 g Sulfonal an zwei Abenden entstanden Cyanose, Erbrechen, Kopfschmerzen, Mydriasis u. A. m. Wiederherstellung.[1])

Wie sehr individuelle Verhältnisse bestimmend auf den Zustand der Pupillen unter Umständen wirken, geht auch daraus hervor, dass dieselben selbst bei stertoröser Athmung und Lähmungen normal sein können. Dies war z. B. der Fall bei einer Frau, die aus Versehen 5,4 g Sulfonal genommen hatte. Danach wurde der Puls kaum wahrnehmbar, die Athmung röchelnd und die Muskeln incoordinirt thätig. Es bestand

---

Brit. med. Journ. 1890. II. 25. Oct. — Schotten, Th. Monatsh. 1888, 1890. — Bresslauer, Wien. Med.-Bl. 1891. S. 3 u. 19. — Hogarth, Lancet. 1889. II. p. 797. — Schedtler, Zeitschr. f. Psychiatrie. 1894. Bd. 50.

1) Gillet, Brit. med. Journ. 1898. II p. 808.

2) Richmond, Brit. med. Journ. p. 1337. — Tresilian, ibid. 1889. I. p. 209.

auch einseitige Ptosis. Eine andere, 19jährige Frau nahm nur 1,5 g Sulfonal und bekam bald: Delirien, Gehörshallucinationen bei normalen Pupillen.

Nur einmal wurde von einer Ungleichheit der Pupillen berichtet, von denen die eine erweitert war, und zwar bei einer Frau, die über drei Monate lang täglich 1,5—2,0 g Sulfonal erhalten hatte, und bei der nach Vergiftungssymptomen (Schmerzen im Unterleibe, Erbrechen, Hämatoporphyrinurie, Zittern etc.) der Tod eingetreten war.

Es kann nicht Wunder nehmen, dass grosse Dosen von Sulfonal, besonders bei solchen Menschen, die ein durch irgendwelche Umstände bereits depressiv beeinflusstes Centralnervensystem haben, die vorhandenen Lähmungsimpulse verstärken und so Augenmuskellähmungen erzeugen. Man sah dies bei einer 45jährigen, an Myelitis chronica leidenden Frau, die an zwei aufeinanderfolgenden Abenden je 2 g, am dritten Abend 3 gr Sulfonal erhalten hatte. Am vierten Tage bestanden nach dem Erwachen: schlaffes Hängen des Kopfes, Schwerbeweglichkeit der Zunge, Kopfweh und Herabsinken der Oberlider. Dieser Zustand blieb vier Tage bestehen um dann einem Sulfonalexanthem Platz zu machen.

Ein Morphio-Cocainist, der einige Zeit lang Sulfonal in unbestimmten Mengen nahm, bekam einen starren Blick, schwer zuhebende Augenlieder und träge bewegbare Augäpfel, neben ataktischen Bewegungen in Händen und Füssen. Diese Symptome verloren sich nach 4—5 Tagen.

Es kann aber auch eine ausgesprochene Ptosis nur halbseitig bestehen. In dem oben angeführten Falle einer Frau, die 5,4 g Sulfonal genommen hatte, und danach Ataxie der Gliedmassen neben erschwerter Athmung bekommen hatte, hing das Gesicht etwas nach der rechten Seite und rechts bestand Ptosis, die zehn Tage lang anhielt.

Nur einmal wurde ein Nystagmus beobachtet, und zwar bei einer Frau, die 25 g Sulfonal genommen hatte. Er erschien bei freiem Sensorium am fünften Tage, war besonders bei der Blickrichtung nach rechts und links deutlich, verschwand aber beim Blicken nach oben und unten, und hielt nur einige Tage an.

Doppeltsehen kam mehrfach vor, gleichzeitig mit Myosis, und zweimal begleitet von Illusionen resp. Hallucinationen oder Störungen des Allgemeingefühls.

Einzelne Kranke klagten über Flimmern vor den Augen und Trübungen des Gesichtes. Eine epileptische Frau, die dreimal täglich 1,2 g Sulfonal erhalten hatte, wurde nach der sechsten Dosis schwindlig und benommen und taumelte. Der Puls war schnell und schwach, das Gesicht getrübt. Nach zehn Stunden war sie bewusstlos; Sehnenreflexe fehlten. Die Pupillen waren gleich, aber etwas erweitert, langsam auf Licht reagirend. Die Sensibilität an der Haut und der Conjunctiva war geschwunden. Wiederherstellung erfolgte am 7. Tage, nachdem vorher der comatöse Zustand mit einem bewusstem oft gewechselt hatte.

Die eben erwähnte Unempfindlichkeit der Conjunctiva ist auch bei einem Manne festgestellt worden, der nach dem Verschlucken von 30 g Sulfonal nach drei Tagen im Coma starb.

Oedem der Lider und Congestion der Bindehäute kann ohne sonstige Hautveränderungen entstehen.

Methylsulfonal.

Das Trional, das in der Wirkung auf das Centralnervensystem dem Sulfonal sehr ähnlich ist, erzeugt auch die gleichen Nebenwirkungen. Seitens der Augen wurden bisher beobachtet: Mydriasis bei Collaps, oder auch mässig weite und starre Pupille bei Cyanose und starker Ataxie, und Flimmern vor den Augen bei Ohrensausen, Ataxie, Tremor und psychischen Ausfallserscheinungen[1]). Eine genaue ophthalmoskopische Untersuchung solcher Kranken würde unserer Ueberzeugung nach viel mehr Symptome, besonders seitens der Augenmuskeln erkennen lassen.

Ein 20jähriger Morphinist nahm Trional als Schlafmittel zu je 1 g. Eines Morgens war er nicht zu erwecken, sah collabirt aus und athmete leicht stertorös. Die Pupillen waren erweitert und scheinbar starr. Von Zeit zu Zeit zeigten sich klonische Zuckungen. Später traten lallende Sprache und Ataxie und schliesslich Wiederherstellung ein.

Paraldehyd.

Dieses immer mehr gewürdigte, und in jeder Beziehung dem verderblichen Chloralhydrat vorzuziehende Schlafmittel äussert nur selten unangenehme Nebenwirkungen. Seitens der Augen wurden bisher bei schweren Vergiftungen die folgenden Veränderungen beobachtet: Eine mässige Myosis mit voller Unempfindlichkeit der Pupille gegen Licht in Sopor bei einer Frau, die aus Versehen 105 g Paraldehyd getrunken hatte. Nebenher bestanden: beschleunigte Puls- und Athemfrequenz sowie livide Verfärbung des Gesichtes. Es trat Genesung ein[2]).

Ein das Paraldehyd gegen Schlaflosigkeit in excessiven Dosen — bis zu 20 g Abends — chronisch einnehmender Mann erkrankte dadurch an Blutwallungen, Zittern und Zuckungen in den Gliedern, Erbrechen und psychischer Erregung. Während des vierwöchentlichen Paraldehydgebrauches will er schnell kurzsichtig geworden sein. Der Augenhintergrund und die Pupillenreaction waren normal.

Die Neigung mancher Menschen irgend ein Narcoticum chronisch zu sich zu nehmen, um Lustgefühle zu bekommen, hat auch echte Paraldehydomanen geschaffen, bei denen während der Entziehungskur oder noch während des Gebrauches des Mittels Gesichts- und Gehörstäuschungen auftreten.

So hatte ein 65jähriger Mann über 26 Monate lang Paraldehyd, zuletzt wöchentlich 480 g verbraucht. Es stellten sich ein: Herzklopfen, Fieber, Magen- Darmstörungen, Tremor, Gehstörungen, Parästhesien, Schlafmangel, Angstgefühl, Gedächtniss- und Sprachstörungen sowie Gesichts- und Gehörshallucinationen. Die Heilung erfolgte nach drei Monaten[3]).

1) Gierlich, Th. Mon. 1896. S. 630. — Berger, Münch. med. Wochenschr. 1895. 1. Oct. — Reinicke, Deutsche med. Wochenschr. 1895. No. 13. — Kramer, Prag. med. Wochenschr. 1894. No. 34. S. 441.

2) Mackenzie, Brit. med. Journ. 1891. II. p. 1254.

3) Elkins, Edinb. med. Journ. 1893. Vol. XXXIX. p. 39.

Eine, früher an Chloralismus leidende Frau wurde paraldehydomanisch; sie verbrauchte in einem Jahre täglich mindestens 40 g. Als Symptome entstanden: Tremor, Globus, Angstgefühle in der Brust, Blässe und Geduusensein. Vom vierten Tage der langsamen Entziehungskur an stellten sich Delirien, Gesichts- und Gehörstäuschungen ein.

Ein Mann, der chronisch Paraldehyd nahm — zuletzt 60 g täglich — bekam am zweiten Tage der Entziehung einen epileptiformen Anfall, an den sich in den folgenden vier Tagen Delirien, Unruhe und Visionen anschlossen[1]).

Der chronische Paraldehydgebrauch kann auch eine Conjunctivitis besonders der Lider veranlassen.

Chloralhydrat.

Dieses gefährlichste aller Schlafmittel, das für den Gebrauch an Menschen schon längst hätte proscribirt werden sollen, weil Hunderte nur dadurch allein schwer geschädigt wurden, verschont auch bei acuter und chronischer Vergiftung die Augen nicht.

Die Augenlider schwellen bisweilen ödematös an. Die geschwollene Conjunctiva röthet sich und weist auch wohl an den Augenwinkeln Ecchymosen auf. Nach grossen Dosen werden die Augen mit Blut unterlaufen. Es bestehen reichliches Thränen und in manchen Fällen lebhafte Augenschmerzen und auch Protrusio bulbi. Diese Symptome schwinden gewöhnlich bald nach dem Aussetzen des Mittels, können aber auch mehrere Wochen bestehen bleiben. Mit Thränenfluss und Hyperämie der Conjunctiva kann sich Lichtscheu verbinden. Bei Chloralisten ist die Bindehautentzündung ein ziemlich constantes, und durch Adstringentien nicht zu beseitigendes Symptom. Dasselbe gilt von der Suffusion der Augen.

Wenn das Mittel Icterus erzeugt, sind natürlich auch die sichtbaren Augenhäute gelb gefärbt; bei Individuen, die gewohnheitsmässig dem Chloralhydrat fröhnen, ist dies gewöhnlich der Fall.

Die Pupillen sind wie im natürlichen Schlaf so auch in der Chloralwirkung gewöhnlich stark verengt, sogar wenn vorher Atropin gegeben wurde[2]). Auch kalt- und warmblütige Thiere weisen diese Veränderung auf. Es ist aber nicht richtig, dass die Verengerung umgekehrt proportional der gereichten Dosis ist, wie überhaupt die Myosis kein constantes Symptom darstellt. Man sah z. B. in vielen Fällen bei nicht hohen Gaben eine mässige Pupillenweite, bei sehr grossen eine Verengerung und ein eigenthümliches Verzogensein der Pupille. In noch anderen Fällen entstand nach arzneilicher Verabfolgung des Mittels erst eine Myosis dann eine Mydriasis bei geschwollenen Lidern, blutüberfülltem Bulbus und chemotischer Conjunctiva, und schliesslich wurden Fälle beobachtet, in denen nach relativ kleinen Dosen eine enorme Mydriasis mit und ohne Athemstörungen zu Stande kam.

Die Lichtreaction ist meistens erhalten, doch kommt auch das Gegentheil vor. In einer tödtlich endenden Vergiftung eines Knaben

1) Reinhold, Th. Mon. 1897.

2) Ulrich, Arch. f. Ophthalm. Bd. 33. Abth. 2.

waren die Pupillen bis zuletzt verengt und ohne Reaction auf Licht, während sie in einem anderen tödtlichen Falle erweitert waren und auf Licht reagirten.

Gelegentlich entsteht nach medicinalen Dosen Doppeltsehen. So nahm ein Mann, der an Zahnschmerzen litt, 1.8 g Chloralhydrat, das nur wenig wirkte. Nach einer halben Stunde wurde die gleiche Dosis genommen, welche die Heftigkeit des Schmerzes für zwei Stunden erleichterte. Eine dritte Dosis versenkte ihn in Schlaf.

Am nächsten Tag war er somnolent, und am dritten Tage bekam er Thränen, Augenröthe, Lidschwellung, und Hyperämie der Conjunctiva. Doppeltsehen und mouches volantes, die zeitweilig das Sehen hinderte. Drei Tage hielt diese letztere Augenaffection und noch zwölf Tage das Thränen an.

Ganz ähnlich verlief der Symptomencomplex bei einer Frau, die wegen menstrueller Beschwerden mehrere Monate lang Chloralhydrat zu 1,2 g zu sich nahm. Nach dem Schlafe bekam sie Diplopie in der schlimmsten Form, gefolgt in etwa 20 Minuten von mouches volantes. Dabei rötheten sich und schwollen die Lider und die Conjunctivae waren injicirt. Schwindel begleitete den Zustand. Alle diese Symptome schwanden jedesmal mit der ganz abgeklungenen hypnotischen. Mit der Grösse der Dose stieg die Stärke der Beschwerden. Chloroform wurde gut vertragen.

Auch Ptosis kommt vor bei erhaltenem Bewusstsein. Nach dem Ueberstehen der Wirkung einer sehr grossen Dosis fielen einer Kranken am nächsten Morgen beim Oeffnen der Augen die Lider sogleich wieder herab. Eine andere wies eine starke unvollkommene Ptosis auf, nachdem eine psychische Excitation eingetreten war.

Schon durch 1 g Chloralhydrat wird die Leistungsfähigkeit des Augenbewegungsapparates herabgesetzt. Die Energie der Innenwender und durch etwas grössere Dosen auch die der Aussenwender leidet sehr deutlich. Die Centren der Fusion werden ebenfalls geschwächt und zwar mitunter als erstes Zeichen der Giftwirkung[1]).

Grosse Dosen riefen vereinzelt auch eine Anästhesie des Augapfels hervor.

Die wichtige Frage, ob Chloralhydrat Sehstörungen auf Grund einer Einwirkung auf Opticus und Retina erzeugen kann, muss unserer Meinung nach bejaht werden. Dies schliesst nicht aus, dass dabei auch Sehstörungen als Collapswirkung, oder aus einem andersgearteten Ergriffensein des Gehirns entstehen können. Beispiele, die eine solche Annahme nahe legen, sind genügend vorhanden. So entstanden in einem solchen Falle, psychische Unruhe, Schmerzen im Körper, Entzündung der Augen, Schwindel, Collaps und Sehstörungen. In anderen bestand, wie aus dem ganzen Symptomenbilde hervorgeht, eine starke cerebrale Erregung. Es erkrankte z. B. ein Mann, der circa 1,8 g Chloralhydrat genommen hatte, mit Delirien. Am hellen Tage klagte er über Dunkelheit bei starker Myosis. Eine vollkommene, circa zwei Stunden anhaltende, Blindheit entstand unter ähnlichen Verhältnissen bei einer Frau, die 6 g Chloralhyrat erhalten hatte.

Aber selbst wenn man diese Fälle als cerebrale transitorische Amau-

1) Guillery l. c.

rosen anspricht, bleiben noch solche übrig, in denen peripherische Veränderungen als Ursache angesprochen werden müssen, wie die folgenden Mittheilungen darthun.

Bei einer an Asthma nervosum leidenden, aber herzgesunden Dame zeigte sich, nach einer abendlichen Dosis des Mittels beim Erwachen am Morgen eine Verdunkelung ihrer Augen. Alles erschien ihr wie durch einen dichten Flor stark getrübt, und es wurde ihr schwer, selbständig zu gehen und sich zu orientiren. Dabei bestand auch Flockenbewegung. Die Trübung schwand im Laufe des Tages bis zur vollständigen Aufklärung. Nachdem später wieder eine Dosis Chloralhydrat genommen war, entstanden bei einer Pulszahl von 140 in der Minute, Augenröthe, ziehende Schmerzen in Stirn und Schläfe, und vollständige Erblindung bis auf quantitative Lichtempfindung unter dem klinischen Bilde einer Iridochorioiditis mit Exsudation in das Pupillargebiet. Trübung des Humor aqueus und hochgradiger Trübung des Glaskörpers. Rechts bestanden: punktförmige Trübung der hinteren Hornhautwand, Trübung des Humor aqueus, vollständige Synechia posterior in breiten Adhärenzen und die Pupille war durch ein gelbliches Exsudat vollständig verdeckt. Links erkannte man eine circuläre Synechie bei Mangel eines Pupillarexsudates; die Pupille war etwas grösser und an einzelnen Stellen leicht ausgebuchtet. Auf 12 Fuss Entfernung konnte rechts nur unsicher Lampenlicht erkannt werden. Die Irideetomie behob die fünf Tage lang bestehenden Erscheinungen im Gebiete des Chorioidealtractus in kurzer Zeit bis zu einer fast vollständigen Klärung aller Medien. Als zum dritten Mal Chloralhydrat genommen war, entstand wieder anhaltende Gesichtsverdunkelung.

Es ist nicht unmöglich, dass hier in Folge der durch Chloralhydrat bedingten Gefässlähmung marantische Thrombosen entstanden.

Handelte es sich hier um den nicht habituellen Gebrauch des Narcoticums, so spiegeln andere Fälle die Folge des chronischen Gebrauches wieder.

So wurde ein Mann der sechs Monate lang abendlich 2,5—3 g Chloralhydrat genommen hatte, danach amblyopisch. Das Aussetzen des Medicaments liess die Amblyopie schwinden.

Eine Frau, die wegen Schlaflosigkeit Chloralhydrat anfangs zu 1,2 g in 24 Stunden, später in viel grösseren Dosen genommen hatte, bekam unter anderen Störungen, wie Decubitus, Erythema, Schlundlähmung, auch solche am Auge. Die Pupillen waren erweitert, das Gesicht verschleiert. Nach Aussetzen des Mittels trat zeitweiliger Verlust des Sehvermögens von zweitägiger Dauer ein.

Eine andere Frau hatte etwa zwei Jahre lang Chloralhydrat zu 3—4 g in 24 Stunden genommen. Die danach beobachteten Symptome waren den eben geschilderten ähnlich. Seitens der Augen bestanden: Verschleierung des Gesichts, Thränen und Protrusio.

Auch noch ein weiterer Fall verhielt sich analog.

Die nur selten vorgenommene ophthalmoskopische Untersuchung ergab einmal beträchtliche Stase in den Venen des Augenhintergrundes, und bei einem anderen Kranken, der ein Chloralexanthem davongetragen hatte, Hyperämie am Augenhintergrunde. Vor und während der Entwickelung des Congestionszustandes der Haut erweiterten sich die Netzhautgefässe und die Papille nahm eine Rosafärbung an.

Dass unter solchen Verhältnissen auch Netzhautblutungen, zumal

bei einer angeborenen hämorrhagischen Diathese, möglich sind, kann nicht Wunder nehmen, zumal wenn man Fälle kennt, in denen Chloralblutungen aus Nase, Lungen, Magen, Darm zu Stande kamen.

Bei Thieren fand man im Chloralschlafe den intraoculären Druck herabgesetzt. Er kann auf 15—16 mm Quecksilber heruntergehen[1].

Anhalonium Lewinii.

Im Norden von Mexiko, besonders im Staate Tamaulipas, wird von einigen Eingeborenen-Stämmen eine Cactee zu Berauschungszwecken gebraucht, die zuerst unter dem Namen „Mescal oder Muscal buttons" auftauchte[2]. Darin findet sich ein strychninartig erregendes Alkaloid, Anhalonin[2], neben einem depressiv wirkenden Pellotin[3]. Dem ersteren kommen vorzugsweise die gleich zu nennenden Symptome zu.

Nach der Aufnahme von 2—5 dieser Cacteen in trockenem Zustande ohne Pappus tritt in jedem Falle schnell Pupillenerweiterung ein, die 12—24 Stunden anhält und mit einer geringen Einbusse an Accommodationsfähigkeit verbunden ist. Die Lider fallen schwer herab.

Als bemerkenswerthestes, und in diesem Umfange von keinem anderen Stoffe, selbst nicht vom Haschisch, erreichtes Symptomenbild folgen Visionen. Bei relativ guter geistiger Klarheit und der Möglichkeit der Gedankenconcentration erscheinen förmliche Farben-Panoramas in kaleidoskopischem Wechsel.

So tauchen z. B. vor dem Gesichtsfelde plötzlich viele Röhren glänzender Lichter auf, die grüne oder rothe Bälle tragen und fortwährend sich rollen oder in andere Formen, Buchstaben, Gestalten etc. sich umwandeln und in den herrlichsten Spectralfarben leuchten.

Die direct betrachteten Gegenstände erscheinen anfangs violett, dann grün und goldgelb, die indirect gesehenen erscheinen wie broncirt. Bei Gasbeleuchtung sehr gesteigerte Lichtempfindung, Schatten vorzugsweise violett, bei electrischer Beleuchtung eigenthümlich wogende Bewegung der Gegenstände[4].

---

1) Chesney, New York. med. Gaz. 1870. p. 327. — Rajewski, Centralbl. f. med. Wissensch. 1870. S. 226. — Drasche, Wien. med. Wochenschr. 1870. 1, 2, 4 u. ff. — Zuber, Recherches cliniques etc. Strassbourg 1870. — Kane, Philad. med. Tim. 1881. 15. Jan. p. 225. — Mandeville, Americ. Journ. of Med. Science. 1872. — Kirkpatrick Murphy, Lancet. 1873. p. 150 u. 191. — Griffith, Practitioner. 1879. Febr. p. 99. — Kieser, Würtemb. Correspondenzbl. 1871. 33. S. 257. — Steinheim, Berl. klin. Wochenschr. 1875. S. 76. — Mittendorf. Med. News. 1889. 3. Aug. p. 132. — Model, Münch. med. Wochenschr. 1900. No. 50. — v. Schultén, Arch. f. Ophth. Bd. 30. S. 1.

2) L. Lewin, Ueber Anhalonium Lewinii. Arch. f. exper. Pathol. 1888. Bd. 24. — The Therapeut. Gaz. 16. April 1888. — Arch. f. exper. Pathol. 1894. Bd. 34. — Ber. der Botan. Gesellsch. 1894. Bd. 12.

3) Heffter, Arch. f. exper. Pathol. Bd. 24. 1894.

4) Ellis, Americ. Journ. of Ophthal. 1897. p. 54 und in mindestens noch vier Journalen, z. B. Annual Reports of the Smithonian Instit. 1897. p. 537, Contemp. Review. 1898. Die übrigen Angaben von E. zeugen von gründlicher Unkenntniss dieser Substanz.

Piper methysticum.

Nach Aufnahme grösserer Mengen eines wässerigen Auszuges der Kawawurzel, in den die berauschend wirkenden Kawaharze übergehen, treten unter anderen cerebralen Symptomen auch Sehstörungen auf. Das Auge sieht die vorhandenen Gegenstände, will und kann sie aber nicht gehörig fixiren, ebenso wie das Ohr percipirt, ohne sich über das Gehörte Rechenschaft geben zu können. Dazu kann sich Diplopie gesellen.

Bei alten Kawa-Trinkern sind die Augen roth, entzündet, bisweilen triefend und das Sehvermögen gestört [1].

Cannabis indica.

Der indische Hanf, ein cerebrales Gift, vermag Sehstörungen theils durch diese Eigenschaft, theils durch peripherische Einwirkung auf Opticus oder Retina zu erzeugen. In früherer Zeit schrieb man sogar den Emanationen des gewöhnlichen Hanfes die Fähigkeit zu, Schwachsichtigkeit zu erzeugen: „si quis in cannabino agello diu sederit aut dormiverit, non solum inde luscus evadit sed etiam vertiginosus et ebrius.“

Trotz der umfassendsten Untersuchungen ist es bis heute nicht gelungen, das oder die wirksamen Principe des indischen Hanfes zu isoliren. Aber auch die galenischen Präparate dieser Pflanze variiren bedeutend in ihrer Wirkung je nach Alter oder Herkunft, so dass man in Bezug auf sie nicht einmal von einer Wirkungseinheit sprechen kann.

Ziemlich constant sind einige Störungen am Auge, die sowohl nach acuter Aufnahme individuell zu grosser Mengen, als bei chronischem Gebrauche der Pflanze oder einzelner ihrer Theile erscheinen.

Die Pupillen sind, wenn auch nicht constant, so doch häufig erweitert. Grosse und mässige, ja sogar kleine Mengen des Mittels, erzeugen diese Mydriasis meistens schon kurz vor dem, hauptsächlich aber in dem Rauschzustande, in dem das Bewusstsein erhalten sein kann. Wir kennen sehr viele solcher Fälle, aber nur sehr wenige, in denen die Pupillen verengt oder unverändert waren. Dies Letztere wurde z. B. bei einem gewohnheitsmässigen Hanfraucher beobachtet, der drei Tage lang in Katalepsie mit Bewusstlosigkeit lag. Die Reaction auf Licht wurde oft erhalten gefunden.

Die Accommodationsfähigkeit kann leiden. Obschon exacte ophthalmologische Untersuchungen darüber fehlen, so ist die Thatsache an sich zweifellos. Man stellte Accommodationsstörungen bei unveränderter, verengter oder erweiterter Pupille fest. In Selbstversuchen fand man constant Mydriasis und Fernsichtigkeit dadurch erzeugt.

Ebenso entsteht recht häufig Diplopie. Eine hysterische Frau, die nach allen möglichen Mitteln auch Extr. Cannabis indic. in alkoholischer Lösung erhalten hatte, bekam dadurch Erregung in Sprache und Bewegung. Ihre Pupillen waren weit und sie klagte über Doppeltsehen.

---

1) L. Lewin, Ueber Piper methysticum. Berlin 1886.

Ein Kranker, der eine zu grosse Dose irrthümlich erhalten hatte, bekam Pupillenerweiterung und sah alle Gegenstände vielfach.

Chromatopsie ist bei Kranken und Gesunden, die ein Cannabispräparat genommen hatten, in sehr verschiedenem Umfange festgestellt worden. Eine Frau, die insgesammt 0,04 g Extr. Cannabis indicae in Pillenform verbraucht hatte, klagte neben anderen Augenstörungen, schon ehe die psychische Excitation mit Geschwätzigkeit kam, und während derselben über Violettsehen. Dasselbe kehrte nach einem relativ freien Intervall, ohne dass das Mittel von Neuem genommen worden war, wieder. Während desselben sah sie ihrer Angabe nach die „Form des Auges". Hier scheint es sich um eine retinale Einwirkung gehandelt zu haben, zumal auch Nebligsehen bestand. In anderen Fällen mögen cerebrale optische Hallucinationen und Illusionen betheiligt gewesen sein. So wies ein junger Mensch, der ca. 2 g Extr. Cannabis indicae genommen hatte, stark gesteigerten Bewegungstrieb und Farbenerscheinungen mit Vorherrschen von Blau und Grün auf. Bei einem Arzte erzeugten 0,3 g indischen Hanfs Verdunkelung der Augen, und die Gegenstände erschienen in feuerfarbigem, später blauem Lichte, während sie zu wachsen und übermässige Dimensionen anzunehmen schienen.

Funken- und Flammensehen bei Mydriasis neben Abnahme des Gehörs und starkem Bewegungsdrange, oder Umflossensein von einem wohlthuenden Lichtglanze gehören wohl zu den cerebralen Functionsstörungen, an denen der Augenhintergund, wenn überhaupt, so doch nur in einem untergeordneten Maasse betheiligt ist.

Andere hallucinatorische Aeusserungen beziehen sich auf die Form der gesehenen Gegenstände, die meist zu wachsen scheinen. Ein solcher Mann, der 1 g des alkoholischen Extractes in fünf Stunden genommen hatte, glaubte zu beiden Seiten seines Körpers schwindelnde Abgründe zu sehen.

Relativ häufig wird von Sehstörungen berichtet, die auf ein transitorisches Ergriffensein von Opticus oder Retina hinweisen. Nur einmal ist bisher von ophthalmologischer Seite angegeben worden, dass bei Haschischrauchern, oft einseitig, ein centrales Scotom entstehen solle bei sonst normalen Gesichtsfeldern. Dieser Hinweis kann nicht etwa deshalb bestritten werden, weil nicht mehr Mittheilungen darüber vorliegen. Der erste Versuch, der unternommen werden wird, in Indien, z. B. in den Irrenhäusern Bengalens oder in Afrika, bei den dem Hanfrauchen ergebenen Menschen die Sehstörungen exact festzustellen, wird überreiche Ergebnisse liefern. Nach der ganzen Natur der Hanfwirkung müssen solche Veränderungen eintreten; nur ihr Umfang wird von individuellen oder äusseren Verhältnissen abhängen. Die Symptome, die als Nebel vor den Augen, oder Trübung oder Verdunkelung des Gesichts beschrieben wurden, stehen vielleicht mit Accommodationsstörungen, wahrscheinlicher aber mit Functionsstörungen des Opticus in Verbindung. Die letzteren sind viel zu kurz dauernd, als dass ihre Spuren sich erkennbar einzeichnen könnten.

Aehnlich wie ein gutes Extract aus Cannabis indica wirken einige der aus ihr dargestellten Präparate. Bei einigen von ihnen sind gerade die Sehstörungen besonders ausgeprägt.

Balsamum Cannabis indicae.

Nach Einnehmen von 0,1 g dieses Präparates erschienen nach dreissig Minuten Erregung und Angstgefühl. Die Pupillen waren mittelweit und reagirten nur langsam auf Licht. Mit dem Wachsen der Erregung nach einigen Stunden erweiterten sie sich ad maximum und wurden reactionslos auf Licht. Der Kranke klagte, er könne nichts mehr sehen. Diese Functionsstörung ist als unabhängig von der psychischen Erregung anzusehen, denn als diese sich gelegt hatte, bestand jene noch fort.

Cannabinon.

Ein Arzt, der zu einem Versuche 0,06 g Cannabinon genommen hatte, und danach Angstgefühl, Lufthunger und gedankliche Störungen bekommen hatte, dessen Bewusstsein aber kaum getrübt war, sah denselben Gegenstand verschieden gross, bald ganz kurz in einander geschoben, bald lang ausgezogen. Die parallelen Linien der Bilderrahmen liefen bald nach oben convergent, bald umgekehrt zusammen. Die eigenen Füsse erschienen ihm in weitester Ferne befindlich.

In anderen Fällen erschienen nach 0,1 resp. 0,2 g Cannabinon neben Angstgefühlen, motorischer und psychischer Excitation Rollen der Augen und Schwächung der Sehkraft, die sieben Stunden anhielt.

Bromkalium.

Die depressiven Wirkungen, die von den Bromverbindungen besonders nach langem Gebrauch auf das Nervensystem ausgeübt werden, müssen hier und da auch Störungen im Sehen erzeugen. Eine Beeinflussung der nervösen Theile des Augenhintergrundes zu leugnen, hätte man erst eine Berechtigung, wenn methodische Untersuchungen an Bromisten, deren es ja Tausende giebt, angestellt worden wären. Dies steht leider wie so vieles andere auf diesem Gebiete noch aus.

Es kommen zweifellos durch Bromsalze veranlasste Sehstörungen vor. In einem Selbstversuche erschien Gesichtstrübung nach $1^1/_2$ Stunden[2]. Dass auch Blindheit dadurch erzeugt werden kann, beweist das Folgende:

Eine an Epilepsie leidende Geisteskranke erhielt täglich Bromkalium in Dosen von 10—15 g. Eines Tages merkte die Umgebung, dass dieselbe erblindet sei.

---

1) Judée, Gaz. des hôpit. 1855. No. 70. — Riedel. Deutsche Klinik. 1866. No. 19. — Groudrace, Med. Times and Gaz. 1859. 1. Febr. — Strange, Brit. med. Journ. 1883. 7. July. p. 14. — Casiccia, Rivista di Chim. med. 1883. Sett. p. 326. — Ali, Recueil d'Ophthalmol. 1876. p. 210. — Werner, Württemb. Correspondbl. 1886. No. 33. S. 262. — Seiffert, Münch. med. Wochenschr. 1886. No. 20. — Buchwald, Berl. ärztl. Zeitschr. 1885. S. 277. — Oliver, Brit. med. Journ. 1883. I. S. 906. — Weil, Province médic. 1891. 12. Déc. — Saxby, Brit. med. Journ. 1898. II. p. 1160.

2) Laborde, Gaz. méd. de Paris. 1869. p. 512, 553 u. ff.

Ophthalmoskopisch wurde festgestellt: Blässe der Papille sowie starke Verengerung der Retinalgefässe. Fortlassen des Bromkalium und Ersatz durch Jodkalium stellte nach Ablauf von fünf Wochen das Sehvermögen wieder her. Eine erneute Bromtherapie veranlasste wiederum Blindheit[1]).

Mit der Gesichtsschwäche können sich auch Gehörsstörungen verbinden[2]).

Einzelne bromistische Kranke klagen über Diplopie und bei anderen wird eine Unempfindlichkeit des Auges wahrgenommen.

Nicht selten stellt sich nach Bromgebrauch Chromatopsie ein. In Fällen von ausgesprochenem Bromismus gesellen sich zu anderen cerebralen Erregungsäusserungen noch Hallucinationen.

Während des Bromstupors, aber auch ohne einen solchen, macht sich eine gewisse Schwere der oberen Augenlider oder eine wirkliche Ptosis bemerkbar, die als Theilerscheinung der allgemeinen Lähmungswirkung des Broms betrachtet werden muss.

Der Zustand der Pupillen ist nicht immer der gleiche; meist sind sie erweitert, gelegentlich, trotz enormer Dosen, z. B. nach 125 g in einer Woche, normal, und nur ausnahmsweise verengt. Die Höhe der Dosen und die Individualität spielen hier eine Rolle. Während kleine Mengen eine mittlere Pupillenweite bestehen lassen, zeigt sich beim Erhöhen der Mengen Erweiterung und träge Reaction auf Licht und Accommodation, und bei weiterer Steigerung maximale Mydriasis und Verlust der Reaction.

Meistens sind die Pupillen gleich; doch sah man auch einseitige Mydriasis, oder nur ungleiche Pupillen z. B. in einem Falle, in dem in 12 Monaten $2^1/_2$ kg Bromkalium verbraucht worden waren. Pupillendifferenz lässt sich auch bei Kaninchen nach subcutaner Vergiftung mit Bromnatrium erzeugen[3]).

Das mit dem Blute oft in das Auge gelangte Bromkalium kann Reizerscheinungen in Gestalt von Conjunctivitis, Schwellung der Lider oder sogar eine Keratitis erzeugen. Wir fassen dies als enanthematische Veränderungen auf, die den so vielgestaltigen Bromexanthemen entsprechen, glauben aber nicht, dass das Bromkalium als solches derartige entzündliche Gewebsveränderungen zu erzeugen vermag, sondern, dass es sich hier entweder um eine neue im Körper gebildete Bromverbindung, oder, was wahrscheinlicher ist, um die Wirkung dissociirten Broms handelt.

Ein Morphinist, der zum Zwecke der Entwöhnung mit sehr grossen Dosen von Bromkalium behandelt wurde und davon 93,5 g in weniger als 28 Stunden genommen hatte, zeigte neben anderen schweren, beziehungsweise bedrohlichen Symptomen seitens der Augen: Pupillenerweiterung und eine in ca. acht Tagen zurückgehende Blepharoconjunctivitis, die von einer mässigen schleimig-eitrigen Absonderung begleitet war[4]).

1) Rübel, Centralbl. f. Augenheilk. 1883. S. 293.

2) Voisin, Arch. génér. de Médec. 1873. Janv. p. 35. Févr. p. 175.

3) Schweig, New York medic. Record. 1876. Vol. XI. p. 841. — Cutler, Boston med. Journ. 1884. p. 248. — Eigner, Wien. med. Presse. 1886. No. 25—34. — Klöpfel, Petersb. med. Wochenschr. 1880. No. 7. S. 538. — Gilles de la Tourette, La Semaine médic. 1900. No. 41. p. 333.

4) Schweig, l. c. — Loewy, Wien. med. Presse. 1880. No. 30. — Gifford, Americ. Journ. of. Ophthalm. 1890. p. 246.

Conium maculatum. Coniin.

Sowohl der Schierling, der früher oft mit grossem Erfolge gegen gewisse Aeusserungen der Scrophulose verwendet wurde, als auch eines seiner Alkaloide, das Coniin können Sehstörungen veranlassen, die zum Theil auf eine Beeinflussung der Augenmuskeln zurückzuführen sind.

Nach dem Einnehmen von 15 g des ausgepressten Saftes stellten sich nach einer halben Stunde Schwindel und Doppeltsehen ein. Die Füsse konnten nicht richtig hingesetzt werden.

Die wohlbekannte Einwirkung des Coniins auf die motorischen Nervenendigungen kann auch an den oberen Lidern Paresen bedingen.

Bei Kaninchen erweitern sich nach Beibringung von 3—4 Tropfen Coniin in 10—14 Minuten die Pupillen, und die passiv bilateralen Augenbewegungen ermatten. Bei Tauben ruft Coniin. bromat. in 5—10 procentiger Lösung eine mässige Pupillenverengerung bei erhaltener Lichtreaction hervor. Die Ursache der Myosis ist in einer Lähmung des Dilatator zu suchen. Vor dem innerhalb 40—60 Minuten erfolgenden Tode hörten die graduell auf ein Minimum reducirten compensatorischen Augenbewegungen vollkommen auf. Die Aufhebung der associirten Augenbewegungen entsteht hier aus der Lähmung des associirenden Centrums, welche unter sämmtlichen während der Coniinvergiftung sich zeigenden Lähmungserscheinungen die erste ist[1]).

Nach kleinen Coniin-Mengen — etwa $^1/_2$ bis 1 Tropfen — erscheinen oft schon 1—3 Minuten nach der ersten Gabe: Dysphagie, Schwindel, Gehörstäuschungen und Sehstörungen, die veranlassen, dass der Kranke alle Gegenstände theils schwankend, namentlich aber ungeheuer gross sieht. Meistens schwindet diese Makropsie in 10 Minuten.

Nach Dosen von 0,003—0,009 g Coniin stellen sich nach drei Minuten Eingenommensein, ein Gefühl von Druck im Kopfe, Schwindel, Unvermögen der Gedankenconcentration und undeutliches Sehen ein. Die Gegenstände verschwimmen, und die Pupille ist erweitert. Diese Pupillenerweiterung ist somit eine dem Coniin an sich zukommende Eigenschaft und hängt nicht von den bei schwerer Vergiftung entstehenden Athemstörungen ab.

Fünf Kinder, die Schierling gegessen hatten, bekamen Trockenheit im Schlunde mit Constrictionsgefühl, Kopfschmerzen, erweiterte Pupillen, verminderte Athmung und Muskellähmung.

Eine Frau, die einen Esslöffel voll eines neben Extr. Belladonnae und Opium noch Extr. Conii enthaltenden Linimentes getrunken hatte, wies ausser Stupor, stertoröser Athmung u. A. m. starke, ungleiche Mydriasis und Ptosis auf beiden Augen auf[2]).

Coniin selbst sowie seine Dämpfe können als stark alkalische Stoffe natürlich Reizung der zugänglichen Schleimhäute, also auch der Augen veranlassen, und zwar proportional der eingebrachten Menge. Eine vorhandene, dem widersprechende Beobachtung beruht auf Irrthum.

Der Schierling kann auch völlige Blindheit erzeugen.

Ein Mann, der, nachdem er aus Armuth einen ganzen Tag nichts

1) Högyes, Arch. f. exper. Pathol. Bd. 16. S. 96.
2) Weller, Brit. med. Journ. 1893. II. p. 116.

gegessen hatte, die Wurzel statt Petersilie in grosser Menge genoss, wurde taumlig, so dass er sich an eine Strassenlaterne anlehnen musste. Er bat, dass man ihn nach Hause brächte, da er das Gesicht verloren hätte und seine Glieder nicht gebrauchen könnte. Es bestand auch Ptosis. Er starb nach etwa sieben Stunden. Hier bestand also Gliederlähmung, vielleicht allein durch Lähmung der motorischen Nervenendigungen. Doch deutet der Schwindel auf ein cerebrales Ergriffensein, welches wahrscheinlich auch für die Amaurose verantwortlich gemacht werden muss.

Die Kenntniss der blindmachenden Eigenschaft des Conium maculatum, die nicht durch den Collaps bedingt zu sein braucht, ist eine alte; denn schon vor beinahe 200 Jahren wurde von einem Manne, der Schierling statt Petersilie mit Fleisch gegessen hatte, berichtet, dass er bekommen hätte: „cordis angustiam, spirandi difficultatem et oculorum scotomiam."

Valeriana.

Bei gesunden und kranken Menschen wurden nach grossen Dosen des Baldrian unangenehme Wirkungen beobachtet, die nicht immer denselben Charakter trugen. Abgesehen von Harnvermehrung, Aufstossen, Brechreiz, Leibweh, ersehienen Kopfschmerzen, Empfindlichkeit der Augen, und nach Verschlucken von 30 g Baldrian Schwindel, sowie Störungen des Gehörs und Gesichts.

Ein Kranker, der viel Baldrian erhalten hatte, bekam Funkensehen und Pupillenerweiterung. Er glaubte die eine Hälfte des Krankensaales in Feuer und Flammen zu sehen. Ein anderer, der 8 g Extr. Valerianae verschluckt hatte, verfiel in Delirien, taumelte, war blind, hatte weite Pupillen, einen sehr frequenten Puls und verstärkte Diurese.

Humulus Lupulus.

Der Hopfen kann sicherlich auf das Gehirn wirken und dadurch auch an den Augen Veränderungen erzeugen. Nach dem Hopfenpflücken im geschlossenen Raume entstand bei einem Knaben Sopor mit Delirien, Sehnenhüpfen, stertoröse Athmung und Mydriasis. Der paralytische Zustand hielt Monate hindurch an. Auffallend lange, d. h. mehrere Monate, blieben auch die Pupillen erweitert[1]).

Auch anderweitige Sehstörungen scheinen dadurch erzeugt werden zu können. Wie die Ophthalmie der Hopfenpflücker entsteht, ist bisher nicht untersucht worden. Es scheint aber, als wenn im Hopfen ein Entzündung erregender Stoff vorhanden sei, da auch an den Händen nach längerer Berührung mit Hopfen Entzündung beobachtet wurde.

1) Baumann, Würtemb. Correspondenzbl. 1864. 19.

Muskatnüsse.

Die Muskatnüsse haben des Oefteren, wie man seit einigen Jahrhunderten weiss, Vergiftung erzeugt. Es ist schwer, mit Bestimmtheit anzugeben, welcher Bestandtheil des Samens hierbei als Gift anzusprechen ist. Das nächstliegende ist, das darin zu ca. 14 pCt. enthaltene ätherische Oel als vergiftend zu bezeichnen. Der ganzen Wirkungsart des Oeles nach, das ausgesprochene depressive Wirkungen auf das Centralnervensystem hat, könnte diese Annahme richtig sein. Demgegenüber wird eingewendet, dass auch das Pericarp der Nüsse, sowie nicht aromatische Muskatnussarten schädlich wirken können. Es ist aber bisher kein Fall bekannt geworden, in dem diese Arten ebenso eigenthümliche cerebrale Wirkungen, wie die gewöhnliche Muskatnuss erzeugt haben. Die Muskatnüsse wirken durch ihr Oel entweder dann giftig, wenn zu viel von ihnen aufgenommen ist, oder die verzehrten Nüsse mehr wie gewöhnlich von dem ätherischen Oele enthalten, oder vielleicht auch dann, wenn Zersetzungen innerhalb des Endosperms, beziehungsweise des Ruminationsgewebes vor sich gingen. Die Individualität scheint ebenfalls hierbei eine Rolle zu spielen.

Die am häufigsten beobachteten Symptome sind: Schläfrigkeit, Schwindel, Kopfschmerzen, Stupor; seltener erscheinen Delirien und Sehstörungen in Gestalt von Amblyopie oder transitorischer Amaurose. So bekam eine Frau, die wegen Magenbeschwerden vier Muskatnüsse eingenommen hatte, alsbald Schwindel, Alienation des Bewusstseins, Stupor und wurde vollkommen blind. So blieb sie zwei Tage und zwei Nächte. Erst nach 8 Tagen gewann sie die Sprache wieder und theilte mit, dass sie vier Tage blind gewesen sei: „densum glaucoma vidisse“ und fortwährend Funken gesehen habe. Es erfolgte Wiederherstellung.

Vereinzelt kam eine halbseitige, eigenthümliche Sehstörung vor.

Nach vier bis fünf Stücken Muskatnuss trat eine sehr bedeutende Hinfälligkeit ein. Die Pupillen waren weit und reactionslos. In der linken Gesichtshälfte erschien alles chokoladenbraun gefärbt, in der rechten normal[1]).

Pupillenerweiterung und Exophthalmus machten sich in schwerem Collaps bemerkbar.

Um Abort hervorzurufen, verschluckte eine Frau drei Muskatnüsse. Nach zwei Stunden erschienen Magenschmerzen, nach einer weiteren Stunde Bewusstlosigkeit. Nach acht Stunden bestand Collaps und Cyanose mit erweiterten Pupillen und Exophthalmus.

Safran.

Ein Mädchen, das, wahrscheinlich um einen Abort zu erzeugen, eine grosse Menge einer Tinctur aus Safran und Neugewürzkörnern genommen hatte, wurde mit dunkelrothem, aufgetriebenem Gesicht, erweiterten,

1) Hinman, Albany medic. Annals. 1901. Dec.

reactionslosen Pupillen, trägen Augenlidern, Schwindel, Mattigkeit etc. gefunden[1]).

Arabische Aerzte gaben an, dass der Safran nicht nur den Blutandrang zum Gehirn vermehre, sondern auch „die Kraft der Augen unterdrücke".

Blausäure.

Störungen in den Augenfunctionen sind nach dem Gebrauche blausäurehaltiger Präparate (wässrige Blausäure, Cyankalium, bittere Mandeln, Bittermandel- und Kirschlorbeerwasser) zu arzneilichen oder Vergiftungszwecken und bei deren gewerblicher Verwendung beobachtet worden.

Die Pupillen erwiesen sich nach einem 14tägigen Blausäuregebrauch gegen rheumatische Schmerzen erweitert. Denselben Zustand zeigen sie stets bei der acuten Blausäurevergiftung schon mit den ersten Zeichen beginnender Athemstörung. Nur ganz ausnahmsweise scheint einmal eine normale Pupillenweite bei acuter Vergiftung vorzukommen. Dagegen fehlt bei ihr wohl nie die Pupillenstarre. Im Thierexperiment haben wir sie nie vermisst. Bei Menschen wurde bei acuter und chronischer Vergiftung ein Verschwundensein oder eine Minderung der Pupillenreaction beobachtet. So veranlasste z. B. die chronische Aufnahme von Cyankalium bei einem damit arbeitenden Photographen unter anderem: Schwere des Kopfes, leichtes Delirium mit Ohrenklingen, Schwellung der oberen Augenlider und Trägheit der Pupillen[2]). Auch noch ein anderer mit Cyankalium Arbeitender wies diese Symptome auf.

Die Augenmuskeln werden in dem Krampfstadium der acuten Vergiftung, oder im dyspnoëtischen meistens in Mitleidenschaft gezogen; bei Thieren sahen wir dies constant, gelegentlich auch, bei etwas langsamerem Verlaufe, Nystagmus.

Ein Mann hatte eine unbekannte Menge Blausäure genommen. Man fand ihn unregelmässig athmend, stöhnend, mit offnen Augen, aufwärtsstehenden Augäpfeln, unbeweglichen Pupillen und kaltem Schweisse daliegen. Krämpfe gesellten sich bald dazu. Er wurde wieder hergestellt[3]).

Ein anderer, der eine grosse Dosis Cyankaliumlösung genommen hatte, liess im Stadium asphyeticum, im tiefsten Coma und Cyanose erkennen, dass die von den Lidern unbedeckten Bulbi prominirend hervortraten und nach oben und aussen gewendet waren. Die Pupillen waren erweitert und gegen Reize vollkommen unempfindlich[4]).

Funkensehen stellte sich bei vier unter 83 mit arzneilichen Dosen von Cyankalium behandelten Kranken ein. Eine Frau, die arzneilich Blausäurelösung erhalten hatte, bekam Muskelschwäche, Schwächung des

1) Siegmund, Oesterr. med. Wochenschr. Jahrg. 1842. No. 17.
2) Souwers, Philadelphia med. Times. 27. Apr. 1878. p. 345.
3) Garson, Edinb. med. Journ. 1843. Vol. LIX. January. p. 72.
4) Müller-Warnek, Berl. klin. Wochenschr. 1878. No. 5. S. 57.

Gehöres und eine solche Empfindlichkeit gegen Licht, dass die Augen fast immer geschlossen gehalten wurden[1]).

Als ein primäres Leiden von Opticus und Retina ist wahrscheinlich die Amblyopie, beziehungsweise die Amaurose anzusehen, die durch Blausäure gelegentlich erzeugt werden. In Selbstversuchen erschien bei verschiedenen Personen sowohl nach einer reinen wässrigen Blausäurelösung, als nach Aufnahme von Aqua amygdalarum amararum Trübheit und Nebel vor den Augen, fast immer vergesellschaftet mit stechendem oder bohrendem Schmerz oder unangenehmem Druck in den Augenhöhlen. Einem Kranken, der ca. 0,05 g Cyankalium arzneilich erhalten hatte, wurde das Gesicht stumpf.

Durchaus in Uebereinstimmung mit solchen Erfahrungen steht diejenige, dass eine Frau, eine Viertelstunde nachdem sie Goldspitzen mit wässriger Blausäure gereinigt, also dabei sowohl durch die Lunge als auch durch die Haut Blausäure aufgenommen hatte, „blind“ wurde. Es bestand nur Hemiopie. Nach 4—5 Stunden waren die Störungen wieder verschwunden[2]).

Die Art des Zustandekommens derselben ist so dunkel wie die durch viele andere amaurogene Stoffe entstehenden. Sehstörungen, wie die geschilderten, können aber nicht wohl als Folge cerebraler Functionsstörungen angesehen werden, weil solche nur in hierfür belanglosem Umfange dabei eintraten.

Liegt eine schwere Vergiftung vor, dann kann eine Verdunkelung des Gesichts, derart, dass z. B. nur undeutlich die Umrisse der anwesenden Personen unterschieden werden[3]), unschwer von einer Störung der Gehirnthätigkeit abgeleitet werden. Aber wie wollte man einen Fall wie den folgenden, selbst unter Berücksichtigung der ausserordentlich leichten Dissociation blausäurehaltiger Flüssigkeiten und der überraschend schnellen Resorption der Blausäure, als einen durch Gehirnaffection zu Stande gekommenen ansehen?

Einem Knaben wurde, um einen Flecken der Hornhaut aufzulösen, täglich einige Male etwas Kirschlorbeerwasser in das Auge getröpfelt. Bald darauf zeigten sich Lähmung und Erweiterung der Pupille und Blindheit dieses Auges. Durch den Gebrauch kleiner spanischer Fliegen und aromatischer Bähungen wurde der Zustand beseitigt.

Hier kann nur das Auge selbst der primäre Sitz der Krankheit gewesen sein.

Aconit.

Die zu allen Zeiten nicht gerade selten vorgekommenen und noch heute zu reichlich sich ereignenden Aconitvergiftungen haben neben schweren Symptomen cerebralen Ursprungs auch Sehstörungen mannigfacher Art entstehen lassen. Dieselben hängen unserer Ueberzeugung nach weder von den Athmungs-, noch den Herzstörungen ab, die Aconit hervorruft, sondern von dessen Wirkungen auf das Centralnervensystem.

1) Heineken, Journ. der pract. Arzneik. 1820. Bd. 51. S. 41.
2) Tatham, Brit. med. Journ. 1884. Vol. I. p. 409.
3) Weidner. Med. Wochenschr. 1845. S. 657.

Möglich ist es auch, dass in denjenigen Fällen, in denen eine subacute, beziehungsweise chronische Aconitvergiftung durch kleine Mengen zu Stande kommt, also die Folgen der Giftwirkung auf die Athmungscentren nicht alle übrigen Symptome verhindern oder erdrücken, Sehstörungen durch retinale functionelle Veränderungen entstehen können, da Aconitin nach einer vorübergehenden Erregung die Endigungen und Endapparate sensibler und motorischer Nerven lähmt. Eine die Sehstörungen in befriedigender Weise erklärende ophthalmologische Beobachtung liegt leider nicht vor.

Die örtliche Anwendung eines englischen Aconitin in Salbenform am Thierauge liess nach etwa drei Minuten die Pupille sich contrahiren. Nach fünf Minuten war sie kaum $^1/_6$ so gross, als die des anderen Auges. War die Contraction am stärksten, so war auch die Lichtreaction verloren gegangen, wenn sie aber noch nicht vollkommen war, so behielt die Pupille noch ihre Beweglichkeit. Die Myosis blieb durchschnittlich neun Stunden. Sie wurde auch nach Einbringen einer alkoholischen Aconitinlösung gesehen[1]).

Die Myosis tritt in der geschilderten Weise nicht ein, wenn ein sogen. deutsches Aconitin älterer Nomenclatur verwendet wird. Ein solches erzeugt Hyperämie der Augengewebe und Mydriasis.

Die resorptiven Wirkungen am Auge können sich in folgenden Symptomen darstellen[2]): Jucken der Augenlider, Thränenfluss sowohl nach längerem innerlichen Gebrauch von Aconit oder Einreibung einer zweiprocentigen Salbe von ölsaurem Aconitin in die Stirn, Pupillenerweiterung, seltener Myosis und Pupillenstarre, Verschwundensein des Cornealreflexes, Lichtscheu, Diplopie, Nebligsehen, Verdunkelung der Augen für vier Stunden und transitorische Blindheit.

Ein zum Versuche mit Aconit vergifteter Missethäter wies nach Verschlucken von 4 g Radix Aconiti neben anderen Symptomen Schwindel, Convulsionen mit Theilnahme der Augen, Cyanose und dreimal immer wieder vorübergehende Blindheit auf: „toto hoc tempore se ter execatum . . . affirmabat.“ Er genas.

Scorbutiker und Pellagröse, die aus Versehen aus der Apotheke Aconitsaft erhalten hatten, bekamen als Symptome: Schwindel, Kopfschmerz, Angstgefühl, Cyanose und erweiterte Pupillen.

Auch Aconitblätter können Veränderungen am Auge erzeugen. So bekam ein 7jähriger Knabe, der solche gegessen hatte, Congestionen nach dem Kopfe und leichte Delirien, und daran schloss sich ein mehrtägiger soporöser Zustand, in dem u. A. die Pupillen starr waren[3]).

Eine Frau trank ein Aconit enthaltendes Liniment. Hierauf entstand, neben anderen Symptomen, die bald zum Tode führten: Gleichmässige Erweiterung der Pupillen, langsame und geringe Reaction derselben auf Licht und Verschwundensein des Cornealreflexes.

---

1) Braun, Arch. f. Ophthalmol. Bd. 5. Abth. 2.

2) Devay, Gaz. méd. de Paris 1844. p. 12. — Gray, New York Journ. of Medicine 1848. Nov. — Schnabel, Württemb. Correspondenzbl. 1850. No. 13. — Stuart, Edinb. med. Journ. 1879. April. p. 904. — Heye, Philad. med. Tim. 1884. XV. p. 45.

3) Schnabel, Württemb. Correspondenzbl. 1850. No. 13.

Ein Mann ass Salat, zu dem statt Sellerie Aconit gethan worden war. Unter anderen Symptomen erschienen: Schwindel, Sensibilitätsstörungen und Nebligsehen. Die Augen waren starr. Es trat Genesung ein.

Ein Verbrecher bekam zu Versuchszwecken 4 g Aconitwurzel. Neben gastrischen Symptomen und Präcordialangst erschien eine Verdunkelung der Augen — „oculorum obtenebratio vertiginosa“ — und nicht lange darauf eine mit den furchtbarsten Schmerzen einhergehende secernirende Augenentzündung: „ophthalmia quaedam lippitudinosa supervenit“. Wiederherstellung.

Ein 13jähriges Mädchen trank aus Versehen ca. 40 g Tinct. Aconiti. Danach entstanden: schiessende Schmerzen in den Gliedern, Kopfschmerzen, Muskelschwäche und vierstündige Verdunkelung des Gesichts.

Ein Knabe, der versehentlich gegen Magenschmerzen einen Esslöffel voll Aconit-Tinctur erhalten hatte, bekam u. A. nach 15 Minuten Erweiterung und Schwerbeweglichkeit der Pupillen. Nach einem Brechmittel entstanden Hinfälligkeit und Ermattung, Kälte der Glieder, die Pupillen waren weit dilatirt, beinahe unbeweglich und das Sehvermögen war fast ganz geschwunden. Nach zwei Stunden erfolgte der Tod.

Ein Mann verschluckte aus Versehen eine grosse Menge (40 g) eines alkoholischen Aconit-Infuses.

Danach stellten sich ein: Brennen im Halse und Magen, Uebelkeit, Angst und motorische Unruhe; nach drei Stunden bei noch ungetrübtem Bewusstsein bestand Krampf der Extremitäten, die Augäpfel waren nach oben gedreht, und nach einigen weiteren Minuten trat, als der Krampf etwas nachgelassen hatte und während der Puls kaum sichtbar war, bei erhaltenem Bewusstsein vollkommene Erblindung ein, so dass er weder Personen noch Gegenstände unterscheiden konnte. Das Sehvermögen kehrte nach 2 Stunden wieder zurück. Dafür erschienen: Vollständige Anästhesie der Gliedmassen und erschwerte Athmung, die erst nach sieben Stunden einer beginnenden Genesung Platz machten.

Ein Mann hatte innerhalb 2 Tagen sieben Mal 5—20 Tropfen einer Tinctur von französischem Aconitinum nitricum, im Ganzen 0,0092 g genommen. Schon nach der ersten Gabe zeigten sich zusammenschnürendes und brennendes Gefühl im Munde, Speiseröhre und Magen, später Kältegefühl. Druck in der Herzgegend, Schweissausbruch, Erbrechen.

Nach der dritten Gabe wurde er schwindelig, taub und blind. Darauf erschienen Zuckungen und allgemeine Krämpfe, namentlich im Gesichte. Er erholte sich wieder, nachdem Erbrechen eingetreten war. Nach jeder neuen Gabe zeigte sich dasselbe Bild, auch die Blindheit und Taubheit. Endlich nach der siebenten Gabe wurde diese „Medication“ ausgesetzt, nachdem der Arzt, um die Unschädlichkeit des Mittels zu beweisen, selbst 50—60 Tropfen genommen hatte, woran er starb.

Bei dem Kranken waren am folgenden Tage die erwähnten Vergiftungserscheinungen geschwunden bis auf Brennen und Gefühl der Enge in Mund und Schlund; der Geschmack war verändert, das Sehvermögen ebenfalls „ungewöhnlich“. Der Urin war die ganze Zeit angehalten und es blieb noch eine Zeit lang Dysurie bestehen.

In einem zweiten Falle, wo die Menge des genommenen Präparates nicht festgestellt werden konnte, zeigten sich im Wesentlichen dieselben bedrohlichen Erscheinungen. Die Pupillen waren Anfangs verengt bei schwacher Reaction, erweiterten sich aber jedes Mal bei den wiederholt eintretenden Convulsionen und waren alsdann starr. Vorübergehende Lichtscheu. Sonst bestanden keine Augensymptome[1]).

Ein 40jähriger neurasthenischer Mann, Hypermetrop von 2,5 D mit guter Sehschärfe nahm Pillen aus Chinin. hydrobromicum, Acid. arsenicosum und Aconitin (2,5 mg: 50 Pillen). Danach sank die Sehschärfe etwas (S = $^5/_8$ gegen $^5/_6$); die Pupillen wurden weit, und für das Lesen in der Nähe war jetzt + 4 D erforderlich. Es bestand also eine Accommodationsparese von 1,5 D. Das Gehör nahm ab und es trat Speichelfluss ein[2]).

Diese Symptome werden als Folge einer chronischen Aconitvergiftung angesehen — unserer Auffassung nach sehr mit Unrecht.

Lolium temulentum.

Der Taumellolch enthält wahrscheinlich eine zweisäurige, in Wasser lösliche Pyridinbase Temulin.

Diese erzeugt bei Katzen zu 0,25 g pro Kilo unter Anderem Taumeln, Zittern, Verlust der willkürlichen Bewegungen, Beeinflussung der glatten Muskulatur wie durch Atropin und Mydriasis.

Die Vergiftungen von Menschen mit Lolchsamen haben eine gewisse Uebereinstimmung nicht nur in den Hauptsymptomen, die besonders für eine cerebrale Einwirkung sprechen, nämlich dem Schwindel, dem Stirnkopfschmerz, der Mattigkeit u. A. m. gezeigt, sondern auch in den seitens der Sinnesorgane auftretenden Störungen. Mehrfach beobachtete man Ohrensausen und Taubheit, häufiger noch Pupillenerweiterung und Sehstörungen.

Schon die ältesten medicinischen Schriftsteller kannten die Thatsache, dass Lolium den Augen schade: „Lolio inesse quid, quod oculorum laedat aciem . . .“. Ovid sang von dieser Pflanze:

„Et careant loliis oculos vitiantibus agri“.

Ja, auch bei Pferden wollte man früher den sogen. „Mönnig“ oder die „Mondblindheit“, einen amaurotischen Zustand, der sich nach den Mondphasen in seiner Intensität ändern sollte, auf den Lolch zurückführen.

In einem Selbstversuche entstand die Trübung des Gesichtes schon etwa eine halbe Stunde nach dem Essen lolchhaltigen Brodes bei noch erhaltenen, wenn auch nicht mehr ganz normalen geistigen Fähigkeiten[3]).

In einer Massenvergiftung durch Lolch zeigten die meisten der Ergriffenen Pupillenerweiterung und manche Blindheit.

Die „Dunkelheit vor den Augen“ wurde nach Genuss lolchhaltigen Brodes schon nach zwei Stunden neben Klingen und Summen in den

1) Buscher, Berlin. klin. Wochenschr. 1880. No. 24.
2) Wolffberg, Wochenschr. f. d. Ther. und Hyg. des Auges 1898, No. 9, S. 65.
3) Cordier, Nouv. Journ. de Médec. 1819. Tom. VI. p. 379.

Ohren, Zittern und Mattigkeit beobachtet. In anderen Fällen vergesellschaftete sich diese Amblyopie mit Schwindel und Drehgefühl.

Ganz vereinzelt wurde von Grünsehen und Nyctalopie während dieses Zustandes berichtet.

Lolium perenne.

Rindvieh, das junges Ray-Gras frass, bekam u. A. beschleunigtes Athmen, Appetitverlust, Speicheln und wurde blind, während die Augen glasig aussahen.

Piscidia erythrina.

Nach Einführung eines Fluidextractes dieser Pflanze in giftiger Dosis bei Thieren soll stets Pupillenerweiterung wie nach Belladonna eintreten[1]).

Cytisus Laburnum.

Eine constante Einwirkung der Blüthen, Samen oder anderer Theile des Goldregens in Vergiftungsfällen ist die Pupillenerweiterung, die bei Erbrechen und Collapssymptomen, oder wenn geringe Giftmengen genommen wurden, bei Schwindel, Eingenommensein des Kopfes u. A. m. erscheint. Ausnahmsweise beobachtete man Myosis oder auch normale Pupillen.

Zwei Kinder von zwei und drei Jahren, die Laburnumschoten gegessen hatten, wurden unwohl und erbrachen, der Puls war langsam und die Pupillen von normaler Weite. Dagegen zeigten sich bei einer Epileptischen, die zwei Samengehäuse von Laburnum genossen hatte, ausser Erbrechen, Verkleinerung des Pulses, kaltem Schweiss des Körpers und wiederholten Anfällen von Syncope, noch weite Pupillen. Blässe der Aderhaut und Papille bei mangelhafter Füllung der Arterien und Venen der Netzhaut[2]).

Die Pflanze, beziehungsweise das in ihr enthaltene Cytisin rief bei Schweinen neben depressiven Symptomen, aber vor dem Eintritt von Krämpfen Blindheit hervor.

Lactucarium.

Der Lattichsaft wirkt leicht narkotisch. In 100 Fällen, in denen er zur Verwendung kam, waren die Pupillen 59 Mal erweitert. Er enthält zweifellos eine mydriatisch wirkende Substanz.

---

1) Ott, Therap. Gaz. 1883. March. suppl. p. 12.

3) Aldridge, West Riding Lunat. Asyl. Rep. 1872. Vol. II. Ref. im Jahresbericht für Ophthalm. 1872. S. 344.

Solanin.

Mehrere Solanum-Arten einschliesslich der Keime, des Krauts und der Beeren der Kartoffel enthalten Solanin, vielleicht auch sehr kleine Mengen eines Zersetzungsproductes desselben, nämlich des analog wirkenden Solanidin. Die Symptome, die bei Vergiftungen mit den hierhergehörigen Pflanzen, z. B. an den Augen, auftreten, stimmen nicht in jedem Falle überein, haben aber doch alle den gleichen Grundcharakter.

Solanum nigrum.

Mehrfach wurde nach dem Genusse von Theilen dieser Pflanze Mydriasis beobachtet.

Bei einem $3^1/_2$jährigen Mädchen, die Blätter von Solanum nigrum gegessen hatte, entstanden Leibschmerzen und stille Delirien. Der Leib war aufgetrieben, der Puls sehr frequent, die Athmung stürmisch, die Pupillen sehr weit. Es erfolgte der Tod.

Ebenso bekamen zwei Knaben, die von dem schwarzen Nachtschatten, wie es scheint, die Beeren gegessen hatten, glänzende offene Augen, maximal erweiterte Pupillen, Flecken an der Haut, Trismus, Convulsionen u. A. m. Die Pupillenerweiterung hielt auch noch nach der Wiederherstellung an[1]).

Es ist interessant, dass Versuche, die vor vielen Jahrzehnten mit dem Safte von Solanum nigrum angestellt wurden, auch ergaben, dass der Pflanzensaft, in das Auge von Thieren gebracht, Erweiterung und Reactionslosigkeit der Pupillen gegen Licht erzeugte.

Aber auch unangenehmere, wahrscheinlich vom Gehirn aus veranlasste Sehstörungen können durch diese Pflanze erzeugt werden. So wurde berichtet, dass eine Frau, die zu arzneilichen Zwecken einen Aufguss der Pflanze eingenommen hatte, danach Kopfschmerzen und bei noch längerem Gebrauche Nausea, Verminderung der Harnmenge und Verdunkelung des Gesichts bekam.

Bei Thieren sind mehrfach hiernach „stierer Blick", d. h. Pupillenstarre und Pupillenerweiterung festgestellt worden.

Solanum Dulcamara.

Nach dem Gebrauche grösserer Mengen von Decocten des Bittersüss erschienen: Druck in den Augen, als würden sie aus den Höhlen getrieben, Spannungsgefühl in denselben sowie im Gesicht, Dunkelheit vor den Augen, sowie Flimmern schwarzer Flecke vor ihnen. Der Blick war in einem Falle starr und die Pupillen verengt. Gelegent-

1) Hirtz, Gaz. méd. de Strassbourg. 1842. No. 23.

lich scheint auch Blindheit entstanden zu sein. Diese Symptome können begleitet sein von cerebralen Störungen, wie: Eingenommensein des Kopfes, Schwindel, Zittern der Glieder und partiellen Krämpfen.

Kartoffel.

Als ganz sicher kann die alleinige Zurückführung der Vergiftung mit unreifen oder alten, mit Auswüchsen versehenen, oder sonstwie nicht normalen Kartoffeln auf einen hohen Solaningehalt nicht angesehen werden. Vielleicht spielen hier Zersetzungsproducte nebenher oder wesentlich eine Rolle. Zu einer solchen Annahme kann man gebracht werden, wenn man als Folge der elftägigen Fütterung eines Pferdes mit steigenden Mengen Kartoffel (von $2^1/_2$ bis 10 Pfund) eine Erkrankung beschrieben findet, die mit Taumeln, Lähmung der Kau-, Lippen- und Gaumensegelmuskeln, Pupillenerweiterung, Lähmung der oberen Augenlider, Hornhauttrübung und Hornhautgeschwüren einherging und das Thier nach achtzehn Tagen zu Grunde gehen liess.

In einer Massenvergiftung mit stark solaninhaltigen Kartoffeln wurde keine Mydriasis beobachtet, wohl aber siebenmal bei 56 Erkrankten eine deutliche Gelbfärbung der Augenbindehäute und nur einmal Gelbfärbung der Haut[1]).

Taxus baccata.

Die Beeren der Eibe sind durch das Alkaloid Taxin giftig. Kinder die solche assen, erkrankten mit Erbrechen, Durchfall, Convulsionen und erweiterten Pupillen bei beschleunigter Athmung und kalter Haut.

Ein Mann, der etwa 0,6 g eines Extractes von Taxus bekommen hatte, wurde sofort schwindlig und hatte einen drückenden Schmerz in den Augen.

Oenanthe crocata.

Die Wurzel der Rebendolde hat oft Kinder und Erwachsene vergiftet. Neben Krämpfen und Pulsbeschleunigung wurde sehr häufig Pupillenerweiterung, gelegentlich auch Röthung der Augen beobachtet.

Astragalus mollissimus.

Diese Pflanze erweitert bei Herdenvieh die Pupillen und erzeugt psychische Erregung. In Folge dessen entstehen auch Trugbilder, die das Thier veranlassen, wenn es einen kleinen Gegenstand am Boden liegen sieht, mit einem ungeheuren Kraftaufwand darüber hinwegzuspringen, oder wenn man einen Arm vor ihm plötzlich erhebt, wie vo

1) Pfuhl, Deutsche med. Wochenschr. 1899. 16. Nov. S. 753.

Schreck gelähmt zu Boden zu stürzen, also Einwirkungen, wie sie z. B. nach Aufnahme von Agaricus muscarius oder Conium maculatum häufig beobachtet werden.

Cynoglossum officinale.

Ein „lungensüchtiger" Mann wurde von einer „amaurotischen Amblyopie" befallen. Die Ursache bestand darin, dass ihm sein Arzt seit drei Tagen nicht unbedeutende Mengen von Extr. Cynoglossi nehmen liess[1]).

Haemanthus toxicarius.

Bei Katzen, denen man einen Extract dieser südafrikanischen Giftpflanze subcutan in geeigneter Dosis beibrachte, entstanden u. A. Abnahme der Empfindung, Schläfrigkeit, Zittern, Trockenheit des Maules, vorübergehende Erweiterung der Pupillen und eine Abnahme der Sehkraft.

Bei Menschen erzeugt das Extract in das Auge gebracht Mydriasis. Die Wirkung des Muscarins wird durch Haemanthus aufgehoben.

Lonicera xylosteum.

Die giftigen, scharlachrothen Früchte des gemeinen Geissblattes, die von Kindern leicht für Johannisbeeren gehalten werden, waren von einem fünfjährigen Knaben gegessen worden. Danach waren eingetreten: Gesichtsblässe, Uebelsein, Schläfrigkeit; später kamen Congestionen nach Kopf und Brust, tiefer Schlaf mit halb geöffneten Augen und ein geröthetes Gesicht, ein unregelmässiger sehr beschleunigter Puls, erweiterte Pupillen, Lichtscheu, geröthete Conjunctiva u. A. m. Es folgte Wiederherstellung[2]).

Ein Apothekergehülfe, der einen Succus inspissatus aus den Lonicerafrüchten bereitete und dabei den Dampf in irgend einer Weise aufnahm, litt an Schwäche des Gesichts, so dass ihm während einer halben Stunde alles neblig erschien.

Kaninchen sterben durch den Genuss von fünf bis sieben Beeren nach einigen Stunden unter Convulsionen, die von Lähmungen gefolgt sind.

Ob das krystallinische Xylosteïn an der Giftwirkung der Beeren betheiligt ist, wurde bisher nicht festgestellt.

Hypericum crispum.

Von diesem Hartheu wird angegeben, dass es für weisse Schafe ein Gift darstelle. Sie bekommen an den von der Pflanze berührten Theilen Entzündung, Schwellung und Haarausfall, verlieren das Gehör und verenden in vierzehn Tagen unter Krämpfen.

1) Beer, Lehr. v. d. Augenkrankh. 1817. II. S. 445.
2) Blattmann, Schweiz. Zeitschr. f. Natur- u. Heilk. N. F. Bd. III. S. 211.

Vanille.

Auf Guadeloupe beobachtete man bei der Präparation der Vanille, besonders bei Frauen, allgemeine Vergiftungssymptome, namentlich aber solche Seitens der Augen.

Ausser Erosionen und Excoriationen der Lider, Blepharitis, einfacher und ulceröser Conjunctivitis, die angeblich durch Uebertragung des in den Vanilleschoten enthaltenen ätzenden Oeles (?) zu Stande kommen[1]), fanden sich noch Störungen der tieferen Augentheile.

Anfangs entsteht eine Druckerhöhung im Augapfel, verbunden mit einem Gefühl der Schwere, das von starken, auch circumorbitalen Schmerzen abgelöst wird. Dieser Zustand complicirt sich bald mit einer progressiven Schwächung des Sehvermögens bis zur Amaurose.

Die brechenden Medien erweisen sich als normal; dagegen ist die Papille stets stark congestionirt. Bei manchen Individuen wurde eine Retinitis und Chorioretinitis festgestellt.

In einigen Fällen war die Analogie der Symptome des Vanillismus mit denen des einfachen Glaucoms auffällig, freilich bis auf das Fehlen des allgemeinen charakteristischen Eindrucks, den ein glaucomatöses Auge macht.

Dieser „subglaucomatöse" Zustand verschwindet unter dem Gebrauche antiphlogistischer Stoffe, von Myoticis — Pilocarpin ist hier dem Eserin vorzuziehen — und vor allen Dingen durch Vermeiden der Schädlichkeit.

Auf Guadeloupe ist Glaucom häufig, so dass man an den Vanillismus als prädisponirende Ursache denken könnte[2]).

Es steht diese Berufskrankheit, die noch andere Symptome, besonders bei Arbeitern, die mit dem Reinigen und Sortiren der Vanille beschäftigt sind, zeitigen kann, z. B. Hautausschläge, Kopfschmerzen, Schwindel, Blasenreizung, in keiner Beziehung zu den Symptomen der alimentären „Vanillevergiftung", bei der die Pupille erweitert sein kann und wenig auf Lichtreiz reagirt. Diese Vergiftung hat mit der Vanille oder dem Vanillin nichts zu thun und ist nichts Anderes als eine Vergiftung durch verdorbenes Eigelb, oder andere zersetzliche Zuthaten zu einem Vanillecrème, oder zu ähnlichen culinarischen Zubereitungen, was der Eine von uns zuerst erkannt hat[3]), und was jetzt als neue Erkenntniss von scrupellosen „wissenschaftlichen" Freibeutern dargestellt wird.

Heracleum Spondylium.

Rinder, die viel frische Bärenklau mit Gras aufnahmen, bekamen: Schäumen aus dem Maule, Thränen der Augen, Taumeln, Niederstürzen, kalte Haut, subnormale Temperatur.

Die gedörrten Stengel sind unschädlich.

1) Diese Annahme ist eine irrige.

2) Guérin, Annales d'Oculist. Année LVIII. 1895. T. CXIV. p. 284.

3) Lewin, Lehrb. d. Toxikologie. 1897. S. 382.

Swainsonia galegifolia.

Diese Giftpflanze Australiens schädigt Thiere, die sie als Futter aufnehmen und dadurch gehirnkrank werden. Pferde werden dumm, die Augen treten aus dem Kopfe heraus, und wegen wahrscheinlich vorhandener Sehstörungen laufen sie gegen Bäume, werfen die Köpfe in die Höhe und fallen um.

Saponine.

In sehr vielen Pflanzen finden sich Glycoside, die mit Wasser geschüttelt, wie Seife schäumen. Man bezeichnet sie als Saponin, Sapotoxin, Quillajasäure. Manche Saponine scheinen ungiftig zu sein, während die Sapotoxine immer giftig sein sollen. Eine zuverlässige Abgrenzung dieser Stoffe nach der chemischen und biologischen Seite hin ist jedoch bisher nicht gelungen.

Soweit bisher ein „Saponin“ arzneilich Verwendung gefunden hat, wurden fast nie unangenehme Nebenwirkungen vermisst.

Mehrfach wurden Saponine als Nervina in das Unterhautzellgewebe gespritzt. Nach einer derartigen Einverleibung von 0,06 g bei einem an Intercostalneuralgie leidenden Manne entstanden unmittelbar nach der Injection örtlich Schmerzen und Röthung, und in den nächsten Stunden öftere Ohnmachten, Kopfschmerzen, Uebelkeit, Erbrechen, nach fünf Stunden Kribbeln in den Händen, Flimmern vor den Augen und undeutliches Sehen — Symptome, die sich wieder verloren.

Die Sehstörungen waren in diesem Falle nicht Collapswirkungen. Es geht dies beweiskräftig genug aus einer anderen Beobachtung hervor.

Nach subcutaner Injection von 0,1 g Saponin am linken Oberschenkel traten neben örtlichen entzündlichen Veränderungen in Gestalt von Geschwulstbildung und neben Schmerzen als Allgemeinsymptome noch ein: Frost, Kopfschmerzen, Augenschmerzen, besonders linksseitig, schmerzhafte Empfindlichkeit der Augen gegen Lichteindrücke. Am zweiten Tage gesellten sich mässige Sehstörungen hinzu. Das linke Auge war stark nach innen und oben verdreht. Ausserdem bestand hochgradiger Exophthalmus. Beide Augen hatten einen glasigen Ausdruck. Beide Pupillen waren erweitert. Am dritten Tage traten die stechenden Schmerzen in der Tiefe des linken Auges paroxysmenweis in halb- bis einstündigen Intervallen ein. Dieses Auge war wie durch einen grauen Nebel verschleiert. Am fünften Tage war es noch umflort und schmerzhaft. Vom sechsten Tage an klang diese Sehstörung allmählich ab.

Als Begleitsymptome der Augenstörungen bestanden noch: ein unangenehmer Druck in der Tiefe des linken Ohres, Ohrensausen und ein zitternder, unregelmässiger Herzschlag [1]).

Es kann kein Zweifel sein, dass es sich hier um eine Einwirkung auf den Opticus gehandelt hat, ebenso wie auch der Acusticus functionell eine Störung erlitt. Freilich ist es unmöglich, für die halbseitige Er-

1) Keppler, Berl. klin. Wochenschr. 1878. S. 475, 493 u. ff.

krankung dieser Nerven eine befriedigende Erklärung zu geben, oder überhaupt eine andere, als die, dass aus unbekannten Gründen das Mittel durch das Blut nur an bestimmte Stellen des Nervensystems gebracht worden sei und sich dort schnell fixirt habe.

Aesculus Hippocastanum.

Die Rosskastanie, die hier und da von Kindern gegessen wird, scheint Vergiftung erzeugen zu können, bei der eine Pupillenerweiterung nicht fehlt. Es ist sehr fraglich, ob das Aesculin hieran betheiligt ist. Wir halten Saponine für die Ursache, wie sie unter Anderem auch in der Kornrade wirken.

Ein Knabe hatte die grüne Schaale der Frucht der Rosskastanie gegessen. Einen Theil davon hatte er wieder ausgebrochen. Die Pupillen waren erweitert, das Gesicht geröthet, der Puls voll; es bestand Somnolenz und Aufschrecken daraus, wie durch Visionen veranlasst. Durch ein Brechmittel trat Wiederherstellung ein[1]). Ganz ähnliche Zustände traten bei einem sechsjährigen Mädchen ein, das grüne Rosskastanien gegessen hatte. Sie bekam danach: Schmerzen im Leibe, Uebelkeit, Durst, Delirien und Angst. Die Pupillen waren erweitert, die Augen glänzend[2]).

Agrostemma Githago.

Die Kornrade enthält mindestens ein Saponin. Bei Schweinen, die dieselbe aufgenommen hatten, entstanden Hauthämorrhagien, taumelnder Gang, Pupillenerweiterung und Pupillenstarre, blutiges Erbrechen und Hämaturie.

Phaseolus vulgaris.

Die gemeine Bohne scheint in rohem Zustande Giftwirkungen äussern zu können. Zu wiederholten Malen ist die Aufmerksamkeit darauf gelenkt worden, dass diese wie manche andere rohe Leguminosensamen nicht ohne Nachtheil gegessen werden können. Als Symptome erschienen Erbrechen, Durchfall, Collaps, subnormale Körperwärme oder auch Krämpfe. Ein vierjähriger Knabe bekam nach dem Genuss einer Bohne Leibschmerzen und nach fünf Stunden waren die Pupillen noch weit.

Ledum palustre.

Der Sumpf-Porst kann eine narkotische Vergiftung erzeugen mit Schwindel, Betäubung, Kopfweh und auffallend starker Pupillenerweiterung.

1) Solomon, Brit. med. Journ. 1887. 19. Nov. p. 1101.
2) Reilly, Brit. med. Journ. 1887. 3. Dec. p. 1209.

Lupinen.

Die in Italien als Wurmmittel hier und da gebrauchten Abkochungen der Stengel oder der Samen von Lupinen haben des öfteren Vergiftung erzeugt. Zwei Knaben im Alter von acht bis zehn Jahren erhielten als Wurmklystier eine Abkochung von 300 g der Samen injicirt. Danach erschienen schnell: Gesichtsverlust, Mydriasis, Unvermögen zu sehen, Uebelkeit, Erbrechen und Strangurie. Alle diese Symptome schwanden in fünf bis sechs Stunden bis auf die noch am folgenden Tage bestehende Mydriasis.

Die darauf mit solchen Samenabkochungen angestellten Thierversuche lehrten, dass auch hier, neben schweren das Gehirn, die Vasomotoren, die sensiblen und motorischen Nerven und schliesslich die Muskelfaser lähmenden Einwirkungen eine lange bestehen bleibende Pupillenerweiterung eintritt[1]).

Wir leiten diese Wirkungen von dem rechtsdrehenden Alkaloid d-Lupanin ab.

Giftiger Honig.

In den meisten Fällen, in denen Honig giftig gewirkt hat — solche Vergiftungen kennt man seit frühen griechischen Zeiten —, erlangte er diese Eigenschaft durch vegetabilische Gifte, die beim Einsammeln durch die Bienen in ihn hineingelangten. Ausser gastro-intestinalen kommen nervöse Vergiftungssymptome vor, unter denen Betäubung, Delirien und Verdunkelung des Gesichts hervorgehoben werden sollen.

Chrysanilindinitrat.

Diese Substanz stellt ein Nervinum dar. In kleinen Dosen regt sie das Nervensystem an, in grossen Dosen lähmt sie dasselbe. Innerlich gereicht, erweitert sie die Pupille, senkt den arteriellen Druck und beschleunigt die Herzthätigkeit.

Stipa viridula.

Ein mit Salzsäure bereitetes Extract des Pfriemengrases erzeugt bei Kaninchen, innerlich gereicht, Pupillenerweiterung und Lähmung.

Viscum album.

Ein Knabe wurde bewusstlos mit weiten, unbeweglichen Pupillen, gerötheten Bindehäuten und stertoröser Athmung gefunden. Das durch ein Brechmittel Entleerte enthielt acht Beeren der weissen Mistel[2]).

Die Mydriasis ist hier als eine asphyktische aufzufassen.

1) Bellini, Lo Sperimentale. 1875. p. 260, ref. in Jahresber. f. d. ges. Medicin. 1875. I. S. 524.

2) Dixon, Brit. med. Journ. 1874. 21. Febr.

Tragopogon.

Kinder essen gern die Knospen und oberen Blätter mit den zarten Stengeln des Bocksbartes. Ein Knabe, der auf leeren Magen viel davon verschluckt hatte, bekam Abends Kopfweh, am nächsten Tage Gesichtsschwellung und Dunkelheit in den Augen bis zum Schwarzsehen. Erst nach vier Tagen sah er wieder etwas Licht. Von Neuem setzten am fünften Tage Schwindel und Kopfweh ein, ferner Steifigkeit im Unterkiefer und Sprachstörungen, die Augen waren starr und daran schlossen sich am sechsten Tage: Streckkrämpfe, Rollen der Augen, vollkommenes Erloschensein der Lichtempfindung. Nach weiteren zwölf Stunden erfolgte Wiederherstellung[1]).

Man wird, ehe man bestimmt Tragopogon solcher Wirkungen für fähig erklärt, weitere Erfahrungen sammeln müssen.

Oleum Eucalypti.

Das Eucalyptusöl hat mehrfach, auch tödtliche Vergiftung erzeugt, die unter dem Bilde cerebraler Lähmung verlief. Die Pulszahl kann beträchtlich erhöht sein, die Athmung braucht aber nicht stertorös zu werden. Die Pupillen waren verengt und reactionslos.

Ein dreijähriges Kind verschluckte zwei bis drei Theelöffel voll Eucalyptusöl. Nach zwei Stunden war es schläfrig und konnte die Augen kaum offen halten. Nach vier Stunden bestanden Stupor, Unempfindlichkeit der Conjunctiva auf Berührung, Contraction beider Pupillen bis zu Stecknadelkopfgrösse und Fehlen der Lichtreaction. Der Puls war frequent, die Extremitäten kalt. Dieser Zustand hielt acht Stunden an, worauf Wiederherstellung erfolgte[2]).

Neurin.

Diese bei der Fleischfäulniss entstehende Vinylammoniumbase, ruft bei Kaninchen oft örtlich und immer resorptiv eine Pupillenverengerung hervor. Tödtliche Dosen erzeugen unter anderen Lähmungssymptomen auch eine solche der Lider.

1) Schall, Württemb. Correspondenzbl. 1891. S. 230.
2) Wood, Brit. med. Journ. 1900. Vol. I. p. 194.

3. Oertliche Anästhetica.

Cocain.

Seite

1. Die normale Cocainwirkung am Auge 131
2. Die unangenehme Empfindung nach Cocaineinträufelung 132
3. Die örtliche Einwirkung auf die Lidspalte, die Pupille und die äusseren Augenmuskeln 134
4. Die Beeinflussung der Accommodation 136
5. Die Veränderungen an der Hornhaut 137
   Eigene Versuche 143
6. Der Einfluss des Cocains auf den Druck im Auge 146
7. Das Entstehen von Sehstörungen durch örtliche und resorptive Wirkung des Cocains 148

1. Die normale Cocainwirkung am Auge.

Die örtlich anästhesirende Wirkung des Cocains, des Alkaloids der Blätter von Erythroxylon Coca, ist schon im Jahre 1862 von Demarle und auch Schroff gekannt und 1868 von Moréno y Maiz für die ärztliche Praxis empfohlen worden.

Die Wirkung des salzsauren Cocains auf das Auge wurde von Koller[1], der zuerst die Folge der Anwendung an der Cornea beobachtete, folgendermaassen geschildert:

Ein bis zwei Minuten nach Einträufeln von 1—2 Tropfen einer zweiprocentigen Lösung erweisen sich die menschliche Conjunctiva und Cornea vollkommen anästhetisch. Man kann ohne irgend eine Empfindung oder Reflexe des so Behandelten die Conjunctiva bulbi oder die Cornea reizen. Die Anästhesie dauert 7—10 Minuten, nach mehrfacher Einträufelung auch länger, und geht durch ein Stadium der Unterempfindlichkeit in den normalen Zustand über. Nach dem Einträufeln wird ein schwaches Brennen wahrgenommen, das nach etwa einer halben Minute aufhört und einem unbestimmten Gefühle von Trockenheit weicht. Gleichzeitig mit der Anästhesie tritt eine bedeutende Erweiterung der Lidspalte ein, die durch den Wegfall der Reize zu Stande kommen soll, die sonst Cornea und Conjunctiva treffen.

1) Koller, Ophthalm. Gesellsch. 1884. S. 60. — Wien. med. Blätter. 1884. No. 43.

Etwa 15—20 Minuten nach der Einträufelung beginnt eine Mydriasis, die nie maximal ist, in der zweiten Stunde schon wesentlich abnimmt und nach einigen weiteren, bis 12 Stunden, ganz verschwindet. In der ganzen Zeit bleibt die Pupillenreaction auf Licht und Convergenz erhalten. Mit der Mydriasis kommt eine ganz unbedeutende Accommodationsparese, die sich durch Anstrengung überwinden lässt und früher verschwindet, als die Pupillendifferenz. Die Conjunctiva des Augapfels und der Lider wird ischämisch.

Eine Fülle von Ergänzungen sind im Laufe der Zeit zu diesen grundlegenden Angaben geliefert worden. Die wesentliche Erkenntniss ist aber, trotz vieler dringender Hinweise noch immer nicht Allgemeingut geworden, dass nämlich die Stärke der anästhetischen Wirkung nicht proportional der Concentration der verwandten Lösung ist. Es wirkt eine vierprocentige Lösung nicht doppelt so stark wie eine zweiprocentige, ja, es ist möglich, dass die Wirkungen beider unter praktischen Verhältnissen überhaupt nicht unterschieden werden können. Für die Tiefe und die Dauer der Unempfindlichkeit kommt hauptsächlich die Innigkeit der directen Berührung mit der zu beeinflussenden Fläche und die Dauer der Einwirkung in Frage. Findet eine sehr schnelle Resorption der Lösung von der betreffenden Schleimhaut aus statt, was z. B. bei Entzündungen oder allgemein bei übermässiger Vascularisation der Fall sein wird, so muss für eine länger dauernde Unempfindlichkeit auch ein Mehr von Cocain in zwei oder mehreren Zeiten eingeführt werden.

Wenn auch schwache Lösungen unzweifelhaft örtliche Nebenwirkungen am Auge auf Grundlage eines besonderen zeitlichen Zustandes des Kranken veranlassen können, so ist doch die Möglichkeit, sie mit concentrirten hervorzurufen, beträchtlich grösser. Dies muss so sein, zum Theil aus rein biologischen, und zum Theil aus physikalisch-chemischen Gründen. In letzterer Beziehung braucht nur daran erinnert zu werden, dass eine zehnprocentige Lösung eines Salzes, auch sogar eines Alkaloidsalzes, den osmotischen Gleichgewichtszustand, in dem sich die zugänglichen Augengewebe durch die sie umspülende Augenflüssigkeit befinden, anders und jedenfalls unangenehmer stören wird, als eine zweiprocentige. Dieses physikalisch-chemische Moment ist vielleicht fruchtbarer in der Erzeugung unangenehmer Gewebsstörungen, als man a priori annehmen möchte.

Die nicht beabsichtigten Folgen der Cocaineinträufelung am Auge sind im Allgemeinen nicht besonders erheblich und wachsen nur selten zu unangenehmen oder gar verhängnissvollen Veränderungen aus.

2. Die unangenehmen Empfindungen nach Cocaineinträuflung.

Subjectiv unangenehm sind das Brennen und die spannenden Empfindungen an den Lidern während der ersten Minuten nach der Einträuflung. Nur ausnahmsweise nimmt dieses Gefühl der Reizung den Ausdruck einer Hyperästhesie an, die man dann auf eine besondere individuelle Empfindlichkeit der Gewebe zurückzuführen genöthigt ist. So konnte z. B. eine Dame, der man wegen einer doppelseitigen Cataract in ein Auge Cocain eingebracht hatte, es kaum vor Schmerzen aushalten, als die Pincette zufasste. Man operirte deswegen ein Auge ohne

Cocain, was viel weniger schmerzhaft war, als der Eingriff am cocainisirten. Dagegen war nach der Operation das cocainisirte Auge weniger schmerzhaft, als das nicht cocainisirte.

Ein solches Vorkommniss lässt freilich noch eine andere Erklärung zu, nämlich dass eine Art von postponirender anästhetischer Wirkung eintritt. Diese Verspätung in der Wirkung kann verschiedene Gründe haben, z. B. eine mangelhafte Reactionsfähigkeit der sensiblen Nerven, oder einen unzulänglichen Gehalt der verwendeten Lösung an Cocain. In letzterer Beziehung sei darauf hingewiesen, dass die Cocainlösungen durch die Sterilisation eine Einbusse an Wirksamkeit erleiden. Dies rührt, was längst bekannt ist, daher, dass Cocain schon durch kochendes Wasser eine theilweise Zersetzung in Benzoylecgonin und Methylalkohol erleidet:

$$\underbrace{C_{17}H_{21}NO_4}_{\text{Cocain}} + H_2O = \underbrace{CH_4O}_{\text{Methylalkohol}} + \underbrace{C_9H_{14}NO_3\,(C_7H_5O)}_{\text{Benzoylecgonin}}$$

Die schwächeren Lösungen büssen relativ mehr ein als die stärkeren.

Die Cocain-Anästhesie kann auch so lange anhalten, dass daraus Gefahren entstehen. So sah man ein operirtes Auge noch nach sieben Tagen ganz unempfindlich, und dabei den intraocularen Druck herabgesetzt und die Hornhaut getrübt. Möglicher Weise übte hier der fünf Tage nicht gewechselte Verband einen schädlichen Druck aus. Bei einem anderen Kranken war das Auge gar nicht von den Lidern bedeckt, sondern der Verband unmittelbar auf der getrübten und unempfindlichen Hornhaut. Die Wunde war gesprengt, das Auge weich und musste enucleirt werden[1]).

An Stelle des Brennens wird zuweilen ein auffallendes Kältegefühl empfunden, als dessen Ursache eine Temperaturerniedrigung im Bindehautsacke bis zu 1,5° festgestellt wurde[2]). An dem Zustandekommen dieser Wirkung ist wohl wesentlich die Ischämie betheiligt. Durch eine nachweisbare Gefässcontraction wird der Augapfel blasser und die kleinen Bindehautgefässe werden fast oder ganz unsichtbar.

Meist haben die Cocainisirten das deutliche Gefühl der Trockenheit im Auge, welches selbst die Lidbewegung erschweren kann. Als Ursache für diese Störung fand man, dass die dem Auge den Glanz verleihende Flüssigkeitsschicht geschwunden, die Bindehaut matt und die Hornhaut oberflächlich leicht getrübt und wie mit kleinen Staubtheilchen leicht bedeckt war.

Vereinzelt beobachtete man nach einer kurzen Anästhesie durch Cocain einen verstärkten Schmerz. Ein 48jähriger Mann, der an recurrirender Keratitis punctata litt und gegen die Schmerzen Cocain eingeträufelt bekam, fühlte sich für zwei oder drei Minuten erleichtert, dann wurden die Schmerzen schlimmer wie früher, und dazu kam ein heftiges Pulsiren im Auge und der Stirn. Die Lider schwollen mehr an, und die bestehende Chemosis nahm zu[3]).

Während die einmalige Anwendung des Cocains eine deutlich sichtbare Erblassung und Gefässcontraction der Conjunctiva hervorruft, ent-

1) Pflüger, Centralbl. f. pr. Augenheilk. 1885, Juli, u. Klin. Monatsbl. 1886.
2) Weber, Klin. Monatsbl. f. Augenheilk. 1884. S. 443.
3) Bronner, Transact. of the Ophth. Soc. Vol. XII, p. 74.

wickeln sich mitunter bei längerem Gebrauche entzündliche Veränderungen. Solche Fälle werden jedenfalls weit öfter beobachtet als beschrieben. Die unangenehme Wirkungsweise ist nicht, wie man gemeint hat[1]), lediglich auf die Beschaffenheit des Präparates, z. B. seinen Säuregehalt, zurückzuführen. Man beobachtete einfache Reizzustände bis zu heftiger Conjunctivitis[2]) mit Thränenfluss, Lichtscheu und Hornhauttrübung[3]), daneben zeigte sich auch die follieuläre Conjunctivitis ähnlich wie beim Atropin. Man sah sie z. B. hauptsächlich auf der Bindehaut des oberen Lides[4]).

Auch multiple Blutungen in der Conjunctiva treten auf, welche auf eine passive Hyperämie, bedingt durch Parese der Gefässmuskulatur, zurückgeführt werden. Aussetzen des Mittels und leichte Adstringentien beseitigen den Zustand.

3. Die örtliche Einwirkung auf die Lidspalte, die Pupille und die äusseren Augenmuskeln.

Kurze Zeit nach der Einträufelung des Cocains erweitert sich die Lidspalte. Dieses Klaffen wird hauptsächlich durch ein stärkeres Zurückziehen des oberen und ein weniger deutliches Zurückweichen des unteren Lidrandes erzeugt. Auch bei angeborener oder erworbener Ptosis findet die Erweiterung der Lidspalte statt. Die Ursache dieser Wirkung liegt vielleicht in einer durch die Anästhesie der Cornea und Conjunctiva zu Stande kommenden Aufhebung der reflectorischen Spannung des Musc. orbicularis, vereint mit einer Reizung der Nervenendigungen des Sympathicus, welche die Müller'schen Muskelfasern versorgen. Durch die Erweiterung der Lidspalte erhält das Gesicht einen starren glotzenden Ausdruck, der noch besonders dadurch bemerkbarer wird, dass auch der Bulbus etwas hervortritt.

Die Erweiterung der Pupille, die je nach der Concentration der angewendeten Lösung nach 8—20 Minuten eintritt, erreicht ihr Maximum in 25—40 Minuten und schwindet nach 6—21 Stunden. Die Beweglichkeit der Pupille fehlt niemals; der Sphincter ist demnach nicht gelähmt. Die Mydriasis erreicht bei mässigem Gebrauch des Mittels niemals die äussersten Grenzen; das Blendungsgefühl wird auch dadurch gemildert, dass die Lichtreaction nicht aufgehoben ist. Eine Belästigung, wie etwa durch Atropin, kann somit niemals stattfinden.

Sehr häufig ist die Pupillenerweiterung ungleichmässig. Die Pupille erscheint dadurch excentrisch, meist nach unten und innen verschoben. Bei stark pigmentirten Individuen soll die Erweiterung erheblicher als bei schwach pigmentirten sein[5]).

Es wurden Fälle beobachtet, in denen die Pupille sich erst nach

---

1) Block, Centralbl. f. Augenheilk. 1900. S. 147. Der hier empfohlene Zusatz von Natr. bicarbonicum zu der Cocainlösung ist zwar gut gemeint, aber unchemisch.

2) Mittendorf, Amer. Journ. of Ophthalm. 1888. p. 312.

3) Pratt, Journ. of eye . . . . 1899. July.

4) Nederl. Tijdschr. f. Geneesk. Bd. I. p. 621.

5) Emmert, Correspondenzbl. f. schweiz. Aerzte. 1885. S. 129.

einer Stunde erweiterte, oder auch solche, in denen die Erweiterung ganz ausblieb[1]).

Die Erweiterung der Pupille ist von Anfang an als eine Theilerscheinung der Sympathicusreizung gedeutet worden, wie sie in der Contraction der Gefässe, der Erweiterung der Lidspalte und dem leichten Hervortreten des Bulbus sich äussert. Die Berechtigung dieser Auffassung ergiebt sich vielleicht auch daraus, dass nach Oculomotoriuslähmung die Pupille sich durch Cocain erweitert, sowie, dass die Atropinmydriasis durch Cocain noch verstärkt wird. In wie weit eine Contraction der Irisgefässe in Frage kommt, ist streitig.

Die Irisgefässe werden durch Cocain verengt.

Verschiedentlich ist eine Einwirkung des Cocains auf die äusseren Augenmuskeln behauptet worden. So wurde, wie später noch ausgeführt werden wird, auf eine Beeinflussung des intraoculären Druckes durch das Verhalten der Muskeln hingewiesen. Man nahm an, dass fast gleichzeitig mit der Accommodationsstörung eine Wirkung auf die äusseren Augenmuskeln stattfinde, welche sich durch eine Aenderung der Fusion kundgäbe, und zwar in der Weise, dass die Adduction um 15 bis 20° wachse, während die Abduction und die verticale Fusion entweder unverändert bleibe oder etwas beschränkt werde[2]). Andere Untersucher konnten dies nicht bestätigen, ja, man wies direct darauf hin, dass eine Veränderung der Bewegungen des Bulbus nicht zu Stande komme.

Die Versuche mit subcutanen Gaben von Cocain haben irgend welchen Einfluss auf die Fusion, sowie auf die Schnelligkeit der Augenbewegungen nicht ergeben[3]). Wir haben nunmehr nach denselben Methoden festzustellen gesucht, ob sich durch Einträufluug von Cocainlösungen irgend welche Beeinflussung der Function der äusseren Augenmuskeln zu erkennen gäbe. Es wurde in der Weise verfahren, dass innerhalb 10 Minuten dreimal bei hintenüber gebeugtem Kopfe reichlich Cocainlösung von 5 pCt. eingeträufelt wurde. Darauf wurden in Zwischenräumen von 10 Minuten, mitunter auch nur wenigen Minuten, die verschiedenen Functionen der äußeren Augenmuskeln, wie früher angegeben, untersucht. Die Anästhesie war schon eine Minute nach der ersten Einträufluug deutlich, so dass die Cornea ohne jeden Reflex berührt werden konnte. Die Pupillenerweiterung begann 6—7 Minuten nach der ersten Einträufluug, die Accommodationsparese etwas später, nach ca. 15 Minuten. Die Pupillendifferenz dauerte zuweilen fast 48 Stunden lang. Die Einwirkung war also eine sehr energische und das Präparat durchaus wirksam. Nichtsdestoweniger liess sich niemals auch nur vorübergehend eine Einwirkung irgend welcher Art auf die äusseren Augenmuskeln feststellen. Die Wiedergabe der sehr ausführlichen, aber gänzlich negativen Versuchsprotokolle dürfte überflüssig sein.

Nach wiederholter Instillation von Cocain wird bisweilen ein lateraler Nystagmus mit Zuckungen, wie nach Chloroform, erzeugt. Dieses Symptom wird als eine Vergiftungsäusserung betrachtet[4]).

---

1) Bock, Deutsche med. Wochenschr. 1886. S. 92.
2) Weber, l. c.
3) Guillery, l. c.
4) Galezowski, Recueil d'Ophthalm. 1896. Nov.

4. Die Beeinflussung der Accommodation.

Die Angaben über die Veränderungen der Accommodation nach Cocain-Einträufelung weisen zwar im Einzelnen einige Verschiedenheiten auf, stimmen aber darin überein, dass eine Beeinflussung stattfindet.

Ein Einfluss auf den Fernpunkt des emmetropischen Auges konnte nicht gefunden werden, auch wenn man drei bis fünf Tropfen in Intervallen von zehn Minuten einträufelte. Beim stark myopischen Auge stellte man ein Hereinrücken des Fernpunktes fest[1]).

Der Nahepunkt rückt bei allen Augen bis zu sehr ansehnlicher Distanz hinaus, bei Emmetropen und schwachen Myopen um ca. 1,5 Z.[2] In anderen Versuchen wurde die Accommodationsverminderung auf eine[3] oder mehrere Dioptrien festgestellt. Durch gesteigerte Anwendung hochconcentrirter Lösungen — fünf Tropfen einer Lösung von 10 pCt. nach je zehn Minuten — wurde eine Einschränkung der Accommodationsbreite um zwei Drittel erreicht, aber nie vollständige Lähmung. Nach sechs Tropfen einer Lösung von 10 pCt. betrug sie 4—5 D. Wendet man eine zweiprocentige Lösung an, so sind 12—15 Tropfen erforderlich um die Accommodationsbeschränkung nach 15 Minuten erscheinen zu lassen[4]).

Bei Presbyopen und Hypermetropen erwies sie sich umfangreicher — bis zu 4 Z — dagegen gering bei mittleren und hochgradigen Myopen. Das Maximum der Mydriasis beginnt vor dem Maximum der Accommodation. Die Accommodationsverminderung geht viel rascher vorüber als die Mydriasis[5]), womit unsere Erfahrungen übereinstimmen.

Die Accommodationsparese macht keine sonderlichen Beschwerden. Ihr Zustandekommen ist sogar gänzlich geleugnet worden. Man glaubte, dass die Angaben über Accommodationsbeschränkung durch die in Folge der Mydriasis „sich in störendem Maasse geltend machende Chromasie" vorgetäuscht werde. Abgesehen von der Eigenthümlichkeit dieser Erklärung, befindet sich ihr Autor auch in Bezug auf die Thatsache selbst im Unrechte. Man kann sich leicht überzeugen, dass nach einmaligem Einträufeln einer Lösung von 5 pCt. eine geringe Accommodationsbeschränkung (1—1,5 D.) eintritt, und dass diese in ihrem Verlaufe durchaus nicht an die Pupillenerweiterung gebunden ist. Eine befriedigende Erklärung der Accommodationsstörung konnte bisher nicht gegeben werden.

Die mehrfach beobachtete Mikropsie in der Gegend des Nahepunktes ist ganz auffällig. Diese kann jedenfalls nicht durch „Chromasie" erklärt werden.

Vereinzelt wurde angegeben, dass Cocain auch leicht tetanische Krämpfe des Musculus tensor chorioideae veranlasst und dadurch der Humor vitreus bei Cataractoperationen leichter als sonst ausfliesst.

1) Weber, l. c.

2) Bellarminoff, Klin. Monatsbl. 1885. S. 511.

3) Knapp, Arch. f. Augenheilk. Bd. 15. 3/4. — Pflüger, Centralbl. f. Augenheilk. 1885. Juli.

4) Königstein, Centralbl. f. d. ges. Therapie. 1885. Bd. 3. S. 4.

5) Pflüger, l. c.

5. Die Veränderungen an der Hornhaut.

Der Erkenntniss, dass die Hornhaut durch Cocaineinträufluug leicht getrübt werden könne, folgte bald die weitere, dass auch schwerere Veränderungen dieses Gebildes durch das Alkaloid möglich seien. Sie sind bei Staarkranken nach der Operation, aber auch ebenso oft ohne solche gesehen worden. Es scheint auch nicht richtig zu sein, dass, wie man behauptete, eine bestehende catarrhalische Conjunctivitis eine besondere Disposition dazu abgebe.

Den Erscheinungsformen nach kann man die folgenden Erkrankungen der Hornhaut unterscheiden; es sind jedoch auch Combinationen möglich. Mit oder ohne pericorneale Injection findet man:

1. Trübungen. Sie gehen nach Cataract-Operationen vom Schnittrande aus, verbreiten sich in das Hornhautgewebe unter den Augen des Operateurs und verlaufen meistens klinisch unschädlich, da sie nach 1—2 Wochen, oft schon nach 2—4 Tagen verschwinden[1]). Es kommen aber Fälle vor, in denen keine Aufhellung stattfindet und die parenchymatöse Trübung bleibt. Sie hat dann ein mehr diffus grau bis milchigweisses Aussehen[2]). Man nahm an, dass diese Veränderung von einem Niederschlage herrühre, welchen das Cocain mit der Lymphe bilde. Setze man zu frisch abgelassenem Kammerwasser[3]) einige Tropfen einer absolut neutralen Cocainlösung von 2—4 pCt, so entstände in wenigen Minuten ein weisser, flockiger Niederschlag. Dieser Niederschlag bildet sich aber nicht in einer Serum-Eiweisslösung[4]). Das erstere zu bestätigen, sind wir nicht in der Lage. Auch ganz concentrirte, reine, neutrale Cocainsalzlösungen erzeugen in frischem Kammerwasser nicht einmal eine Trübung.

Bei einer operirten Frau hatte die Trübung unter dem antiseptischen Verbande einen solchen Umfang angenommen, dass sie kaum mehr Lichteintritt hatte, als früher die getrübte Linse gestattete.

Die Hornhauttrübung nimmt bisweilen auch das Aussehen einer gestreiften Keratitis an. Die verticalen Streifen machen den Eindruck, als habe sich die Membrana Descemetii in mehrere senkrechte Falten gelegt. Sie durchsetzen die Hornhaut massenhaft und sind zahlreicher als die auch sonst nach Staaroperationen zu beobachtenden Trübungen, denen sie gleichen. Man sah sie vorwiegend in der unteren Hornhauthälfte. Sie verloren sich kurz vor dem oberen Rande. Zwischen ihnen zeigte sich eine gleichmässige diffuse Trübung. Ihre Entwicklung wurde vom achten Tage an bemerkt und steigerte sich, bis die Hornhaut milchglasähnlich war. Die Oberfläche war durch zahlreiche, sehr kleine Erhebungen und Vertiefungen wellig verunstaltet. Das Sehhinderniss war erheblich, der Druck meistens vermindert[5]).

---

1) Pflüger, Centralbl. f. Augenheilk. 1885, Juli u. Klin. Monatsbl. f. Augenheilk. 1886. Bd. 24. S. 172.

2) Mellinger, Arch. f. Ophthalm. 1891. Bd. 37. 4. S. 159.

3) Bei starker Cocainwirkung soll die Wiederbildung von Kammerwasser nach der Punction nach Panas (Arch. d'Ophthalmol. T. VII. p. 97) verlangsamt sein. Dies konnte nicht bestätigt werden. (Nicati ibid. T. X.)

4) Pflüger, l. c.

5) Bunge, Klin. Monatsbl. f. Augenheilk. 1885. Bd. 23. S. 402.

2. Epithelverlust. Die Hornhaut kann sich in grösserem oder geringerem Umfange nach der Cocainisirung vom Epithel entblösst zeigen. Diese Abblätterung des Epithels scheint besonders nach Anwendung starker Lösungen oder reinen Cocains vor sich zu gehen und zumal dann, wenn das Auge lange geöffnet blieb[1]). Meistens sitzt dann der Defect, der mehrfach als fast kreisrund beschrieben wurde, central. Er hatte in einem Falle mindestens 4 mm Durchmesser. Die Cornea kann dabei durchsichtig und die excoriirte Stelle ebenso unempfindlich wie die übrige Hornhaut sein.

Am Tage vor einer auszuführenden Staaroperation und noch am Operationstage wurden die Lider eines Kranken und deren Umgebung durch Sublimatumschläge desinficirt. Man träufelte fünfzehn Minuten vor der Operation eine dreiprocentige Cocainlösung ein und wiederholte dies von fünf zu fünf Minuten, so dass bei horizontaler Lage des Kranken von der Lösung zwei Tropfen in die Lidspalte instillirt und mittels des oberen Lidrandes gleichmässig über die Cornea vertheilt, sodann die Lider leicht mit Wundwatte bedeckt wurden. Bei Ausspülung des Conjunctivalsackes mit Sublimat zeigte sich plötzlich der Epitheldefect, genau central, in Grösse einer mittelweiten Pupille. Die Anästhesie war ziemlich vollkommen und die Hornhaut überall klar. Die Operation unterblieb. Am Abend erfolgte eine Verkleinerung des Defectes; das übrige Hornhautgebiet war oberflächlich leicht getrübt, die Bindehaut im unteren Theile auf Bulbus und Lid stark chemotisch und mit Secret bedeckt. Ausserdem bestand leichte Schmerzempfindung.

Von Sublimatausspülungen und Umschlägen, welche fortwährend in Gebrauch waren, war niemals eine ähnliche Wirkung gesehen worden[2]).

Die Ablösung oder Abblätterung des Hornhautepithels kann in „scheinbar besorgnisserregender Weise“ sehr umfangreich vor sich gehen und dadurch natürlich die Gefahr einer Infection gross werden[3]).

3. Bläschen-Keratitis. An der trüben oder auch ungetrübten Hornhaut erscheint, bisweilen erst nach mehreren Tagen, ein hartnäckiger bläschenförmiger Ausschlag, auch nach einer Cocainlösung von 2 pCt. Diese Veränderungen vergesellschaften sich mit langdauernder Hypotonie und Anästhesie[4]), und können unter Umständen Wochen zu ihrem Besserungsbeginne erfordern. Bei Staarkranken kann dadurch das optische Resultat der Operation fast ganz vernichtet werden.

Von sieben Staarkranken hatten sechs gleich nach der Cocainisirung keine Veränderungen, wohl aber entwickelte sich unter dem Verbande eine parenchymatöse Trübung. Bei dem siebenten, einem rüstigen sechszigjährigen Manne, entdeckte man eine Bläschenkeratitis, als zum ersten Male die Hornhaut besichtigt wurde. Die Cocainisirung hatte, wie oben beschrieben wurde, stattgefunden. Es zeigten sich die unteren zwei Drittel der Hornhaut von feinen herpesartigen Bläschen bedeckt, an Zahl und Grösse vom Wundrande unten nach oben abnehmend. In der Mitte der zweiten Woche war die Sensibilität noch etwas herabgesetzt, auch zwischen den Bläschen. Letztere hatten an Grösse zu-

1) Bellarminoff, Klin. Monatsbl. f. Augenheilk. 1885. S. 511.
2) Bunge, l. c.
3) Herrenheiser, Klin. Monatsbl. 1888. Bd. 26. S. 147.
4) Pflüger, l. c.

genommen und waren zum Theil geplatzt. Die Cornea war sonst durchsichtig, abgesehen von vereinzelten grauen Streifen, welche vom Wundrande durch das Parenchym aufstiegen. An der Bindehaut fand sich nichts Auffälliges. Bis zum 30. Tage nahm die Eruption bald ab, bald zu. Erst von der fünften Woche an erfolgte Besserung. Schliesslich wurde Sn C mit $+ 3^1/_2$ auf 5 Fuss erkannt[1]).

4. Hornhautgeschwüre. In Fällen von Trichiasis des unteren linken Augenlides und Trachom bei normalen Corneae wurde das Auge behufs Abtragung des Ciliarbodens anästhesirt. Es erschienen 24 Stunden nach der Operation bei einem Kranken ein centrales, bei dem zweiten ein peripherisches, am unteren Hornhautrande befindliches, eitrig belegtes Geschwür. Durch die antiseptische Behandlung kamen die Processe zur Heilung, doch blieb bei beiden Kranken je eine etwa 4 mm im Durchmesser haltende Narbe, von denen eine central gelegene, die Iridectomie erforderte. Bei zwei anderen Kranken, die an einem grossen Hordeolum des unteren Lides und intensivem Bindehautcatarrh litten, wurde unter Cocainanästhesie der Einschnitt gemacht. Am zweiten Tage waren Hornhautgeschwüre vorhanden, von denen eines ganz heilte, während der andere Kranke eine Macula corneae centralis zurückbehielt. Diese Complicationen waren wahrscheinlich durch das septische Secret der Bindehaut verursacht, aber die Möglichkeit der Ansteckung wurde durch Epitheldefecte der Hornhaut, eine Folge der Cocaineinwirkung bedingt.

Schliesslich sei noch erwähnt, dass Cornealwunden langsamer nach Cocaingebrauch heilen, besonders wenn Erbrechen, Zittern und ähnliche Nebenwirkungen eintreten. Die vordere Kammer füllt sich erst in zwei bis drei Tagen wieder. Ganz bedeutende Keratitis kann so entstehen. Von anderer Seite[2]) wird neuerdings eine nachtheilige Einwirkung des Cocains auf den Wundverschluss bestritten und nur eine weniger lebhafte Kerntheilung des Epithels zugegeben.

Bei Cataractextraction wurde auch mehrmals Lappenvereiterung wahrgenommen.

Vielerlei Meinungen sind über die Entstehungsart der Hornhauttrübungen geäussert worden. So sollten die Epithelialdefecte eine Folge der Eintrocknung der Hornhaut durch verminderten Lidschlag, ferner der aus der Conjunctivalanämie resultirenden Verminderung der Thränenabsonderung, sowie des Offenstehens der Augen sein[3]), und deswegen prophylaktisches Auflegen von mit Sublimatlösung 1 : 1000 (!) getränkten Wattebäuschchen auf die geschlossenen Lider oder ein Guttaperchа-Sublimatverband sich nützlich erweisen[4]). Es ist darauf hingewiesen worden, dass diese Meinung irrig sein müsse, da auch bei constanter Irrigation mit Sublimatlösung (1 : 5000) und mässiger Cocainisirung mit einer Lösung von 2 pCt. solche Veränderungen vorkommen[5]). Andere wiederum wollen die Hornhautveränderungen nur beim gleichzeitigen Gebrauche von Cocain und Sublimat beobachtet haben. Wenn

1) Bunge, l. c.
2) Atsuhiko Masugi, Klin. Monatsbl. f. Augenheilk. 1901. S. 731.
3) Eversbusch, Centralbl. f. Augenheilk. 1885. Oct.
4) Herrenheiser, l. c.
5) Mellinger, l. c.

Borsäurelösung statt des Sublimats bei Staaroperationen gebraucht wurde, blieben sie aus, ebenso bei alleiniger Anwendung von Sublimat[1]).

Auch das letztere allein wurde als Ursache angesprochen, als bei einer Extraction nach Cocainisirung mit einer Lösung von 8 pCt. (!) und nach irrthümlicher Irrigation mit einer Sublimatlösung von 1 pM. nach einigen Tagen eine gleichmässige opake Hornhauttrübung entstand, die nach 6 Wochen noch nicht verschwunden war[2]).

Spätere Vorkommnisse veranlassten denselben Beobachter jedoch, anzunehmen, dass das Cocain, indem es den intraoculären Druck herabsetze und hierdurch die Adaption der Wundränder verhindere, stationäre Hornhauttrübungen nach der Extraction veranlasse[3]). Diese ist die unwahrscheinlichste aller Erklärungen.

Dass ein Gehalt der Cocainlösung an Salzsäure einen solchen Schaden stiften kann, ist sicher — aber nachweislich ist er meistens durch ganz neutrale Lösungen erzeugt worden.

Der Concentrationsgrad der Cocainlösung scheint zwar den Zeitpunkt des Eintritts der Cornealveränderungen zu beeinflussen, aber nicht mehr den weiteren Verlauf derselben.

Sichere Aufklärungen über das Zustandekommen der Hornhautleiden nach Cocainisirung hat auch nicht das Thierexperiment zu geben vermocht.

Wurden bei Kaninchen, Meerschweinchen, Katzen oder Hunden Cocainlösungen von 5 pCt. von 4 zu 4 Minuten eingeträufelt, so begann schon nach 3—4 Minuten eine Vertrocknung der Hornhautoberfläche, welche theils auf die gesteigerte Verdunstung infolge des seteneren Lidschlages, theils auf eine verminderte Thränensecretion auf Grund der Anämie der Bindehaut zurückgeführt wurde. Das Cocain lief über die Oberfläche weg, wie über eine befettete Fläche. Nach einer Stunde war die Trübung so stark, dass die Iris nicht mehr in ihren Einzelheiten erkannt werden konnte[4]). Dazu fand man Epithelschicht und Parenchym sehr saftarm. Hierdurch sollte die Aufsaugung von Flüssigkeit aus dem Bindehautsacke befördert werden, wie sich durch rascheres Eindringen von Fluorescin und Methylenblau nachweisen lasse. Besonders deutlich sei dies bei gleichzeitiger Epithelverletzung. Auch anatomisch sei die Saftarmuth kenntlich an einer Verdünnung der einzelnen Lamellen, namentlich nach dem Centrum hin. Man fände die Hornhautkörperchen abgeplattet und die Lymphbahnen verengt.

Die Veränderungen der Hornhautoberfläche, die man als Hornhautxerose auffassen könne, entständen durch eine Verdünnung der vorderen Hornhautlamellen. Die Anfangs noch erhaltenen Epithelien fingen an, sich in ihren vordersten Schichten abzuplatten, dann schrumpften auch die tieferen, und schliesslich würden die oberflächlichsten Zellen abgestossen. Die Verdünnung des Parenchyms sei manchmal so beträchtlich, dass sogar die hintere Wand eingezogen erscheine.

---

1) Wood-White, Ophthalm. Review. Vol. V. p. 6.

2) Wicherkiewicz, Centralbl. f. Augenheilk. 1885. S. 368.

3) Wicherkiewicz, Ophthalmolog. Gesellsch. 1887.

4) Nach unseren eigenen Versuchen lässt sich eine so starke Trübung in der angegebenen Zeit, mit der obigen Lösung wenigstens, am Kaninchenauge nicht mit Sicherheit erzielen.

Dieselben Hornhautveränderungen fanden sich sogar bei subcutaner Injection, wodurch also die Ansicht, etwaige Verunreinigungen seien die Ursache, widerlegt wird[1]).

Hiernach würden also die Hornhautveränderungen durch Cocain aufzufassen sein als ein Product aus der Abdunstung von Augenflüssigkeit, einer lymphatischen Anämie und einer erhöhten Durchlässigkeit des Cornealepithels.

Dass das Epithel wirklich leidet, ist auch noch später einmal erwiesen worden[2]). Nach der Cocainisirung von Thieren liess die Berührung mit der Sonde einen oft mehrere Minuten lang bestehenden Eindruck im Epithel. Sowohl dieses wie auch das Endothel werden für Flüssigkeiten durchgängig.

Neuere mikroskopische Untersuchungen ergaben als Folge der Cocainwirkung auf das Epithel eine Ernährungsstörung, welche sich in Verkleinerung und Schwund der Zellen und in einer Hemmung der Karyokinesenbildung nach Verletzungen zu erkennen giebt[3]).

Durch Einbringen von Cocain in die vordere Kammer liess sich keine Hornhauttrübung erzeugen.

Dass dem Cocain allein die Fähigkeit zukommt, auf das empfindlichste Cornealgewebe verändernd einzuwirken, ist somit ausser Frage gestellt, ebenso wie seine Fähigkeit, dadurch auch tiefer greifende, sichtbare Störungen zu erzeugen. Gerade bei Thieren (Hunden, Katzen) ist die Hornhauttrübung, zumal wenn die Dauer der Anästhesie auf etwa eine Stunde verlängert wird, deutlich: das Epithel erscheint vertrocknet, aufgeworfen mit matter, wie bestaubter Oberfläche[4]). Ja, man sah sogar bei einem Kaninchen nach einer einzigen Einbringung einer Cocainlösung von 5 pCt. schon 2—3 Minuten später eine Abschilferung des Hornhautepithels, und nach mehrfacher Einträufelung tiefe Substanzverluste und diffuse Trübung der ganzen Hornhaut, welche sich nicht wieder aufhellte, obschon sich die Epithelverluste rasch ersetzten.

Demgegenüber ist aber hervorzuheben, dass derselbe Untersucher in Versuchen an den Augen von 30 jungen und 18 alten gesunden Menschen mit derselben Lösung niemals Hornhautveränderungen fand[5]).

Mehrfach versuchte man auch die Rolle experimentell festzustellen, welche Sublimatlösungen allein oder im Zusammenhang mit der Cocainisirung bei dem Entstehen der Trübungen spielen. Es liess sich erweisen, dass am Kaninchenauge ausgiebige Sublimatirrigation (1 : 5000) nach reichlicher Cocainisirung nur eine hauchige Trübung der obersten Epithelschicht hervorruft. Kann die Sublimatlösung durch eine Wunde in die vordere Kammer dringen und dort bleiben, so entsteht eine, 3 bis 4 Tage dauernde parenchymatöse Trübung. Die letztere bleibt einige Tage länger, wenn gleichzeitig Cocain verwendet wurde. Bei stark herabgesetztem Druck, wie er zuweilen bei Cocainanwendung zu Stande kommt, kann die Irrigationsflüssigkeit leicht in die vordere Kammer

1) Würdinger, Münch. med. Wochenschr. 1886. No. 8—10. S. 131 u. ff.
2) Mellinger, l. c.
3) Atsuhiko Masugi, l. c.
4) Steinach, Wien. klin. Wochenschr. 1888. No. 22. S. 463.
5) Ellenbogen, Sitzungsber. d. Gesellsch. d. Marineärzte in Kronstadt. 1894/95. S. 92.

dringen. Spritzt man Sublimatlösung (1 : 5000) in die vordere Kammer, so entsteht die weisslich-graue parenchymatöse, bleibende Hornhauttrübung ähnlich der beim Menschen vorkommenden. Sublimatlösungen von 1 : 10 000 und 1 : 15 000 veranlassen nach Einspritzung in die Vorderkammer eine vorübergehende Hornhauttrübung. Auch das Sublimat muss das Endothel verändern, denn die Sublimattrübung tritt auf, auch wenn die Lösung durch die Sclera in die vordere Kammer gebracht wird, also das Endothel bei der Injection unverletzt bleibt.

Somit ist anzunehmen, dass das Cocain das Zustandekommen der Sublimattrübung unterstützt durch Veränderung des Endothels, Herabsetzung des intraocularen Druckes und Hornhautcollaps[1]).

Mikroskopisch handelt es sich bei der am Kaninchenauge durch Einbringen der Lösung in die vordere Kammer erzeugten Hornhauttrübung um eine Quellungs-Keratitis, wie sie Leber durch Abkratzen des Endothels erhielt.

Das Endothel fehlt bei der frischen Trübung. Es ersetzt sich in den ersten acht Tagen, womit gleichzeitig die Aufhellung erfolgen kann. Auch bei der bleibenden Trübung stellt sich das Endothel wieder her. In derselben sind die Hornhautkörperchen nicht mehr ödematös, sie erscheinen leicht geschlängelt, wodurch eine wellenförmige Verlagerung der Fibrillen entsteht. Die Trübung wird durch die Verlagerung der Fibrillen verursacht in Folge von Schrumpfung des Lymphspaltensystems[2]).

Es ist nicht zu leugnen, dass die Substanzverluste der Hornhaut dem Auge eine besondere Gefahr bringen können, indem sie Eingangspforten bilden für Infectionskeime. Dies dürfte aber auch der einzige berechtigte Vorwurf sein, den man dem Cocain in den Fällen machen kann, wo 10—12 Stunden nach seinem Gebrauche Panophthalmitis zu Stande kam. Man sah eine solche viermal, nämlich dreimal nach Cataractoperationen und einmal nach Iridectomie. Es wurde einmal eine vier-, sonst eine zweiprozentige Lösung verwendet, welche keimfrei gewesen sein soll[3]). Die Infection kann hier selbstverständlich vom Bindehautsacke oder den Thränenwegen aus stattgefunden haben.

Einer an doppelseitigem Staar leidenden Frau wurden um 2 Uhr 30 Minuten 3 Tropfen, um 3 Uhr 3 Tropfen und um 3 Uhr 5 Minuten 1 Tropfen einer zweiprozentigen reinen Cocainlösung eingeträufelt. Die Operation wurde schmerzlos vollzogen. Nachts um 1 Uhr 30 Minuten stellten sich furchtbare Augenschmerzen ein. Man fand einen purulenten Ausfluss zwischen den Lidern, Lidödem, Schwellung der Conjunctiva und Infiltration der Cornea. Nach einer vorübergehenden Besserung in Folge der Anwendung von heissem Wasser, trat Verschlimmerung ein, und um 10 Uhr Morgens des nächsten Tages bestand eine Panophthalmitis.

---

1) Mellinger, l. c.

2) Mellinger, l. c.

3) Keyser, The Therapeutic Gazette. 1885. 15. January. p. 22. Vielleicht könnte man nach den Versuchen von Würdinger auch die gesteigerte Resorption aus dem Conjunctivalsacke verantwortlich machen. Auch de Weiker und Turewitsch (Wratsch. 1886. p. 841) wollen beobachtet haben, dass der Accommodationskrampf durch Eserin am cocainisirten Auge viel stärker auftritt. Dasselbe soll für die Atropin-Mydriasis gelten.

Ganz allmählich trat Minderung der Symptome und schliesslich Ausgang in Atrophie ein.

Ausgang in Heilung nahm eine Panophthalmitis, die nach Verwendung von Cocain zum Zwecke der Abtragung eines Prolapsus iridis nach Hornhautperforation entstanden war. Man gebrauchte energische Sublimatirrigationen [1]).

Als Ursache von Panophthalmitis wurde auch die Anwendung von Cocain-Gelatinedisces bezeichnet, in die vielleicht pathogene Mikroorganismen hineingerathen waren [2]).

So werthvoll auch die bisherigen Ergebnisse der Forschung nach den Ursachen der Hornhauttrübung in Folge von Cocainanwendung an sich sind, so lassen sie doch nur vage Vermuthungen über die nächste Veranlassung zu diesen Veränderungen aufkommen. Vielleicht kommt man einen Schritt vorwärts, wenn man den Blick auf die anderen örtlichen Anaesthetica richtet. Hierbei fällt sofort auf, dass Epitheltrübungen von allen solchen wirkungskräftigen Mitteln erzeugt werden können. Um so eigenthümlicher ist dies, als zu dieser Gruppe ja Stoffe gehören, denen die verschiedenartigsten physikalischen und chemischen Eigenschaften zukommen, so dass es unmöglich erscheint, die Einheitlichkeit der genannten Nebenwirkung auf solche zurückzuführen. Somit liegt es nahe, das, was allen in mehr oder minder grossem Umfange gemeinsam ist, nämlich die Anästhesie, in den Vordergrund zu stellen. Um so berechtigter erscheint dies, als die Erfahrung lehrt, dass diejenigen örtlichen Anaesthetica, die am stärksten wirken, wie z. B. das Erythrophläin, auch am schnellsten, stärksten und nachhaltigsten die Cornea unangenehm beeinflussen. Ist es aber die Nervenlähmung im Bereiche der Hornhaut, welche angeschuldigt wird, dann könnte man die Trübungen als trophoneurotische Störungen auffassen, deren letzte Entstehungsweise zwar unbekannt ist, von denen aber genügende Analoga vorliegen, um den Zusammenhang wahrscheinlich zu machen. Man würde durch eine solche Annahme verstehen, warum gerade die Hornhaut, das nervenreichste Gewebe, so schwer durch nervenlähmende Mittel leiden kann, und es würde als Stütze dieser Annahme die Erfahrung dienen, dass es in erster Reihe hochconcentrirte Cocainlösungen, oder häufig wiederholte Einträufelungen solcher, und eine dadurch erzeugte langdauernde Anästhesie sind, die Hornhauttrübungen veranlassen. Selbstverständlich ist es, dass, wie bei jeder Arzneimittelwirkung oder -Nebenwirkung so auch hier die individuelle Disposition des Hornhautgewebes für das Zustandekommen und den Grad der Trübung mit in Frage kommt.

Eigene Versuche.

Trotz dieser Annahme haben wir geglaubt, noch ein anderes Moment näher prüfen zu müssen. Es wäre möglich, dass nach Einbringung einer Cocainsalzlösung in den Conjunctivalsack eine Dissociation derselben stattfände. Es würde dadurch eventuell eine Wirkung von Salzsäure in statu nascendi auf die Horn-

1) Hensen, Centralbl. f. pract. Augenheilk. 1885. S. 266.
2) Nettleship, Ophthalm. Soc. of the Unit. Kingdom. 12. Nov. 1885.

haut möglich sein; gegen eine solche Möglichkeit spräche selbst nicht das Fehlen einer sauren Reaction der behandelten Gewebe.

Wir untersuchten daher zuerst zwei andere Cocainsalze, nämlich das borsaure und citronensaure Cocain. Beide sind in Wasser löslich.

Cocainum boricum.

Erster Versuch.

Cocainum boricum in einer Lösung von 5 pCt. macht bei der ersten Einträufflung sehr unangenehmes Brennen. Die Einträufflung wurde alle drei Minuten vorgenommen. Nach einer Minute erfolgte vollständige Anästhesie, nach neun Minuten waren einzelne flache Gruben im Epithel, die durch Reiben mit dem oberen Lide wieder verschwanden, und nach sechszehn Minuten waren die typischen Epithelveränderungen mit blossem Auge deutlich sichtbar. Durch neues Beträufeln verschwanden sie vorübergehend.

Cocainum citricum.

Zweiter Versuch.

Cocainum citricum in einer Lösung von 5 pCt. wurde alle drei Minuten eingeträufelt. Lebhaftes Brennen entstand beim ersten Male.

Nach vier Minuten trat Unterempfindlichkeit, aber noch keine vollständige Anästhesie ein. Nach zwölf Minuten war die Epithelveränderung deutlich und die Anästhesie vollständig. Gefühl von Trockenheit und Spannung, sowie Erweiterung der Lidspalte machten sich bemerkbar.

Die Austrocknung kann keine grosse Rolle spielen, da Berieselung mit Wasser das Bild kaum verändert. Die Flüssigkeit läuft ab, als wenn sie von der Fläche gar nicht angenommen würde. Nur so lange die Veränderung im Entstehen begriffen ist, verschwindet sie vorübergehend durch Anfeuchten, nicht aber bei voller Entwickelung.

Man ersieht aus diesen Versuchen, dass die Symptome denen durch salzsaures Cocain erzeugten gleichen: Anästhesie, Gefühl von Trockenheit und Spannung, Erweiterung der Lidspalte, Anämie, Mydriasis — bei Cocainum citricum entschieden oval von unten aussen nach oben innen — und Epithelerkrankung.

Hiernach scheint es in Bezug auf die Symptome gleichgültig zu sein, welche Säure das Cocainsalz hat bilden helfen, und es war nunmehr erforderlich, das reine Cocain zu verwenden.

Wir lassen hier die Ergebnisse folgen.

Cocainum purum.

Dritter Versuch.

Bei einem grossen männlichen Kaninchen verursacht das Einstäuben von Cocainum purum, fein gepulvert, in zwei Minuten Anästhesie. Nach etwa zwanzig Minuten ist die Empfindlichkeit wieder vorhanden. Die erneute Einstäubung und fortgesetzte Beobachtung bei concentrirtem Lichte und mit Lupe ergiebt keine Spur von Veränderung, auch nicht an einer Stelle, wo ein etwa hanfkorngrosses Klümpchen von zusammenklebendem Cocain ungefähr eine halbe Stunde lang gelegen hatte.

Die Fortsetzung des Versuches mit Cocainum hydrochloricum in fünfprocentiger Lösung ergab nach zehn Minuten die typische Veränderung.

Vierter Versuch.

Eine Aufschwemmung von Cocainum purum in Wasser wird alle drei Minuten in das Auge eingeträufelt. Nach vier Minuten entsteht eine verminderte Empfindlichkeit, nach weiteren vier Minuten vollständige Anästhesie. Nach etwa zwanzig Minuten wird bemerkt, dass nach Betupfen mit dem Sondenknopf eine Delle im Epithel bleibt. Sonst zeigte sich keine Veränderung bei Fortsetzung über eine Stunde lang.

Alsdann wird in derselben Weise Cocainum hydrochloricum in fünfprocentiger Lösung eingeträufelt. Nach fünf Minuten erscheint Epithelveränderung, welche nach weiteren vier Minuten auch mit blossem Auge sichtbar ist.

Fünfter Versuch.

Demselben Thier wird fein gepulvertes Cocainum purum reichlich in ein Auge eingepudert und dieses darauf mit Heftpflasterstreifen fest verschlossen. Nach vier Stunden wird Unterempfindlichkeit, aber keine vollständige Anästhesie nachweisbar. Mit der Lupe sieht man auf der Hornhaut einige Cocainstäubchen, sonst ist sie vollständig glatt und glänzend.

Cocainum hydrochloricum (1 : 700), alle drei Minuten eingeträufelt macht an demselben Auge innerhalb acht Minuten Anästhesie, und innerhalb dreizehn Minuten die typische Epithelveränderung, welche nach weiteren vier Minuten auch mit blossem Auge sichtbar wird. Unmittelbar nach der Einträuflung ist die Veränderung am deutlichsten und scheint, sich dann, bei offen bleibendem Auge, bis zur nächsten Einträuflung etwas auszugleichen. Ein wesentlicher Einfluss der Austrocknung ist also ausgeschlossen.

Die angewandten Lösungen von Cocainum hydrochloricum reagirten neutral.

Auch bei einem anderen grösseren Thiere liess sich mit Cocainum purum eine Epithelveränderung nicht erzielen. Nur vorübergehend schien einmal eine Andeutung davon vorhanden zu sein.

Das auffallende Resultat dieser Versuche läuft im Wesentlichen darauf hinaus, dass der freien Base keine epitheltrübenden Eigenschaften zukommen. Wäre in keinem Versuche es anders gewesen, so würden unsere eben gemachten Ausführungen über die Rolle der Nervenlähmung an sich bei der Epithelveränderung belanglos, und der Säure des Alkaloidsalzes allein die Schuld an den Veränderungen zuzuschreiben sein. Dem ist aber nicht so. In einem Versuche an einem Kaninchen, dessen Hornhäute freilich eine auffallend geringe Reflexerregbarkeit besassen, erschien auch nach reinem Cocain eine Epithelialtrübung.

Sechster Versuch.

Einem kleinen Kaninchen wurde eine Aufschwemmung der fein gepulverten Base in Wasser alle drei Minuten eingeträufelt. Nach zwei Minuten erschien Anästhesie, doch zeigte beim Controlversuche das andere Auge auch eine auffallend geringe Empfindlichkeit.

Nach vier Minuten erschien die typische Epithelveränderung, auch makroskopisch sichtbar.

Bei Wiederholung des Versuches am anderen Auge wurde das Gleiche in drei Minuten erreicht.

Ungeachtet dieses anders ausgefallenen Versuches, der bei der Nervenlähmung die Individualität als entscheidenden Factor erkennen lässt, glauben wir durch die Versuche mit reinem Cocain einen therapeutisch wichtigen und ausbauungsfähigen Weg beschritten zu haben, um die Zahl unangenehmer Zufälle bei der Cocainisirung zu vermindern. Gerade die Vergleichsversuche mit salzsaurem Cocain an denselben Thieren lassen den Werth des reinen Cocains klar erkennen, dessen Wirkungsbreite uns für die Therapie als genügend erscheint.

Wir sind ferner der Ueberzeugung, dass der Gebrauch von Sublimat in Verbindung mit Cocain in der That schädlicher ist, als der des letzteren allein. Auch eine Sublimatlösung von 5 p. M. muss das lebende Eiweiss verändern. Kann dies auch nicht sofort direct sichtbar gemacht werden, so ist es doch aus chemischen Gründen nicht minder wahr. Es ist in erster Reihe eine Reizwirkung, in zweiter eine das reactivste Gewebe am stärksten treffende Fällung, die proportional der Verdünnung, Zeit zu ihrem Entstehen braucht. Im Stadium der Reizung wird aber dem Cocain Gelegenheit geboten, tiefer in das Cornealgewebe einzudringen und energischer zu wirken, als dies sonst geschehen würde. Das Sublimat ist für das Cocain der Wegebahner.

Ganz ähnlich liegen die Verhältnisse z. B. bei der Carbolsäure, die in entsprechender hoher Verdünnung Eiweiss sinnlich wahrnehmbar nicht mehr verändert, aber durch ihre Reizwirkung irgend einem anderen differenten Körper, z. B. dem Jodoform so den Weg durch die Gewebe bahnt, dass viel leichter eine Vergiftung eintreten kann.

6. Der Einfluss des Cocains auf den Druck im Auge.

Während die mydriatrische Wirkung des Cocains viel geringer ist als die der Tropeine, theilt es mit diesen die bedenkliche Eigenschaft, dass es zuweilen glaucomatöse Drucksteigerung hervorruft und zwar nicht nur in Augen, die schon glaucomverdächtig sind, sondern auch in anscheinend gesunden[1]).

Die hierzu erforderlichen Dosen waren im Allgemeinen auffallend gering, z. B. $^1/_2$ mg, oder drei Mal täglich ein halber Tropfen einer zweiprocentigen Lösung, oder ein, beziehungsweise zwei Tropfen einer vierprocentigen Lösung. Es wurde sogar ein Fall mitgetheilt, in dem ein glaucomatöser Anfall erschien, nachdem eine Zeit lang wegen Coryza häufig und reichlich Cocain in die Nase gebracht worden war[2]). Nach Einträufflung einer zweiprocentigen Lösung erschien der Anfall „nach einigen Stunden", in den übrigen Fällen nach 12 oder 24 oder 48 Stun-

1) Nach örtlicher Cocain-Anwendung fand man bei Thieren eine Druckherabsetzung, der eine geringe Steigerung voranging (Stocker, l. c.).

2) Markwort, Arch. f. Augenheilk. Bd. 17. S. 452.

den, meistens während der schon bestehenden Prodrome des Glaucoms[1]), oder nach einem durch Iridectomie lange[2]) oder Tags zuvor[3]) beendeten Glaucom, oder auch ohne solches.

Heilung wurde gewöhnlich durch Anwendung von Physostigmin mit oder ohne Blutentziehung oder durch die Iridectomie erzielt. In einem Falle war Physostigmin ohne Erfolg, erfolgreich aber die Iridectomie[4]). Doch auch diese kann theilweise nutzlos sein. Eine fünfzigjährige Dame litt an Kopfschmerzen und Sehschwäche. Es bestand hochgradige Hypermetropie. Zur Erweiterung der sehr engen Pupillen wurde eine zweiprocentige Cocain-Lösung verwendet. Einige Stunden darauf erfolgte ein acuter Glaucomanfall, der nach Physostigmin zurückging. Nach drei Tagen wurde die Iridectomie gemacht, aber eine volle Wiederherstellung nicht erreicht[5]).

Der folgende Fall lehrt ebenfalls, dass die verschiedensten Erkrankungen, die, wahrscheinlich nur indirecte, Veranlassung zum Erscheinen eines Cocain-Glaucoms geben können.

Ein 49jähriger, nie augenkrank gewesener Mann war seit vier Wochen in Behandlung wegen Scleritis rheumatica circumscripta in der temporalen Hälfte des rechten Auges. Wegen grosser Empfindlichkeit wurde dreimal täglich 1 Tropfen einer Lösung von 2 pCt. Cocain hydrochloric. instillirt. Am zweiten Tage erschienen heftige Schmerzen im Auge, der Stirn und der knöchernen Nase. Das Sehvermögen war fast erloschen. Der scleritische Herd war etwa 2 mm bis hart an den Corneoscleralrand vorgerückt, die Conjunctiva über ihm chemotisch, die Cornea glaucomatös getrübt, am meisten in der temporalen Hälfte. Die vordere Kammer erschien eng, der Humor aqueus trübe, die Iris etwas satnrirter, die Pupille mittelweit, nicht reagirend. T + 3. Finger wurden auf 2 m gezählt. Durch Physostigmin wurde nach drei Tagen die Beseitigung der Erscheinungen erzielt. Die Pupille war stecknadelknopfgross und es bestanden drei frische Synechien[6]).

Demgegenüber wurde mitgetheilt[7]), dass gerade bei acutem Glaucom das Cocain ein empfehlenswerthes Mittel sei, welches bei längerem Gebrauche sogar vor dem Physostigmin gewisse Vorzüge habe[8]). Es würde uns zu weit abführen, hierauf, und auf die weiteren hierüber geäusserten Ansichten näher einzugehen, da sie in zu losem Zusammenhange mit unserem Gegenstande stehen. Die Thatsache, dass Cocain unter Umständen Glaucom hervorruft, verdient jedenfalls nach wie vor volle Berücksichtigung.

---

1) Manz, Centralbl. f. Augenheilk. 1885. S. 401. — Maier, Ophthalm. Gesellschaft. 1885. — Javal, Bullet. de l'Acad. de Méd. 1886. 2. Sér. T. XV. p. 531. — Armaignac, Revue clinique d'oculist. 1887. No. 1.

2) Chisolm, Americ. Journ. of Ophthalm. 1886. p. 229.

3) Poljakow, Centralbl. f. Augenheilk. 1895. Bd. 19. Suppl. S. 474.

4) Snell, Ophthalm. Review. 1901. p. 31.

5) Hinshelwood, Ophthalm. Review. 1900. Nov.

6) Jacobson, Arch. f. Ophthalm. Bd. 32. Abth. 3. S. 129.

7) Groenouw, Ophthalmol. Gesellsch. Heidelberg 1896.

8) Auch in der Berliner Klinik wird es unbedenklich bei Glaucom instillirt. Guaita findet es bei bestimmten Glaucomformen direct angezeigt.

Das physiologische Experiment hat hinsichtlich der drucksteigernden Wirkung des Cocains bisher ebensowenig Klarheit geschaffen wie bei den übrigen Mydriaticis. Die meisten Untersucher glauben an normalen Augen eine Druckverminderung durch das Cocain gefunden zu haben, entweder mit vorausgehender kleiner Erhöhung oder ohne eine solche, oder mit Erschlaffung der äusseren Augenmuskeln[1], oder mit Atonie der inneren und äusseren Muskeln des Auges[2]. Auch ein Unverändertsein der Spannung oder eine geringe Verminderung[3] und sogar eine Drucksteigerung[4] wurden gefunden.

Mit dem Maklakow'schen Tonometer fand man[5] beim Menschen eine unbedeutende Druckerhöhung durch einmalige Instillation einer vierprocentigen Lösung. Wiederholte Einträufelung blieb ohne Einfluss. War die Spannung bereits erhöht, so verursachte eine einmalige Einträufelung eine ausgesprochene $1^1/_2$—2 Stunden lang anhaltende und nach ca. 3 Stunden zurückgehende Drucksteigerung. Wiederholte Einträufelungen unterhalten die Druckerhöhung und können sogar eine sehr bedeutende, lange anhaltende Drucksteigerung verursachen.

Bei Kaninchen ruft eine zweiprocentige Lösung eine geringe, kurz dauernde Erhöhung des Druckes hervor. Ob derselben eine Druckverminderung folgt, konnte nicht sicher festgestellt werden. Wiederholte Einträufelung verursacht Druckverminderung in Folge von eintretender Hornhautveränderung.

7. Das Entstehen von Sehstörungen durch örtliche und resorptive Wirkung des Cocains.

Injicirt man bei Thieren Cocain in den Glaskörper oder in das Orbitalgewebe in der Nähe des N. opticus, so entsteht temporäre Blindheit, die bis 24 Stunden anhält. Ausserdem liess sich feststellen, dass dadurch die Bildung des Sehpurpurs verlangsamt wird, und eine gewisse Störung in der Bewegung der Pigmentzellen der Retina entsteht[6]. In gleicher Weise ist eine Lähmung der Pigmentwanderung durch Eucain und Tropacocain beobachtet worden.

Diese Ergebnisse besonderer Versuchsanordnungen haben kein praktisches Interesse. Um so mehr erregen die gröberen Sehstörungen Interesse, die nach der Resorption des Cocain vom Magen, Unterhautzellgewebe oder einer anderen grösseren Resorptionsfläche aus zu Stande kommen. Schwachsichtigkeit und Blindheit wurden hierbei beobachtet, als deren Ursache man, vielleicht nicht mit Unrecht, auch eine retinale Ischämie ansprach[7]. Meistens schwindet das Seh-

---

1) v. Stellwag, Neue Abhandl. aus dem Geb. der pract. Augenheilk. 1886. S. 272.

2) Guaita, Annali di Ottalmol. XIV. p. 458.

3) Knapp, l. c.

4) Pflüger, Ophthal. Gesellsch. 1885.

5) Golowin, Inaug.-Dissert. Moskau 1895, ref. Arch. f. Augenheilk. Bd. 31. 4. S. 66 und Ophthalm. Jahresbericht. 1895. S. 182.

6) Cavazzani-Ovio, Annales d'Oculistique. T. CXIV. 1895. p. 300; vid. auch: Annali di Ottalmologia. T. VI. p. 173.

7) Bat, Correspondenzbl. f. schweiz. Aerzte. 1886. S. 675.

ermögen plötzlich. So wurden einer Schwangeren 6 Tropfen einer 20 prozentigen Cocainlösung zwischen Zahnfleisch und Alveole injicirt. Nach 10 Minuten blickte dieselbe stier um sich und zeigte ein verändertes Wesen: es stellte sich Erblindung und darauf Bewusstlosigkeit ein. Die ophthalmoskopische Untersuchung ergab an den Papillen und Netzhautvenen keine Veränderung: die Arterien erschienen aber etwas blasser und schmaler, als bei der späteren Untersuchung. Man nahm Gehirnanämie als Ursache des Zustandes an. Es erfolgte durch Einathmen von Amylnitrit in einer Stunde Wiederherstellung[1]).

Bei einer anderen Kranken wurden für die Amputation einer Mamma 1,5 g einer sechsprocentigen Cocain-Lösung (also ca. 0,2 g) paremchymatös injicirt. Die Kranke wurde blind und sprach schnell und unzusammenhängend. Die Blindheit blieb vier Stunden bestehen, schwand dann aber gänzlich[2]).

Dass diese Sehstörungen wesentlich cerebraler Natur sind, geht auch daraus hervor, dass ausser Blindheit in manchen Fällen auch Taubheit sowie Verlust von Geschmack und Geruch vorkommen. Dies ergiebt sich aus der Untersuchung von hundert einschlägigen Fällen.

Vereinzelt wurde Hemianopsie beobachtet. Nach Einnehmen von 0,02 g Cocain trat zu wiederholten Malen eine monoculäre, scharf begrenzte temporale Hemianopsie als drei bis vier Stunden anhaltende Augenmigräne ein[3]).

Ueber Lichtscheu wurde mehrfach geklagt, nachdem Cocainkrämpfe beseitigt waren. Ebenso verband sich das Blendungsgefühl mit 24stündigen Augenschmerzen nach einer epileptoiden Cocainnebenwirkung.

Makropsie und umflortes Aussehen der Gegenstände kommen häufig vor.

Pupillenerweiterung findet sich auch als resorptive Wirkung. Durch Selbstbeobachtung konnte eine solche nach Injection von 0,03 g — nicht aber nach 0,02 g — in den Oberschenkel nachgewiesen werden. Sie erschien nach zehn Minuten und dauerte vierzig Minuten lang. Auf eine Injection von 0,04 g zeigte sie sich nach derselben Zeit, blieb aber dann fast eine Stunde lang mit kleinen Schwankungen bestehen. Die Lichtreaction war in jeder Hinsicht normal[4]).

Doch kann nach innerlichem Gebrauch von etwa 0,5 g Cocainsalz Pupillenerweiterung auch mit Lichtstarre vor[5]). Besonders im Collaps und als Begleiterin anderer Nebenwirkungen entsteht bisweilen die Pupillenstarre mit fehlender oder zögernder Reaction auf Lichtreiz.

Bei Lähmungs- beziehungsweise Krampfzuständen nach Cocain sah man auch nur eine Pupille erweitert und die andere normal. Die Pupillenerweiterung geht bisweilen in Pupillenverengerung über. Auch das Umgekehrte kommt vor.

1) Bock, Deutsche Monatsschr. f. Zahnheilk. 1886. Febr. — Schubert, Centrbl. f. pract. Augenheilk. 1886. S. 17.
2) Roberts, The Lancet. 1887. 16. Aug. p. 780.
3) Salis, Annales d'Oculistique. Tom. CXV. p. 285.
4) Guillery, Arch. f. Physiol. Bd. 77. S. 377.
5) Walker, The Lancet. 1895. I. No. 5.

Eine Beeinflussung der Thätigkeit der äusseren Augenmuskeln konnte bei subcutaner Anwendung nicht gefunden werden[1]).

Die Anästhesie der Hornhaut tritt bei der acuten Vergiftung nicht ein; die Hornhaut wurde sogar in einem Falle sehr empfindlich befunden.

Schliesslich ist noch der chronische Cocainismus zu erwähnen, bei dem Hallucinationen aller Sinne, besonders aber des Gesichtssinnes charakteristisch sind.

Bei Personen, welche vom Morphium zum Cocain übergegangen waren, beobachtete man: Diplopie, Amblyopie, Chromatopsie und Mikropsie[2]).

Rechtscocain.

Das Rechtscocain[3]) ist eine crystallinische Verbindung, die dem gewöhnlichen Cocain biologisch ähnlich wirkt. Es hatte ein Interesse, das Verhalten am Auge etwas näher zu prüfen.

Es wurde einem Kaninchen alle drei Minuten eine zweiprocentige Lösung des salzsauren Salzes in das rechte Auge eingeträufelt. Nach einer Minute trat die Anästhesie ein, und nach fünf Minuten erschienen die typischen, auch mit blossem Auge sichtbaren Epithelveränderungen.

Holocain.

Das Diäthoxyläthylendiphenylamin ist als Ersatz des Cocains gerühmt worden, da es bei fehlenden Nebenwirkungen mindestens doppelt so stark wie das letztere wirken sollte.

Experimente an Kröten ergaben eine Steigerung der Pigmentbewegung. Auch wenn die Thiere im Dunkeln geblieben waren, rückte das Pigmentepithel bis an die Limitans externa vor[4]).

Einträufeln einer einprocentigen Lösung lässt nicht selten leichtes Brennen entstehen. Die Pupille sah man gelegentlich bei Menschen verengt, und nur ausnahmsweise für zwei bis drei Stunden erweitert[5]). Die Accommodation ändert sich nicht.

Die wichtigste Frage, wie und in welchem Umfange die Hornhaut verändert wird, ist unserer Ansicht nach bis heute noch nicht in genügender Weise beantwortet worden. Es wird noch einer sehr viel ausgedehnteren Anwendung bedürfen, um volle Klarheit darüber zu gewinnen. Aber schon heute kann man bestimmt sagen, dass die Meinung, das Holocain sei in dieser Beziehung eine harmlose Substanz, durchaus falsch ist.

Auf das Epithel der Kaninchen-Hornhaut wirkt das Holocain jedenfalls wie ein echtes mortificirendes Gift. In letzter Instanz bildet da-

1) Guillery, l. c.
2) Saury, Annal. med. psychol. 1889. p. 432.
3) Das Präparat verdanken wir Hrn. Prof. Wolffenstein in Berlin.
4) Calvi, Archiv. di Ottalmol. T. VI. p. 173.
5) Crawley, Wochenschr. f. Ther. u. Hyg. d. Auges. 1901.

Epithel eine homogene Masse, die stückweise abgestossen wird[1]. Uns will es scheinen, dass dieser Vorgang nicht die Folge einer Austrocknung durch verminderten Lidschlag, sondern einer primären Gewebsschädigung darstellt, die schlimmer als die durch Cocain erzeugte ist wie angegeben wird, sogar etwa viermal so stark sein soll.

Es war voreilig zu behaupten, dass bei Menschen keine „Unebenheiten der Hornhaut" wie bei Kaninchen, sondern gelegentlich nur ein glasiger, unregelmässiger, dichter Ueberzug auf der Cornea entstände, der sich leicht mit der Pincette abziehen liesse[2]). Abgesehen davon, dass man auch hier eine Austrocknung mit ihren Folgen beobachtete[3]), kamen schon nach einer einprocentigen Lösung Hornhautgeschwüre zu Stande.

Nach Anwendung einer solchen Lösung von zur Staarausziehung bei einer 71jährigen Frau, die eine geröthete, rahmartig secernirende Bindehaut hatte, wurde die letztere, soweit sie dem Augapfel zugehörte, stärker geröthet, unverschiebbar, trocken, matt, in ihrer unteren Hälfte mehrfach unregelmässig gefaltet und sah aus, als hätte sie in Alkohol gelegen. Auf den Kämmen der Falten hatte sie ein asbestartiges Aussehen. Die Hornhaut war rauchig trübe und gestichelt. Es bestand starker Schmerz. Es wurde ein Schutzverband angelegt.

Am nächsten Tage waren an den Stellen der Falten schmutzig graugelbe Streifen, die Substanzverluste darstellten, und an dem Hornhautrande zahlreiche oberflächliche Geschwürchen, und es bestanden grosse Schmerzen. Die Absonderung war auch noch in den nächsten Tagen reichlich eitrig-schleimig[4]).

Dass solche Gewebsveränderungen keine grossen Seltenheiten darstellen, beweist auch die Mittheilung, dass bei Holocaingebrauch zweimal vorübergehende traumatische Hornhauttrübung nach Staarextraction, und einmal ein tiefer trichterförmiger Collapsus corneae, jedoch bei feuchter und glänzender Cornea, gesehen wurde. Die letztere trübte sich bei der betreffenden Patientin erst nachträglich[5]).

Die allgemeine toxische Wirkung des Holocain schwankt. Meerschweinchen und Kaninchen werden durch 5—12 mg pro Kilo vergiftet, durch 5—10 cg pro Kilo getödtet, unter Krämpfen, denen später Lähmung, Dyspnoe, Trismus und Tetanus folgen[6]).

Von dem Mittel wurde früher angegeben, dass es fünfmal so giftig wie Cocain sei, jetzt hält man beide für annähernd gleich giftig.

Der therapeutische Werth muss doch nicht so hervorragend sein, wie angegeben wird, sonst würden Viele nicht das Holocain mit Cocain verbinden. Diese Bemerkung von Pouchet[7]) ist richtig und zwingt zu der weiteren Ueberlegung, ob es demgegenüber gerathen ist, eventuell

1) Dalén, Mittheil. aus d. Augenklin. d. Carol. Inst. zu Stockholm. H. 2. S. 1.
2) Hirschfeld, Klin. Monatsbl. f. Augenheilk. 1897. Mai.
3) Knapp, Arch. f. Augenheilk. Bd. 40. H. 4.
4) Bock, Centralbl. f. pr. Augenheilk. 1897. Bd. 21. S. 272.
5) Natanson, Compt. rend. du XII. Congr. internat. de Médecine. Moscou. Vol. VI. p. 286.
6) Ricchi, Annali d'Ottalmol. della clin. ocul. di Nap. 1901. Fasc. I.
7) Pouchet, Leçons de Pharmacodynamie. I. Série. 1900. p. 585.

eine grössere allgemeine Giftigkeit eines solchen Präparates anzunehmen, und die möglichen örtlichen Giftwirkungen geringer als die des Cocain einzuschätzen.

Dionin.

Das salzsaure Aethylmorphin ist ein Stoff, für dessen ophthalmologischen Gebrauch mehrfach Begründungen gegeben wurden.

Nach dem Einträufeln einer 10—20procentigen Dionin-Lösung, oder einer noch stärkeren Concentration, bis zum Einstäuben von reinem Dionin in das Auge, zeigen sich fast unmittelbar individuell verschieden starke Schmerzen, sowie eine mehr oder minder starke Röthung und ödematose Schwellung der Conjunctiva bulbi et palpebrarum, die in vielen Fällen auf die Lider selbst, die oft kaum geöffnet werden können, auf die Wangen und auf die Nasenschleimhaut übergeht. Oft wölbt sich die Conjunctiva bulbi wallartig um die Cornea, die vollständig in der Tiefe liegend erscheint und quillt über die Lider hinüber. Ausserdem entsteht nach circa drei Minuten eine etwa halbstündige Anästhesie der hochrothen und aufgelockerten Bindehaut und der Hornhaut. Die letztere wird dabei sehr glänzend.

Diese stark schmerzhafte, colossale Lymphstauung wird nach $1^1/_2$ Minuten nur noch als drückendes Gefühl empfunden, sie ist aber in manchen Fällen so bedeutend, dass die Lider nicht geschlossen werden können. Die Dauer dieser Chemosis beträgt $^1/_2$ bis 24 Stunden. Die Pupille erweitert sich meistens.

An die örtlichen Veränderungen findet derart Gewöhnung statt, dass z. B. nach dem Einträufeln einer zehnprocentigen Lösung das fünfte Mal nur noch Röthung erfolgt. Unter sechszig Fällen fand man fünf, in welchen Schmerzgefühl und Injection, aber keine Lymphüberschwemmung eintrat.

Sofort nach Anwendung des Dionin tritt auch oft störendes, hartnäckiges Niesen ein[1].

Peronin.

Das salzsaure Benzoylmorphin, das als Sedativum gerühmt wurde, soll auch örtlich anästhetische Wirkungen besitzen. Für diesen Zweck brachte man es in einer 0,3—2 procentigen Lösung in das Auge. Eine stärkere als 0,3 procentige ruft unangenehme örtliche Wirkungen hervor. Acut setzt im vorderen Augenabschnitt eine Lymphstauung ein. Unter dem Gefühl von Drücken und Brennen erfolgt eine starke Absonderung von Thränen, die zunehmend dicker, fast schleimig werden: die Gefässe der Conjunctiva füllen sich, die feinsten Lymphgefässe werden auf der Conjunctiva bulbi sichtbar. Das Epithel der Conjunctiva palpebrae

1) Wolffberg, Wochenschr. f. Therap. u. Hyg. d. Auges. Bd. 3. No. 1. — Graefe, Deutsche med. Wochenschr. 1900. No. 12. Therap. Beil. No. 2. S. 9. — Pick, Klin. Monatsbl. 1900. S. 45. — Arlt, Wochenschr. f. Therap. u. Hyg. des Auges. 1903. No. 11. S. 81.

erscheint stark spiegelnd, glasig und aufgelockert. Auf der Höhe der Gefässinjection, die nach sechs bis zehn Minuten oder auch noch später erreicht ist, entsteht Chemosis und Oedem der Conjunctiva bulbi, das auch die Uebergangsfalte einnehmen und bis auf die Lider, ja, von dort bis auf die Wangen sich erstrecken kann. Das Maximum dieser Schwellung ist nach einer einprocentigen Lösung nach etwa 15—20 Minuten erreicht, dauert etwa 30 Minuten, verschwindet aber erst nach drei bis sechs oder mehr Stunden. Wird die Einträufelung nach einigen Tagen wiederholt, so sind alle genannten Symptome, einschliesslich der Anästhesie, die mit der Entzündung einhergeht, weniger ausgesprochen.

Während von einigen Beobachtern eine Veränderung der Pupillen und der Accommodation geleugnet wurde, ist von einem eine Verengerung der Pupille, ferner ein Accommodationskrampf und eine Herabsetzung des intraocularen Druckes beobachtet worden. Die Diffusion in die vordere Kammer wird vermehrt[1]).

Eucaine.

Zwei Stoffe sind unter dem Namen Eucain in die Hände von Aerzten gelangt: das α-Eucain, ein Substitutionsproduct der γ-Oxypiperidinsäure und das β-Eucain, d. h. salzsaures Benzoylvinyldiacetonalkamin.

α-Eucain.

Nach Einträufelung von acht bis zehn Tropfen einer zweiprocentigen Lösung findet man bei Thieren in dem nach der Nase gerichteten Lidwinkel einen weisslichen, fadenziehenden Schaum, der Epithelfetzen darstellt. Die mikroskopische Untersuchung ergab, dass die Epithelzellen gequollen, oder aus ihrem Gefüge getrennt und die oberflächlichen Lagen von ihrer Unterlage abgehoben waren.

Anwendung an Schleimhäuten, z. B. dem Auge und der Nase, bedingt Hypersecretion. Am Auge und an jedem anderen Gewebe entsteht eine ausgesprochene Hyperämisirung durch Erweiterung der kleinen Gefässe, so dass die bei Operationen dadurch erfolgenden Blutungen stören. Am Auge ist die Hyperämie conjunctival und ciliar. Subcutane oder intrane Beibringung ist schmerzhaft. Der nach Einträufelung in das Auge entstehende Schmerz ist besonders bei entzündeter Hornhaut, z. B. durch Fremdkörper, derart, dass man Cocain nachträufeln muss. Selbst schwache einprocentige Lösungen brennen, und auch nach Eintritt der Anästhesie ist jeder neue Eucaintropfen schmerzhaft. Auch gutwillige Versuchspersonen wurden dadurch so sehr belästigt, dass sie zu einer wiederholten Einträufelung nicht zu bewegen waren. Dabei bestehen Thränenträufeln, Blepharospasmus und stärkere Füllung der Conjunctival- und Ciliargefässe. In einigen Fällen wurde sogar eine Nüancirung der Farbe der blauen Iris bemerkt, wie man sie bei der Reizung derselben antrifft. Ja, das andere Auge nimmt bisweilen, wenn auch in geringerem

1) Wolffberg, Wochenschr. f. Hygiene u. Therapie des Auges. 1899. No. 1. — Guaita, Annali di Ottalmol. e Lavor. d. clin. di Napoli. XXVIII. p. 554. — Smirnoff, Zeitschr. f. Augenheilk. 1900. Bd. 3, S. 550.

Grade an der Reizung Theil. Die Pupille erweitert sich bei stärkeren Dosen, und die Accommodation erfährt bisweilen eine Störung insofern der Nahepunkt herausgerückt wird. In einzelnen Fällen, besonders bei Glaucom, sinkt der intraoculäre Druck.

Die oberflächlichen Hornhautschichten werden durch Eucain getrübt. Es lässt sich bei Thieren nachweisen, dass es sich hier um eine Nekrose der oberflächlichen Epithelschichten handelt, die bei Meerschweinchen zu Geschwüren führt[1]).

Die resorptiven Nebenwirkungen sowie die Giftwirkungen an Thieren stehen in keiner Beziehung denen des Cocains nach, ja, übertreffen die letzteren insofern, als oft ohne jede Prodromalsymptome der Tod plötzlich erfolgt. Athemstörungen, Krämpfe, auch Lähmungen beherrschen das Wirkungsbild.

Dass auch resorptiv Sehstörungen eintreten können, erkannte man an einem Arzte, dem das Nasen-Innere galvanocaustisch behandelt werden sollte. Statt Cocain wurde eine fünfprocentige Lösung von Eucain genommen. Sofort nach der Cauterisation klagte der Kranke, dass sein Blick verschleiert wäre, und wenige Minuten später gab er an, nicht mehr sehen zu können. Der Puls ging schnell. Die Amblyopie war schon nach vier Stunden fast ganz wieder geschwunden. Weder während, noch nach dem Aufhören derselben waren ophthalmoskopisch Veränderungen wahrzunehmen[2]).

β-Eucain.

Die reizende, gefässerweiternde Wirkung des α-Eucain kommt auch dem β-Eucainchlorhydrat zu, dessen anästhesirende Wirkung geringer als die des Cocains ist, das aber diesem in der Giftwirkung nachstehen sollte. Es giebt aber bereits Beobachtungen, aus denen hervorgeht, dass die Hornhaut auch durch dieses Mittel Trübung erfahren kann.

Wir glauben, dass auch dieses Eucain in der Ophthalmologie wegen seiner nicht angenehmen Eigenschaften ebenso schnell verlassen sein wird, wie das α-Eucain.

Die hyperämisirende Eigenschaft theilt mit den eben besprochenen Stoffen auch das neuerdings empfohlene Eucainacetat.

Tropacocain.

Das Tropacocain oder Benzoyl-Pseudotropeïn findet sich in Varietäten von Erythroxylon Coca und wird auch synthetisch dargestellt. Seine local anästhetischen Wirkungen sollen stärker als die des Cocain sein, früher und nach verdünnteren Lösungen als von diesem eintreten und länger anhalten.

---

1) Best, Deutsche med. Wochenschr. 1896. S. 573. — Vollert, Münch. med. Wochenschr. 1896. No. 22. S. 516 u. 865, fand auch eine Erniedrigung des Augendruckes, der eine Erhöhung voranging. — Wüstefeld, Ibid. 1896. S. 1251. — Dolganoff, Klin. Monatsblatt f. Augenheilk. 1897. Februar.

2) Shastid, Journ. Americ. Med. Assoc. 13. febr. 1897. p. 323.

Das letztere hat sich als falsch erwiesen: denn drei Tropfen einer dreiprocentigen Lösung anästhesiren zwei bis vier Minuten lang und eine sechsprocentige circa drei bis fünf Minuten vollkommen, worauf noch eine unvollkommene einige Minuten währende Anästhesie folgt. Aber auch die stärkere Wirkung ist nicht erwiesen — im Gegentheil! nur wenige Kranke liessen Abrollungen der trachomatösen Bindehaut oder Excisionen der Uebergangsfalten ohne erhebliche Schmerzen über sich ergehen.

Nach Gebrauch einer dreiprocentigen Lösung tritt bei Menschen zuweilen Pupillenerweiterung ein. Es ist falsch, dieses Symptom zu leugnen.

Es kommt ferner zu örtlichen Reizerscheinungen, Brennen, Stechen, Thränenfluss, Hyperämie[1]), sowohl nach der natürlichen als auch der synthetischen Base. Ein Tropfen einer zehnprocentigen Lösung veranlasste für einige Stunden beträchtliche Injection, mit den Schlaf raubenden, irradiirenden Schmerzen. Die Conjunctivalgefässe werden erweitert, wodurch es zu stärkeren Blutungen während der Operation kommen kann.

In geringem Maasse wird die Accommodation gelähmt.

Die Diffusion nach der vorderen Augenkammer steigert das Tropacocain in bedeutendem Grade. Das Epithel der Cornea wird gelockert[2]), aber nicht bis zu den tieferen Epithelschichten.

Werden circa 0,05 g des Mittels resorbirt, so können Vergiftungssymptome auftreten. Es soll nur etwa halb so giftig wie Cocain sein. Bei Thieren entstehen nach der Vergiftung damit: Steigerung der Reflexerregbarkeit, Krämpfe, später Lähmung mit Verlust der Reflexerregbarkeit. Die Herzthätigkeit ist anfangs vermehrt, später gemindert. Der Tod erfolgt durch Athmungsstillstand.

Erythrophlaein.

Das Alkaloid Erythrophlaein, das im Handel immer noch nicht einwandsfrei rein zu haben ist, besitzt örtlich anästhesirende Wirkungen für alle Schleimhäute und Wunden. Analoge Wirkungen eines afrikanischen Pfeilgiftes, in dem dieses Alkaloid nachgewiesen wurde, leiteten auf diese Eigenschaft. Es ist das stärkste, nachhaltigste aller localen Anästhetica. Lösungen von 0.05—0.2 pCt. in das Auge gebracht, setzen die Empfindlichkeit der Hornhaut in durchschnittlich 5—23 Minuten herab, und zwar vollkommen örtlich. So lässt sich z. B. die Sehne des Musculus rectus superior behufs einer Tenotomie allein anästhesiren. Auch Lösungen von 0.05 pCt. erzeugen an kranken Augen fast complete Anästhesie nach 30 Minuten bis zu einer Stunde. Die ausschliesslich durch Einwirkung auf die Nervenendigungen zu Stande kommende An-

1) Chadbourne, Brit. med. Journ. 1892. p. 402. — Bokenham, Ophth. Review. 1893. p. 347 und Brit. med. Journ. 1894. II. p. 597. — Annin, Wratsch. 1901. — Veasey, New York med. Journ. 1893. 25. Nov. — Hilbert, Ophthalm. Klinik. 1899. No. 11. — Ferdinands, Brit. med. Journ. 1893. 24. June. p. 1318. — Andogski, Annal. d'Oculist. 1901. T. CXXVI. p. 220.

2) Annin, Petersb. ophth. Gesellsch. 1. März 1901.

ästhesie dauert zwei bis neun Stunden. Ein angebliches jedesmaliges Versagen am Auge kann nur auf Gebrauch eines Stoffes eintreten, der alles Andere, nur nicht Erythrophlaein ist, oder durch volle Unkenntniss im Anstellen eines Versuches. Eine übermässig lange Anästhesie am Auge wurde nur einmal berichtet. Das Auftreten und die Stärke von örtlichen und allgemeinen Nebenwirkungen hängen auch hier theilweise von der Individualität der Kranken ab.

Nach Einträufelung von 0,05—0,2 procentigen Lösungen in das Auge erscheinen in wechselnder Combination: leichtes Brennen, Hitze, Gefühl eines Fremdkörpers im Auge, Thränenträufeln, Hyperämie der Conjunctiva bulbi, sowie Ciliarinjection. In einem Falle von abgelaufener Iritis erschienen nach 30 Minuten Anästhesie, und acht Stunden später reissende Schmerzen am Auge.

Wegen der Gleichartigkeit dieser Wirkung mit dem Cocain sind die Veränderungen an der Hornhaut bemerkenswerth. Nach $^1/_2$—3 Stunden, aber auch noch später klagen die Kranken über Verschleierung. Es entwickelt sich eine florartige Trübung der Hornhaut. Dabei kann jedoch die Oberfläche glatt und das Spiegelbild nicht zerworfen sein. Bei manchen Augen hebt sich das Epithel bläschenförmig ab, oder fehlt stellenweise. Gleichzeitig findet sich bisweilen, wie beim Cocain, tiefliegende Trübung in Form langer, schmaler, grauer Streifen, wenn 0,25procentige Lösungen verwandt waren. Lösungen bis 0,125 pCt. erzeugen derartiges nicht. Der Process macht den Eindruck, als wenn bei weiterem Fortschreiten eine Keratitis neuroparalytica durch Lähmung der Trigeminusendigungen entstehen würde. Zu erwähnen ist, dass bei feinster Trübung der Hornhautoberfläche Regenbogenfarben um die Lichtflamme gesehen werden. Diese aus der Symptomatologie des Glaucomanfalles bekannte Diffractionserscheinung kann mehrere Stunden anhalten. So oft aber auch die Cornealtrübung erschien, so schwand sie auch, ohne Nachtheile zu hinterlassen, in Stunden. Das Gleiche gilt von dem einmal beobachteten Vorkommen eines acuten Iritis-Anfalles. Die Cornealtrübung beruht, wie die ebenso starke nach Cocain, auf nicht analysirbaren Vorgängen, durch welche in den Epithelzellen entweder direct oder im Gefolge von Nervenlähmung eine Ernährungsstörung hervorgerufen wird, die zur Trübung führt.

Resorptive Wirkungen sind von manchen Beobachtern, mit Ausnahme von schnell vorübergehender Uebelkeit, nie, auch nicht nach subcutaner Beibringung von 0,01 g beobachtet worden. Nach derselben Anwendungsweise entstehen bei einigen Kranken Flimmern vor den Augen, Blässe, Ekelgefühl, Brechreiz und häufiger wiederholtes Erbrechen. Unter 30 Kranken kam einmal Verlangsamung der Athmung vor. Nach Einträufelung von zwei Tropfen einer $^1/_{10}$procentigen Lösung bei einem mit Conjunctivitis catarrhalis behafteten Knaben soll Kopfweh, Schwindel und nach 20 Minuten ein Ohnmachtsanfall vorhanden gewesen sein[1].

1) Lewin, Arch. f. path. Anat. 1888. Bd. 111. — v. Reuss, Internat. klin. Rundschau. 1888. No. 8. — Karewski, Deutsche med. Wochenschr. 1888. S. 144 — Lipp, Wien. med. Presse. 1888. S. 374. — Goldschmidt, Centralbl. f. klin. Med. 1888. No. 7.

Acoin C.

Dianisylphenetylguanidinchlorhydrat soll in einprocentiger wässriger Lösung an den Augen von Kaninchen, Hunden und Pferden local anästhesirend wirken. Reizwirkungen sollen erst bei Lösungen von 1 : 80—1 : 60 entstehen.

Dem ist nicht so. Auch einprocentige Lösungen können brennende Schmerzen, Thränenträufeln, pericorneale Injection, Oedem und gelegentlich auch Schleimabsonderung der Conjunctiva und Lidschwellung machen. Die anästhesirende Wirkung ist nur belanglos, wofür auch die Empfehlung eines Zusatzes von Cocain spricht. Die Wirkung des Acoins ist bei congestionirten Augen kaum noch vorhanden[1]).

Yohimbin.

Aus der Rinde von Corinanthe Johimbe, einem westafrikanischen Baume, wird ein Alkaloid gewonnen, dessen salzsaurem Salz unter Anderem örtlich anästhetische Wirkungen zukommen sollen.

Die Einträufelung einer einprocentigen Lösung erzeugt lebhaftes Brennen, dem ein Spannungsgefühl folgt. Es entwickelt sich eine Hyperämie der Bindehautgefässe, die besonders auffallend pericorneal ist, zuerst am unteren Cornealrande auftritt, um sich allmählich rings um die Cornea auszubilden. Gleichzeitig wird die Conjunctiva gegen Berührung unempfindlich und zwar zunächst soweit, als der Arzneitropfen damit in Berührung kam. Alsdann wird auch die Cornea zunehmend anästhetisch. Tropft man das Medicament direct auf die Hornhaut, so entsteht in etwa einer Minute eine halbstündige Anästhesie. Die Accommodation wird, wenn überhaupt, nur wenig beschränkt. In den ersten Versuchen, aber nicht bei der Nachprüfung, wurde die Iris etwas schwer beweglich gefunden. Mydriasis bis 4 mm stellt sich nach einer bis zwei Stunden ein und dauert zwölf Stunden. Bei gereiztem Auge scheint sie zu fehlen[2]).

Nirvanin.

Nirvanin ist Diäthylglycocoll-Amido-Oxybenzoesäuremethylester. Einträufelungen von wässrigen, auffällig schwer pilzfrei zu haltenden Lösungen von 1—5 pCt. erzeugen Conjunctivitis und allgemeine Reizung, die bei Thieren und Menschen 10—30 Minuten und länger, bis zu zwei Stunden anhält, und von einer ungefähr zehn Minuten dauernden örtlichen Anästhesie begleitet oder gefolgt ist.

Der Mensch klagt über Stechen und Jucken; die Augenlider

1) Randolph, Ophthalm. Record. 1899. Aug. — Chorzew, Revue génér. Ophthalm. 1901. T. XX. p. 480 und Petersburger med. Wochenschrift. 1901. Anhang. S. 3.

2) Magnani, Clinica moderna. 1902. No. 35. — Salomonsohn, Wochenschr. die Ther. u. Hyg. des Auges. 1903. No. 28.

müssen zugekniffen werden, die Thränen fliessen und oft gesellt sich hierzu Speichelfluss. Zudem ist die anästhetische Wirkung flüchtig oder unsicher und die Herzthätigkeit nimmt zu[1].

Apomorphin.

Das Apomorphin besitzt die Fähigkeit in zweiprocentiger Lösung nach ca. zehn Minuten vollständige Anästhesie der Cornea und Conjunctiva für etwa fünf bis zehn Minuten bei Thieren zu erzeugen. Die Conjunctiva wird auffällig blass und bekommt dabei ein derberes, beinahe lederartiges Aussehen; an der Cornea tritt eine zarte Trübung des Epithels auf. Die Pupillen erweitern sich hierbei, aber oft auch nach innerlicher oder subcutaner Anwendung.

Bei Menschen entsteht durch das Mittel in ein- bis zweiprocentiger Lösung ebenfalls Anästhesie, Pupillenerweiterung, Xerosis der Conjunctiva und als Allgemeinerscheinungen: Uebelkeit, Brechreiz, ein Gefühl von Schwere in den Gliedmaassen und Mattigkeit[2].

Orthoform.

Der Amido-Oxybenzoesäuremethylester in Pulverform, einem Hunde in den Conjunctivalsack gebracht, veranlasst nach vorangegangenem starken Blinzeln eine Unempfindlichkeit der Bindehaut, während die Cornea noch empfindlich bleibt. Es kommt zu nicht unerheblicher Rötlung der Conjunctiva. Auch lebhafte Schmerzen, und als resorptives Symptom bei allgemeiner Vergiftung, Thränenlaufen können sich einstellen[3].

Nach ausgedehnter örtlicher Anwendung des Orthoforms auf schmerzhaften Geschwüren trat nicht nur keine Linderung, sondern eine Verschlimmerung von Schmerzen und Geschwürsaussehen ein. Dazu gesellte sich u. A. ein Blasenausschlag am ganzen Körper mit Erhöhung der Körperwärme und Schwellung der Augenlider. Es dauerte bis zur Rückbildung mehrere Wochen.

Muawin.

Muawin ist ein glycosidisches Alkaloid aus der Rinde eines als Muawa bezeichneten, zu Gottesgerichten benutzten Baumes auf Mozambique. Es scheint, als wenn die Rinde mit der von Erythrophläum identisch sei. Auch Muawin wirkt wie Erythrophläin. Das bromwasserstoffsaure Salz macht am Auge örtliche Anästhesie mit Reizerscheinungen u. s. w.

1) Serini et Artault, Arch. d'Ophthalmol. 1899. T. XIX. p. 723. — Wratsch. 1900. No. 23.

2) Bergmeister u. Ludwig, Centralbl. f. d. ges. Therapie. 1885. III. S. 193.

3) Boisseau, Gaz. hebd. des scienc. méd. de Bordeaux. 1897. — Soulier et Guinard, Lyon méd. 1898. T. LXXXIX. p. 541.

Chelidonin.

Chelidonin, eines der Alkaloide aus dem Schöllkraut, soll in Begleitung von örtlicher Irritation in fünfprozentiger Lösung die Sensibilität der Hornhaut und der Bindehaut für 10—15 Minuten herabsetzen. Dabei entsteht schmerzhafte Reizung, während die Pupillen unverändert bleiben[1].

Herzgifte.

Es ist eine experimentell erwiesene Thatsache, dass eine Reihe typischer, der „Digitalisgruppe" zugehörender Herzgifte eine mehr oder minder energische und anhaltende örtliche Anästhesie erzeugen, wenn sie in das Auge gebracht werden. Es ist wahrscheinlich — und eine spätere bessere chemische Erkenntniss wird dies erhärten —, dass diesen Körpern ein bestimmter anästhetischer Kern zukommt. Wenn auch an eine therapeutische Nutzbarmachung dieser Eigenschaft zur Zeit nicht gedacht werden kann, so ist die Kenntniss der hierher gehörigen Einzelheiten auch vom ophthalmologischen Standpunkte aus wünschenswerth, um so mehr als selbst denjenigen Stoffen aus dieser Reihe, die frei von solcher örtlichen anästhetischen Wirkung sind, doch die gelegentliche Erzeugung einer andersartigen Beeinflussung des Auges zukommt.

Keine örtliche Anästhesie scheinen hervorzurufen: **Digitalin, Scillipikrin, Spartein, Apocynin** und von Giften, die in einer anderen Weise das Herz beeinflussen: **Coffein, Muscarin, Neurin**[2].

Strophantin.

Der wirksame Bestandtheil von Strophantus hispidus und Strophantus Kombé wird Strophantin genannt. Es giebt aber sicherlich chemisch und biologisch nicht übereinstimmende Strophantine. Daher die Nichtübereinstimmung in den Resultaten. So sah man nach Einbringen einer Lösung von 1 : 1000 in das Auge eines mit Cataract und Iridochorioiditis behafteten Mannes entstehen: lebhaftes Brennen, Thränenlaufen und intensive Congestion der Conjunctiva für zwei Stunden[3]. Andererseits erzeugte eine 2.5 procentige Lösung nur mässige Reizung und eine eventuell zur Entfernung von Fremdkörpern ausreichende Anästhesie[4]. Solche Differenzen können nur auf einer weiten Verschiedenheit der verwendeten Präparate beruhen. Es ist aber auch möglich, dass gewissen Strophantinen Pseudo-Strophantin beigemengt ist, das, wenigstens bei subcutaner Injection, fast doppelt so stark wie Strophantin wirkt.

Strophantusauszüge, in kleinen Dosen in den Conjunctivalsack

1) Ley, Ueber die pharmak. Wirk. d. Chelidonin etc. Marburg 1890. S. 20.
2) Rommel, Arch. f. Ophthalm. Bd. 39. H. 3.
3) Panas, Arch. d'Ophthalm. 1890. T. X. p. 167.
4) Rommel, l. c.

von Thieren geträufelt, machten eine Anästhesie der Binde- und Hornhaut, die im Durchschnitt zwischen 25 und 30 Minuten nach der Beibringung beginnt und zwei bis zwölf Stunden anhält. Veränderungen an Hornhaut oder Pupille sind nicht zu bemerken[1]).

Stärkere Dosen machen Reizung und Myosis.

Bei einer Taube trat nach Einträufelung von zwei kleinen Tropfen eines alkoholisch-wässrigen Auszuges (1 : 20) nach einer vorübergehenden Myosis eine länger als acht Tage dauernde Mydriasis ein.

Beim Menschen erfolgte eine Erhöhung der Spannung und nach der Gefühllosigkeit eine längere Periode, während welcher farbige Ringe um die Flamme gesehen wurden. Geringe Herabsetzung der Sehschärfe erschien in Folge von leichter Hornhauttrübung. Letztere war auch beim Hunde zu bemerken. Es wird ein Odem durch Gefässerweiterung angenommen.

Ouabain.

Dieses aus giftigen Acocanthera-Arten erhältliche Glycosid wird in einer cristallinischen und amorphen Form dargestellt. Es scheinen Beziehungen zwischen ihm und manchen Strophantinen zu bestehen. Beide Ouabain-Formen besitzen die Fähigkeit, auch nach Einträufelung von Lösungen von 1 : 1000 nach vier bis acht Minuten bei Thieren eine vollständige Hornhautanästhesie zu erzeugen, die ein bis drei Stunden bestehen bleiben kann, und langsam abklingt. Reizerscheinungen kommen vor, sind aber nicht umfänglich. Die Pupillen verengern sich, und der intraoculäre Druck steigt[2]).

Kristallinisches Ouabain rief bei Menschen keine örtliche Anästhesie am Auge hervor[3]).

Helleboreïn.

Wenige Tropfen — etwa drei bis vier — einer Lösung von Helleboreïn, einem Gehalte von etwa 0,0015—0,002 g entsprechend, erzeugen vom Conjunctivalsack aus bei Hunden und Kaninchen eine halbstündige vollständige Anästhesie[4]). Pupillen und intraoculärer Druck sollen davon unbeeinflusst bleiben. Dass bei Vögeln erst Myosis und dann lange Mydriasis, die letztere auch nach Vergiftung mit Helleborus, entsteht, haben wir an anderer Stelle ausführlich erwähnt. Eine einprocentige Lösung erzeugt bei Tauben eine Hornhauttrübung.

---

1) Steinach, Wien. klin. Wochenschr. 1888. No. 21/22.

2) Gley, Compt. rend. de la Soc. de Biol. 1889. 9. Nov. p. 617. — Sailer. Therap. Gaz. 16. Nov. u. 15. Dec. 1891. — Lewin, Arch. f. path. Anat. 1893. Bd. 134. H. 2.

3) Panas, Arch. d'Ophthalm. 1890. T. X. p. 167.

4) Venturini und Gasparrini, Archives ital. de Biol. 1888. T. X. p. 137.

Convallamarin.

Dieses in den Maiglöckchen enthaltene giftige Princip ruft in zweiprocentiger Lösung mässig starke Reizsymptome am Auge, aber auch eine stundenlang anhaltende Anästhesie hervor[1]).

Adonidin.

In zwei- bis vierprocentiger Lösung soll dieses Glycosid aus Adonis vernalis Anästhesie der Bindehaut, Cornea und Sclera ohne Reizung bei unveränderter Pupille hervorrufen[1]). Diese Angaben sind bestritten worden. Das Mittel erzeuge nicht selten Reizerscheinungen und wirke oft da nicht deutlich anästhesirend ein, wo Cocain es thut. Die erzeugte Anästhesie erstrecke sich wesentlich auf die unteren Cornealtheile, wenig auf die Conjunctiva[2]).

Carpain.

Das salzsaure Carpain ruft in 0,6procentiger Lösung Reizerscheinungen, aber auch eine etwa halbstündige Anästhesie von Conjunctiva, Cornea und Sclera hervor. Die Pupille bleibt unverändert.

Krötengift.

An anderer Stelle werden wir ausführlicher die Einwirkungen des Krötengiftes am Auge auseinandersetzen. Hier sei erwähnt, dass das Gift, wie andere digitalisartig wirkende Stoffe in einer Verdünnung von 1—2 : 100 eine langsam sich entwickelnde, absolute, vier bis acht Stunden anhaltende Anästhesie für Cornea und Conjunctiva hervorruft, die mit Schmerzen und Conjunctivitis einhergeht und eventuell in Keratitis, beziehungsweise Trübung der Hornhaut gefolgt ist.

1) Rommel, l. c.
2) Katzauroff, Annal. d'Oculistique. 1895. T. CXIII. p. 258.

4. Oertliche Mydriatica.

Atropin.

I. Die Tropeïne 162
II. Geschichte der Augenstörungen durch Tropeïne enthaltende Solanaceen 164
III. Die Einwirkung von Belladonna und Atropin auf die Pupille . . 166
a) Versuche an Thieren und Allgemeines über das Zustandekommen der Wirkung 166
b) Versuche am Menschen 170
IV. Die Veränderungen der Accommodation durch Atropin 170
V. Weitere Sehstörungen als Begleiter der Mydriasis und Accommodationslähmung (Mikropsie, Photopsie etc.) 173
VI. Einfluss des Atropins auf die äusseren Augenmuskeln 182
VII. Das Atropin-Glaucom 184
a) bei glaucomatösen Zuständen 184
b) an kranken aber nicht glaucomatösen Augen 186
c) an gesunden Augen 186
d) Erklärungsversuche für das Atropin-Glaucom 186
e) Toleranz für Atropin bei Glaucom 190
VIII. Anderweitige Störungen an den Augen durch Atropin 190
a) bei Netzhautablösung 190
b) bei Iritis 190
c) Blindheit durch Belladonna 190
d) Atropin-Conjunctivitis 190
e) Folgen des chronischen Atropingebrauches 200
IX. Die Allgemeinwirkungen des in das Auge gebrachten Atropins . 200

I. Die Tropeïne.

Die analytisch-chemische Erkenntniss unserer Zeit stellte fest, das in nicht wenigen zur Familie der Nachtschattengewächse gehörende Pflanzen Stoffe enthalten seien, die zum Theil mit einander identisch zum Theil nahe verwandt sind. Die toxikologischen Erfahrungen, ane soweit sie sich auf die Störungen der Sehfunction bezogen, konnte auf diesem Gebiete den sichersten Wegweiser abgeben, da hier Aehnlichkeiten oder Uebereinstimmungen seit langer Zeit gekannt waren, d auf verwandte chemische Principe, wie dies die folgende Tabelle sehr dringend hinwiesen. So konnte in einem relativ kurzen Zeitraume d Chemie der Tollkirsche, des Bilsenkrautes, des Stechapfels u. s. w. au

Tropeine, d. h. atherartige Verbindungen des Tropins, Scopolins etc. mit aromatischen Säuren aus der Pflanzenfamilie der Solanaceae und aus künstlicher Darstellung.

Atropa Belladonna Tollkirsche	Atropin $C_{17}H_{23}NO_3$ = i-Tropasäure-Tropin	Hyoscyamin $C_{17}H_{23}NO_3$ = l-Tropasäure-Tropin	Belladonnin $C_{17}H_{21}NO_2$ = Belladonninsäure-Tropin	Apoatropin (Atropamin) $C_{17}H_{21}NO_2$ bisweilen i. d. Wurzel. Kann in Belladonnin übergeführt werden.	Scopolamin $C_{17}H_{21}NO_4$ = Tropasäure-Scopolin ($C_8H_{13}NO_2$). Isomer mit Cocain; in der Wurzel.	Atroscin $C_{17}H_{21}NO_4$ = Tropasäure-Oscin, wird auch als identisch mit optisch inactivem Scopolamin bezeichnet.
	isomer			isomer		
Hyoscyamus niger Bilsenkraut	Atropin	Hyoscyamin	. . . . .	. . . . .	Scopolamin in den Samen	
Hyoscyamus muticus		Hyoscyamin				
Datura Stramonium Stechapfel	Atropin (Daturin)	Hyoscyamin	. . . . .	. . . . .	Scopolamin in den Samen	
Scopolia atropoides				. . . . .	Scopolamin in der Wurzel	Atroscin
Duboisia myoporoides		Duboisin ist Hyoscyamin, oft auch ein Gemisch v. Atropin, Hyoscyamin und Scopolamin	. . . . .	Pseudohyoscyamin $C_{17}H_{23}NO_3$	Scopolamin in den Blättern	
Atropa Mandragora Alraun		Mandragorin identisch mit Hyoscyamin	. . . . .	Pseudohyoscyamin	Scopolamin (Hyoscin)	
Homatropin = Oxytoluyltropeïn $C_{16}H_{21}NO_3$						

geklärt werden, und, nachdem das Atropin und nahe verwandte Körper als Ester erkannt worden waren, die in eine inactive Tropasäure und in ein Alkamin, das Tropin, oder in Scopolin gespalten werden können, stellte man durch Substitution mit anderen aromatischen Säuren Ester dar, z. B. das Homatropin, die dem Atropin in ihrer Constitution analog sind. Für die Augenheilkunde werden manche dieser Körper noch eine besondere Bedeutung dann gewinnen, wenn dieselben einmal wirklich rein in den Handel kommen und der Augenarzt gelernt haben wird, nicht nur die qualitativen, sondern auch die dem Grade nach so sehr verschiedenen Einwirkungen schätzen zu lernen und zu gebrauchen, denn abseits aller Wirkungsverschiedenheiten, die hier und da auf Grundlage einer besonderen Disposition des Kranken vorkommen können, lassen alle in der Tabelle aufgezählten, wahrscheinlich einer oder zwei Muttersubstanzen entstammenden Alkaloide Abstufungen in der Wirkung auf die Augenfunctionen erkennen, die freilich meistens nicht in einem Gross-Poliklinik-Betriebe, wohl aber in derjenigen Praxis zum Ausdruck gebracht werden können, in der mehr Zeit und individuelle Sorgfalt dem einzelnen Kranken gewidmet wird.

II. Geschichte der Augenstörungen durch Tropeïne enthaltende Solanaceen.

Es scheint, dass die römische und griechische Medicin die Wirkungen mancher Solanaceen auf die Augen bereits sehr gut gekannt haben. Dies kann deswegen nicht Wunder nehmen, weil zu allen Zeiten die in diese Gruppe gehörenden Pflanzen auf Grund praktischer Beobachtungen als Giftpflanzen gekannt waren, und naturgemäss bei solchen Vergiftungen die Sehstörungen auch dem unkundigsten Beobachter durch die Klage des Erkrankten als integrirende Symptome klar werden mussten, geschweige denn einem Arzte. Und man beobachtete in alter Zeit sehr genau, wenn man auch das Beobachtete weniger mit Hypothesen in die Darstellung spickte!

Von der Mandragora und dem Hyoscyamus, den am häufigsten in alter Zeit erwähnten Vertretern der Tropeïn-Solanaceen ist die folgende Angabe bei Galen bemerkenswerth:

„Vidisti porro non minus oculorum nos gravissimos dolores sanare aut balneo aut vini potione, aut fomentis aut sanguinis missione aut purgatione quibus nihil aliud adhibet medicorum vulgus quam medicamenta haec, quae ex Opio et mandragora et hyoscyamo fiunt maximam plane oculorum perniciem, utpote quae nulla re alia sublati ad praesens doloris speciem praestant, quam quod ipsum sensum enecant[1]).

Ebenso wie die griechischen und römischen Aerzte kannten die arabischen die Eigenschaften mancher hierher gehöriger Pflanzen, besonders von Hyoscyamus albus, dem Bandsch, und Hyoscyamus niger. Isa ben Ali sagt darüber: „Wenn Jemand von den Samen des schwarzen Bandsch zwei Drachmen nimmt, so tödten sie denselben, indem sie solche Personen des Verstandes berauben, Kälte und Blässe des ganzen

1) Galen, Opera, Basileae. 1561. Sept. class. Method. medendi. Lib. II cap. 2. p. 33.

örpers erzeugen und Trockenheit der Zunge. Verdunkelung der ugen" u. s. w.[1]).

Dass die Kenntniss der Solanaceen-Wirkung auf die Augen sich icht auf das bisher angeführte beschränkt, geht aus der folgenden, auf copolia atropoides sich beziehenden Mittheilung hervor, die bisher och nicht gekannt war. In einer Schilderung der Wirkung des „Sola- um somniferum" oder des „Walckenbaums"[2]) aus dem 16. Jahrhundert. ird angegeben, dass, wenn die Einwohner der Grafschaft Teklenburg ie Pflanze, in Bier gekocht, gegen eine eigenthümliche Krankheit „die Faren" gebrauchten, „darvon der Kranke so gewaltig mit dem schlaff berfallen wirt, ob er sterben solt. Daneben wirt das Gesicht von em Trank gar seltzam benebelt vnnd verdunkelt, wie auch die Vernunfft nd der Verstand geschwächt wirdt etliche Stunden." Die beschriebene Wirkung auf die Augen deckt sich mit derjenigen des Scopolamins und tropins.

Das folgende, 17. Jahrhundert lieferte weitere eingehendere, agnostisch wichtigere Erkenntniss der Wirkungen dieser Pflanzengruppe, esonders der arzneilich im Vordergrunde stehenden Belladonna, und war sowohl ihrer Beeren, als auch ihrer Blätter. Die hierher gehören- en ophthalmologischen Thatsachen sind bisher nicht richtig dargestellt orden. Es hat kein besonderes Interesse zu erfahren, dass von der elladonna aus dem Jahre 1661 folgendes mitgetheilt wird:

„Ein Mann verschluckte aus Irrthum einen Esslöffel voll einge- ekten Belladonna-Saftes. Darauf folgte Verdunkelung des Gesichts, eben Trockenheit der Kehle, Delirien u. A. m. Der Kranke wurde urch Theriak geheilt."

Immerhin lehrt dieser Bericht doch schon, dass auch die Toll- rsche als Sehstörungen erzeugendes Gift um jene Zeit bekannt war.

Einen Fortschritt stellt indessen erst das Auffinden der Pupillen weiternden Wirkung der Belladonna dar. Ihr Entdecker ist nicht ay oder Rajus, der bekannte englische Botaniker. Freilich theilt er lgenden Fall mit: „Eine Dame legte auf ein unter dem Auge befind- hes kleines Geschwür ein Stückchen eines frischen Bella-Donnablattes. ährend einer Nacht blieb das Mittel liegen und erweiterte die ent- rechende Pupille ad maximum, etwa vier Mal so weit als die dere Pupille. Sie verengte sich auch nicht auf directen chtreiz. Nach Fortlassen des Blattes kehrte die Beweglichkeit der pille wieder. Controlversuche ergaben jedes Mal das gleiche sultat"[3]).

Schon vorher sind unter Mittheilungen von Krankengeschichten die driasis und die Blindheit durch innerliche Aufnahme von Tollkirschen schildert worden. Ray's Bericht lehrt an Neuem nur, dass auch rch die äusserliche Anwendung tropeïnhaltigen Materials die Pupille h erweitern lässt. Ein Mann hatte, wie schon aus dem Jahre 1677 richtet wird, im Walde Belladonnabeeren gegessen, hatte danach

1) Ebn Baithar, her. v. Sontheimer. Bd. 1. S. 177.

2) Johann Weyern, Artzney Buch Frankf. a. Mayn. 1580. S. 52. Es gelang s, da der Verfasser zur Identificirung eine gute Abbildung der Pflanze lieferte, cht dieselbe als Scopolia atropoides festzustellen.

3) Rajus, Hist. plantar. 1688. Lib. XIII. Cap. XXIII. p. 680.

Delirien u. A. m. bekommen und auch Sehstörungen. Die Augen waren bis auf grosse Pupillenweite nicht verändert, aber es bestand volle Blindheit (caecutiebat penitus), die noch über einen Tag anhielt.

Ein Knabe, der ebenfalls nicht wenig Tollkirschen verschluckt hatte und danach bewusstlos und deliriös geworden war, auch Herzstörungen und Krämpfe bekommen hatte, wurde so blind, dass er die Hand nicht erkennen konnte. Hier bestand auch Unempfindlichkeit des Auges. In anderen Fällen waren Sehstörungen bei zum Theil noch erhaltenem Bewusstsein feststellbar.

Reich war das 18. Jahrhundert an Erweiterungen des Wissens über toxische Einwirkungen der Belladonna auch auf das Auge. Es wird genügen zur Charakterisirung des Weges, der bis zu der arzneilichen Anwendung der Pflanze in der Ophthalmologie führte, das Folgende anzugeben:

Ein Ehepaar hatte durch einen Irrthum des Apothekers in einem Theegemisch Belladonna erhalten. Danach traten unter anderm ein Schwindel, Benommensein und Doppeltsehen[1]).

Einige Jahrzehnte später beobachtete man bei der arzneilichen Anwendung der Belladonna-Blätter nicht nur die längst bekannte „Dunkelheit der Augen", sondern sogar solche Zustände, die für lange, ja für immer eintraten[2]). Die schon von Ray angeführte Reactionslosigkeit der Pupillen bei Erweiterung, wurde in dieser Zeit von Neuem festgestellt bei einer Vergiftung mit Tollkirschen. Hier bezeichnete man die Pupillen direct als unbeweglich.

Handelte es sich bisher immer nur um resorptive Belladonnawirkungen auf die Pupille, so lehrte im Jahre 1776 der Zufall auch kennen, dass ein in das Auge unabsichtlich gespritzter Tropfen des Tollkirschen-Saftes nach drei Minuten Verschleierung des Sehens, Pupillenerweiterung und nach einer viertel Stunde Blindheit erzeugte.

III. Die Einwirkung der Belladonna und des Atropins auf die Pupille.

a) Versuche an Thieren und Allgemeines über das Zustandekommen der Wirkung.

Die soeben mitgetheilte Erfahrung, dass der Belladonnasaft, der in das Auge gelangt, Pupillenerweiterung bewirke, brachte Reimarus auf den Gedanken dieses Mittel, besonders bei Staarextractionen arzneilich zu verwenden. Ueber die dabei gemachten Erfahrungen haben wir nichts feststellen können. Dagegen liegt aus dem Beginne des 19. Jahrhunderts eine Veröffentlichung vor, die an Exactheit für die damalige Zeit das Beste leistete, und als erste klinisch-therapeutische Verwendung von Tropeïnen angesehen werden muss.

Nach Anwendung von gelöstem Extr. Hyoscyami (1.2 g : 30.0 Wasser) an den Augenlidrändern war man sehr erstaunt, das Auge in dem Zu-

1) Sicelius, Diatribe bot. med. de Belladonna. Jena 1724. p. 27.

2) Bromfield, Götting. gelehrte Anzeig. 1758. S. 1426.

ande zu sehen, wie es bei „ärgstem schwarzen Staar" ist[1]). Die Pupillen aren bewegungslos und maximal erweitert und dennoch bestand genthümlicherweise nur Flimmern vor den Augen, sonst aber „völlige ntegrität der Netzhaut."

Man stellte fest, dass die Lähmung der Pupille nach Einbringen der igen Lösung nach Verlauf von einer bis zwei Stunden entsteht und fünf s sechs Stunden andauerte, dass aber eine Lösung des Extr. Belladonnae energischer und länger wirke, örtlich nur auf die Pupille, nach arken innerlichen Gaben aber auch die Augenmuskeln lähme.

Auf diesen Beobachtungen wurden im Wesentlichen diejenigen Indicationen für den Gebrauch der Belladonna in der Ophthalmologie aufbaut, die auch heute für Atropin gelten.

Seit 1831, dem Entdeckungsjahre des Atropins, sind die Forschungen ber dieses Alkaloid und seine Verwandten nicht nur chemisch, sondern ch pharmakologisch vertieft worden. Die Lücken der biologischen rkenntniss, die hier noch klaffen, haben als Ursache das allgemeine enschliche Unvermögen über eine gewisse Grenze hinaus in das etriebe menschlicher Organe blicken zu können. Auch die von besten räften unternommenen derartigen Forschungen kommen bald auf nen Punkt, der nur ein weiteres Vermuthen aber kein Wissen mehr lässt. Daher die mannigfachen, in der Deutung sich durchaus widerprechenden Angaben.

Wir wollen versuchen, in dem Folgenden das vorhandene Material öglichst gesichtet kritisch wiederzugeben.

Die typische Sehstörung, welche das Atropin nach Einbringung in n Conjunctivalsack hervorruft, entsteht durch die Wirkung auf die upille und die Accommodation. Dieselbe beruht somit zum Theil auf lendungserscheinungen, zum Theil auf Störung des Nahesehens, womit ndessen auch eine Verminderung der Refraction für die Ferne verbunden ein kann, so dass im emmetropischen Auge eine leichte Hypermetropie ntsteht.

Die Resorption des Giftes aus dem Bindehautsacke kann unmittelbar durch die Hornhaut erfolgen. Der Nachweis wurde dadurch eführt, dass man eine Kautschukplatte, welche nur eine kleine centrale effnung hatte, fest auf die Hornhaut auflegte und nun durch die Oeffnung rsichtig Atropin wirken liess. Es trat schon nach zehn Minuten ydriasis ein[2]).

Auch liess sich bei Thieren nachweisen, dass die mydriatische irkung um so schneller eintritt, je mehr man die Hornhaut durch Abtragen der äusseren Schichten verdünnt[3]). Wahrscheinlich ist in diesem ersuche das Wesentliche die Abtragung des Epithels, nach dessen ntfernung man ebenfalls eine viel raschere Resorption von der Hornhautoberfläche fand[4]).

Doch ist daran zu erinnern, dass schon Donders[5]) angab, dass

1) Himly, Ophthalmol. Beobachtungen und Untersuchungen. Erst. Stück. rem. 1801. S. 1.

2) de Ruiter, Neederlandsch Lancet. 1853. III. p. 433.

3) v. Graefe, Arch. f. Ophthalm. Bd. 1. Abth. 2. S. 462.

4) Leber, Graefe-Saemisch's Handb. d. Augenheilk. 1. Aufl. Bd. 2. S. 384.

5) Donders, Annales d'Oculistique. 1865. T. 53. p. 5.

die mydriatische Wirkung um so ausgesprochener sei, je dünner die Cornea ist.

Der mit allen Cautelen dem atropinisirten Auge entnommene Humor aqueus wirkte mydriatisch. Der Atropingehalt kann aber nur sehr gering gewesen sein, da eine Atropinlösung von 1 : 120 000 stärker wirkte.

Auch durch die wundgemachte Haut ist das Eindringen des Giftes in den Körper festgestellt. So sah man bei Hunden durch starke Einwirkung auf die verwundete Haut einer Körperseite rasch eine Erweiterung der Pupille eintreten und zwar auch auf der anderen Seite.

Erwähnt wurde bereits aus der älteren Casuistik der Fall einer Dame, die ein Belladonnablatt auf ein kleines Geschwür unter dem Auge legte und während einer Nacht liegen liess. Es erweiterte sich die entsprechende Pupille.

Auch nach Einträufelung von Atropin in den Gehörgang und nach einem auf eine Brustseite gelegten Belladonnapflaster sah man eine Mydriasis an derselben Seite entstehen. Beide Entstehungsweisen lassen sich durch Analoga mit anderen Stoffen erhärten. Besonders Belladonnapflaster haben so häufig allgemeine, auch schwere Vergiftung erzeugt, dass an der Aufnahme der Tropeïne durch die mehr oder minder durch das Pflaster gereizte Haut nicht zu zweifeln ist. Es braucht deswegen eine zufällige Uebertragung in das Auge in den obigen Fällen nicht vermuthet zu werden.

Die Wirkung auf die Pupille ist nicht die gleiche in den verschiedenen Lebensaltern. Am deutlichsten ist sie bei jugendlichen Personen, während die Enge und träge Bewegung der Iris, welche wir bei alten Leuten finden, sich auch in einem grösseren Widerstande gegen die Atropinwirkung zu erkennen giebt.

Die directen pupillaren Wirkungen sind auch im Thierexperimente verfolgt worden. Es ergab sich hierbei, dass die verschiedenen Thierarten durchaus nicht in gleicher Weise auf Atropin reagiren. Die Erweiterung ist sehr stark bei Hunden und Katzen, geringer bei Kaninchen, schwach bei Vögeln, wo sie früher ganz übersehen wurde, sehr wahrnehmbar beim Frosche und gar nicht oder kaum bemerkbar bei den Fischen.

Der Erfolg einer Einträufelung von 0,24 g : 30,0 bei Kaninchen verläuft so: Nach $5\frac{1}{2}$ bis 7 Minuten fängt die Pupille an sich zu erweitern und erreicht in 5 bis 8 Minuten das Maximum. Dies dauert bei erwachsenen Kaninchen vier Stunden, bei jüngeren 3 bis $3\frac{1}{2}$ Stunden. Die Verengerung vollzieht sich bei den letzteren in zwei bis drei, bei den älteren in fast sechs Stunden. Schon eine halbe Stunde vor Beginn der Verengerung fängt bereits die Lichtreaction an[1].

Träufelt man Kaninchen einen Tropfen einer $\frac{1}{2}$ procentigen Lösung ein, so erfolgt die erste Erweiterung im Durchschnitte aus vier Bestimmungen in sieben Minuten (Minimum fünf Minuten, Maximum zehn Minuten). Die Zunahme erfolgt ziemlich rasch. Etwa 14 Minuten nach der Einträufelung war die halbe Höhe, nach 30 Minuten die volle Höhe erreicht. Die Lichtreaction war durchschnittlich in der 30. Minute aufgehoben. Das Maximum hielt durchschnittlich 16 Stunden an. Danach

1) Schneller, Arch. f. Ophthalm. Bd. 3. S. 154.

erfolgte die Wiederkehr der Pupillenreaction, und die Rückbildung zur Norm durchschnittlich in 24 Stunden, im Minimum in 23, im Maximum in 27 Stunden[1]).

Die Angabe liegt auch vor, dass auf äusserst kleine Dosen von Atropin (0.06 mg) das Kaninchenauge nicht mit Erweiterung, sondern mit Verengerung der Pupille reagire, das Gift also qualitativ wie Physostigmin wirke. Auf die angegebene Dosis sollte die Verengerung von 8,5 mm im Durchmesser in zehn Minuten auf 4 mm gehen, und nach 0,03 mg in drei Minuten um 1 mm zurückgehen. Würden solche kleinen verengenden Dosen schnell hinter einander gegeben, so sollten sich ihre Wirkungen zu einer erweiternden addiren; die verengte Pupille sollte durch starkes Licht reflectorisch noch mehr verengt werden, beziehungsweise bei abnehmender Lichtintensität sich erweitern[2]).

Mehrfache Nachprüfungen ergaben die Unrichtigkeit dieser Angaben[3]). Man fand in Versuchen an Kaninchen und bei Menschen mit Lösungen von 0,0001 bis 0,001 pCt. Atropin niemals Verengerung, dagegen nach 1 bis $1^1/_2$ Stunden eine geringe Erweiterung[4]).

Andererseits versuchte man durch übermässige Atropingaben — es wurde eine vierprocentige Lösung zehn Mal in 30 Minuten bei Kaninchen eingeträufelt — eine Verengerung zu erzielen. In einem Versuche schien in der That eine solche um 1 mm einzutreten, vier andere aber waren negativ. Bei Fröschen sollte nach Rossbach und Fröhlich Atropin, in gewöhnlicher Dosis eingeträufelt, die Pupille stets verengern. Die Froschpupille erwies sich aber so wechselnd in ihrer Grösse, dass die Beurtheilung für sehr unsicher gehalten werden muss[5]).

Die Wirkung der Atropineinträufelung auf die Pupille ist eine rein örtliche und erfolgt nicht etwa durch Uebergang in die Circulation. Dies wird bewiesen zunächst durch die Thatsache, dass bei örtlicher Anwendung die Wirkung immer eine weit intensivere ist, als bei Aufnahme des Giftes auf anderem Wege, ferner dadurch, dass sich immer nur die eine Pupille erweitert, während die der anderen Seite durch den stärkeren Lichtreiz sich consensuell verengert. Nur ausnahmsweise beobachtete man bei Thieren eine leichte Erweiterung auch auf dem anderen Auge. Die dabei benutzten Lösungen waren stärker als gewöhnlich und die Einwirkung fand besonders lange statt. Es muss wohl angenommen werden, dass unter diesen Umständen eine Resorption zu Stande kommen kann, oder dass ein Theil durch die Thränenwege in den Rachen, und von da in den Verdauungscanal gelangt.

Mit dem Kammerwasser der anderen Seite liess sich niemals eine mydriatische Wirkung erzielen.

Auch bei frisch getödteten Thieren und bereits aufgehobener Cir-

1) Schaefer, Arch. f. Augenheilk. Bd. 10. S. 186.

2) Rossbach u. Fröhlich, Würzb. physik. med. Verhandl. N. F. Bd. 5. S. 1.

3) Harnack, Arch. f. exper. Pathol. Bd. 2. S. 307. — Krenchel, Arch. f. Ophthalm. Bd. 20. 1. S. 142.

4) In neueren Versuchen fand man unter 76 Menschen vier, die auf 0,00008 mg Atropin mit Pupillenverengerung reagirten, was als Reflexwirkung zu deuten ist.

5) Krenchel, l. c.

culation, sowie am abgeschnittenen Kopfe und an enucleirten Augen ist das Atropin noch wirksam[1]).

Vollkommen einwandfrei lässt sich die örtliche Wirkung demonstriren durch den Fleming'schen Versuch.

Schon Donders hatte festgestellt, dass eine Spur einer äusserst verdünnten Atropin-Lösung, mittelst eines Capillarrohres in die Vorderkammer des Auges gebracht, eine Erweiterung hervorruft. Von einem Uebergang in den Säftestrom und einer Wirkung auf diesem Wege konnte bei so minimalen Mengen keine Rede sein. Durch vorsichtiges seitliches Auftragen des Mittels auf eine bestimmte Stelle der Iris, lässt sich aber noch sicherer die Wirkung auf diese beschränken[2]).

Als Vermittler einer solchen Wirkung nimmt man auch ein besonderes gangliöses Centrum in der Iris an, da die Wirkung des Atropins am ausgeschnittenen Froschauge sich nicht durch Oculomotoriuslähmung erklären lässt.

b) Versuche am Menschen.

Im Jahre 1852 scheinen die ersten Beobachtungen über den Zustand der Pupillen unter dem Einflusse des innerlich genommenen Atropins mitgetheilt worden zu sein[3]).

Man stellte fest, dass 14 bis 20 Minuten nach dem Einnehmen von 0.0025 bis 0,002 g Atropin das erste und constanteste Symptom, die Pupillenerweiterung, eintrete, die bis zu acht Tagen anhalten kann. Die Gegenstände werden neblig gesehen. Die Pupille wird total unbeweglich. Ganz allmählich gewinnt sie ihre Beweglichkeit wieder. Die Dilatation wurde auf eine Lähmung der kreisförmigen Irisfasern zurückgeführt.

Während nach dem innerlichen Atropingebrauch beide Augen afficirt werden, schafft, wie schon erwähnt wurde, die äusserliche Anwendung der Belladonna an einem Auge nur an diesem Pupillenerweiterung und Starre. Die Pupille des nicht atropinisirten Auges ist durch den starken consensuellen Reflex enger als gewöhnlich.

Es liegt eine grosse Zahl von Bestimmungen über die mydriatische Kraft des Atropins vor. Einige der belehrendsten[4]) haben wir in der folgenden Tabelle in ihren Resultaten dargestellt, um übersichtlich erkennen zu lassen, in welchen Grenzen die Variation der Dosirung eine Aenderung in der Stärke, dem Beginne und der Dauer der Mydriasis erzeugt.

---

1) de Ruiter, l. c.

2) Fleming, Edinburgh med. Journ. 1863. p. 777.

3) Lussana, Annali univers. di medicina. 1852. Vol. CXL giugno. p. 514.

4) Donders, (Kuyper) Refraction und Accommodation. S. 493. — Annales d'Oculist. 1865. T. LIII. p. 5 u. ff. — Zehender u. Seitz, Arch. f. Ophthalm. Bd. 2. 2. — Schaefer, Arch. f. Augenheilk. Bd. 10. 2.

Stärke der Lösung	Pupillenerweiterung: Beginn im Durchschnitt nach:	Beginn im Minimum nach:	Beginn im Maximum nach:	Eintritt der halben Höhe	Eintritt der ganzen Höhe	Lichtreaction schwand nach:	Lichtreaction kehrte wieder nach:	Betrag der Maximalerweiterung Durchschnitt	Betrag der Maximalerweiterung Minimum	Betrag der Maximalerweiterung Maximum	Dauer des Maximums	Normalzustand erschien im Durchschnitt	Normalzustand erschien im Minimum nach:	Normalzustand erschien im Maximum nach:
1 Tropfen 0,8 % .	15 Min.				20-35 Min.	15 Min.					12 Min.			
1 Tropfen 0,5 % .	14 Min.	10 Min.	15 Min.	20 Min.	36 Min.	25-30 Min.		4,33 mm mehr als die Norm.	3 mm bei alten Leuten	5 mm	26 Std.	$4^1/_2$ Tag.	3 Tag.	7 Tag.
0,055 %	30 Min.				45-60 Min.	45-60 Min.	24 Std.						5 Tag.	6 Tag.
0,042 %		25 Min.	30 Min.		45-50 Min.	nicht vollständ.				$8^1/_4$ mm				Am 4. Tag
0,025 %	30 Min.				60 Min.						4 Std.			
0,01 %	60 Min.				90 Min.	Beweglichkeit erhalten								Am 3. Tag
0,006 %	35-40 Min.				2—3 Std.			2 mm mehr als die Norm.						Am 2. Tag

Die folgende Tabelle[1], die das Ergebniss von Beobachtungen an 76 Menschen darstellt, hat sowohl durch die Feststellung der kleinsten mydriatischen Atropindose, als auch der berichteten Variation individueller Empfindlichkeit für gewisse Mengen von Atropin einen Werth.

Menge der instillirten Lösung in Kubikcentimetern	Menge des darin enthaltenen Atropins in Milligrammen	Die mydriatische Wirkung zeigte sich bei		Die mydriatische Wirkung blieb aus bei		Beginn der Erweiterung im Durchschnitt nach Minuten	Höhe der Erweiterung im Durchschnitt nach Minuten	Die Einwirkung war verschwunden im Durchschnitt nach Stunden
		Personen	%	Personen	%			
0,004	0,00008	2	2,6	—	—	55 M.	70 M.	16
0,005	0,0001	32	42	42	55	48 „	81 „	18
0,008	0,00016	62	82	14	18	42 „	75 „	18
0,01	0,0002	76	100	—	0	38 „	62 „	20

Somit kann vereinzelt noch durch 0,00008 mg, sicher aber durch 0,0002 mg Atropinsulfat Pupillenerweiterung erzeugt werden.

Den Gang in den einzelnen Zeiträumen lehren die folgenden Curven:

Fig. 10.

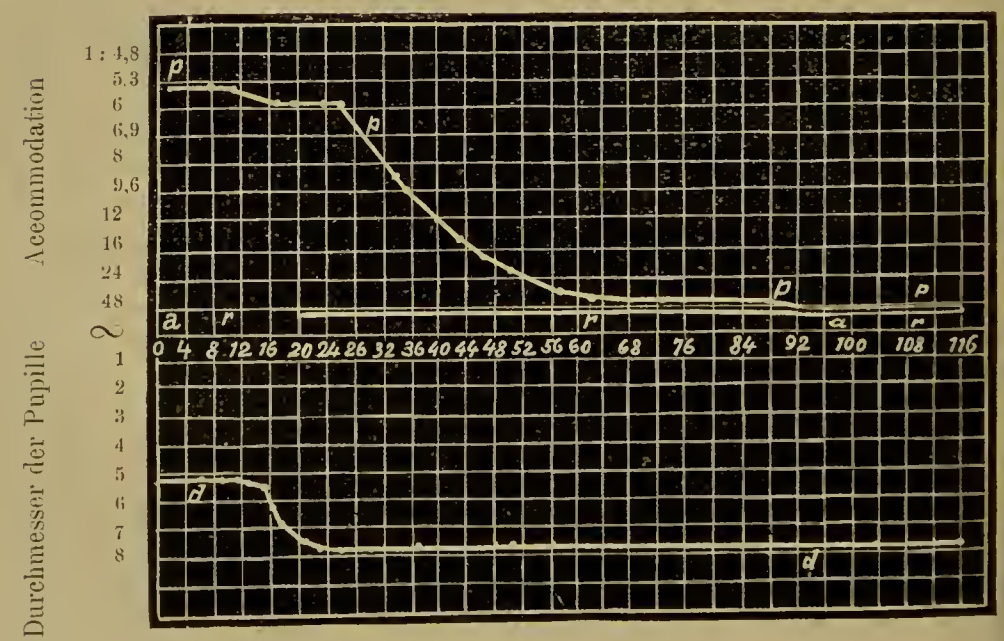

d d zeigt den Gang der Erweiterung der Pupille, p p den Gang des absoluten Nahepunktes und r r des Fernpunktes.

Auf den Abscissen sind die Minuten verzeichnet, die vom Beginn der Einträufelung = 0 Punkt. verflossen sind.

Die Ordinaten geben den transversalen Durchmesser der Pupillen in Millimetern.

1) Feddersen, Inaug. Dissert. Berlin 1884.

Fig. 11.

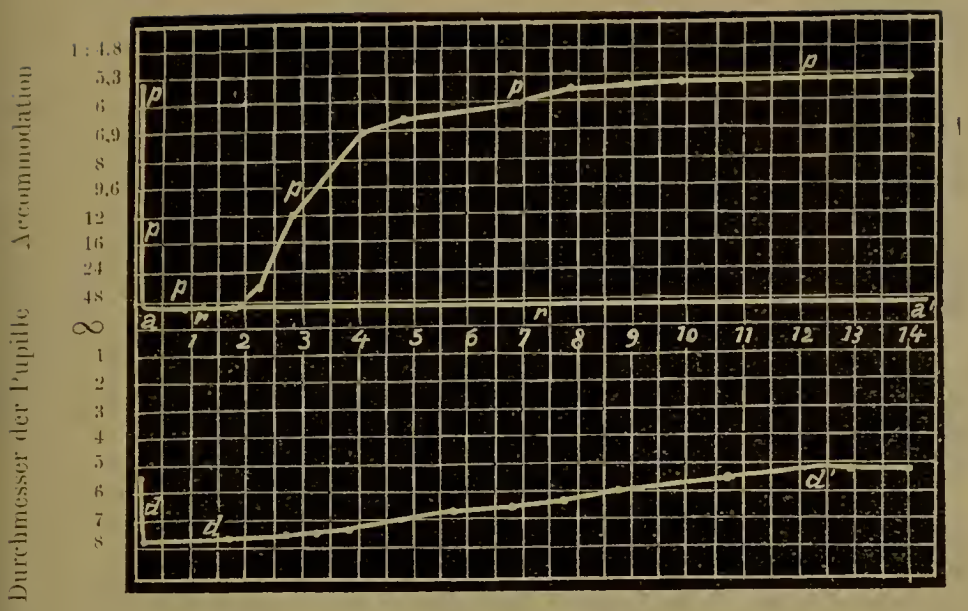

Die Abscisse zeigt in Tagen die Rückkehr zur Norm.

So einig man sich über die geschilderten Wirkungen ist, so grosse Uneinigkeit besteht bezüglich der Deutung derselben. Zwei Voraussetzungen scheinen allgemein getheilt zu werden, nämlich dass erstens die Wirkungen auf die Nervenfasern oder die Ganglienzellen und nicht auf die Muskeln[1]) erfolgt, und dass zweitens die Atropinwirkung auf die Iris als Angriffspunkt die Iris selbst und nicht entferntere Centren hat. Als Ursache der Pupillenerweiterung dagegen kämpfen zwei, beziehungsweise drei Anschauungen um die Anerkennung. Nach der einen soll es sich um eine Lähmung der Oculomotorius-Endigungen im Sphincter, nach der anderen um Reizung der Sympathicusendigungen im Dilatator und nach einer dritten um Oculomotorius- und Sympathicus-Beeinflussung handeln.

1. Für die Beeinflussung des Oculomotorius beziehungsweise des Sphinctersystems im weiteren Umfange werden angeführt:

a) Die Mitbetheiligung des auch vom Oculomotorius innervirten Tensor chorioideae;

b) die gleichzeitige Aufhebung des Lichtreflexes, der vom Oculomotorius und Sphincter abhängig ist:

c) die angebliche Nichtverengerung der Pupille des atropinisirten Auges durch electrische Reizung der Iris, während diese am gesunden Auge von Erfolg begleitet ist:

d) das Nichteintreten der Pupillenverengerung im atropinisirten Auge bei Reizung des Oculomotorius in der Schädelhöhle, während directe

1) Bei Vögeln wird die Irismuskulatur, die hier aus quergestreiften Muskeln besteht, durch 2—5procentige Atropinlösungen gelähmt. Auch da, wo sie aus glatten Muskelfasern aufgebaut ist, scheint energische Atropinisirung ihre Lähmung bewirken zu können.

Irisreizung durch Aufsetzen von Electroden um die Pupille eine Verminderung der Atropinmydriasis in einzelnen Fällen bewirkte[1]). Es spricht dies für eine Lähmung der Oculomotoriusendigungen im Sphincter.

2. Nicht wenige Anhänger der Meinung giebt es, dass an dem Entstehen der Mydriasis durch Atropin der gereizte Sympathicus betheiligt sei. Als Stütze hierfür wurde angeführt, dass:

a) bei vollständiger Oculomotoriuslähmung der Umfang der Pupille durch Atropin noch erheblich vergrössert wird[2]), und dass das Gleiche bei Thieren auch nach Entfernung des Oculomotorius zu erzielen ist. v. Graefe hatte Gelegenheit, in einem Falle, wo ausser dem Oculomotorius auch der Trigeminus gelähmt war, festzustellen, dass die Pupille durch Atropin in derselben Zeit und für die gleiche Dauer ad maximum erweitert wurde wie am gesunden Auge[3]); dass ferner:

b) die bogenförmigen Ausbuchtungen, welche sich zwischen zwei Synechien zeigen, sowie die allmähliche Dehnung und Zerreissung der letzteren für eine Sympathicusreizung sprechen. Wer diesen Vorgang öfter beobachtet hat, wird sich allerdings kaum des Eindruckes erwehren können, dass hier eine ganz kräftige Zugwirkung nach aussen stattfindet[4]), und es ist wohl erklärlich, dass unter den Anhängern der Sympathicusreizung sich die Namen erfahrener Augenärzte finden[5]).

3. Mit der Oculomotorius-Störung soll zugleich eine reizende Wirkung auf den Sympathicus einhergehen. Als Stütze hierfür wird die Thatsache angesehen, dass nach Durchschneidung des Sympathicus einer Seite die Atropinwirkung zwar immer noch, aber deutlich schwächer eintritt, was aber, nach Donders, schon allein durch die aufgehobene Sympathicuswirkung, d. h. durch Fortfall des Dilatator-Tonus erklärlich wird. Ausserdem solle sich die Grösse der Erweiterung der Pupille aus der Sphincterenlähmung allein nicht erklären lassen, und ferner mache, trotz der Lähmung des Sphincter, electrische Reizung des atropinisirten Auges keine stärkere Erweiterung, was für einen Dilatator-Krampf spreche[6]).

Gegen jede Betheiligung des Sympathicus an der Atropin-Mydriasis wurde angeführt, dass durch faradische Reizung des Halssympathicus eine noch stärkere Pupillenerweiterung herbeigeführt wird[7]). In der Neuzeit ist mehrfach für diese Beweisführung das Cocain benutzt worden[8]), das ja zweifellos den Sympathicus reizt. Indessen ist ein solcher Versuch aus allgemein biologischen Gründen nicht beweiskräftig:

---

1) Bernstein und Dogiel, Verhandl. des naturhist.-med. Vereins zu Heidelberg. Bd. 4. S. 28.

2) Ruete, Beitr. zur Pathol. u. Physiol. d. Auges u. Ohres. 1843. S. 250.

3) v. Graefe, Arch. f. Ophthalm. Bd. 7. 2. S. 29.

4) Stellwag v. Carion, Allgem. Wien. med. Centralzeit. 1872. S. 146.

5) Vid. auch: Stilling, Arch. f. Augenheilk. Bd. 16. 3 u. 4. S. 317.

6) de Ruiter, l. c.

7) Grünhagen, Centralbl. f. d. med. Wissensch. 1863. S. 577.

8) Höltzke, Klin. Monatsbl. f. Augenheilk. 1887. S. 104. — Schultz. Arch f. Anat. u. Phys. 1898.

denn wenn zwei verschiedene Reize hinter einander auf dieselbe Function wirken, so wird der stärkere Reiz auch eine stärkere Wirkung ausüben. Wer also eine Reizung des Sympathicus durch Atropin annimmt, wird sich dadurch nicht widerlegt finden, dass andere Mittel eine noch stärkere Reizung ausüben, was übrigens auch für die faradische Reizung des Halssympathicus Geltung haben würde.

Die vorstehenden Auseinandersetzungen lehren, wie schwer es ist, mit den bisherigen Angaben über die Innervation der Iris eine Entscheidung bezüglich der Ursache der Atropinmydriasis zu treffen, wenn man nicht Annahmen macht, die dem Empfinden für biologisch Richtiges widerstreiten. Nähme man, wie dies mehrfach gefordert wurde[1]), ein gangliöses Iriscentrum an, dann würde die Erklärung befriedigend und einfach sich gestalten. Man würde z. B. im Stande sein, die Atropinwirkung am ausgeschnittenen Froschauge zu verstehen, die sich durch Oculomotoriuslähmung nicht erklären lässt, und für die sonst eine Beeinflussung der Sympathicusendigungen angenommen werden muss.

Bei innerlicher Vergiftung gehören die Pupillenerweiterung und, falls sie sich mit Rücksicht auf die Allgemeinerscheinungen feststellen lässt, auch die Accommodationslähmung, zu den typischen Symptomen.

Die Pupillenerweiterung kann aber, wie dies bei der innerlichen oder äusserlichen Vergiftung, z. B. durch Belladonnapflaster öfter gesehen wurde, ausbleiben. Ja, selbst die Anwendung am Auge kann dies zeigen. Bei ganz kleinen, und, besonders, wie es scheint, syphilitischen Kindern ohne Iritis oder iritische Adhäsionen kommt dies vor, aber auch bei Erwachsenen.

So verschluckte ein Mann nur den Saft von drei Tollkirschen, während er deren Samen und die Haut wegspie. Bald traten Trockenheit, Kratzen im Halse, Schluckunvermögen, Dunkelheit vor den Augen, Harndrang und Unmöglichkeit Harn zu entleeren, Schwindel, Ohrensausen etc. auf. Die Augenlider waren auseinandergesperrt, die Augen aus ihren Höhlen hervorragend, rollend, schielend, fast absolut unempfindlich für äussere Eindrücke, die Pupillen aber nicht erweitert, der Blick wild und verstört. Die Pulsfrequenz war nicht erhöht, sondern kleiner, der Puls intermittirend. Es trat Erholung ein bis auf Magenbeschwerden und Schwäche des Gesichtes[2]).

In seltenen Fällen wird eine ungewöhnlich lange Dauer der Atropinwirkung beobachtet. Die Pupille kann in mittlerer oder selbst maximaler Mydriasis fixirt sein. Mitunter sah man noch nach Jahresfrist einen mässigen Grad von Mydriasis bestehen. v. Graefe[3]) fand dies aber niemals an gesunden Augen, sondern nur, wenn reichliches Exsudat z. B. bei syphilitischer Iritis abgesetzt war, so dass eine gewisse Steifheit des Gewebes zurückblieb. Auch nach Discission des Schichtstaares kann die Pupillenerweiterung bestehen bleiben.

Das Gleiche wurde bei Epileptikern beobachtet, die Belladonna methodisch erhalten hatten. Sie klagten über Brennen, Drücken und

---

1) v. Bezold und Bloebaum, Unters. aus dem phys. Labor. in Würzburg. 1867. I. — Hermann, Toxikologie. S. 335.

2) Finck, Annal. d. Staatsarzneik. 1841. Bd. 6. S. 373.

3) v. Graefe, Arch. f. Ophthalm. Bd. 1. 2. S. 242.

Hitze, manche auch über Röthung an den Augen; die häufigste Klage betraf die Dunkelheit vor den Augen und die Pupillenerweiterung, die in einem Falle drei Wochen lang dauerte.

Auf den Trigeminus wirkt Atropin narkotisch ein. Nach seiner Durchschneidung wird an der gewöhnlichen Atropinwirkung nichts geändert.

Das Alkaloid hat keinen nachweisbar lähmenden Einfluss auf die Gefässmuskeln.

Die Gründe der im Normalzustande des Thierauges zu Stande kommenden Gefässerweiterung der Iris unter Atropin sind unbekannt. Vielleicht handelt es sich doch, da auch die Lider sich röthen, um eine directe Gefässwirkung. Die Netzhautgefässe werden ersichtlich nicht dadurch verändert und die angegebene Erweiterung der Chorioidalgefässe ist nicht sicher erwiesen.

Als feststehend kann demgegenüber eine indirecte Gefäss-Verengerung am entzündeten Auge angenommen werden, wenn durch Atropin die Entzündung zurückgeht[1]).

IV. Die Veränderungen der Accommodation durch Atropin.

Die Accommodationsstörungen durch directe Einbringung von Belladonnasaft in ein Auge wurden zuerst im Jahre 1811 bekannt gegeben. Schon damals erkannte man durch Messungen die Accommodationsbehinderung[2]).

Ein junger Arzt fand durch Beobachtung mit leuchtenden Punkten den Nahepunkt seines linken Auges in 6 Zoll. Für grosse Entfernungen soll eine leichte Myopie bestanden haben, welche sich aber erst bei Betrachtung einer Flamme in einer Entfernung von 60 Ellen oder eines Sternes bemerkbar machte. Eine halbe Stunde nach Einträufelung von Belladonnasaft, als die Pupille noch wenig erweitert war, fand sich der Nahepunkt in 7 Zoll, nach weiteren 15 Minuten in $3^1/_2$ Fuss; als die Pupillenerweiterung ihr Maximum erreicht hatte, vereinigten sich die Strahlen eines Flammenbildchens auf einer Thermometerkugel, in einem Abstande von 8 Fuss betrachtet, erst hinter der Netzhaut. Die Strahlen noch weiter entfernter Gegenstände und von Sternen hatten jetzt ihren Vereinigungspunkt auf der Netzhaut. Es war somit der Nahepunkt erheblich abgerückt und eine vorher vorhandene geringe Myopie in Emmetropie übergegangen. Dies dauerte in voller Entwickelung bis zum nächsten Tage und erst am neunten Tage war die Accommodation für die Nähe wieder vollständig normal.

Es wird noch hervorgehoben, dass die Accommodationsstörung länger dauerte als die Pupillenerweiterung.

Genauer wurden in viel späterer Zeit die accommodativen Functionsstörungen des Auges durch Atropin festgestellt.

Einbringen von einem Tropfen einer Atropinlösung von 0.8 pCt. hat bald darauf vollkommenen Verlust der Accommodation zur Folge. Das Abrücken des Nahepunktes beginnt 12—18 Minuten nach

1) Auf die Veränderung von intraocularen Gefässen wurde die nach Atropineinträufelung beobachtete Verminderung der Absonderung des Kammerwassers bezogen (Adamük, Annal. d'Oculist. T. LXIII. p. 108).

2) Wells. Philosophic. Transactions. 1811. Part I. p. 377.

der Einträufelung, ist in 26 Minuten bei voller Mydriasis noch sehr wenig merklich und schreitet dann rasch, später wieder langsam vorwärts. Das Maximum wird in 103 Minuten erreicht, wo p und r zusammenfallen. Nach 42 Stunden beginnt die Rückkehr der Accommodation, welche bis zum vierten Tage rasch zunimmt, aber erst nach 11 Tagen vollständig ist[1]).

Die relative Accommodationsbreite weist bei beginnender Rückkehr der Accommodation eine Verminderung auf. Am sechsten Tage konnte das nicht eingeträufelte Auge bei einer Convergenz von 9 Zoll ungefähr die Hälfte der gesammten Accommodation verwenden, wogegen das atropinisirte nur etwa ein Fünftel dessen erreichte, was es beim Maximum der Convergenz schon wieder leisten konnte.

Bei Myopen ist die Störung am geringsten, bei Hypermetropen am stärksten, und am auffälligsten immer bei einseitiger Einträufelung, weil das scharfe Bild des nicht atropinisirten Auges nur sehr schwach beachtet ist im Vergleich zu dem anderen. Das mydriatische Auge wird dann gern geschlossen[2]).

Nach Einträufelung von einem Tropfen einer 0,5 procentigen Lösung fand man, indem man Sn I als Probe benutzte und durch ein Convexglas von 10 Zoll Brennweite las, in den folgenden Zeiten die Accommodation sich verändern[3]):

Beginn der Veränderung durchschnittlich nach 23 Minuten (Minimum 8 Minuten).

Beginn, von der Mydriasis an gerechnet, in 12 Minuten (Minimum 5 Minuten).

Zusammenfallen des Nahepunktes mit dem Fernpunkt nach $^1/_4$—$2^1/_2$ Stunden.

Dauer der Höhe der Störung etwa 18 Stunden.

Rückkehr zur Norm in 2—$4^1/_2$ Tagen.

Bringt man Lösungen von 0,08 pCt. in das Auge, so tritt Accommodationslähmung für 24 Stunden ein[4]).

Lösungen von 0,05 pCt. erzeugen fast totalen Verlust der Accommodation, die am dritten Tage vollkommen geschwunden ist[4]).

Lösungen von 0,04 pCt. vermindern die Accommodation auf 7 Zoll, heben dieselbe aber nicht auf. Nach wenigen Stunden nimmt man bereits ein Zurückgehen der Störung wahr.

Nach der Einträufelung von zwei Tropfen einer Lösung von 0,025 pCt. rückte bei noch nicht vollkommener Erweiterung nach einer halben Stunde:

der Nahepunkt von $5^1/_2$ Zoll auf 12 Zoll, beziehungsweise
der Nahepunkt von $5^1/_2$ Zoll auf 7 Zoll ab.

Nach zwei Stunden war er bei dem einen Selbstbeobachter schon ∞, bei dem zweiten lag er in 10—12 Zoll Abstand. Ganz war bei den genannten Augen auch bei stärkster Mydriasis die Accommodation nicht aufgehoben[5]).

Lösungen von 0,01 pCt. vermindern die Accommodation nur wenig[4]).

1) Vergl. die Curven S. 172 u. 173.
2) Donders, l. c. und Refraction und Accommodation. Wien 1866. S. 493 ff.
3) Schaefer, l. c.
4) Kuyper bei Donders, l. c. — Jaarsma, Inaug.-Dissert. Leiden 1881.
5) Zehender und Seitz, Arch. f. Ophthalm. Bd. II, 2.

v. Graefe hatte die seltene Gelegenheit, die Wirkung des Atropins auf die Accommodation allein zu studiren in seinem zu einer gewissen Berühmtheit gelangten Falle von acquirirter Aniridie[1]). Zehn Minuten nach Einträufelung einer „viergränigen Lösung" (d. h. einer Lösung von 0,8 pCt.) war keine Veränderung zu bemerken. Nach 15 Minuten war p bedeutend, r nur ein weniges hinausgerückt. Ersterer lag mit + 10 in 5 Zoll, letzterer in 11 Zoll. Die Accommodationsbreite war somit auf $\frac{1}{9\frac{1}{2}}$ reducirt. Nach 20 Minuten war p noch weiter abgerückt. Nach 25 Minuten lag r etwas näher ca. $10\frac{1}{2}$ Zoll (immer mit + 10). Die Accommodationsbreite war auf $\frac{1}{40}$ herabgesetzt: eine Stunde nachher war sie = 0. Es bestand eine Hypermetropie von $\frac{1}{70} - \frac{1}{60}$. Selbst grosse Druckschrift konnte nur mit Glas gelesen werden. Die Klagen waren sehr lebhaft, weil die Störung, die vier bis fünf Tage auf der Höhe blieb, wegen der fehlenden Iris beträchtlich sein musste. Versuche mit schwachen und schwächsten Lösungen hatten dasselbe Ergebniss wie bei gesunden Augen.

Bei Neugeborenen ist die Wirkung auf die Accommodation nicht immer eine gleichmässige, da es oft nicht gelingt, diese vollkommen zu erschlaffen[2]).

Zuweilen findet man Augen, auf deren Accommodation Atropin anscheinend nicht wirkt. Es sind dies Fälle von abnormer Anspannung der Accommodation, zuweilen auch wirklichem Accommodationskrampf, welcher erst einer längeren und energischen Atropinanwendung weicht[3]).

Das überlange Bestehenbleiben der Accommodationsstörung ist noch seltener als dasjenige der Pupillenerweiterung. In einem Fall soll die erstere monatelang verharrt haben[4]).

Wir halten es für besonders wichtig, darauf hinzuweisen, dass Störungen der Accommodation und des Pupillenzustandes dann in ihrer Aetiologie schwer zu erkennen sind, wenn der Kranke, oft ohne es selbst zu wissen, Extr. Belladonnae aufnimmt. Es werden unseres Wissens in einer, wahrscheinlich aber mehreren Apotheken an Laien Abführmittel mit dieser Substanz verkauft, die ja erfahrungsgemäss eine gute Wirkung auf den trägen Darm äussern, die aber nur auf ärztliche Verordnung abgegeben werden sollte.

Neuerdings sind Krankenberichte mitgetheilt worden, in denen Sehstörungen durch Belladonnaextract zu Stande kamen, das als Stomachicum mit Rhabarber und Natriumbicarbonat genommen worden war.

Ein Arzt klagte seit einigen Tagen über schlechtes Sehen. I

1) v. Graefe, Arch. f. Ophthalmol. Bd. VII. 2. S. 160.

2) Horstmann, Arch. f. Augenheilk. Bd. XIV. 3. S. 335.

3) Dobrowolsky, Klin. Monatsbl. f. Augenheilk. 1868. Beil.-Heft. S. 1; Stilling, Ibid. 1875. S. 7.

4) Reyerson, Med. Record. 1883. 28. April.

upillen waren mittelweit, und reagirten schwach auf Licht. Die Sehchärfe betrug beiderseits = $^5/_7$. Es bestand totale Hypermetropie on 1.5—2 D und Accommodationslähmung[1]).

V. Weitere Sehstörungen als Begleiter der Mydriasis und der Accommodationsbeschränkung.

Einen eigenthümlichen Einfluss des Atropins auf das Sehorgan stellt e folgende Beobachtung dar. Die bei gewissen functionellen Leiden ıftretende Einschränkung des Gesichtsfeldes vermindert sich bei Entannung der Accommodation, vermehrt sich dagegen bei Anspannung[2]), ı Gegensatze zu der unter normalen Verhältnissen erfolgenden Vergerung des Gesichtsfeldes bei Entspannung der Accommodation und ngekehrt[3]). Nach Atropineinträufelung zeigt nun das concentrisch vergte Gesichtsfeld das umgekehrte Verhalten, d. h. also die Entspannung r Accommodation durch Atropin verursacht keine Erweiterung, sondern rengerung. Es wird dies auf die durch die erweiterte Pupille verachte Blendung zurückgeführt, welche den Einfluss der sonst auf die tzhauternährung günstig wirkenden Accommodationsentspannung übermpensire.

Der Einfluss des Atropins auf das Sehvermögen wurde rch Leseversuche studirt. Eine halbe Stunde nach der Einträufelung nnte die Schrift No. 2 Jäg. auf 16 Zoll von einem Selbstbeobachter r mit grosser Mühe, von einem anderen dagegen noch No. 1 auf 6 Zoll t Leichtigkeit gelesen werden. Die Lettern erschienen nur auffallend ıss. Dies änderte sich nicht während der ganzen Versuchsdauer; r erste Beobachter konnte nach 3 Stunden No. 17 und 18 auf 3 Fuss ch rathend lesen, am folgenden Morgen No. 3 u. 4 auf 12 Zoll, wiehl nicht andauernd. Drei Stunden nach der Einträufelung war der ne Beobachter noch im Stande, zwei feine, auf einer Silberplatte gegene Striche von einem gegenseitigen Abstande von 0,0075 Zoll Doppelstriche zu erkennen und zwar auf eine Entfernung von wa 12 Zoll. Dies ergiebt einen Gesichtswinkel von 2° 9 Minuten[4]).

Der Grad der Atropin-Sehstörung ist, wie eben schon angeutet wurde, in hohem Maasse abhängig vom Refractionszustande. ropen werden am wenigsten belästigt werden, da sie schon bei mittren Graden ihres Fehlers die Accommodation nur selten anspannen d daher deren Lähmung nicht sonderlich empfinden werden. Die örungen beruhen hier im Wesentlichen nur auf der mydriatischen rkung. Bei Emmetropen wird das Sehen in die Ferne, bei Vermeidung zu grosser Blendung kaum, das Nahesehen dagegen erheblich gestört n. Hypermetropen werden am empfindlichsten belästigt, da sie schon die Ferne Convexgläser nicht entbehren können. Nimmt man eine gleichmässige Accommodation bei Astigmatikern an zum Ausgleiche es Brechungsfehlers — welche indessen von verschiedenen Forschern be-

1) Fejér, Pest. med. chir. Presse. 1903. No. 34.
2) Groenouw, Arch. f. Ophthalmol. Bd. XL. 2. S. 211.
3) Vergl. Guillery, Arch. f. Augenheilk. Bd. XXXVI. 3.
4) Zehender und Seitz, l. c.

stritten wird — so müssen bei diesen die Folgen einer Accommodationslähmung besonders empfindlich sein.

In einer Selbstbeobachtung fanden wir den Brechungszustand eines astigmatischen Auges bei vollständiger Accommodationslähmung unverändert.

Der Einfluss des Atropins auf die Refraction ist früher bekanntlich in therapeutischer Hinsicht erheblich überschätzt worden, indem man glaubte, durch eine Wochen lange Atropinkur bei Myopie einen Stillstand durch Achsenverkürzung erzielen zu können[1]). Vorübergehend kann thatsächlich durch Atropin eine Myopie vermindert, eine Hypermetropie vermehrt und eine Emmetropie in leichte Hypermetropie verwandelt werden. Eine Ausnahme fand man[2]) bei aphakischen und bei alten Augen, in sah als Grund für die Refractionsverminderung die Aufhebung des durch den Lichteinfall unterhaltenen dauernden Tonus des Ciliarmuskels an. Wenn thatsächlich eine Achsenverkürzung durch das Atropin erreicht werden kann, so treten die hierdurch etwa hervorgerufenen Sehstörungen gegen die übrigen Atropinwirkungen jedenfalls erheblich in den Hintergrund, abgesehen davon, dass eine solche Wirkung für die Myopie nur günstig wäre.

Gelegentlich sah man, dass Atropin bei asthenopischen Beschwerden die Myopie von $^1/_{28}$ auf $^1/_4$ erhöhte[3]).

Mit dem Beginn der Mydriasis treten häufig Blendungserscheinungen auf. Eine helle Wolke z. B., welche das normale Auge nicht belästigt, wird unangenehm empfunden, sonnige Beleuchtung nöthigt zum Lidschlusse. Die Blendungserscheinungen werden sich oft bei Hornhauttrübungen besonders unangenehm bemerkbar machen, da ein kleines Diaphragma ein bekanntes Mittel ist zur Verminderung der Zerstreuungskreise.

Die Mydriasis wirkt auch nachtheilig auf die Schärfe der Netzhautbilder, weil die Randstrahlen durch die sogenannte sphärische Aberration nachtheilig wirken[4]). Dies gilt aber hauptsächlich bei Mydriasis ohne Accommodationslähmung, wobei die Aberration für das Sehen in der Nähe durch die verstärkte Linsenkrümmung sich besonders bemerkbar macht.

Zu der Verminderung der Accommodationsbreite kann Polyopia monocularis hinzutreten. So kam z. B. in einer Selbstbeobachtung eine monoculäre Triplopie zum Vorschein. Von einem verticalen Gegenstand erschien das deutlichste Bild nach rechts, das schwächste nach links. Bei Neigung um 45° erschienen alle drei Bilder in ziemlich gleicher Lichtstärke, bei horizontaler Lage war nur ein Bild vorhanden. Wurde mit einem Kartenblatte die linke Seite der Pupille abgeblendet, so verschwand das rechte Bild und umgekehrt[5]).

Eine Folge der Accommodationsstörungen ist die Mikropsie, welche dadurch erklärt wird, dass unsere Grössenschätzung abhängt von der Schätzung der Entfernung. Diese ist aber beeinflusst durch die Grösse der Accommodationsanspannung. Je grösser die letztere in Folge

1) Schroeder, Atropinkuren gegen Kurzsichtigkeit. Leipzig 1874.
2) Schneller, Arch. f. Ophthalm. Bd. XXXII. 3. S. 246.
3) Dobrowolski, Centralbl. f. Augenheilk. 1898. Bd. XXII. Suppl. S. 4
4) Weidlich, Arch. f. Augenheilk. Bd. XLV. H. 2.
5) Zehender und Seitz, l. c.

er Atropinwirkung ist, um so näher denken wir uns die Gegenstände, und a der Sehwinkel nicht grösser geworden, halten wir diese für kleiner[1]). Die Mikropsie ist daher am auffallendsten in der Nähe des abgerückten ahepunktes, wenn eben noch mit Anstrengung klar gesehen wird. Man ann sich hiervon leicht überzeugen, wenn man sich den vorübergehenen Unbequemlichkeiten einer Homatropineinträuflung unterzieht. Entrnte Gegenstände erscheinen alsdann in ihrer natürlichen Grösse. Je ehr man sich ihnen nähert unter dem Bestreben, ein deutliches Bild u erhalten, um so kleiner werden sie, bis sie schliesslich wegen zu rosser Annäherung verschwimmen.

Die Kenntniss dieses Symptoms ist schon alt. Zu seiner Beurheilung mag die Beobachtung an einem Manne dienen, dem Abends zu iagnostischen Zwecken eine Lösung von Extr. Belladonnae in beide ugen eingeträufelt worden war. Am anderen Morgen sah er zwar ell und klar, aber Alles kleiner: den Zeitungsdruck mikroskopisch, eine s Zimmer tretende Dienstmagd wie ein zehnjähriges Kind und andere ersonen erschienen wie Zwerge oder Puppen. Nach 24 Stunden schwand ese Mikropsie[2]).

Ausnahmsweise kommen ohne tiefere organische Veränderungen des nges noch andere Sehstörungen vor, z. B. ein bleicher, zitternder chein, welcher im Dunklen wahrgenommen wird und das Aussehen ner phosphoreseirenden Scheibe annimmt. Das Phänomen entsteht bei ittlerer Weite der Pupille und beginnender Wirkung auf die Accommotion[3]).

Auch Ringe und Farbensehen, insbesondere die Erythropsie nach ataractoperationen hat man auf Atropin zurückgeführt. Auch andere ropeïne sollen dieses Symptom schon in sehr kleinen Mengen erzeugen. ierzu sei aber bemerkt, dass Rothsehen nach Staaroperationen oft enug auch ohne Atropin auftritt, und auch bei ganz gesunden Menschen nter den verschiedensten Verhältnissen vorkommt.

Das Atropin-Rothsehen braucht, wie dies in einem Falle von ikrophthalmus festgestellt wurde, nicht mit der Pupillenerweiterung usammenzufallen[4]).

Vielleicht hat dieses Farbensehen nach örtlicher Tropeïnanwendung e gleichen Ursachen, wie das nach allgemeiner Vergiftung auftretende. olche Kranken klagen über Gesichtshallucinationen und Photopsie; sie hen die Gegenstände irisirend, oder von einem weissen Dampf umeben, oder gelb, blau, roth oder grün gefärbt.

Eine andere Art von Farbensehen beruht lediglich auf optischen erhältnissen und wird daher nicht von allen Personen in gleicher Weise emerkt.

Sobald man nämlich bei hellem Tageslicht mit durch Belladonna erweiterter Pupille Druckschrift zu lesen versucht, so wird man, wie Purkinje und, sogleich bei ungehöriger Näherung oder Entfernung die Buchstaben ild mit gelber, rother oder bläulicher Farbe überzogen finden.

Der Versuch liess sich auch exacter anstellen. Nimmt man eine

1) Donders, Annales d'Oculistique. Tom. XXX. Oct. et Nov.
2) Warlomont, Annales d'Oculistique. Tom. XXIX. Mai et Juin.
3) Rampoldi, Annali univers. di Medic. 1886. Vol. CCLXXII. p. 113.
4) Mayerhausen, Wien. Med. Presse. 1882. S. 1320.

Nadel von mittlerer Grösse und betrachtet sie gegen den hellen Himm in weniger als 5 Zoll Entfernung vom Auge, so erscheint sie als trüber Schatten; bei 5 Zoll zeigt sie sich gelb, bei $6^1/_4$ gelbroth, b $6^3/_4$ roth, bei $7^1/_4$ dunkelroth, bei $7^1/_2$ schwarz, bei 8 dunkelblau, bei hellblau mit gelben Rändern, bei 10 Zoll von unbestimmten Umriss und Färbung, verdreifacht. Nimmt man zwei Nadeln und hält sie hintereinander, dass sie sich decken, und die nähere gelb, die entferne blau erscheinen muss, so erhält man Grün. Noch schöner zeigen si die Farben, wenn man in ein Kartenblatt zwei Nadelstiche von zwei b drei Linien Distanz der Oeffnung der Pupille gemäss anbringt und n gegen den Himmel oder eine Flamme durch das Kartenblatt die Nad vor und zurück bewegt. Die Doppelbilder nehmen dann verschiede Farben an. Diese Erscheinungen werden noch eindrucksvoller, wenn ma ein Glas vor das Auge hält, welches nur zweierlei Licht durchlässt unter Ausschaltung der mittleren Töne des Spectrums, z. B. eins d üblichen violetten Gläser der Brillenkästen[1]). Die Erklärung ist g geben in der chromatischen Aberration, welche sich bekanntlich au am nicht atropinisirten Auge findet.

Durch Selbstbeobachtung fanden wir noch eine eigenartige Se störung, welche, soweit wir sehen, bisher nicht berücksichtigt word ist. Dieselbe betrifft nicht das eingeträufelte Auge, sondern das ande Man hat hier die Empfindung, dass irgend welche Fremdkörper an d Wimpern haften und fühlt sich fortwährend versucht, dieselben abz wischen. Man überzeugt sich leicht, dass dieses Gefühl hervorgerut wird durch das Bild der Wimpern selbst, welches an dem nicht ein träufelten Auge im Vergleiche zu dem anderen viel schärfer und deutlic wird. Namentlich beim Lesen hat man im oberen Theile des Gesich feldes immer den belästigenden Schatten der Wimpern des Oberli auf der weissen Papierfläche. Derselbe erscheint nur auf dem ni eingeträufelten Auge, weil er auf dem andern durch die in Folge Pupillenerweiterung, wie der Accommodationslähmung hervorgerufen Zerstreuungkreise verschwindet. Schliesst man das eingeträufelte Au so ist die Erscheinung viel weniger deutlich, beim Oeffnen aber du den Contrast sofort wieder vorhanden; man bemerkt, dass dem Gesich felde des einen Auges etwas vorschwebt, was am anderen fehlt. Be Blicken in die Ferne ist die Erscheinung auch noch vorhanden. We jetzt auch beiderseits die Accommodation ausfällt, so ist der Unt schied durch die verschiedene Grösse der Zerstreuungskreise in Folge Pupillendifferenz immer noch vorhanden. Wir bemerkten diese S störung zuerst beim Studium der Eserinwirkung, wo sie aus d anzuführenden Gründen noch viel auffälliger ist.

VI. Einfluss des Atropins auf die äusseren Augenmuskeln.

Eine nachtheilige Einwirkung des Atropins auf die äusseren Musk ist zwar von Graefe angenommen worden, indem er zur Erklärung Herabsetzung des intraocularen Druckes von einer Erschlaffung Muskelkräfte sprach, doch scheint er ausgesprochene Lähmungserscheinun nicht gefunden zu haben.

---

1) Helmholtz, Physiol. Optik. 2. Aufl. S. 156 ff.

Andere meinten, das Atropin durchdringe allmählich von vorne nach hinten den ganzen Bulbus, erreiche in ca. drei Stunden die Netzhaut und werde dann allmählich aus dem Auge entfernt, worauf es das Zellgewebe der Orbita infiltrire und in unmittelbare Berührung mit den Augenmuskeln trete[1]). Bei drei atropinisirten Menschen wurde versucht die Thätigkeit der Augenmuskeln zu prüfen, indem man extreme Bewegungen ausführen und ausserdem stark convergiren liess. Nur einmal fand sich bei erhaltenen Seitenbewegungen eine verminderte Convergenz, so dass die untersten Hornhautpunkte um 1 mm mehr von einander abstanden als vorher. Dies war zwei Stunden und einige Minuten nach der Einträufelung zu bemerken und dauerte etwa dreiviertel Stunden. Daraufhin nahm man an, dass hierbei wohl die verminderte Accommodation in Betracht komme, doch sei nicht in Abrede zu stellen, dass auch die äusseren Muskeln in geringem Grade afficirt werden. Sehr überzeugend ist diese Beobachtung nicht.

Einen Einfluss auf die Mm. recti interni wollte man bei Epileptikern beobachtet haben, welche kleine Gaben von Atropin brauchten. Zur Zeit der Atropinkur war der binoculäre Nahepunkt in sieben bis acht Zoll Abstand von der Glabella. Bei grösserer Annäherung stellte sich gekreuztes Doppeltsehen ein[2]). Es ist zwar nicht ausdrücklich gesagt, aber doch wohl anzunehmen, dass vor oder nach der Kur die Lage des Nahepunktes als eine andere festgestellt worden war.

Diese Beobachtung einer Einwirkung auf die Interni findet durch eine neuere eine wesentliche Stütze, wenn auch in anderem Sinne: Eine Kranke hatte in Folia Trifolii Belladonnablätter erhalten. Es entstand Mydriasis und einseitiger Strabismus in Folge von Krampf des M. rectus internus[3]).

Uebrigens gab schon Himly im Jahre 1801 an, dass starke innerliche Gaben von Extr. Belladonnae „die Augenmuskeln lähmen."

Neuerdings wird auch von anderweitigen Augenmuskeln eine Atropinlähmung angegeben.

Wegen Kurzsichtigkeit wurde bei einem 12jährigen Knaben eine Atropinkur gebraucht und gut vertragen. Nach etwa acht Monaten leitete man dieselbe Behandlung mehrere Wochen lang ein. Es stellten sich dabei Halsbeschwerden, schlechter Appetit, unruhiger Schlaf und Abmagerung ein. Es fiel ausserdem eine ungewöhnliche Kopfhaltung nach der rechten Seite auf. Dazu kamen Doppeltsehen und Schielen. Nach Aussetzen des Atropins erfolgte anscheinende Besserung. Eine auffällige Kopfhaltung war nicht mehr vorhanden, das rechte Auge stand aber etwas nach innen. Es ergab sich eine Parese des Abducens und eine Lähmung des rechten Obliquus superior.

Die Sehschärfe war $^6/_5$ beiderseits, bei Myopie — 0.75: der Nahepunkt lag beiderseits in 8 cm. Nach sechs Wochen war die Störung, die als die Folge einer Atropinvergiftung angesehen wurde, beseitigt[4]).

Analogien zu einer solchen muskellähmenden Wirkung des Atropins

1) Schneller, Arch. f. Ophthalm. Bd. III. 2. S. 155.
2) Förster, Graefe-Saemisch Handb. der Augenheilk. I. Aufl. Bd. VII. S. 206.
3) Frankenstein, Aerztliche Rundschau. 1901. No. 3.
4) Baas, Arch. f. Augenheilk. Bd. XLIX. S. 175.

im übrigen Körper giebt es, bis auf die oben erwähnte Beeinflussung der mit quergestreiften Fasern versehenen Vogel-Iris, nicht; denn durchgängig sind es die glatten Muskeln, die, freilich sehr energisch, durch Atropin im lähmenden Sinne beeinflusst werden.

VII. Das Atropin-Glaucom.

Ausser den bisher beschriebenen, bald vorübergehenden Störungen, welche mehr die Bedeutung einer Belästigung haben, als den einer ernsteren Schädigung des Sehvermögens, können auch schwere Erkrankungen des Sehorganes durch das Atropin hervorgerufen werden. Die bedenklichste Folge einer Atropineinträufelung stellt das Glaucom dar. Es liegt eine stattliche Zahl von Beobachtungen vor, welche beweisen, dass durch eine einzige Atropineinträufelung nicht nur eine Steigerung eines latenten chronischen Glaucoms zu einem acuten Anfalle herbeigeführt, sondern dass auch bei anscheinend ganz gesunden und bis dahin unverdächtigen Augen dasselbe Symptomenbild hervorgerufen werden kann. Freilich nehmen manche Beobachter an, dass solche Augen nicht mehr in ganz normalem Zustande gewesen sein können, dass wenigstens eine gewisse Prädisposition bestanden haben müsse, und dass in wirklich normalen Augen das Atropin eine solche Veränderung nicht bewirke.

Vielleicht sind manche ältere Beobachtungen von Blindheit nach Belladonna- oder Atropingebrauch ebenfalls auf acut eintretendes Glaucom zurückzuführen.

Unter 32 Fällen von Glaucom waren neun durch Atropin, zwei durch Homatropin, je einer nach Scopolamin, Duboisin und Cocain entstanden[1]).

Kein Alter ist vor einer solchen Eventualität geschützt. Die folgenden Mittheilungen lehren, dass Kinder von fünf bis zehn Jahren ebenso wie Männer und Frauen bis zu 60 Jahren diesem schädlichen Einflusse unter bestimmten, freilich nicht analysirbaren Umständen unterliegen können. Das klimacterische Alter soll dazu besonders disponiren, ebenso wurde eine gewisse „Senescenz" des arteriellen Gefässsystems für eine nothwendige Voraussetzung sowohl für die Steigerung des intraocularen Druckes durch Atropin, wie für das Zustandekommen des Glaucoms überhaupt[2]) — aber mit Unrecht — gehalten. Auch die Stärke der angewendeten Atropinlösung scheint belanglos zu sein, da sowohl eine Lösung von 1 : 2500, als auch eine solche von 1 : 100 Glaucom hervorriefen. Schwankend ist auch die Zeit des Eintritts des Glaucomanfalles. Er erschien in einem Falle schon nach einer halben Stunde, in anderen nach einer, zwei, drei, fünf Stunden oder auch erst nach Tagen.

a) Atropin-Glaucom als Verschlimmerung eines glaucomatösen oder glaucomverdächtigen Zustandes.

Die erste Mittheilung einer solchen Atropinwirkung machte von Graefe[3]). Er hatte bei intraocularen Tumoren mehrfach constatirt, dass

1) Standish, Ophthalmic. Record. 1902. p. 243.
2) Mooren, Arch. f. Augenheilk. Bd. XIII., 4. S. 361.
3) v. Graefe, Arch. f. Ophthalm. Bd. XIV. 2. S. 117.

ein acuter glaucomatöser Zustand eintrat, kurz nachdem zur besseren Untersuchung ein Tropfen Atropin eingeträufelt war. Eine ähnliche Wahrnehmung hatte er häufig bei chronischem Glaucom gemacht.

Da bei solchen Tumoren der intraoculäre Druck in der Regel vermehrt ist, so handelt es sich auch hier nur um acute Steigerung eines bereits vorhandenen glaucomatösen Zustandes.

Die folgenden Fälle zeigen in mannigfaltigen Variationen ähnliche Verhältnisse.

Bei einem 43jährigen Manne mit chronischem Glaucom trat eine Stunde nach einer beiderseits zum Zwecke der Untersuchung vorgenommenen Atropineinträuflung ein sehr heftiger Glaucomanfall ein.

Eine 62jährige Frau war links durch Glaucom erblindet, während sie über das rechte Auge bisher nicht geklagt hatte. Auch der ophthalmoskopische Befund ergab eine ganz normale Papille. Nach einer Atropineinträuflung trat am Abend desselben Tages ein schwacher Anfall ein, welcher sich nach 40 Stunden erheblich steigerte[1]).

Eine Kranke hatte am linken Auge Glaucoma absolutum und am rechten ebenfalls glaucomatöse Erscheinungen. Nach einer Atropineinträuflung in dieses Auge wurde dasselbe nach fünf Stunden von einem heftigen Glaucomanfalle befallen[2]).

Ein Kranker mit chronischem Glaucom, wegen dessen vor 15 Jahren eine Iridectomie gemacht worden war, stellte sich wieder vor wegen Ciliarschmerzen. Dieselben steigerten sich sehr durch eine Atropineinträuflung, und am folgenden Tage bestand ein acutes Glaucom, welches eine zweite Iridectomie erforderlich machte.

In einem anderen Falle war wegen Iritis $1^1/_2$ Jahre lang Atropin gebraucht worden. Es entwickelte sich dabei allmählich eine starke Drucksteigerung mit Ciliarneuralgien. Die Sehschärfe war auf Handbewegungen, beziehungsweise Finger in $2^1/_2$ Fuss gesunken. Nach Aussetzen des Atropins gingen alle Glaucomatösen Erscheinungen ohne weitere Behandlung zurück, und das Sehvermögen hob sich wieder auf die frühere Höhe innerhalb eines Monates[3]).

Ein acuter Glaucomanfall erschien nach zweimaliger Atropineinträuflung. Es bestanden vorher nur geringe Prodromalerscheinungen, etwas Empfindlichkeit und zeitweise Scotome[4]).

Interessant ist der folgende Fall, in dem trotz sehr kleiner Atropingabe und nur geringer und kurzdauernder Mydriasis ein Glaucomanfall entstand[5]).

---

1) Derby, Transact. of the Americ. Ophthalm. Soc. 1869. p. 35.
2) Warlomont, Annales d'Oculist. T. LXIV. p. 36.
3) Mooren, Ophthalmol. Mittheil. 1874. S. 53.
4) Bezold, Baier. ärztl. Intelligenzbl. 1875. No. 26.
5) Schnabel, Arch. f. Augen- und Ohrenheilk. Bd. VI. 1. S. 157.

Ein 60jähriger Mann hatte ein ausgesprochenes Glaucom rechts: Hornhaut trübung, Pupille mittelweit, starr. Fingerzählen auf sechs Fuss. Starke Ge sichtsfeldbeschränkung von innen her.

Links bestand eine schmutzige, graugrüne Verfärbung des Sehnerven. Zu genaueren Feststellung dieses Befundes wurde Atropin 1 : 2500 eingeträufelt Nach etwa drei Stunden erfolgte langsame Erweiterung in Begleitung vo Uebelkeit, Schmerzen im Kopf und im linken Auge. Verlust des Sehver mögens. Schlaflose Nacht; fünf Mal Erbrechen. Nach 19 Stunden war di Hornhaut gleichfalls getrübt, und der Augenhintergrund unsichtbar wi rechts. Kammerweite nicht verändert. Pupille mittelweit. Abnorme Spannung Pupille 24 Stunden nach der Einträuflung wieder erheblich enger. Die Iri dectomie wurde 42 Stunden nach der Einträuflung gemacht, da das Auge eine vollkommen glaucomatösen Habitus zeigte. Fingerzählen in acht Fuss.

Ein 56jähriger Mann erlitt eine Contusion des rechten Auges. Wege Reizerscheinungen wurde ein Tropfen Atropin gegeben; danach entstan ein glaucomatöser Anfall ohne Pupillenerweiterung. Eserin coupirte den Anfal ohne Pupillenverengerung. Nach Ablauf der Reizerscheinungen fand sich ein Subluxation der Linse, mit Vorrücken von unterem Linsenrand und Iris gege die Hornhaut[1]).

Bei an den Prodromalsymptomen des Glaucoms leidenden Mensche sah man mehrfach durch versehentliches oder absichtliches Einbringe von Atropin einen acuten Glaucomanfall ausgelöst werden[2]).

Von den neuesten Mittheilungen erregte am meisten Interesse di traurige Selbstbeobachtung von Javal[3]) über sein glaucomatöses Auge leiden, bei welchem eine gelegentliche Einträufelung von Atropin m Cocain ebenfalls eine Verschlimmerung herbeiführte.

Die angeführten und manche andere analoge Fälle stützen als E weiterung die nun schon alte Angabe[4]), dass Atropin bei acutem Glauco schädlich wirke. Hiermit ist aber nicht der ganze Umfang des möglich Schadens durch dieses Alkaloid gekennzeichnet; denn es kommen zweife los, wie die folgenden Mittheilungen beweisen, auch glaucomatöse, dur Atropin erzeugte Zustände an Augen vor, die zwar nicht als gesun aber doch auch sicher nicht als glaucomatös bezeichnet werden könne

b) Atropin-Glaucom an kranken, aber nicht glaucomatösen Augen.

Eine einäugige Greisin wurde plötzlich nach einem Schwindelanfal schwachsichtig. Ophthalmoskopischer Befund: Dunkelrothe Papille m undeutlichen Grenzen, schmale Arterien, stark geschlängelte, dunkele Vene zahllose, rundliche und strichförmige, den Gefässen anliegende Blutungen der Retina.

Eine halbe Stunde nach der Instillation von vier Tropfe

---

1) Schiele, Wojenno Med. Journ. 1901. II.

2) Pflüger, Ber. der Universitäts-Augenklinik in Bern. 1883. Derselbe beo achtete im Jahre 1881, dass zwei Fälle von Glaucoma simplex durch Atropin acutes Glaucom übergeführt wurden (Ophthalm. Gesellsch. 1882. S. 132).

3) Javal, Annal. d'Oculist. 1901.

4) Wharton Jones, Medic. Times and Gaz. Vol. I. p. 111.

einer einprocentigen Atropinlösung heftiger Anfall von Glaucom, der durch Eserin in kaum einer Stunde geheilt wird. Nach einigen Monaten sind die Blutungen resorbirt, die Papille tief excavirt. Iridectomie mit gutem Erfolge. Wiederholte Atropineinträufungen machen Mydriasis ohne Drucksteigerung.

Eine alte Dame, die nie an den Augen gelitten, erhielt Atropin zur Untersuchung einer senilen Cataract. Nach zwei Stunden erschien acutes Glaucom mit Lidödem und Chemosis. Iridectomie. Heilung.

Derselbe Beobachter gab an, noch über eine erhebliche Anzahl von anderen Fällen zu verfügen, welche beweisen, dass bei alten Leuten durch relativ kleine Dosen Atropin und auch Homatropin ein acutes Glaucom erzeugt werden kann, das durch Physostigmin schnell und sicher geheilt wird. Der Bestand der Heilung deutet darauf, dass die Wirkung auch bei gesunden, nicht glaucomatösen Augen zu Stande kommt[1]).

Atropin, das zur Refractionsbestimmung bei einem fünfjährigen Mädchen eingeträufelt worden war, erzeugte ein Glaucoma chronicum simplex. Fünf Jahre später war ein Auge erblindet und zeigte eine weite starre Pupille; es bestand eine tiefe glaucomatöse Excavation; das relativ gesunde Auge besass ebenfalls weite, schwer reagirende Pupillen und einen leicht excavirten Sehnerv[2]).

Eine Frau von 35 Jahren erhielt zu einer Refractionsbestimmung eine starke Dosis Atropin eingeträufelt. Sie war hochgradig hypermetropisch. Nach vier Tagen zeigten sich glaucomatöse Symptome, und nach sechs Tagen betrug die Tension des rechten Auges + 2. Augenmedien trübe, Sehschärfe reducirt auf Fingerzählen. Starke Schmerzen. Iridectomie wurde abgelehnt. Einbringung von Physostigmin-Disks brachte Wiederherstellung. Auch das andere Auge wurde glaucomatös und ebenfalls durch Physostigmin wieder normal[3]).

In der folgenden Beobachtung ist das Grundleiden zweifelhaft und die Möglichkeit, dass ein Glaucom bereits in der Entwickelung begriffen war, nicht ganz ausgeschlossen.

Eine 49 Jahre alte Frau bemerkte seit einigen Tagen eine Verschlechterung des Sehvermögens auf dem rechten Auge, jedoch ohne Schmerzen und Röthung. Zur Untersuchung wurde „ein Tröpfchen" Atropinlösung von $^1/_4$ pCt. instillirt. Nach einer halben Stunde erschienen heftige Schmerzen, die nach vier bis fünf Stunden unerträglich wurden; Auge geröthet; Pupille mittelweit; Iris verfärbt; seichte Kammer; Sehschärfe = Fingerzählen in der Nähe; farbige Ringe um die Lampe; T + 3; starke Hornhauttrübung. Durch Pilocarpin, Holocain und Sclerotomie erzielte man Besserung auf S = $^5/_{10}$. Links bestanden träge Pupillenreaction, Hypermetropie, Herabsetzung der Accommodationsbreite[4]).

1) Jacobson, Arch. f. Ophthalm. Bd. XXXII. 3. S. 130.
2) Alt, The Americ. Journ. of Ophthalm. 1899. June.
3) Snell, British med. Journ. 1882. 15. July. p. 93.
4) Bylsma, Wochenschr. für Therap. und Hygiene des Auges. 1901. No. 50. S. 397.

Das Glaucom kann trotz beiderseitiger Einträufelung nur an einem Auge kommen. Man sah dies z. B. bei einem an Cataract leidenden Manne fünf Stunden nach der Einträufelung. Es bestand Pericornealinjection. Enge der Vorderkammer, concentrische Gesichtsfeldbeschränkung. Die Einträufelung war in beide Augen gemacht worden, doch trat das Glaucom nur auf dem rechten ein. Ein Grund für das nur einseitige Glaucom liess sich nicht feststellen, da die Spannung beiderseits normal erschien. Früher, als die Linse noch durchsichtig war, konnte festgestellt werden, dass am Augenhintergrunde normale Verhältnisse bestanden[1]).

Mehrfache anderweitige Fälle liessen sich anführen, in denen ein Atropin-Glaucom eintrat[2]), unter anderen auch ein solcher von Retinitis haemorrhagica, bei dem die unangenehme Nebenwirkung schon nach einem Tropfen der Atropinlösung zum Vorschein kam[3]).

Nach längerer Atropinisirung eines Auges stellte sich bei einem Kranken auch eine Einschränkung des Gesichtsfeldes nach innen unten ein, welche unter dem Gebrauche von Pilocarpin wieder schwand[4]). Der Verdacht liegt nahe, dass es sich auch hier um einen glaucomatösen Zustand gehandelt hat.

Auch bei einer linkerseits an Sarkom der Chorioidea leidenden Frau erschien 24 Stunden nach der zur ophthalmoskopischen Untersuchung vorgenommenen Atropineinträufelung ein acuter Glaucomanfall. Am enucleirten Auge erkannte man einen starken Bluterguss in den Glaskörper. Die Neubildung erstreckte sich oben vom Ciliarkörper bis zum Sehnerv. Dieselbe war sehr gefässreich, die Aderhaut an einer Stelle eingerissen und die Netzhaut fast gänzlich abgelöst. Es bestand ausserdem Stenose und Insufficienz der Mitralis[5]).

Schwer zu analysiren sind die Symptome, die bei einem zehnjährigen Kinde erschienen, dem wegen Phlyctänen Atropin eingeträufelt worden war. Da die Eltern sich über die weite Pupille erschreckten, wurde zu ihrer Beruhigung ein Scheibchen Calabar-Gelatine eingelegt, wodurch die Accommodation rasch normal wurde. Einige Stunden später war das Kind vollständig erblindet. Die Atropinwirkung war wieder deutlich, der Augenhintergrund normal. Es wurde über Kopfschmerzen und Betäubung geklagt, und deswegen wandte man Revulsiva und Antispasmodica an. Nach 24 Stunden kehrte das Sehvermögen zurück, aber nur vorübergehend. Erst nach sechs Tagen erfolgte vollständige Heilung. Die Symptome wurden auf die Wirkungen von Atropin und Physostigmin zurückgeführt[6]). Das Auge war, wie es scheint, überatropinisirt — aber es ist fraglich, ob es sich um ein Glaucom gehandelt hat. Vielleicht lag eine centrale Sehstörung vor.

---

1) Magnus, Monatsbl. f. Augenheilk. 1876. Nov.

2) Cant, Ophthalm. Review. Vol. III. 1884. No. 35. p. 2.

3) Green, Amer. ophthalm. Gesellsch. 1880, ref. im Arch. f. Augenheilk. 1880. Bd. X. S. 102.

4) v. Rothmund und Eversbusch, Mitth. aus der Universitäts-Augenklin. zu München. 1882. I. S. 336.

5) Fromaget, Rev. gén. d'Ophthalm. 1894. p. 159.

6) Carreras Arago, Annales d'Oculist. Tom. LXXIII. p. 185.

Es wird davor gewarnt bei Luxation beziehungsweise Subluxation der Linse nach unten ein Mydriaticum anzuwenden, weil die Linse dadurch ihren Halt verliert, in die Vorderkammer umkippt und Glaucom verursacht[1]).

c) Atropin-Glaucom bei gesunden Augen.

Es kann nicht zweifelhaft sein, dass die Glaucom erzeugende Wirkung des Atropins auch bei nachweislich nicht kranken Augen zu entstehen vermag. Ja die Möglichkeit liegt sogar vor, dass Einträufelung auch nur in ein Auge beiderseitiges Glaucom veranlassen kann. So hatte eine anscheinend gesunde Frau sich aus Versehen einen Tropfen Atropin in ein Auge gebracht. Zwei Tage darauf bestand beiderseitiger Kopfschmerz und am neunten Tage subacutes Glaucom beiderseits. Die Iridectomie hatte guten Erfolg. Am zweiten Tage nach der Operation wurde Atropin in beide Augen wegen sich bildender hinterer Synechien eingeträufelt und zwar ohne Nachtheil[2]).

d) Erklärungsversuche für das Atropin-Glaucom.

Eine Erklärung des Atropinglaucoms wird nicht gegeben werden können, so lange eine befriedigende Glaucomtheorie überhaupt nicht vorhanden ist. Zur Untersuchung der Wirkung des Atropins auf den intraocularen Druck ist eine grosse Reihe von Versuchen angestellt worden mit durchaus widersprechenden Ergebnissen. Ein Theil der Untersucher[3]) tritt ebenso entschieden für die Verminderung, wie der andere[4]) für die Druckerhöhung ein.

1. Auf verschiedene Weise ist die Druckverminderung festgestellt worden. Während aus einem in die Vorderkammer eingeführten Troicart in der Minute fünf Tropfen Humor aqueus ausflossen, kamen unter den gleichen Bedingungen aus dem atropinisirten Auge nur drei Tropfen. Aehnliches soll bei der Sympathicusreizung stattfinden.

Bei Versuchen mit dem Dor'schen Tonometer fand man in 80 pCt. aller Fälle durch das Atropin eine deutliche Verminderung der intraocularen Spannung, in 16 pCt. keine Veränderung und in nur 3 pCt. eine Steigerung. An einem normalen Auge wurde durch eine ein bis zwei Tage fortgesetzte Atropineinträuflung eine fühlbare Spannungsverminderung hervorgerufen, was besonders deutlich wurde, wenn man zum Vergleiche in das andere Auge Eserin einträufelte.

Bei Kaninchen liess sich durch manometrische Messungen mit der

---

1) Weill, Zeitschr. f. Augenheilk. Bd. VI. S. 306.

2) Hirschberg, Arch. f. Augen- und Ohrenheilk. Bd. III. 2. S. 156.

3) Adamük, Centralbl. für med. Wissensch. 1866 und Annal. d'Oculist. T. LXIII. p. 108. — Wegner, Arch. f. Ophthalm. Bd. XII. S. 1. — Pflüger, Arch. f. Augen- u. Ohrenheilk. Bd. II. — Leber, Graefe-Saemisch's Handb. II. S. 371. — Dor, Arch. f. Ophthalm. Bd. XIV. etc.

4) Laqueur, Arch. f. Ophthalm. Bd. XXIII. S. 149. — Weber, ibid. Abth. 1. — Stocker, ibid. Bd. XXXIII.

Leber'schen Canüle stets Druckverminderung durch Atropin, niemals Erhöhung erzeugen[1]).

Bei Kaninchen wurde ferner nachgewiesen, dass wiederholte starke Atropineinträuflung, auch nachdem eine Cornealaffection aufgetreten war, eine Druckverminderung hervorrief[2]).

Die Druckverminderung im Auge durch Atropin ist als experimentelles und klinisches Phänomen auch sonst noch bewiesen oder erschlossen worden[3]). v. Graefe hielt das Atropin bei Hornhautgeschwüren gerade deswegen indicirt, weil es den auf den Geschwürsgrund wirkenden Druck vermindere, indem es nicht nur auf die Pupille, sondern gleichzeitig auf den Spannungsgrad der Muskelkräfte wirke[4]).

2. In schroffem Gegensatze zu diesen Ergebnissen stehen andere, aus denen auf eine Erhöhung des Kammerdruckes durch Atropin geschlossen wird[5]).

Durch Abtragen der äusseren Hornhautschichten bei Kaninchen und Studiren des dadurch entstandenen Geschwürsgrundes unter der Atropineinwirkung wollte man gefunden haben, dass derselbe sich stärker als auf einem gesunden Auge hervorgewölbt habe[6]). Es widerspricht dies der oben mitgetheilten Meinung von Graefe, nach der gerade durch Verminderung des Druckes ein günstiger Atropineinfluss auf Hornhautgeschwüre bedingt sei.

Directe Druckmessungen mit Hülfe des Maklakow'schen Tonometers[7]) ergaben Folgendes: Bei Menschen mit normaler Augenspannung lieferte eine einmalige Einträuflung eine kurze und sehr geringe Erhöhung, welche noch innerhalb der Fehlergrenze des Maklakow'schen Instrumentes liegt. Wiederholte, mehrere Tage lang fortgesetzte Einträuflungen ergaben gar keine Veränderungen. Augen mit erhöhter Spannung (Glaucom) zeigten nach einmaliger Atropineinträuflung eine bedeutende, langsam wieder abfallende Erhöhung, welche nach einer Stunde ihr Maximum erreichte und etwa fünf Stunden dauerte. Durch wiederholte Einträuflungen konnte man in den meisten Fällen die Drucksteigerung glaucomatöser Augen unterhalten, ohne cumulative Wirkung. In glaucomatösen Augen sollten gewisse compensatorische Functionen abgeschwächt sein, die im normalen Auge den Atropineinfluss vernichten. Dasselbe dürfte Laqueur im Sinne gehabt haben, wenn er sagt, dass das Atropin ein den intraoculären Druck erhöhendes Mittel ist, dass diese Wirkung aber nicht in die Erscheinung tritt, so lange die die Circulation regulirenden Einrichtungen gut functioniren.

---

1) Pflüger, Arch. f. Augen- u. Ohrenheilk. Bd. II. 1. — Versammlung der ophthalmol. Gesellsch. in Heidelberg. 1882. — Internat. ophthalmol. Congr. Mailand. 1880.

2) Golowin, Inaug.-Dissert. Moskau; refer. im Arch. f. Augenheilk. Bd. XXXI. 4 und Ophthalmol. Jahresber. 1895. S. 182.

3) Coccius, Mechanismus der Accommodation. S. 108. — Stocker, Arch. f. Ophthalmol. Bd. XXXIII. 1. — Schneller, ibid. Bd. III. S. 156.

4) v. Graefe, Arch. f. Ophthalmol. Bd. I. 1. S. 223.

5) Höltzke, Arch. f. Ophthalmol. Bd. XXIX. Abth. 2. — Graser, Arch. f. exp. Path. u. Pharmakol. Bd. XVII.

6) Reinhardt, Inaug.-Dissert. 1882.

7) Golowin, l. c.

3. Ein drittes, an Thieren gewonnenes Ergebniss, soll lehren, dass Druckerhöhung und Druckerniedrigung auf einander folgen können. Eine einmalige Einträufelung einer einprocentigen Atropinlösung macht beim Kaninchen eine unbedeutende Druckerhöhung, die von einer unbedeutenden und nicht constanten Verminderung abgelöst wird[1]).

4. Als viertes Resultat von Untersuchungen kann angeführt werden, dass dem Atropin eine verschiedene Wirkung auf den Druck im Glaskörper und in der vorderen Kammer zukommen sollte; der erstere sollte dadurch herabgesetzt, der Kammerdruck aber erhöht werden[2]).

Die Möglichkeit einer solchen Verschiedenheit des Druckes hinter und vor der Linse ist mit Recht bezweifelt worden[3]).

Durch entoptische Beobachtung des Blutkreislaufes wollte man weiterhin feststellen, dass der Druck im Glaskörper weder durch Atropin noch durch Physostigmin wesentlich modificirt wird. Nur einmal fand sich beim Kaninchen eine erhebliche Drucksteigerung nach Einträufeln einer sehr concentrirten Atropinlösung, was auf Trigeminusreizung zurückgeführt wurde[4]).

Ebenso widersprechend wie die vorgenannten Ergebnisse sind die Erklärungen, die für die Druckverminderung oder Druckerhöhung gegeben werden. Bei den meisten derartigen Betrachtungen spielt der Zustand der Gefässe unter der Atropinwirkung die grösste Rolle.

Es ist zweifellos, dass Atropin einen erheblichen Einfluss auf die Gefässe ausübt. Injicirt man einem Kaninchen unter die Haut des Ohres Atropinlösung, so zeigen sich bald darauf die Gefässe ausgedehnt und die Temperatur um zwei bis drei Grad gegen die des anderen Ohres erhöht. Es besteht eine Lähmung der peripheren sympathischen Fasern oder der Gefässmusculatur selbst[5]). Aus dieser Lähmung der Gefässe, welche man auch an der Iris beobachten könne, solle sich die Herabsetzung des intraocularen Druckes, ebenso wie nach Durchschneidung des Halssympathicus erklären lassen. Weil durch die Erweiterung der Gefässe der Blutdruck sinke, müsse sich dies auch mehr oder weniger bemerklich machen in der Provinz, deren Gefässmusculatur gelähmt ist. Der Widerstand der Capillaren werde bald beseitigt, und da dadurch das Blut nunmehr auch in eine erweiterte Bahn abfliesst, müsse der Druck sinken[5]).

Auch andere Untersucher halten die Erweiterung der intraocularen Gefässe geradezu für ein Postulat[6]), ohne ihr eine besondere Einwirkung auf die Tension einzuräumen, und obwohl sie sich bewusst sind, dass diese Erweiterung im Widerspruche steht zu der gefässverengernden Wirkung, welche die Mydriatica bei den Entzündungen des vorderen Augapfelabschnittes zeigen und welche an den Gefässen der Iris gesehen wird[7]): denn eine Erweiterung der Pupille ohne eine

1) Golowin, l. c.
2) Weber, Arch. f. Ophthalmol. Bd. XXII. 4. S. 217.
3) Schulten, Arch. f. Ophthalmol. Bd. XXX. 3. S. 34.
4) v. Hippel und Grünhagen, Arch. f. Ophthalmol. Bd. XIV. 3. S. 235.
5) Wegner, Arch. f. Ophthalmol. Bd. XII. 2. S. 16.
6) Pflüger, l. c.
7) Coccius, l. c.

Verminderung des Blutgehaltes der Iris ist nicht denkbar. Tritt diese aber ein, so würde eine Hyperämie im Bereiche der Aderhaut beziehungsweise des Ciliarkörpers eine nothwendige Folge sein; diese gleicht sich jedoch im normalen Auge so schnell wieder aus, dass sie nicht nachgewiesen werden kann[1]).

Diese Ueberlegung wurde weiter ausgesponnen. Man wollte scharf getrennt wissen die Atropinwirkung auf die Gefässe der Iris von der auf die Ciliarfortsätze. Die Erschlaffung der ersteren müsse druckmindernd, die der letzteren drucksteigernd wirken. Das Atropin bringe durch Contraction der Irisgefässe Veränderungen in der Circulation des vorderen Uvealabschnittes hervor. In Augen, an welchen Atropin Glaucom hervorruft, müsse eine Behinderung der Circulation durch Degeneration der Irisgefässe begonnen haben. Diese Verhältnisse könnten aber zu Ursache glaucomatöser Drucksteigerung werden, indem die durch die Veränderung der Irisgefässe und ihre gleichzeitige Contraction hervorgerufene drucksteigernde Circulationsstörung, die druckvermindernde Verengerung der Gefässe der Ciliarfortsätze übercompensire[2]).

Bei Kaninchen will man eine Erweiterung der Aderhautvenen durch Atropin direct beobachtet haben im Verhältnisse von 99 : 100, welche $2^1/_2$ Stunden dauerte. Aber selbst wenn dies beim Menschen auch der Fall sein sollte, wo die Belladonna angeblich eine Hyperämie der Netzhaut verursachen kann[3]), so würde dies allein die Entstehung eines Glaucomanfalles nicht erklären. Wir müssten sonst einen solchen bei jeder Hyperämie des Augenhintergrundes durch Stauung oder Entzündung erwarten.

Bezeichnend für die Unklarheiten, welche auf diesem Gebiete herrschen, ist die Thatsache, dass man in demselben Vorgange sowohl die Ursache der Drucksteigerung, wie der Verminderung finden wollte, nämlich in der Lähmung des Ciliarmuskels. Da dieser im sehenden Auge in fast dauernder Thätigkeit sich befindet[4]), sei anzunehmen, dass derselbe durch diese Innervation dauernd in einem gewissen Spannungsgrade verbleibe, welcher durch Fortfall der Bewegungsimpulse ebenfalls aufgehoben werde. Hierdurch sinke die Spannung der Chorioidea und damit der intraoculäre Druck[5]).

Im Gegensatze hierzu ist die Hypothese aufgestellt, dass die Ursache des Glaucoms in einer Abnahme der chorioidealen Spannung zu suchen sei. Der Einfluss der Tropeïne richte sich nach ihrer Wirkung auf die Spannung des Ciliarmuskels und der Uvea. Durch eine Lähmung des Ciliarmuskels könne eine schon geschwächte Chorioidea ihre Elasticität vollends verlieren, wogegen die Myotica durch Anspannen der Chorioidea die Circulation frei machten[6]).

Die Annahme einer durch Atropin erzeugten Gefässerweiterung deckt sich mit der auch sonst pharmakologisch an glatten Muskeln beobachteten Erschlaffung oder Lähmung. Es hätte deswegen ein

1) Laqueur, Arch. f. Ophthalm. Bd. XXIII. Abth. 3.
2) Schnabel, Arch. f. Augenheilk. Bd. XV. S. 332.
3) Alridge, West Riding Lunatic Asylum Rep. 1872. Vol. II.
4) Für Myopen ist dieser Satz natürlich unzutreffend.
5) Schneller, Arch. f. Ophthalm. Bd. III. S. 156.
6) Straub, Arch. f. Ophthalm. Bd. XXXV. 2. S. 85.

ähnliche Beeinflussung der Gefässmusculatur nichts Auffälliges mehr. Freilich ist es weniger schwer, eine solche Gefässveränderung mit einem Sinken des intraoculären Druckes in einen engen causalen Zusammenhang zu bringen, als wenn man annimmt, dass das Atropin den Augendruck durch eine paralytische Erschlaffung der Gefässwandungen steigere[1]). Dies wäre eher von einer, ebenfalls mehrfach behaupteten Gefässcontraction zu erwarten.

Die Erhöhung des Kammerdruckes durch Atropin, die, wie angeführt wurde, manche Vertheidiger gefunden hat, wird von ihnen allein auf den Zustand der Pupille zurückgeführt, da allgemein bei Mydriasis eine Erhöhung, bei Myosis eine Erniedrigung des Druckes die Regel sei[2]). Als Beleg für die Hypotonie bei Myosis werden die Fremdkörperverletzungen der Hornhaut angeführt, bei welchen die mit der Myosis verbundene Entspannung durch die Entfernung des Fremdkörpers wieder beseitigt werde[3]). Dieser Anschauung ist mehrfach widersprochen worden[4]).

Die oben schon bei der Atropinwirkung auf die Pupille erörterte Frage der Betheiligung des Sympathicus ist auch für die Erklärung der Drucksteigerung in Betracht gezogen, aber sehr verschieden beantwortet worden. Während der Eine bei Reizung des Sympathicus eine Steigerung des intraoculären Druckes sah, wobei die Secretion des Kammerwassers sich verminderte, konnten Andere dies als Regel nicht bestätigen, und noch ein Anderer fand eine Druckverminderung bis zu 6 mm bei Durchschneidung des Halsstranges, und bei electrischer Reizung des oberen Endes eine Drucksteigerung um 3—6 mm bei maximaler Mydriasis. Nach Unterbrechung des Reizes sank der Druck allmählich auf seine frühere Höhe. Die Drucksteigerung sollte durch Einwirkung der glatten Musculatur der Augenhöhle, aber nur, wenn die Orbitalvenen mit Blut gefüllt sind, stattfinden. Dagegen ergab sich in einer anderen Untersuchung die Wirkung der Reizung gleich Null, wenn die arterielle Zufuhr abgesperrt war, auch bei strotzend gefüllten Venen der Orbita.

Bekannt ist, dass auch alle Affecte, welche mit Sympathicusreizung und entsprechender Pupillenerweiterung einhergehen, einen Glaucomanfall erzeugen können. Dass die Mydriasis aber zum Zustandekommen des Glaucoms nicht erforderlich ist, folgt daraus, dass die Drucksteigerung sich auch entwickelt bei circulärer Synechie der Pupille[5]).

Der Irisstellung wurde eine entscheidende Bedeutung beigemessen, je nachdem durch dieselbe der Austritt der intraoculären Flüssigkeiten beeinflusst wird. Bei enger vorderer Kammer müsse ein Mydriaticum Gefahr bringen, wenn bereits Druckerhöhung vorhanden sei, wogegen Glaucoma simplex ohne Druckerhöhung bei normaler Tiefe der vorderen Kammer ungestraft Atropin vertrüge[6]).

1) Mooren, Fünf Lustren ophthalm. Wirksamkeit. 1882. S. 168.
2) Höltzke, Arch. f. Ophthalm. Bd. XXIX. Abth. 2.
3) Schnabel, l. c. S. 326.
4) Laqueur, Arch. f. Ophthalm. Bd. XXVI. 2. S. 12. — Stocker und Rönholm, vid. bei Physostigmin.
5) Laqueur, l. c. S. 157. — Schnabel, l. c.
6) Pflüger, l. c.

Die vorstehenden Darlegungen nöthigen uns zu dem Geständnisse, dass auch heute noch die vor fünfzehn Jahren ausgesprochenen Worte zu Recht bestehen: „Man muss eben darauf verzichten, die Einzelheiten einer Drucksteigerung physiologisch oder pathologisch erklären zu wollen. So wenig wir über die Einzelheiten anderer Secretionen wissen, so wenig ist uns auch über die der intraocnlären Flüssigkeiten bekannt. Damit fällt natürlich auch ein jeder mechanischer Erklärungsversuch des glaucomatösen Anfalles selbst; mit der Einsicht in die Unmöglichkeit einer solchen Erklärung fallen aber auch die selbstgeschaffenen Schwierigkeiten, die einfach deshalb nicht zu überwinden waren, weil das ganze Gebiet, in dem sie liegen, ein dunkles, und beim heutigen Stande der Wissenschaft auch nicht aufklärbares ist[1]." Aus dem letzteren Grunde sind aber die Schwierigkeiten leider nicht selbst geschaffen, sondern liegen in der Natur der Sache.

c) Toleranz für Atropin bei Glaucom.

Noch räthselhafter wird die Beeinflussung des intraocnlären Druckes durch Atropin, wenn wir erfahren, dass in den seltenen Fällen, wo Physostigmin die Drucksteigerung bei Glaucom vermehrt, eine solche durch Atropin wieder beseitigt wird. So wurde in einem Falle nach Glaucomiridectomie wiederholt ein acuter Anfall durch Physostigmin herbeigeführt, welcher jedes Mal durch Atropin zur Heilung gebracht wurde. In einem zweiten Falle war der Verlauf ein ähnlicher[2]).

Es wird ferner in manchen Krankengeschichten erwähnt, dass nach erfolgter Iridectomie das Atropin auch von glaucomatösen Augen ohne Nachtheil ertragen wurde. Ja, Einzelne fanden sogar nach der Operation in dem Atropin das zuverlässigste Mittel zur Wiederherstellung der vorderen Kammer[3]). Leider ist auch dies nicht ohne Ausnahmen, die wohl noch viel zahlreicher wären, wenn es allgemein üblich wäre, nach einer Glaucomiridectomie Atropin einzuträufeln. Der oben berichtete Fall von Mooren beweist, dass auch ein iridectomirtes Auge vor diesem nachtheiligen Einflusse des Atropins nicht sicher ist, wie ja überhaupt die Operation keine unbedingte Garantie bietet gegen erneute Glaucomanfälle.

VIII. Anderweitige Störungen an den Augen durch Atropin.

a) Bei Netzhautablösung.

Abgesehen von der nachtheiligen Wirkung bei Glaucom wurde auch vor der Anwendung bei Netzhautablösung gewarnt, da man einmal nach Atropineinträufelung sich innerhalb weniger Stunden eine Netzhautablösung entwickeln sah[4]). Man nahm an, dass das Atropin eine Erweiterung der Chorioidealvenen bewirke. Bei behindertem Abflusse aus den Wirbelvenen könne nun in Folge der venösen Stauung Glaucom und aus den gleichen Gründen Netzhautablösung entstehen. Es ist wohl anzunehmen, dass es sich bezüglich der letzteren nur um ein zufälliges Zusammen-

1) Stilling, Arch. f. Augenheilk. Bd. XVI. 3/4. S. 317.
2) Pflüger, Ophthalmol. Gesellsch. 1882.
3) Jacobson, Arch. f. Ophthalmol. Bd. XXX. Abth. 4. S. 178.
4) Stellwag von Carion, Allg. Wien. med. Zeitung. 1872. S. 46. 154.

reffen gehandelt habe. Jedenfalls ist es schwer verständlich, dass aus derselben Circulationsstörung zwei Krankheiten entstehen sollten, von denen die eine mit Drucksteigerung, die andere eher mit Druckverminderung einhergeht.

b) Bei Iritis.

Weniger ungewöhnlich als die vorstehende ist die alte Erfahrung, dass bereits vorhandene Reizerscheinungen z. B. durch Iritis, Iridocyclitis, Keratitis, Hypopyon[1]) sich unter Atropinanwendung verschlimmern, statt sich zu bessern, auch ohne dass sich das Bild der typischen Conjunctivitis ausbildet. Wir geben als Beispiel hierfür eine eigene Beobachtung, bei welcher mit verschiedenen Präparaten und zu verschiedenen Zeiten sich der Vorgang wiederholte, und besonders unangenehme Folgen hatte.

Ein älterer Mann hatte auf dem rechten Auge nach einer Cataractextraction eine Iritis bekommen, welche sich 14 Tage nach der Operation einstellte. Atropineinträufelungen machten jedes Mal Schmerzen und verschlimmerten den Zustand in wenigen Tagen so, dass sich Hypopyon bildete. Nachdem statt Atropin Duboisin gegeben worden war, trat sehr rasch Besserung ein. Die Pupille, sowie die nach oben angelegte Iridectomielücke hatten sich aber vollständig durch Exsudat geschlossen. Es gelang später, in diesen Schwarten eine Lücke zu bilden, wodurch sich die Sehschärfe erheblich besserte.

Alsdann wurde die links ebenfalls vorhandene Cataract extrahirt. Nach zwei Tagen entstand eine leichte Iritis. Atropin machte wieder dieselben Schmerzen und Reizerscheinungen, aber keine Spannungsvermehrung. Auf Grund der früheren Erfahrungen wurde sofort Duboisin mit bestem Erfolge gegeben.

c) Blindheit durch Belladonna.

Es wurde schon oben erwähnt, dass manche von den älteren Berichten, in denen eine Belladonna-Blindheit constatirt wurde, sich wohl auf acut entstandene Atropin-Glaucome beziehen lassen. Immerhin lässt sich nicht absolut sicher ausschliessen, dass hier nicht auch retinale oder centrale Störungen ausnahmsweise als Grund betheiligt gewesen sein. So beobachtete man mehrfach an Thieren auffällige Sehstörungen, die schwer anders zu erklären sind.

Ein Ziegenbock, der in zwei Tagen 750 g Belladonnablätter gegessen hatte, wurde vollständig blind. Die anfängliche Pupillenerweiterung verschwand, aber die Blindheit blieb noch ein halbes Jahr lang bestehen.

Ein Bauer gab einer Kuh eine Belladonna-Abkochung in Milch. Darnach erschienen: Durst, dunkle Röthung der Conjunctiva, Mydriasis und Blindheit, blutige Entleerungen und Lähmung.

Ein von einem tollen Hunde gebissenes Pferd bekam 15 g Rad. Belladonnae und 45 g Rad. Valerianae mit Hafer, und zwar zwei solcher Gaben in 14 Tagen. Das Pferd erholte sich und blieb gesund, war aber dann auf beiden Augen blind, wahrscheinlich in Folge einer durch die Belladonna bewirkten „Paralyse des Sehnerven“[2]).

1) Raehlmann, Klin. Monatsbl. f. Augenheilk. 1893. S. 61.
2) Jankowich, Oestr. med. Wochenschr. 1842. No. 40.

Bei Menschen sind ähnliche Beobachtungen gemacht worden.

Ein Knabe hatte Tollkirschen gegessen. Nach mehreren Stunden wurde er so blind, dass er das Tageslicht nicht sah. Er fing auch zu deliriren an

Nach Einnehmen von 0,03 g Extr. Belladonnae trat bei einer jungen Frau eine vollständige Blindheit ein. Sie war hochgradig lungentuberculös[1]).

Auch eine neuere bestätigende Beobachtung am Menschen liegt vor.

Eine Frau, die an Magengeschwür litt, sah seit drei Tagen schlecht. Die Sehkraft war schnell geschwunden, so dass am dritten Tage Blindheit eingetreten war. Die Pupillen reagirten träge, die Lichtempfindung fehlte. Der Augenhintergrund war normal.

Der Zustand war die Folge des Einnehmens von Extr. Belladonnae (im Ganzen ca. 1,7 g) mit Wismuth.

Die Sehkraft kam in wenigen Tagen wieder. Nach 14 Tagen war S. Finger in 8 m[2]).

Centrale Sehstörungen können auch in der Form von Gesichtshallucinationen durch Atropineinträuflungen hervorgerufen werden.

d) Die Atropin-Conjunctivitis.

Nach längerem Gebrauche des Atropins hat man öfter Gelegenheit örtliche Veränderungen am Auge und seiner Umgebung zu beobachten. Macht man täglich ein- oder mehrmalige Einträuflungen des Alkaloidsalzes wie bei chronischer Iritis, so sieht man dies natürlich häufiger als z. B. bei Schichtstaar, wo nur alle vier bis fünf Tage eingeträufelt wurde[3]). Nachdem das Mittel eine Zeit lang, selbst Monate hindurch ohne die geringsten Nebenwirkungen vertragen worden war, zeigen sich in der Regel sehr kurze Zeit, bisweilen nur $^1/_2$—2 Stunden nach der Einträuflung entzündliche Störungen[4]). Die Fälle, in denen sich solche schon nach einmaligem Gebrauche des Atropins ausbilden, sind sehr selten. Sie finden ihr Analogon in der als Idiosynkrasie bezeichneten abnormen Empfindlichkeit, welche man gelegentlich auch gegen andere Arzneistoffe antrifft, und für welche uns ebenfalls bisher die Erklärung fehlt und sehr wahrscheinlich immer fehlen wird.

Es scheint bedeutungslos zu sein, ob das Mittel vorher sehr reichlich oder nur mässig angewendet worden war. Am merkwürdigsten ist es aber, dass die Empfindlichkeit trotz doppelseitigem Gebrauche oft einseitig vorkommen kann[4]).

In 18 Fällen erschienen Reizzustände des Auges nach Einträuflung von Atropin bei Individuen von 16—81 Jahren. Am häufigsten kamen sie bei alten Leuten vor. Elf dieser Fälle betrafen Menschen über 50, sieben unter 50 Jahren.

1) Andral, Clin. méd. T. V. p. 269.
2) Fejér, l. c.
3) v. Graefe, Arch. f. Ophthalm. Bd. I. S. 242.
4) Saemisch, Graefe-Saemisch Handb. d. ges. Augenheilk. Bd. IV. S.

Die Symptome waren sehr verschieden je nach der Länge der Zeit er Atropinanwendung.

In einem Falle war nach nur zwei Tropfen Atropin das Gesicht eschwollen und ödematös; in einem anderen erschienen erst nach einem lonate eine Entzündung der Lider und Conjunctiva. Es kann zu einem etropion des unteren Lides kommen.

Die Entzündung kann sich auf die Lider beschränken, oder die onjunctiva am meisten, selbst granulär erkranken lassen.

Bei einigen dieser Kranken erzeugte auch die subcutane Einspritzung n Atropin, oder das Auftragen einer Atropinsalbe an einer Hautstelle, usschläge von papulärer oder vesiculärer Gestalt[1]).

Auch Extractum Belladonnae, an der Stirn angewandt, veranlasste ei dazu Veranlagten, ein Erythem ebenso schnell, wie Atropin im Auge ne Conjunctivitis hervorrief[2]).

Man kann drei Formen der örtlichen Augenerkrankung unterscheiden, n denen gewöhnlich zwei mit einander vergesellschaftet sind, nämlich:

1. Catarrhalische Conjunctivitis,
2. Follikuläre Conjunctivitis,
3. Blepharitis.

1. Die catarrhalische Conjunctivitis bietet verschiedene Bilder ar. Das einfachste ist wohl dasjenige der entzündlichen Auflockerung. ndere Male ist die Conjunctiva übermässig stark injicirt. Die Injection ägt eine blass- bis rosenrothe, an den Fleischton erinnernde Farbe[3]). elegentlich kommt eine catarrhalische Form vor, die an den sogenannten rühjahrscatarrh erinnert. Die Conjunctiva bulbi ist dann gelbgrau ver- rbt mit halbdurchsichtigen Erhabenheiten. Die Umgebung der Cornea t am stärksten infiltrirt. Dort kann sich ein gefässreicher Wulst bilden[4]). itze und Stechen begleiten die Röthe und das Thränen.

2. Die folliculäre Conjunctivitis. Der starken Injection der ndehaut folgt bald die Entwicklung der Follikel, oder, wie v. Graefe ausdrückte, einer eigenthümlichen Art von „Granulationen, den ge- öhnlichen bläschenförmigen Lymphfollikeln des unteren Lides verwandt, ur durch etwas consistenteren und gelblicheren Inhalt, sowie durch ab- eichendes Verhalten der Schleimhautvascularisation meist von denselben erschieden". Die Follikel treten besonders auf dem unteren Lide, und er bis gegen den Lidrand hin, dicht gedrängt in mehr rundlicher Form eben einander auf.

3. Die Blepharitis verbindet sich meist mit Conjunctivitis. Die epharoconjunctivale Reizung geht mit Thränen und auch mit Lidödem ein- er. Besonders am unteren Lide bildet sich weiterhin eine zu Excoria- onen führende Dermatitis. Bei nur mässiger Injection der Conjunctiva önnen die Lider erysipelatös erkranken, besonders bei ganz acuter Ent- cklung.

Mitunter äussert sich die Reizwirkung auch in der Bildung von

1) Treacher Collins, Ophthalm. Hosp. Rep. Vol. XII. p. 177.
2) Noyes, Ophthalm. Hosp. Rep. 1869. Vol. VI. p. 212.
3) Saemisch, l. c.
4) Galezowski, Recueil d'Ophthalm. 1875. p. 158.

Gerstenkörnern am Lidrande, oder die Entzündung verbreitet sich v
den Lidern weit über die Umgebung des Auges. So beobachtete m.
nicht nur ein begrenztes Lideczem, sondern auch die Fortsetzung ein
solchen über das ganze Gesicht. Mitunter sah man nach jeder Atropi
einträufelung eine erysipelartige Lidschwellung bei Schmerzen, Röthun
und Chemosis der Conjunctiva[1]), die in schweren Fällen bis zu ein
Woche zu ihrem Verschwinden brauchen kann.

Vereinzelt steht die Angabe, dass nach langem Atropingebrau
auch hartnäckige Hornhauterkrankungen entstehen können[2]).

Hat sich die Intoleranz einmal ausgebildet, so giebt sie sich jed
mal durch eine der vorstehenden Symptomengruppen kund, wenn ei
erneute Einträufelung gemacht wird. Schwer zu bestimmen ist es, w
lange diese erhöhte Vulnerabilität der Augengewebe im Ganzen anhä
Jedenfalls beträgt die Dauer Monate.

Der Verlauf der Erkrankung ist ein verschiedenartiger. Die fol
culäre Conjunctivitis kann Monate lang fortbestehen, die vorwiegend a
Lidhautentzündung auftretende in wenigen Tagen zurückgehen.

Die Atropinconjunctivitis giebt eine durchaus günstige Progno
Aussetzen des Mittels und Behandlung mit Bleipräparaten führt meiste
bald zur Heilung. v. Graefe hat auch Einpudern von Calomel e
pfohlen. Da wir jetzt hinreichend über Ersatzmittel des Atropins v
fügen, welche in solchen Fällen in der Regel auch gut vertragen werd
so braucht die Therapie des Grundleidens keine Störung zu erfahren.

Zur Erklärung dieser Entzündung nahm v. Graefe an, da
ein an sich reizloses Mittel durch Summirung der Wirkungen ei
anatomische Veränderung der Schleimhaut hervorrufe, wie man auch b
Anwendung der meisten Topica die Erfahrung machen könne, dass
zu Anfang mit bestem Erfolge gebrauchtes Mittel allmählich stärke
Reizung verursacht. Worin diese anatomischen Veränderungen bestehe
hat sich allerdings bisher nicht feststellen lassen — makroskopisch sind
jedenfalls nicht sichtbar.

So richtig an sich diese Bemerkungen sind, so lassen sie doch d
Wesentliche ausser Acht, nämlich die angeborene oder erworbe
höhere Empfindlichkeit der Gewebe. Läge eine solche nicht v
so müsste ja die Summirung kleiner Reizimpulse bei jedem Mensch
Atropinconjunctivitis — oder Blepharitis erzeugen können, was thatsäc
lich nicht der Fall ist. Analoge Vorgänge spielen sich auch bei d
innerlichen Gebrauche mancher Arzneimittel, z. B. des Jodkaliums
das plötzlich Hautausschläge u. A. m. hervorruft, nachdem es lange Z
hindurch gut vertragen worden war.

Wir erblicken in der sogenannten Atropinconjunctivi
überhaupt nichts Anderes als eine durch die Oertlichkeit b
stimmte Form eines Arzneiexanthems. Die an den übrig
Schleimhäuten oder der Haut auftretenden Atropin- oder Belladonn
ausschläge können ebenfalls diffuse oder fleckweise Röthung, oder Eczem
bläschen oder Knötchen darstellen. Auch sie zeigen die Tendenz, si
über die Anwendungsstelle hinaus auszubreiten. Gerade Fälle wie d

1) Lawson, Ophthalm. Hosp. Reports. 1869. Vol. VII. p. 119.
2) Galezowski, l. c.

folgende stützen unsere Ansicht, weil sie die Uebereinstimmung der Erkrankungsform am Auge und der äusseren Haut lehren.

Als bei einer Frau ein Tropfen einer $^1/_2$ procentigen Atropinlösung, also etwa 0,00025 g in das Auge gebracht worden waren, entstanden Conjunctivalreizung mit Schwellung. Lider und Wangen waren nach einem Tage erysipelasartig geröthet und geschwollen. Die äussere Haut des unteren Lides erschien stellenweise excoriirt. Bald traten hier stecknadelkopfgrosse Bläschen auf, welche sich gegen die Schläfe, das obere Lid, die Stirn, Wange und Ohren hin verbreiteten, um die bekannten Phasen des Eczems durchzumachen. Nach sechs Tagen erst war die Veränderung geschwunden. Bei erneuter Anwendung kehrte sie wieder[1]).

Der Vorgang einer ausnahmsweisen Reizwirkung des Atropins kann sich aber auch so abspielen, dass nach Anwendung am Auge hier wenig oder nichts von Störungen eintritt, aber wohl an der Nasenschleimhaut. Nach der Einträufelung einer Atropinlösung von 1 : 120 pCt. bei einem Manne mit Staphyloma posticum entstand schon nach zwei Tagen, fünf bis zehn Minuten nach jeder Einträufelung Nasenbluten von 15 Minuten Dauer. Ebenso wirkte Duboisin[2]).

Schliesst man sich unserer Auffassung an, dann muss man die Erklärungsversuche, die sich auf ausserhalb des Individuums liegende Ursachen stützen, von vornherein als verfehlt bezeichnen. Thatsächlich lassen sie alle so grosse Mängel erkennen, dass keine von ihnen auch nur die Schwelle der Befriedigung erreicht.

Am wenigsten ist natürlich mit der Annahme erklärt, das Atropin wirke auf die elastischen Fasern der Conjunctivalpapillen und auf muskuläre Fasern, welche die Oeffnungen der Drüsen umgeben, erregend und verursache hierdurch venöse Stauungen und Unterdrückung der Drüsensecretion[3]). Dies ist, sogar in Einzelheiten, wahrscheinlich ebensowenig richtig, wie es über die Frage keine Auskunft giebt, warum Atropin oder Belladonna nur bei einzelnen Menschen diese Störungen erzeugt. Ebenso unbefriedigend sind die Angaben, dass die Störung durch Lähmung der Gefässmusculatur erzeugt werde[4]), oder dass Atropin eine gefässerweiternde Einwirkung auf die oberflächlichen Gefässe, die es direct berührt und eine verengernde auf die tieferen ausübt.

Es lag nahe, die Beschaffenheit der angewandten Lösungen zu verdächtigen. Der häufigste Fehler einer Atropinlösung hinsichtlich ihrer chemischen Beschaffenheit ist ein Gehalt an freier Säure. Dass hierdurch Reizerscheinungen hervorgerufen werden, wird Niemand auffällig finden. Solche Lösungen erzeugen dieselben aber nicht erst nach längerem Gebrauche, sondern begreiflicherweise sehr bald und auch in allen Augen, an denen sie verwendet werden. Aber man sah auch nach „guten“ Präparaten bei monatelang fortgesetztem Gebrauche Entzündungen, ohne ein Kriterium angeben zu können, wodurch sich solche Präparate von anderen unschädlichen unterschieden[5]). Wollte man, wie

1) Schenkl, Prag. med. Wochenschr. 1880. S. 181.
2) Reich, Wiestnik Opht. Mai 1889. — Archives d'Ophthalmol. 1890. p. 82.
3) Galezowski, Recueil d'Ophthalmol. 1874. p. 132.
4) Glorieux, Annales d'Oculist. 1885. T. XCIV. Juillet.
5) Donders, Refraction und Accommodation. S. 493.

dies empfohlen wurde, durch Hinzufügen von Natr. carbonicum die eventuelle Schädlichkeit einer Atropinlösung aufheben[1]), so würde man unchemisch vorgehen und nicht mehr ein Atropinsalz, sondern die freie Base zur Verwendung bringen.

Unausbleiblich war natürlich auch die Meinung, dass Verunreinigungen der Atropinlösungen durch Pilze die schuldige Ursache der Augenerkrankungen seien. Und doch hätte ein geringes Mehrorientirtsein über Atropin- und Belladonnawirkungen lehren müssen, dass die verschiedensten Präparate, ja selbst verschluckte Belladonnabeeren gelegentlich analoge Veränderungen an Schleimhäuten hervorrufen! Dieser Mangel an ferner liegendem Wissen ist die Schattenseite specialistischer Vertiefung.

Es ist absolut ausgeschlossen, dass Pilze irgendwie hier betheiligt sind. Wenn man aber glaubt, durch Sterilisiren oder Zumischen von antiseptischen Stoffen zu Atropinlösungen die Conjunctivitis vermieden zu haben, so ist hier der Beweis der Causalität noch zu liefern. Abgesehen von den Momenten, die indirect gegen die Pilze als Ursache sprechen, ist der Beweis auch direct geliefert worden, wie die folgenden Krankengeschichten darthun.

Ein 81jähriges Fräulein wurde wegen Katarakt operirt. Nach dem dritten Tage erhielt sie täglich einige Tropfen durch Kochen sterilisirter 0,5 procentiger Atropinlösung. Am fünften Tage erschienen: Anschwellung und Röthung der Augenlider, Conjunctivitis mit zahlreichen Granulationen, Secretion und einige hintere Synechien. Nach einigen Tagen Ersatz des Atropins durch Hyoscin. Darauf erfolgte in wenigen Tagen Beseitigung jeder Reizung. Hyoscin machte Intoxicationserscheinungen. Deshalb wurde wieder Atropin gegeben, welches bei bakteriologischer Untersuchung sich steril erwies. Die Reizerscheinungen traten wieder auf. Der Gebrauch eines Mydriaticums wurde bald überflüssig; nach Zincum sulfur. trat rasche Heilung ein. Das Auge war stets durch Verband mit sterilem Material geschützt. Dasselbe Atropin erzeugte bei anderen Menschen keine Reizerscheinungen.

Eine 36jährige Frau erhielt gegen schwere doppelseitige Iritis sechs Mal täglich Atropin, warme Umschläge und Salicylsäure. In der ersten Woche erschien Besserung, vom achten Tage an Schwellung und Röthung der Lider und Conjunctivitis. Gegen die Secretion Lapispinselung; die warmen Umschläge wurden ausgesetzt. Atropin wurde weiter gebraucht. Dabei stellten sich Zunahme der Secretion und an den unteren Augenlidern zahlreiche Follikel ein. Die bacteriologische Untersuchung des Secretes ergab: Staphylococcus pyogenes aureus und albus, den Streptococcus pyogenes, andere Kokken und einen Bacillus (subtilis?). Hyoscin schuf Besserung. Nach einer Woche bestand keine Secretion mehr, sondern nur noch wenige Follikel. Eine erneute Untersuchung ergab jetzt dieselben Mikroorganismen, wenn auch in geringerer Menge.

Als man wieder durch Kochen sterilisirte Atropinlösung, die täglich bacteriologisch untersucht und keimfrei gefunden wurde, statt Hyoscin einträufelte, erschien schon nach drei Tagen ein Reizzustand der Conjunctiva mit zahlreichen Granulationen und Schwellung und Röthung der Lider. Im Secret waren wieder dieselben Mikroorganismen.

Nach erneutem Wechsel mit Hyoscin erfolgte Heilung in wenigen Tagen. Die Nase schwoll während des Atropingebrauches ebenfalls

1) Block, ref. Centralbl. f. Augenheilk. 1900. S. 147.

n. Durch Pinselung der einen Seite der Nasenschleimhaut mit ausgekochtem
'insel und steriler Atropinlösung entstand daselbst eine lebhafte Secretion:
.nschwellung des unteren Nasentheiles, Häute gespannt, roth und glänzend.
ei dem Untersucher selbst machte die Lösung keine Reizerscheinungen.

Das Atropin war also sowohl durch Kochen als auch durch Sublimat-
usatz keimfrei gemacht, ausserdem festgestellt, dass keine Culturen aus
enselben wuchsen, und trotzdem trat die typische Conjunctivitis auf[1]).
In einem weiteren Falle entstand eine acute Conjunctivitis nach
nmaliger Einträuflung innerhalb 24 Stunden. Sie wiederholte sich,
ch als eine ausgekochte Lösung benutzt wurde[2]).
Nicht genug mit der Annahme einer verpilzten Atropinlösung haben
anche noch geglaubt, die Art der Verunreinigung besonders specialisiren
müssen. So wurde gemeint, dass alle follikelartigen Gebilde der
onjunctiva auf Trachom beruhen. Daher sei auch die Atropinconjunc-
vitis „unbedingt" auf die mit Trachomerregern behafteten Tropfapparate
rückzuführen[3]). (!)
Noch gesuchter ist die Meinung, die im Anschlusse an die Mit-
eilung über eine, durch chemisch und bacteriologisch einwands-
reies, in sterilisirtem Glase befindliches Atropin erzeugte Con-
nctivitis geäussert wurde.
Auch hier sollen trotz alledem Bacterien im Spiele gewesen sein,
mlich diejenigen, welche in jedem Bindehautsacke vorhanden sind.
as Atropin hebe zwar die amöboiden Bewegungen der weissen Blut-
rperchen auf und wirke in diesem Sinne entzündungswidrig (?), bei
sonderer Empfänglichkeit könnten aber nach häufiger Einwirkung des
tropins tiefere Störungen der Circulation entstehen und dadurch sollte
e normale Widerstandskraft der Gewebe abgeschwächt, und so den
cterien ein günstiger Nährboden vorbereitet werden[4]).
Selbst wenn diese Annahme einer bacteriellen Erkrankung mehr
e eine Hypothese wäre, so bliebe immer noch zu erklären, warum
rade das Atropin den Nährboden in dieser Weise vorbereitet, und
elcher Art jene tieferen Circulationsstörungen sind.
Die Behauptung, dass die Wirkung nur bei concentrirteren
ösungen eintrete, oder nach Operationen und Verletzungen, welche
e Nervenendigungen bloslegen[5]), entspricht nicht den anderweitigen
rfahrungen.
Ebenso zurückzuweisen ist schliesslich die Meinung, dass ausserdem
ch der Temperaturunterschied zwischen Lösung und Bindehaut in Be-
cht kommt[6]).
Der ganze Vorgang ist ein nur auf individueller eigenthüm-
cher Veranlagung beruhender. Nur so lässt sich auch eine Er-
ankung auffassen, bei der trotz beiderseitiger Atropinanwen-
ng nur ein Auge erkrankte.
Dies war bei einer Frau der Fall, die an einer sich sehr langsam

1) Ahlstroem, Klin. Monatsbl. f. Augenheilk. 1895. S. 439.
2) Illig, Münch. med. Wochenschr. 1893. No. 33.
3) Schiele, Arch. f. Augenheilk. Bd. XLIV. Ergänzungsheft.
4) Bergel, Wochenschr. f. Therap. u. Hygiene d. Augos. 1898. No. 41. S. 321.
5) Hauer, Ungar. Beitr. z. Augenheilk. Bd. 2. H. 247.
6) Mark, Ungar. Beitr. z. Augenheilk. S. 223.

entwickelnden Cataract litt, und der zu ihrer Erleichterung während einiger Monate, etwa einmal wöchentlich Atropin eingeträufelt wurde. Das Mittel hatte nicht die geringste unangenehme Nebenwirkung und wurde schliesslich wegen der fortschreitenden Reife der Cataract ausgesetzt. Etwa 5 Monate später sollte zur Operation geschritten werden und man gab zur Vorbereitung Atropin. Darauf entstand im linken Auge, in welches früher kaum häufiger als in das rechte instillirt worden war, eine sehr heftige Conjunctivitis follicularis, während sich das rechte nach der Instillation vollkommen normal verhielt. Letzteres wurde auch operirt und während der Nachbehandlung wiederholt Atropin ohne Nachtheil eingeträufelt.

Als nach einigen Monaten auch das zweite Auge operirt werden sollte, rief schon der erste zur Vorbereitung eingeträufelte Tropfen Atropinlösung nach wenigen Stunden ein Recidiv hervor. Nachdem durch Behandlung mit Plumbum aceticum und Argentum nitricum der Conjunctivalsack wieder eine normale Beschaffenheit erhalten hatte, wurde nach Monate langen Pausen noch zweimal ein Recidiv durch erneute Einträuflung beobachtet. Die Follikelbildung war in diesem Falle nicht sehr ausgesprochen, dagegen trat die blassrosarothe Injection der Membran und die Betheiligung der Liddecken deutlich hervor. Die betreffenden Atropinlösungen waren anderweitig ohne Nebenwirkung benutzt worden[1]).

Endgültig wird das Entstehen der Atropin-Conjunctivitis nur durch eine individuelle Disposition dadurch bewiesen, dass viele derartig stigmatisirte Menschen die gleichen Veränderungen auch nach anderen Tropeïnen bekommen.

c) Folgen des chronischen Atropingebrauches.

Es giebt eine ganze Reihe somatischer Störungen, die der chronische Atropingebrauch zeitigen kann. Am Auge treten dieselben nur selten auf. Die Art derselben illustrirt am besten die Beobachtung an einem Staar-Operirten, bei dem sich auf dem linken Auge Flimmern und Halbsehen, namentlich bei anhaltender Arbeit einstellte. Neben einer ziemlich bedeutenden Gesichtsfeldeinengung nach innen und unten bestand im Jahre 1872 in diesem Quadranten eine sichelförmige Randpartie, in welcher der Kranke alles verschleiert sah. Der ophthalmoskopische Befund war negativ. Dunkelkur und Kaltwasserkur halfen nicht.

Nach einem Jahre bestand auf diesem Auge starre Erweiterung der Pupille, bei nahezu normalem Sehvermögen. Der Kranke gestand sich schon vor dem Eintritt in die Klinik, um besser sehen zu können, täglich atropinisirt zu haben. Er setzte dies auch später noch im Ganzen ca. 9 Jahre lang fort, und gebrauchte im letzten Jahre für eine zweimal tägliche Atropinisirung Lösungen von 0,02 1,0 : 30,0. Flimmern und Halbsehen traten beim Aussetzen des Atropins ein.

Im Jahre 1881 zeigte das linke Auge den folgenden Befund:

Sehschärfe $= {}^1/_1 - 4{,}5$ D; es bestand eine starre Erweiterung der Pupille. Perimetrisch zeigte sich die äussere Gesichtsfeldhälfte mit Ausnahme des centralen Theiles erhalten. Etwa bei 20° nach aussen vom Mittelpunkt

1) Saemisch, l. c.

des Perimeters war eine relativ grosse Zone nach oben und unten abzugrenzen, in welcher der Kranke alles trüb sah. Pilocarpineinspritzungen (täglich 0,02 g) und eine mässige Dunkelkur hoben diese Atropinvergiftung[1]).

IX. Die Allgemeinwirkungen des in das Auge gebrachten Atropins.

In den vorstehenden Krankengeschichten sind schon in reicher Zahl alle jene subjectiv oder objectiv erkennbaren Nebenwirkungen seitens der Haut, der Drüsen, des Herzens und des Centralnervensystems angeführt, die resorptiv vom Auge aus zu Stande kommen und heilen können. Es wurden indessen auch tödtliche Ausgänge in Folge von Atropineinträuflungen beobachtet. In einem derartigen Falle konnte das etwaige Verschlucken von atropinhaltigen Thränen ausgeschlossen werden.

Einem vierjährigen Mädchen, das an Conjunctivitis, oberflächlichen Cornealgeschwüren und Iritis litt, wurde eine Lösung von Atropin (0,05 : 10) eingeträufelt. Nach vier Tagen entstanden: Delirien, Hallucinationen etc. Trotz Sinapismen auf die Waden, Wärmflaschen, Kaffeeclystiren erfolgte der Tod[2]).

Aehnlich traurig gestaltete sich der Ausgang bei einem zehn Monat alten Kinde, das an angeborenem Staar litt. Die Pupillen waren eng. Deshalb wurden drei Tropfen einer Atropinlösung (0,08 : 10,0) eingeträufelt. Da die Erweiterung nicht genügend erfolgte, wiederholte man die Einträufluug. Danach wurden die Lippen roth und glänzend und die Beine erythematös. Trotzdem wurde wieder Atropin am selben und am folgenden Tage eingeträufelt(!) Vier und eine halbe Stunde nach der letzten Einträufluug stieg die Körperwärme; das Kind sah roth aus und hatte leichte Zuckungen; Lippen und Mund waren trocken. Nach weiteren $4\frac{1}{2}$ Stunden stellte sich Schläfrigkeit, drei Stunden später unzählbarer Puls und sehr bald danach der Tod ein[3]).

Angeblich hat das Kind nur sieben Tropfen der obigen Lösung, also etwa — 3,5 mg bekommen — wahrscheinlich aber unserer Meinung nach mehr.

Tropin.

Bei localer Einwirkung des Tropins auf das Auge ist keinerlei mydriatische Wirkung feststellbar. Dagegen entsteht durch Allgemeinvergiftung durch 0,2—0.5 g Tropinum sulfuricum bei Katzen als constantes Symptom eine maximale Mydriasis, die stundenlang anhält. Die Pupille ist dabei gegen Lichteinfall reactionslos. Physostigmin und Muscarin beseitigen den Zustand[4]).

1) v. Rothmund und Everbusch, Mittheil. der Universitäts-Augenklinik zu München. 1882. Bd. 1. S. 337.

2) Burvenich, Annales de la Soc. de Médec. de Gand. 1891.

3) Rockliffe, Transact. of the Ophth. Soc. Vol. XXII. 1902. p. 302.

4) Fraser, Proceedings of the R. Society of Edinburgh. 1869. p. 556. — Hellmann, Beiträge zur Kenntniss der phys. Wirkungen des Hyoscyamins. Inaug.-Dissert Jena 1873. — Gottlieb, Arch. f. exper. Pathol. u. Pharmak. Bd. XXXVII. 1896. S. 220.

Das Tropin kann durch Esterificirung sowohl mit aromatischen als auch mit Säuren der Fettreihe atropinartige Wirkungen auf die Pupille erlangen. Es kommen aber nicht allen Tropeïnen mydriatische Wirkungen zu.

Benzoyltropin wirkt, wenn es zu 0,001 g in das Auge von Katzen gebracht wird, nach einer halben Stunde mydriatisch[1].

Lactyltropin.

Diese Substanz besitzt schwache pupillenerweiternde Wirkungen. Eine zweiprocentige Lösung ruft noch keine Mydriasis hervor, wenige Tropfen einer 10—20procentigen Lösung erzeugen aber eine, nach etwa einer halben Stunde beginnende Differenz in der Pupillenweite, die nach zwei Stunden ihr Maximum erreicht. Die Pupille reagirt zwar auch dann noch träge auf Belichtung, bleibt aber dreimal so weit als jene des gleich belichteten anderen Auges. Nach etwa fünf Stunden ist die Differenz geschwunden.

Hippuryltropin zeigt eine ähnliche Einwirkung auf die Pupille wie Lactyltropin.

Einzelne aromatische Ester des Tropins wie **Salicyltropin** und **Cinnamyltropin** lassen die mydriatische Wirkung vermissen.

Neue Substitutionsproducte des Atropins.

Eigene Versuche.

Das Atropin ist mit mancherlei Mängeln in seinen Wirkungen auf das Auge behaftet, und die ihm nahestehenden Tropeïne lassen ebenfalls solche nicht vermissen. Es stellt deswegen immer noch eine Aufgabe dar, Tropeïne oder andersartige Stoffe zu finden, die mit möglichst wenigen Nebenwirkungen versehen und besser in Bezug auf die Beeinflussung von Pupille und Accommodation abstufbar sind. Die folgenden Berichte sollen einen kleinen Beitrag zur Lösung dieser Aufgabe darbringen. Sie lehren schon, dass man durch Condensation des Tropins, beziehungsweise Lupinins mit Tropasäure, beziehungsweise Chlor-Brom-Acetyl-Tropasäure nicht unwesentliche Wirkungsänderung nach Dauer und Stärke herbeizuführen vermag. Wenn es gelänge, die bei manchen dieser Körper[2]) etwas aufdringliche örtliche Reizwirkung zu beseitigen, so würden auch sie alsbald für Atropin-Indicationen gebraucht werden können.

1) Buchheim, Arch. f. exper. Pathol. u. Pharmak. Bd. V. 1876. S. 467. — Gottlieb, l. c.

2) Die Darsteller der auf den folgenden Blättern untersuchten Verbindungen sind Hr. Prof. Wolffenstein und Dr. Mamlock, denen wir für dieselben zu Dank verpflichtet sind.

Chlortropeïn. Bromtropeïn.

Die folgenden Formeln geben ein Bild der Constitution des Chlor- und Bromtropeïns.



Chlortropeïn.

Für Meerschweinchen ist die allgemeine Giftigkeit des Chlortropeïns beträchtlich geringer als die des Atropins, die Reizwirkung an den Augenhäuten grösser.

Die Ergebnisse der Prüfung einer zweiprozentigen Lösung am Menschen lassen wir, ebenso wie diejenigen mit einer ebenso starken Bromtropeïnlösung hier folgen:

Erster Versuch:

6. December 1902. Rechtes Auge:

Vor dem Versuche: Pupille 3,5—4,0 mm. Nahepunkt 27 cm.

1 Uhr 53 Minuten. Es werden ein bis zwei Tropfen eingebracht. Sofort entstehen ziemlich lebhaftes Brennen, Thränenträufeln und Conjunctivalinjection. Die unangenehmen Empfindungen gehen nach zwei Minuten vorüber, die Röthung nicht. Es entwickelt sich darauf ein Gefühl von Spannung und Trockenheit ähnlich wie bei Cocain und vermehrter Lidschlag. Keine Erweiterung der Lidspalte, keine Anästhesie bis 2 Uhr.

2 Uhr 3 Minuten. Beginnende Pupillenerweiterung: das geschilderte Gefühl ist fast ganz verschwunden, Anästhesie nicht aufgetreten. Nahepunkt 27,5 cm.

2 Uhr 10 Minuten ist jede abnorme Empfindung verschwunden. Pupille 5,5 mm: Blendungsgefühl. Nahepunkt 32 cm. Deutliche Mikropsie.

2 Uhr 18 Minuten. Pupille 6,5 mm. Nahepunkt 33 cm.

2 Uhr 25 Minuten. Der gleiche Zustand.

2 Uhr 40 Minuten. Pupille 7 mm; sonst ist nichts verändert.

2 Uhr 50 Minuten. Noch deutliche Mikropsie. Röthung ist jetzt fast verschwunden.

3 Uhr 50 Minuten. Nahepunkt 29 cm: Pupille 6,5 mm. (Bisher alle 10 Minuten untersucht).

5 Uhr 15 Minuten. Pupille 5,5 mm. Accommodation unverändert.

6 Uhr 30 Minuten. Pupille 4,5 mm.

7 Uhr 30 Minuten. Pupille 4,0 mm.

10 Uhr. Derselbe Zustand.

Accommodationsbreite wieder normal.

Zweiter Versuch.

7. November 1902. Rechtes Auge, Pupille 3,5 mm. Nahepunkt 27 cm.

9 Uhr 43 Minuten. Sehr reichliche Einträufelung. Reizerscheinungen sind nicht stärker wie im ersten Versuch.

9 Uhr 47 Minuten. Das Brennen ist vorbei. Die Hornhautempfindlichkeit blieb unverändert.

9 Uhr 50 Minuten. Pupille 4—4,5 mm.

9 Uhr 53 Minuten. Accommodation noch unverändert. Die Lidspalte ist deutlich verkleinert. Gefühl von Spannung, Trockenheit und häufiger Lidschlag wie im vorigen Versuche. Empfindlichkeit bei häufigen Prüfungen unverändert.

10 Uhr. Pupille wie vorher. Nahepunkt 32 cm. Leichte Zuckungen im Orbicularis, wobei sich die Lidspalte noch mehr verkleinert. Sonst keine unangenehmen Empfindungen mehr.

10 Uhr 5 Minuten. Pupille 4,5 mm. Blendungsgefühl. Die Wimpern des linken Auges machen sich lästig bemerkbar. Nahepunkt 37 cm.

10 Uhr 8 Minuten. Pupille 5.0 mm.

10 Uhr 11 Minuten. Nahepunkt 37 cm. Die Zuckungen haben aufgehört. Noch leichte Röthung.

10 Uhr 13 Minuten. Pupille 5,5 mm. Sehr deutliche Mikropsie.

10 Uhr 16 Minuten. Nahepunkt unverändert. Pupille 6.0 mm. Wimpern links sehr aufdringlich.

10 Uhr 22 Minuten. Nahepunkt 36 cm. Pupille 6.5 mm.

Bei fortgesetzten Untersuchungen erfolgt keine Aenderung bis 10 Uhr 40 Minuten. Nahepunkt jetzt 35 cm. Pupille wie vorher. Lichtreaction nicht ganz aufgehoben.

10 Uhr 55 Minuten. Nahepunkt 34 cm.

11 Uhr 3 Minuten. Nahepunkt 33 cm.

Keine Aenderung bis 11 Uhr 55 Minuten. Nahepunkt 32 cm. Pupille unverändert.

12 Uhr 25 Minuten. Nahepunkt 30,5 cm.

2 Uhr. Pupille 6,0 mm. Nahepunkt 30.5 cm.

3 Uhr 20 Minuten. Nahepunkt 30 cm.

4 Uhr 10 Minuten. Pupille 5.5—5 mm. Lichtreaction sehr deutlich.

5 Uhr 15 Minuten. Pupille 4,5 mm. Bei Lichteinfall Verengerung bis 3.5 mm. Nahepunkt 29 cm.

6 Uhr 40 Minuten. Nahepunkt 28 cm.

8 Uhr. Nahepunkt fast normal.

10 Uhr. Noch geringe Pupillendifferenz. Accommodation normal.

Ergebniss: Chlortropeïn ist kein Ersatz für Atropin zu therapeutischen Zwecken (z. B. Iritis), weil die Wirkung zu wenig energisch und zu kurzer Dauer ist.

Es erzeugt eine ausreichende Mydriasis für ophthalmoskopische Untersuchungen, wobei die geringe Wirkung auf die Accommodation von Vortheil ist. Unangenehm sind die Reizerscheinungen.

Bromtropeïn.

Erster Versuch.

11. December 1902. Rechtes Auge. Pupille 3,5 mm. Nahepunkt 27 cm.

9 Uhr 40 Minuten. 1—2 Tropfen einer einprocentigen Lösung werden eingeträufelt. Sofort entsteht lebhaftes Brennen und Thränen. Erst nach 2 Minuten kann das Auge wieder frei geöffnet werden. Injection der Bindehaut, häufiger Lidschlag. Keine Herabsetzung der Empfindlichkeit.

9 Uhr 44 Minuten. Gefühl von Trockenheit und Spannung, wie bei der Chlorverbindung. Verkleinerung der Lidspalte.

9 Uhr 46 Minuten. Eine Herabsetzung der Hornhautempfindlichkeit ist bei häufiger Prüfung bisher nicht zu finden.

9 Uhr 49 Minuten. Beginnende Mydriasis. Pupille 4 mm. Nahepunkt unverändert.

9 Uhr 56 Minuten. Nahepunkt 28 cm. Mydriasis nimmt zu.

10 Uhr 2 Minuten. Die abnorme Empfindung ist jetzt geschwunden.

10 Uhr 13 Minuten. Pupille 4,5—5,0 mm. Nahepunkt 28 cm.

10 Uhr 17 Minuten. Pupille 5.0 mm. Nahepunkt 29 cm. Leichtes Blendungsgefühl.

10 Uhr 22 Minuten. Nahepunkt 30,5 cm.

10 Uhr 28 Minuten. Pupille 5.5 mm. Nahepunkt 29,5 cm.

10 Uhr 40 Minuten. Pupillen und Nahepunkt wie vorher.

10 Uhr 50 Minuten. Nahepunkt 27 cm. Pupillen 5,0 mm. Deutliche Lichtreaction.

11 Uhr 30 Minuten. Pupille 4,5 mm.

12 Uhr 15 Minuten. Pupillen 4,0 mm.

2 Uhr. Nur noch unbedeutende Differenz beider Pupillen.

5 Uhr 30 Minuten. Die Differenz ist eben noch bemerkbar.

Zweiter Versuch.

18. December 1902. Rechtes Auge. Pupille 3,5 mm. Nahepunkt 27 cm.

10 Uhr 38 Minuten. Sehr reichliche Einträufelung. Sofort entstehen heftige Reizerscheinungen, Brennen, Thränenlaufen. Das Auge wird krampfhaft geschlossen; lebhafte Injection. Nach $1\frac{1}{2}$—2 Minuten kann das Auge wieder geöffnet werden. Häufiger Lidschlag, Spannungsgefühl, keine Anästhesie.

10 Uhr 42 Minuten. Die Pupille erscheint schon etwas erweitert.

10 Uhr 44 Minuten. Nahepunkt unverändert. Die Reflexempfind lichkeit ist bisher in keiner Weise vermindert.

10 Uhr 53 Minuten. Die Mydriasis ist bisher sehr mässig. h kaum 4,0 mm erreicht. Nahepunkt unverändert.

10 Uhr 57 Minuten. Pupille 4,0 mm. Nahepunkt 28 cm.

11 Uhr 3 Minuten. Pupille 4,5 mm. Nahepunkt 29 cm.

11 Uhr 6 Minuten. Pupille 5,0 mm. Nahepunkt 29,5 cm. D ungewohnte Gefühl ist noch nicht ganz geschwunden; die Röthung e hehlich vermindert.

11 Uhr 14 Minuten. Pupille 5,5 mm. Nahepunkt 29,5 cm. Leich Blendungsgefühl. Die Cilien links sehr bemerklich.

11 Uhr 20 Minuten. Pupille 6,0 mm. Nahepunkt 29,5 cm.

11 Uhr 30 Minuten. Bisher keine Aenderung.

11 Uhr 45 Minuten. Pupille 6,5 mm. Nahepunkt 29 cm.

11 Uhr 55 Minuten. Nahepunkt normal. Pupille 6,0 mm.

12 Uhr 5 Minuten. Der gleiche Zustand.

12 Uhr 25 Minuten. Pupille 5,5 mm. Lichtreaction sehr deutlic

12 Uhr 40 Minuten. Der gleiche Zustand.

1 Uhr. Pupille 5,0 mm.

1 Uhr 30 Minuten. Pupille 4,5 mm.

5 Uhr. Pupille 4,0 mm.

7 Uhr. Es besteht noch eine minimale Differenz.

10 Uhr 30 Minuten. Der Unterschied ist noch nicht ganz ausg glichen.

Ergebniss: Die Wirkung des Bromtropeïn entwickelte sich vi langsamer und war weniger intensiv, als bei der gleichen Dosis d Chlorverbindung, trotz mindestens ebenso heftiger Reizerscheinungen.

Acetyl-Atropin.

Durch die Einführung des Essigsäure-Radicals an Stelle der Hydroxy Gruppe des Atropins erhält man eine wohldefinirte Substanz: das Acety Atropin.



Folgendes sind die Ergebnisse der Selbstprüfung mit einer ei procentigen Lösung des salzsauren Salzes.

Erster Versuch.

Vor dem Versuche wurde festgestellt: Nahepunkt 27 cm; Pupille ,5 mm.

Einträufelung eines Tropfens um 9 Uhr 7 Minuten Vormittags in das rechte Auge. Es zeigen sich Reizerscheinungen. Das rennen ist besonders unangenehm.

9 Uhr 9 Minuten kann das Auge wieder geöffnet werden.

9 Uhr 11 Minuten. Leichte Pupillendifferenz.

9 Uhr 15 Minuten. Pupille 4.0 mm.

9 Uhr 31 Minuten. Pupille 4.5 mm.

9 Uhr 35 Minuten. Pupille 5,0 mm.

9 Uhr 36 Minuten. Abrücken des Nahepunktes auf 28 cm. Die pille wird im senkrechten Durchmesser deutlich grösser als im wagechten, indem der äussere Quadrant bei der Erweiterung zurückbleibt.

9 Uhr 39 Minuten. Längster Durchmesser etwa 6 mm, kleinster 5 mm.

9 Uhr 45 Minuten. Keine Aenderung.

9 Uhr 49 Minuten. Die Pupille ist jetzt rund: 6.0 mm. Nahenkt 28,5 cm. Leichtes Blendungsgefühl. Links werden die Wimpern brend. Das Auge ist jetzt ganz abgeblasst.

9 Uhr 53 Minuten. Pupille 6.5 mm. Der äussere Theil ist wieder was zurückgeblieben. Reaction erhalten.

9 Uhr 58 Minuten. Nahepunkt 29 cm. Pupille rund: 6,5 mm.

10 Uhr 3 Minuten. Pupille rund: 7.0 mm. Accommodation wie rher.

10 Uhr 10 Minuten. Accommodation 28 cm. Pupille wie vorher. action schwach, aber deutlich.

10 Uhr 15 Minuten. Accommodation und Pupille wie vorher.

10 Uhr 27 Minuten. Accommodation normal.

11 Uhr 30 Minuten. Beginnende Abnahme der Mydriasis.

11 Uhr 55 Minuten. Pupille 6,5 mm.

3 Uhr 45 Minuten. Pupille 6,0 mm.

6 Uhr 30 Minuten. Pupille 5,5 mm.

10 Uhr. Pupille 5,0 mm. Bis Mitternacht besteht derselbe Zustand. folgenden Morgen um 8 Uhr 30 Minuten hat die Pupille 4,5—4,0 mm.

10 Uhr 45 Minuten. Pupille 4.0 mm.

Erst bis zum Abend des nächstfolgenden Tages ist die Differenz der ganz ausgeglichen.

Bei einem zweiten Versuche ergiebt sich keine wesentliche Abweichung.

Somit erschien die Pupillenerweiterung schon nach 4 Minuten, nach 8 Minuten ausgeprägt, und hatte nach 56 Minuten ihr Maximum 7.0 erreicht. Sie nahm nach 2 Stunden 23 Minuten ab und schwand h 36 Stunden.

Die Accommodation begann sich nach 29 Minuten zu ändern, ichte nach 50 Minuten das Maximum und war nach 1 Stunde 17 Minen wieder normal.

Acetyl-Tropyl-Lupinein.

Dieser Körper ist ganz wie das Acetyl-Atropin constituirt, nur das an Stelle des Tropinringes der Lupininring, dessen Constitution noch nicht genau bekannt ist, getreten ist.



Zur Verwendung kam eine Lösung von 1 pCt.

Erster Versuch.

Vor dem Versuche wurde festgestellt: Pupille 3,5 mm; Nahepunkt 27 cm.

11 Uhr 20 Minuten. Ein Tropfen wird in das rechte Auge geträufelt. Sofort entstehen lebhaftes Brennen, Lidkrampf, Thränen, letzteres auch links etwas; die Conjunctiva ist beiderseits geröthet. Nach $1^1/_2$ Minuten kann das Auge wieder frei geöffnet werden, aber die Lidspalte erscheint etwas verkleinert. Das Brennen hält noch an.

11 Uhr 23 Minuten. Pupille 4,0 mm.

11 Uhr 27 Minuten sind die Röthung und alle sonstigen Reizerscheinungen geschwunden.

11 Uhr 30 Minuten. Pupille 4,5 mm.

11 Uhr 35 Minuten. Pupille 5,0 mm.

11 Uhr 40 Minuten. Nahepunkt 28 cm. Pupille 5,5 mm. Blendungsgefühl. Wimpern links störend.

11 Uhr 44 Minuten. Pupille 6,0 mm.

11 Uhr 47 Minuten. Nahepunkt 30 cm.

11 Uhr 48 Minuten. Pupille 6,5 mm.

11 Uhr 50 Minuten. Nahepunkt 30,5 cm.

11 Uhr 56 Minuten. Der gleiche Zustand.

12 Uhr. Pupille 7,0 mm.

12 Uhr 3 Minuten. Nahepunkt 30,0 cm.

12 Uhr 6 Minuten. Nahepunkt 29 cm. Pupille 7,0 mm. Reaction vorhanden.

12 Uhr 11 Minuten. Accommodation 28,0 cm.

12 Uhr 16 Minuten. Pupille unverändert.

12 Uhr 27 Minuten. Nahepunkt 28 cm.

12 Uhr 33 Minuten. Accommodation normal.

1 Uhr 30 Minuten. Pupille 6,5 mm.

4 Uhr 30 Minuten. Pupille 6,0 mm.

5 Uhr 15 Minuten. Pupille 5,5 mm.

6 Uhr. Pupille 5,0 mm.

10 Uhr. Pupille 4,5 mm.

Bis gegen Mitternacht erfolgt keine wesentliche Aenderung.

Am folgenden Tage hat die Pupille 4,0 mm. Bis zum späten Abend erfolgt keine weitere Verengerung.

Erst bis zum folgenden Mittage vollzieht sich der Ausgleich.

Bei einem zweiten Versuche war das Ergebniss im Wesentlichen dasselbe.

Somit erweiterte sich die Pupille nach drei Minuten um 0,5 mm, nach 15 Minuten um 2,0 mm. Das Maximum der Erweiterung erfolgte nach 40 Minuten um 3.5 mm. Nach $1^1/_2$ Tagen bestand wieder der Normalzustand.

Die Accommodation fing nach 20 Minuten an sich zu verändern, nach 43 Minuten liess sich maximales Abgerücktsein des Nahepunktes feststellen. Nach einer Stunde dreizehn Minuten war die Accommodation wieder normal.

Das Ergebniss dieser Versuche mit dem Acetyl-Tropyl-Lupineïn ist demnach Folgendes: Bald vorübergehende aber unangenehme Reizerscheinungen. Mässig starkes Mydriaticum. Wirkung auf die Accommodation unbedeutend.

Lupinin.

Erster Versuch.

Lupinin in einprocentiger Lösung.

Linkes Auge. Pupille 3,5 mm: Nahepunkt 27.5 cm.

2 Uhr 11 Minuten. Einträufelung eines Tropfens. Sofort stellt sich sehr heftiges Brennen ein. Lebhafte Injection der Conjunctival- und Episcleralgefässe.

2 Uhr 13 Minuten. Brennen ist sehr gemildert. Röthe nimmt ab. Keine Anästhesie.

2 Uhr 15 Minuten. Normales Aussehen des Auges. Keine unangenehme Empfindung mehr.

Während der ersten Viertelstunde wurde fast ununterbrochen beobachtet. von da ab alle drei bis vier Minuten. Bis drei Uhr war keinerlei Veränderung an Pupille und Accommodationsvermögen feststellbar. In etwas grösseren Pausen wurde bis vier Uhr weiter beobachtet mit demselben negativen Ergebnisse.

Zweiter Versuch.

Lupinin einprocentige Lösung.

Pupille und Accommodation waren wie beim ersten Versuche.

2 Uhr 24 Minuten. Sehr reichliche Einträufelung in das linke Auge. Sofort entstehen heftiges Brennen und Blepharospasmus. Lebhafte Injection. Nach $1^1/_2$ Minuten kann das Auge wieder frei geöffnet werden.

2 Uhr 29 Minuten. Das Brennen ist nicht mehr nennenswerth und die Injection ist auch fast verschwunden. Pupille unverändert.

2 Uhr 39 Minuten. Bis jetzt keine Veränderung. Die Einträufelung wird in derselben Form wiederholt. Die Reaction ist etwas weniger heftig.

Bis 4 Uhr beobachtet. Keine Veränderung an Pupille und Accommodation.

Salzsaures Tropyl-Lupinein.

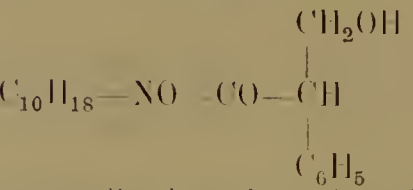

Die Reizerscheinungen, die bei dem Acetyl-Tropyl-Lupinein das Wirkungsbild störten, legten den Wunsch nahe, die Acetylgruppe ausgeschaltet zu sehen.

Die folgenden Versuche lehren, dass in dem Tropyl-Lupinein ein arzneilich besonders gut verwerthbarer Stoff gegeben ist, da es ein energisches, nicht zu lange wirkendes und die Accommodation nur oberflächlich veränderndes Mittel darstellt, dem, wie Versuche an Katzen lehrten, geringere allgemeine Giftwirkungen wie dem Atropinsulfat zukommen.

Die Versuche am Menschen wurden mit einer 1—1,5 procentigen Lösung des salzsauren Salzes angestellt.

Erster Versuch.

25. December 1903. Vor dem Versuche hatte die Pupille 3,5 mm. Der Nahepunkt lag bei 28 cm.

2 Uhr Nachmittags ein Tropfen einer einprocentigen Lösung in das rechte Auge gebracht. Leichtes Brennen für einige Secunden, kaum merkliche Gefässinjection.

2 Uhr 3 Minuten. Die Hornhautempfindlichkeit herabgesetzt. Bulbus erblasst. Gefühl von Spannung und Trockenheit, ähnlich wie bei Cocain.

2 Uhr 5 Minuten. Eine vollständige Reflexlosigkeit ist nicht eingetreten. Die Empfindlichkeit wieder etwas lebhafter.

2 Uhr 9 Minuten. Beginnende Mydriasis. Empfindlichkeit wieder normal. Nahepunkt unverändert.

2 Uhr 11 Minuten. Pupille 4,0 mm.

2 Uhr 14 Minuten. Fast plötzliche Mydriasis auf 5,5 mm. Sehen rechts verschleiert; Wimpern links hervortretend. Nahepunkt 30 cm.

2 Uhr 17 Minuten. Pupille 6,0 mm. Blendungsgefühl. Nahepunkt 35 cm.

2 Uhr 19 Minuten. Pupille 6,5 mm. Nahepunkt 42 cm.

2 Uhr 22 Minuten. Pupille 7,0 mm. Nahepunkt 46 cm.

2 Uhr 24 Minuten. Pupille 7,5 mm. Nahepunkt 46 cm. Lichtreaction aufgehoben.

2 Uhr 27 Minuten. Keine Aenderung.

2 Uhr 29 Minuten. Pupille 7—7,5 mm.

2 Uhr 30 Minuten. Nahepunkt 46 cm.

2 Uhr 35 Minuten. Pupille und Nahepunkt wie vorher.

2 Uhr 38 Minuten. Pupille 7,5 mm. Nahepunkt wie vorher.

2 Uhr 44 Minuten. Keine Aenderung.

2 Uhr 49 Minuten. Pupille 7,5 mm. Nahepunkt 42 cm.

2 Uhr 53 Minuten. Pupille 7,5 mm. Nahepunkt 42 cm.

3 Uhr 3 Minuten. Pupille 7,5 mm. Nahepunkt 40 cm.

3 Uhr 10 Minuten. Pupille 7,5 cm. Nahepunkt 40 cm.
3 Uhr 16 Minuten. Pupille 7,5 mm. Nahepunkt 39 cm.
3 Uhr 26 Minuten. Pupille 7,5 mm. Nahepunkt 37 cm.
3 Uhr 36 Minuten. Pupille 7,5 mm. Nahepunkt 32 cm.
3 Uhr 46 Minuten. Pupille 7,5 mm. Nahepunkt 30 cm.
3 Uhr 56 Minuten. Pupille 7,5 mm. Nahepunkt 29 cm.
4 Uhr 7 Minuten. Pupille 7.5 mm. Nahepunkt normal.
Um 4 Uhr 55 Minuten scheint die Mydriasis abzunehmen.
5 Uhr 30 Minuten. Pupille 7,0 mm. Lichtreaction vorhanden.
7 Uhr 15 Minuten. Pupille 6,5 mm.
7 Uhr 45 Minuten. Pupille 6,0 mm.
Bis 11 Uhr 15 Minuten ist 5.5 mm erreicht.
Am folgenden Morgen 8 Uhr Pupille 4.0 mm.
2 Uhr Nachmittag derselbe Zustand. Bis zum späten Abend erfolgte noch kein vollständiger Ausgleich.
Am nächsten Tage 8 Uhr früh besteht kein Unterschied mehr.

Zweiter Versuch.

1 Uhr 49 Minuten. Einträufelung von 3—4 Tropfen einer einprocentigen Lösung in das rechte Auge. Ganz unbedeutendes, wenige Secunden anhaltendes Brennen.
1 Uhr 51 Minuten. Der Bulbus ist weiss. Die Hornhaut kann mit einem Sondenknopfe fast ohne Reflex berührt werden. Die Berührung wird noch leicht empfunden.
Vor dem Versuche wurde festgestellt: Pupille 3,5 mm. Nahepunkt bei 28 cm.
2 Uhr. Beginnende Mydriasis.
2 Uhr 3 Minuten. Pupille 4,0 mm. Empfindlichkeit noch herabgesetzt.
2 Uhr 7 Minuten. Pupille ebenso. Nahepunkt 28 cm. Empfindlichkeit wieder hergestellt.
2 Uhr 9 Minuten. Pupille 5,0 mm.
2 Uhr 11 Minuten. Pupille 5,5 mm.
2 Uhr 13 Minuten. Pupille 6.5 mm. Nahepunkt 40 cm. Blendungsgefühl.
2 Uhr 16 Minuten. Derselbe Zustand. Wimpern links.
2 Uhr 25 Minuten. Pupille 7.0 mm. Geringe Lichtreaction erhalten.
2 Uhr 30 Minuten. Pupille 7,5 mm. Keine Lichtreaction nachweisbar. Nahepunkt 41 cm.
2 Uhr 40 Minuten. Derselbe Zustand.
2 Uhr. 45 Minuten Pupille 7.5 mm. Nahepunkt 40 cm.
2 Uhr 50 Minuten. Nahepunkt 39 cm.
2 Uhr 55 Minuten. Pupille und Accommodation unverändert.
3 Uhr 5 Minuten. Pupille 7,5 mm. Nahepunkt 38 cm.
3 Uhr 10 Minuten. Pupille unverändert. Nahepunkt 36 cm.
3 Uhr 15 Minuten. Nahepunkt 34 cm.
3 Uhr 20 Minuten. Nahepunkt 32 cm.
3 Uhr 40 Minuten. Nahepunkt 30,5 cm.
3 Uhr 50 Minuten. Nahepunkt 29 cm.

4 Uhr 10 Minuten. Pupille 7,0 mm. Nahepunkt normal.
5 Uhr 30 Minuten. Pupille 6,5 mm.
6 Uhr 15 Minuten. Pupille 6,0 mm. Lichtreaction deutlich.
7 Uhr. Pupille 5,5 mm.
7 Uhr 50 Minuten. Pupille 5,0 mm.
9 Uhr 45 Minuten. Pupille 4,5 mm.

Am nächsten Morgen hatte die Pupille 4,0 mm. Bis zum Abend erfolgte noch kein vollständiger Ausgleich. Auch am zweiten Morgen bestand noch eine leichte Differenz. Bis 7 Uhr Abends kehrte der normale Zustand zurück.

Ergebniss: Das salzsaure Tropyl-Lupineïn ist in einprocentiger Lösung ein energisches Mydriaticum von nicht sehr langer Wirkung. Es bewirkt geringe Störung der Accommodation, die in etwa zwei Stunden vorüber geht. Das Mittel ist sehr geeignet zur ophthalmoskopischen Untersuchung.

Dritter Versuch.

Salzsaures Tropyl-Lupineïn in 1,5procentiger Lösung.
Rechtes Auge. Pupille 4,0 mm. Nahepunkt 28 cm.
2 Uhr. Ein Tropfen eingeträufelt. Leichtes Brennen, welches wenige Secunden dauert.
2 Uhr 4 Minuten. Hornhautreflex nicht ganz aufgehoben, aber abgeschwächt. Bulbus blass.
2 Uhr 5 Minuten. Die Hornhaut kann fast ohne Reaction mit dem Finger berührt werden. Gefühl von Trockenheit, wie bei Cocain.
2 Uhr 7 Minuten. Beginnende Mydriasis. Nahepunkt 28 cm.
2 Uhr 8 Minuten. Der Reflex wieder lebhafter.
2 Uhr 10 Minuten. Pupille 4,5 mm. Nahepunkt 34 cm.
2 Uhr 12 Minuten. Pupille 5,5 mm. Nahepunkt 42 cm.
2 Uhr 14 Minuten. Pupille 6,5 mm. Nahepunkt 42 cm.
Die Empfindlichkeit scheint wieder normal zu sein. Der Bulbus sieht immer noch blass aus.
2 Uhr 16 Minuten. Pupille 7,0 mm. Nahepunkt 43 cm. Blendungsgefühl. Wimpern links lästig.
2 Uhr 20 Minuten. Pupille 7,5 mm. Nahepunkt 43 cm.
2 Uhr 23 Minuten. Pupille 7,5 mm. Nahepunkt 46 cm.
2 Uhr 26 Minuten und 2 Uhr 30 Minuten. Derselbe Zustand. Lichtreaction nicht wahrnehmbar.
2 Uhr 42 Minuten. Pupille 7,5 mm. Nahepunkt 42 cm.
2 Uhr 46 Minuten. 2 Uhr 50 Minuten und 3 Uhr. Derselbe Zustand.
3 Uhr 10 Minuten. Pupille 7,5 mm. Nahepunkt 41 cm.
3 Uhr 17 Minuten. Pupille 7,5 mm. Nahepunkt 38 cm.
3 Uhr 35 Minuten. Pupille 7,5 mm. Nahepunkt 34 cm.
3 Uhr 58 Minuten. Pupille 7,5 mm. Nahepunkt 31 cm.
4 Uhr 10 Minuten. Pupille 7,5 mm. Nahepunkt 30 cm.
4 Uhr 30 Minuten und 4 Uhr 45 Minuten. Derselbe Zustand.
5 Uhr 10 Minuten. Pupille 7,5 mm. Nahepunkt normal.
6 Uhr. Der gleiche Zustand.
7 Uhr. Beginnende Abnahme der Mydriasis.
7 Uhr 15 Minuten. Pupille 7,0 mm.

10 Uhr 30 Minuten. Pupille 6,5 mm. Lichtreaction deutlich.
12 Uhr. Pupille 5,5—6.0 mm.
12 Uhr 30 Minuten. Pupille 5,5 mm.
Am folgenden Morgen 8 Uhr. Pupille 4,5 mm.
2 Uhr. Pupille 4,5 mm. Abends besteht noch eine kleine Differenz, im Morgen des dritten Tages ist sie ausgeglichen.

Vierter Versuch.

Salzsaures Tropyl-Lupineïn in $1^1/_2$ procentiger Lösung.
Linkes Auge. Pupille 3.5 mm; Nahepunkt 28 cm.
1 Uhr 57 Minuten. Zwei bis drei Tropfen eingeträufelt. Brennen ziemlich stark, etwa eine halbe Minute lang.
1 Uhr 58 Minuten. Hornhautreflex kaum mehr vorhanden. Lidspalte etwas erweitert. Gefühl von Trockenheit.
2 Uhr 2 Minuten. Empfindlichkeit wieder lebhafter, beginnende Sehstörung. Pupille 4,0 mm.
2 Uhr 4 Minuten. Pupille 4,5 mm. Nahepunkt 32 cm.
2 Uhr 9 Minuten. Pupille 5,0 mm. Nahepunkt 42 cm.
2 Uhr 12 Minuten. Pupille 5,5 mm. Nahepunkt 42 cm. Wimpern rechts störend.
2 Uhr 15 Minuten. Pupille 6,5 mm. Nahepunkt wie vorher. Zerstreuungskreise sehr störend.
2 Uhr 18 Minuten. Pupille 6,5 mm. Nahepunkt 47 cm.
2 Uhr 23 Minuten. Pupille 7,0 mm. Nahepunkt 47 cm.
2 Uhr 25 Minuten. Pupille 7.5 mm. Nahepunkt 47 cm. Keine Lichtreaction.
2 Uhr 30 Minuten. Pupille 7,5 mm. Nahepunkt 48 cm.
2 Uhr 42 Minuten. Pupille 7,5 mm. Nahepunkt 49 cm.
2 Uhr 45 Minuten. Pupille 7,5 mm. Nahepunkt 51 cm.
3 Uhr — Minuten. Pupille 7,5 mm. Nahepunkt 54 cm.
3 Uhr 5 Minuten. Pupille 7,5 mm. Nahepunkt 57 cm.
3 Uhr 15 Minuten. Derselbe Zustand.
3 Uhr 22 Minuten. Pupille wie vorher. Nahepunkt 47 cm.
Die Pupille blieb vorläufig im gleichen Zustande. Der Nahepunkt zeigte folgende Veränderungen:
3 Uhr 35 Minuten 44 cm; 3 Uhr 45 Minuten 40 cm: 4 Uhr 36 cm; 4 Uhr 10 Minuten 32 cm; 4 Uhr 40 Minuten 30,5 cm.
Um 5 Uhr 45 Minuten war die Lichtreaction wieder schwach vorhanden.
Um 6 Uhr war die Pupille 7,0 mm, der Nahepunkt normal.
Weiterhin zeigte die Pupille um 8 Uhr 6,5 mm, um 9 Uhr 30 Minuten 6,0 mm, um 11 Uhr 5,5 mm und um 12 Uhr 5,5 mm.
Am folgenden Morgen um 8 Uhr hatte die Pupille 4,5 mm: um 9 Uhr und 12 Uhr Nachts bestand noch eine deutliche Differenz, die auch im ganzen dritten Tag vorhanden war, und sich erst am Morgen des vierten Tages ausglich.

Fünfter Versuch.

Salzsaures Tropyl-Lupineïn. Lösung von $1^1/_2$ pCt.
Rechtes Auge: Pupille 3,5 mm; Nahepunkt 28 cm.

2 Uhr 5 Minuten. Reichliche Ueberschwemmung des Auges mit d Lösung. Nach wenigen Secunden entstand unangenehmes Brennen.

2 Uhr 6 Minuten. Bulbus blass; beginnende Herabsetzung der Hor hautempfindlichkeit.

2 Uhr 10 Minuten. Keine vollständige Anästhesie. Sclera sehr blas

2 Uhr 11 Minuten. Pupille 4,0 mm.

2 Uhr 12 Minuten. Nahepunkt 30 cm. Reflex fast wieder norma

2 Uhr 16 Minuten. Nahepunkt 34 cm. Die Injection der Sclera h zugenommen.

2 Uhr 20 Minuten. Pupille 5,5 mm. Nahepunkt 36 cm. Blendung gefühl. Wimpern links stärker bemerkbar.

2 Uhr 22 Minuten. Pupille 6,0 mm. Nahepunkt 40 cm.

2 Uhr 25 Minuten. Pupille 6,5 mm. Nahepunkt 44 cm.

2 Uhr 27 Minuten. Pupille 7.0 mm. Nahepunkt 44 cm.

2 Uhr 30 Minuten. Pupille 7,5 mm. Nahepunkt 47 cm. Wimper links sehr störend.

2 Uhr 34 Minuten. Pupille 7,5 mm. Nahepunkt 52 cm.

2 Uhr 38 Minuten. Pupille 7,5 mm. Nahepunkt 54 cm.

2 Uhr 44 Minuten. Pupille 7,5 mm. Nahepunkt 58 cm.

2 Uhr 56 Minuten. Pupille 7,5 mm. Nahepunkt 55 cm.

3 Uhr 7 Minuten. Pupille 7,5 mm. Nahepunkt 50 cm.

3 Uhr 15 Minuten. Pupille 7,5 mm. Nahepunkt 47 cm.

3 Uhr 25 Minuten. Pupille 7,5 mm. Nahepunkt 42 cm.

3 Uhr 35 Minuten. Pupille 7,5 mm. Nahepunkt 40,5 cm.

3 Uhr 47 Minuten. Pupille 7,5 mm. Nahepunkt 39,5 cm.

4 Uhr — Minuten. Pupille 7,5 mm. Nahepunkt 38,0 cm.

4 Uhr 12 Minuten. Pupille 7,5 mm. Nahepunkt 37.0 cm.

4 Uhr 30 Minuten. Pupille 7,5 mm. Nahepunkt 34.5 cm.

4 Uhr 55 Minuten. Pupille 7,5 mm. Nahepunkt 31.5 cm.

5 Uhr 15 Minuten. Pupille 7.5 mm. Nahepunkt 30.0 cm.

5 Uhr 35 Minuten. Pupille 7,5 mm. Nahepunkt normal.

5 Uhr 45 Minuten. Die Pupille zeigt schwache Reaction und b ginnende Verengerung.

6 Uhr — Minuten. Pupille 7,0 mm.

7 Uhr 15 Minuten. Pupille 6.5 mm.

8 Uhr 15 Minuten. Pupille 6,5 mm.

10 Uhr. Pupille 5,5 mm.

Am folgenden Tage um 8 Uhr hatte die Pupille 4,0—4.5 mm ebenso um 12 Uhr und 3 Uhr: um 7 Uhr 4,0 mm und ebenso u 11 Uhr.

Am nächsten Morgen war die Störung ausgeglichen.

Sechster Versuch.

Salzsaures Tropyl-Lupinein in $1^1/_2$ procentiger Lösung.

Rechtes Auge. Pupille 3,5 mm. Nahepunkt 27.5 cm.

1 Uhr 57 Minuten. Reichliche Ueberschwemmung des Auges m der Lösung. Es stellen sich Reizerscheinungen, Blepharospasmus für eine eine halbe Minute lang ein, ausserdem geringe, schnell vorübergehend Injection, dann beginnende Erblassung. Die Empfindungen am Aug waren wie bei Cocain.

1 Uhr 58 Minuten. Die Sensibilität ist erheblich herabgesetzt. Sondenberührung der Hornhaut wird empfunden, aber ohne Reflex ertragen.
2 Uhr 1 Minute. Derselbe Zustand. Die Abblassung ist sehr deutlich.
2 Uhr 3 Minuten. Beginnende Mydriasis.
2 Uhr 4 Minuten. Nahepunkt 31 cm. Empfindlichkeit lebhafter.
2 Uhr 8 Minuten. Pupille 4,0 mm. Nahepunkt 34 cm.
2 Uhr 9 Minuten. Pupille 4,5 mm.
2 Uhr 10 Minuten. Pupille 5,0—5,5 mm. Nahepunkt 39 cm.
2 Uhr 12 Minuten. Pupille 5,5 mm. Nahepunkt 44 cm. Wimpern bemerklich links.
2 Uhr 15 Minuten. Pupille 6,0 mm. Nahepunkt 45 cm.
2 Uhr 18 Minuten. Pupille 6,5 mm. Nahepunkt 46 cm.
2 Uhr 20 Minuten. Pupille 7,0 mm. Nahepunkt 48 cm. Keine Lichtreaction.
2 Uhr 23 Minuten. Pupille 7,0 mm. Nahepunkt 50 cm.
2 Uhr 27 Minuten. Pupille 7,0 mm. Nahepunkt 52 cm.
2 Uhr 29 Minuten. Pupille 7,5 mm (kaum). Nahepunkt 52 cm.
2 Uhr 37 Minuten. Pupille 7,5 mm. Nahepunkt 54 cm.
2 Uhr 40 Minuten bis 2 Uhr 47 Minuten. Pupille 7.5 mm. Nahepunkt 54 cm.
2 Uhr 50 Minuten. Pupille 7.5 mm. Nahepunkt 55 cm.
2 Uhr 55 Minuten bis 3 Uhr 15 Minuten. Pupille 7.5 mm. Nahepunkt 55 cm.
3 Uhr 21 Minuten. Pupille 7.5 mm. Nahepunkt 51 cm.
3 Uhr 30 Minuten. Pupille 7,5 mm. Nahepunkt 44 cm.
3 Uhr 45 Minuten. Pupille 7,5 mm. Nahepunkt 38 cm.
4 Uhr 15 Minuten. Pupille 7.5 mm. Nahepunkt 34 cm.
4 Uhr 45 Minuten. Pupille 7.5 mm. Nahepunkt 33 cm.
5 Uhr — Minuten. Beginn der Lichtreaction.
5 Uhr 15 Minuten. Pupille 7,5 mm. Nahepunkt 32 cm.
5 Uhr 30 Minuten. Pupille 7.0 mm. Nahepunkt 31 cm.
5 Uhr 50 Minuten. Pupille 7.0 mm. Nahepunkt normal.
6 Uhr 35 Minuten. Pupille 6.5—7,0 mm. Nahepunkt normal.

Die Pupille ändert sich weiter: um 7 Uhr 30 Minuten 6.0—6,5 mm, um 9 Uhr 6,0 mm, um 11 Uhr 45 Minuten 5.5 mm.

Am folgenden Morgen um 8 Uhr hat die Pupille 4.5—4,0 mm, um 4 Uhr Nachmittags 4,0 mm und ebenso um Mitternacht.

Am dritten Tage besteht noch eine leichte Differenz.

Am vierten Tage Morgens ist die Pupille wieder normal.

Siebenter Versuch.

Salzsaures Tropyl-Lupineïn von 1,5 pCt.

Rechtes Auge. Pupille 3,0 mm. Nahepunkt 27,5 cm.

1 Uhr 57 Minuten. Einträufelung von einem Tropfen. Ziemlich starkes Brennen von $1^1/_2$ Minuten Dauer. Auge geröthet.

2 Uhr. Gefühl von Trockenheit wie bei Cocain. Hornhaut kann ohne Reflex berührt werden. Röthung verschwunden.

2 Uhr 3 Minuten. Das Auge sieht jetzt blasser aus als das andere.

2 Uhr 5 Minuten. Pupille 3.5 mm. Nahepunkt 27.5 cm.

2 Uhr 8 Minuten. Pupille 4.0 mm. Nahepunkt wie vorher.

2 Uhr 12 Minuten. Pupille 4,5 mm. Nahepunkt wie vorher. Leichte Blendungserscheinungen.

2 Uhr 15 Minuten. Pupille 5,0 mm. Nahepunkt 29,5 cm.

2 Uhr 18 Minuten. Pupille 5,5 mm. Nahepunkt 29,5 cm.

2 Uhr 21 Minuten. Pupille 5,5 mm. Nahepunkt 31 cm.

2 Uhr 25 Minuten. Pupille 6.0 mm. Nahepunkt 32,5 cm. Wimpern links störend.

2 Uhr 30 Minuten. Pupille noch nicht ganz 6,5 mm. Nahepunkt 34 cm.

2 Uhr 34 Minuten. Pupille noch nicht ganz 6,5 mm. Nahepunkt 35 cm.

2 Uhr 39 Minuten. Pupille 6,5 mm. Nahepunkt 35 cm.

2 Uhr 43 Minuten. Pupille 6,5 mm. Nahepunkt 34 cm.

2 Uhr 48 Minuten. Pupille 6,5 mm. Nahepunkt 32 cm.

2 Uhr 55 Minuten. Pupille 6,5 mm. Nahepunkt 32 cm. Lichtreaction kaum merklich.

3 Uhr bis 3 Uhr 30 Minuten. Pupille 6,5 mm. Nahepunkt 30 cm.

3 Uhr 40 Minuten. Pupille 6,5 mm. Nahepunkt 31 cm.

4 Uhr 10 Minuten. Pupille 6,5 mm. Nahepunkt 30 cm.

4 Uhr 30 Minuten. Abnahme der Mydriasis. Nahepunkt 30 cm.

4 Uhr 45 Minuten. Pupille 6,0 mm. Nahepunkt 30 cm.

5 Uhr. Pupille 6,0 mm. Nahepunkt normal.

5 Uhr 30 Minuten. Pupille 5.5 mm.

6 Uhr. Pupille 5,0 mm.

7 Uhr. Pupille 4,0 mm.

8 Uhr. Pupille 4,0 mm.

10 Uhr. Pupille 3,5 mm.

1 Uhr 30 Minuten. Pupille 3,5 mm.

Am folgenden Tage 8 Uhr besteht noch eine leichte Differenz, die um 12 Uhr ausgeglichen ist.

Achter Versuch.

Salzsaures Tropyl-Lupinein von 1,5 pCt.

Rechtes Auge. Pupille 3,5 mm. Nahepunkt 28 cm.

2 Uhr. Einträufelung von zwei bis drei Tropfen. Lebhaftes Brennen etwa $^1/_2$ Minute lang. Thränen und Lidkrampf noch eine Minute länger. Mässige Injection.

2 Uhr 3 Minuten. Beginnende Mydriasis. Hornhautreflex abgeschwächt. Bulbus abgeblasst.

2 Uhr 8 Minuten. Pupille 4,0 mm.

2 Uhr 14 Minuten. Pupille 4,5 mm. Nahepunkt 30 cm.

2 Uhr 17 Minuten. Pupille 5,0 mm. Nahepunkt 32 cm.

2 Uhr 23 Minuten. Pupille 5,5 mm. Nahepunkt 32 cm. Blendungsgefühl. Wimpern werden rechts undeutlich.

2 Uhr 26 Minuten. Pupille 5,5—6,0 mm. Nahepunkt 32 cm.

2 Uhr 29 Minuten. Pupille 6,0 mm. Nahepunkt 32 cm. Wimpern rechts fast verschwunden, links sehr lästig.

2 Uhr 33 Minuten. Pupille 6,5 mm. Nahepunkt 34,5 cm.

2 Uhr 38 Minuten. Pupille 6,5 mm. Nahepunkt 31 cm.

2 Uhr 41 Minuten. Pupille 7.0 mm. Nahepunkt 31 cm. Lichtreaction nicht wahrnehmbar.

2 Uhr 46 Minuten und 2 Uhr 50 Minuten. Pupille 7,0 mm. Nahepunkt 31 cm.

2 Uhr 55 Minuten. Pupille 7,0 mm. Nahepunkt normal.

3 Uhr bis 4 Uhr 30 Minuten. Pupille 7,0 mm. Nahepunkt normal.

4 Uhr 45 Minuten. Pupille 6,5 mm. Nahepunkt normal.

5 Uhr 15 Minuten. Pupille 6,0 mm.

6 Uhr. Pupille 5,5 mm. Nahepunkt normal. Deutliche Lichtreaction.

7 Uhr 15 Minuten. Pupille 4,5 mm.

8 Uhr. Pupille 4,5 mm.

10 Uhr. Pupille 4,0 mm.

11 Uhr 45 Minuten. Pupille 4,0 mm.

Am folgenden Morgen um 9 Uhr bestand noch eine leichte Differenz. Erst gegen 4 Uhr war dieselbe ausgeglichen.

Neunter Versuch.

Salzsaures Tropyl-Lupinein von 1,5 pCt.

Rechtes Auge. Pupille 3,0 mm. Nahepunkt 27,5 cm.

9 Uhr 27 Minuten wird eine reichliche Einträufluug mit nach hinten gebeugtem Kopfe und möglichst langem Offenhalten des Auges vorgenommen. Brennen ca. $^1/_2$ Minute lang. Lebhafte Röthung.

9 Uhr 29 Minuten. Hornhautreflex noch lebhaft. Das Auge kann wieder frei geöffnet werden.

9 Uhr 30 Minuten. Auge blass. Reflex abgestumpft, aber nicht aufgehoben bei Berührung mit Sondenknopf. Fingerberührung wird fast ohne Reflex ertragen.

9 Uhr 33 Minuten. Derselbe Zustand. Leichtes Gefühl von Schwindel und Beklemmung.

9 Uhr 35 Minuten. Reflex fast aufgehoben, für Finger vollständig. Beginnende Mydriasis.

9 Uhr 38 Minuten. Pupille 3,5 mm. Nahepunkt 27,5 cm. Hornhautreflex wieder lebhafter.

9 Uhr 41 Minuten. Pupille 4,0 mm. Nahepunkt 27,5 cm. Hornhautreflex noch nicht ganz wie links. Allgemeinbefinden gut.

9 Uhr 45 Minuten. Pupille 4.5 mm. Nahepunkt 28,5 cm. Reflex wie vorher.

9 Uhr 49 Minuten. Pupille 5.0 mm. Nahepunkt 30,5 cm. Blendungsgefühl.

9 Uhr 53 Minuten. Pupille 5—5,5 mm. Nahepunkt 30 cm.

9 Uhr 57 Minuten. Pupille fast 6,0 mm. Nahepunkt 29,5 cm. Der Sondenknopf wird immer noch ertragen, wenn auch lästiges Gefühl und Reflex schwer zu unterdrücken sind.

10 Uhr. Pupille 6,0 mm. Wimpern links lästig.

10 Uhr 3 Minuten. Pupille 6,0 mm. Nahepunkt 29 cm. Fingerberührung wird ohne Schwierigkeit ertragen.

10 Uhr 6 Minuten. Pupille 6,5 mm. Nahepunkt 29 cm.

10 Uhr 13 Minuten. Pupille 6,5—7,0 mm. Nahepunkt 29 cm. Bulbus noch immer auffallend blass. Reflex lebhafter. Lichtreaction schwach vorhanden.

10 Uhr 17 Minuten. Pupille 6.5—7,0. Nahepunkt 29 cm.

10 Uhr 21 Minuten. Pupille und Reflex unverändert. Nahepunkt normal.

10 Uhr 50 Minuten. Die Färbung des Bulbus ist wieder normal.

11 Uhr 30 Minuten. Pupille 6,5 mm. Reflex von normaler Lebhaftigkeit.

11 Uhr 45 Minuten. Pupille 6,0 mm.

12 Uhr. Pupille 5,5 mm. Deutliche Lichtreaction.

12 Uhr 45 Minuten. Pupille 5 mm.

2 Uhr. Pupille 4,5–5,0 mm.

2 Uhr 30 Minuten. Pupille 4,5 mm.

3 Uhr 30 Minuten. Pupille 4,5 mm.

4 Uhr 15 Minuten. Pupille 4,0 mm.

6 Uhr. Pupille 4,0 mm.

8 Uhr. Pupille 4,0 mm.

12 Uhr Nachts. Noch deutliche Differenz.

Am folgenden Vormittage war die Störung ausgeglichen.

Zehnter Versuch.

Salzsaures Tropyl-Lupineïn in 1,5procentiger Lösung.

Rechtes Auge. Pupille 3,5 mm. Nahepunkt 27,5 cm. Hornhautreflex beiderseits gleich lebhaft.

2 Uhr 20 Minuten. Bei hinten übergebeugtem Kopf wird das Auge reichlich mit der Lösung überschwemmt. Brennen und Lidkrampf wie sonst, $1^1/_2$ Minuten lang. Bulbus injicirt.

2 Uhr 22 Minuten. Hornhautreflex deutlich abgeschwächt.

2 Uhr 23 Minuten. Sondenknopf wird dumpf empfunden, aber fast ohne Blinzeln ertragen. Bulbus jetzt blasser als links.

2 Uhr 29 Minuten. Beginnende Mydriasis. Reflex bisher unverändert. Nahepunkt normal.

2 Uhr 31 Minuten. Pupille 4,0 mm. Nahepunkt normal.

2 Uhr 34 Minuten. Störungen des Allgemeinbefindens sind nicht aufgetreten.

2 Uhr 39 Minuten. Pupille 4,5 mm. Nahepunkt normal.

2 Uhr 44 Minuten. Pupille 5,0 mm.

2 Uhr 45 Minuten. Nahepunkt 28,5 cm.

2 Uhr 48 Minuten. Pupille 5,0—5,5 mm. Nahepunkt 28,5 cm. Reflex unverändert.

2 Uhr 53 Minuten. Pupille 5,5 mm. Nahepunkt 29 cm. Reflex unverändert.

2 Uhr 57 Minuten. Pupille 6,0 mm. Nahepunkt 29 cm.

3 Uhr 1 Minute. Pupille 6,0. Nahepunkt 30 cm.

3 Uhr 6 Minuten. Pupille 6,0 mm. Nahepunkt 32 cm. Reflex wie vorher.

3 Uhr 9 Minuten. Pupille 6,0 mm. Nahepunkt 30 cm. Reflex wie vorher.

3 Uhr 12 Minuten. Pupille 6,0 mm. Nahepunkt 29 cm. Reflex wie vorher.

3 Uhr 15 Minuten. Pupille 6,0 mm. Nahepunkt 28,5 cm. Reflex wie vorher. Blendungsgefühl. Störung durch die Wimpern links.

3 Uhr 18 Minuten. Pupille und Reflex wie vorher. Nahepunkt normal.

3 Uhr 36 Minuten. Pupille 6—6,5 mm. Blässe des Bulbus noch sehr auffallend. Keine Lichtreaction.

3 Uhr 45 Minuten. Pupille 6,5 mm. Reflex wie vorher.

3 Uhr 55 Minuten. Pupille 6,5 mm. Reflex wird lebhafter. Bulbus noch blass.

4 Uhr. Pupille 6,5 mm. Reflex kann als normal bezeichnet werden.

4 Uhr 30 Minuten. Abnahme der Mydriasis. Die Blässe ist weniger auffallend.

4 Uhr 45 Minuten. Pupille 6,0 mm.

5 Uhr. Pupille 5,5 mm.

6 Uhr 15 Minuten. Pupille 5,0 mm. Die Färbung der Bindehaut ist wieder normal.

Bis 8 Uhr 30 Minuten keine Aenderung.

9 Uhr. Pupille 4,0 mm.

11 Uhr 30 Minuten. Pupille 4,0 mm.

Am folgenden Morgen um 8 Uhr bestand noch eine leichte Differenz, die um 2 Uhr ausgeglichen war.

Während die bisherigen Versuche mit einem nicht vollkommen reinen Präparat der ersten Gewinnung angestellt wurden, von denen das im siebenten, achten, neunten und zehnten Versuche auch nicht absolut säurefrei waren, ist für die nächsten die reinste Verbindung benutzt worden.

Elfter Versuch.

Tropyl-Lupinein-Chlorhydrat in einprocentiger Lösung.

Vor dem Versuche: Pupille 3,5—4,0 mm. Nahepunkt 28 cm.

2 Uhr 21 Minuten. Einträufelung von einem Tropfen in das linke Auge. Leichtes Brennen etwa eine halbe Minute lang.

2 Uhr 27 Minuten. Beginnende Mydriasis.

2 Uhr 30 Minuten. Pupille 4,0 mm. Nahepunkt 32 cm.

2 Uhr 32 Minuten. Pupille 4,5 mm. Nahepunkt 37 cm. Bisher keine Sensibilitätsstörung.

2 Uhr 35 Minuten. Pupille 5,0—5,5 mm. Nahepunkt 42 cm.

2 Uhr 40 Minuten. Pupille 6,0 mm. Nahepunkt 42 cm.

2 Uhr 44 Minuten. Pupille 6,5 mm. Nahepunkt 41 cm. Wimpern rechts lästig.

2 Uhr 48 Minuten. Pupille 7,0 mm. Nahepunkt 41 cm.

2 Uhr 55 Minuten. Pupille 7,5 mm. Nahepunkt 41 cm.

2 Uhr 58 Minuten. Pupille 7,5 mm. Nahepunkt 40 cm.

3 Uhr 5 Minuten. Pupille 7,5 mm. Nahepunkt 37 cm.

3 Uhr 15 Minuten. Nahepunkt 36 cm.

3 Uhr 23 Minuten und 3 Uhr 35 Minuten. Pupille 7,5 mm. Nahepunkt 36 cm.

3 Uhr 45 Minuten. Pupille 7,5 mm. Nahepunkt 32 cm.

4 Uhr. Pupille 7,5 mm. Nahepunkt normal.

4 Uhr 35 Minuten. Pupille 7,0mm.

6 Uhr. Pupille 6,5 mm.

7 Uhr. Pupille 5,5 mm.

7 Uhr 30 Minuten. Pupille 5,5 mm.

8 Uhr. Pupille 5,0 mm.

10 Uhr. Pupille 5,0 mm.

12 Uhr 30 Minuten. Pupille 4,5 mm.

Am folgenden Morgen um 8 Uhr bestand noch eine geringe Differenz. Bis zum Abend war dieselbe noch nicht ganz ausgeglichen, aber am nächsten Morgen.

Zwölfter Versuch.

Tropyl-Lupinein-Chlorhydrat in einprocentiger Lösung.

Rechtes Auge. Vor dem Versuche. Pupille 3,5—4,0 mm. Nahepunkt 27 cm.

1 Uhr 58 Minuten. Reichliche Einträufelung mit rückwärts gebeugtem Kopfe. Wieder leichtes Brennen.

2 Uhr. Bulbus abgeblasst. Hornhautempfindlichkeit scheint etwas vermindert. Gefühl von Spannung und Trockenheit, ähnlich wie bei Cocain.

2 Uhr 1 Minute. Sensibilität deutlich herabgesetzt.

2 Uhr 3 Minuten. Accommodation normal.

2 Uhr 5 Minuten. Beginnende Mydriasis.

2 Uhr 6 Minuten. Pupille 4,5 mm. Accommodation normal. Die Sensibilität ist wieder normal, der Bulbus noch deutlich abgeblasst. Das fremdartige Gefühl ist noch nicht beseitigt.

2 Uhr 10 Minuten. Pupille 5,0 mm.

2 Uhr 12 Minuten. Pupille 5,0 mm. Nahepunkt 29 cm. Der Unterschied in der Färbung beider Bulbi ist besonders deutlich, wenn man beide einige Secunden lang reibt. Der linke röthet sich, während der rechte fast unverändert blass bleibt.

2 Uhr 15 Minuten. Pupille 5,5—6,0 mm. Nahepunkt 32 cm. Leichte Blendung.

2 Uhr 18 Minuten. Pupille 6,0 mm. Nahepunkt 35 cm. Ein Unterschied in der Färbung ist nicht mehr deutlich vorhanden. Wimpern links störend.

2 Uhr 25 Minuten. Pupille 6,0 mm. Nahepunkt 32 cm.

2 Uhr 29 Minuten. Pupille 7,0 mm. Nahepunkt 34 cm.

2 Uhr 32 Minuten. Pupille 7,0—7,5 mm. Nahepunkt 37 cm.

2 Uhr 36 Minuten. Pupille 7,0—7,5 mm. Nahepunkt 37 cm.

2 Uhr 39 Minuten. Pupille 7,5 mm. Nahepunkt 39 cm.

2 Uhr 44 Minuten. Pupille 7,5 mm. Nahepunkt 37 cm.

2 Uhr 49 Minuten. Pupille 7,5 mm. Nahepunkt 34 cm.

2 Uhr 55 Minuten. Pupille 7,5 mm. Nahepunkt 34 cm.

3 Uhr und 3 Uhr 10 Minuten. Pupille 7,5 mm.

3 Uhr 20 Minuten. Pupille 7,5 mm. Nahepunkt 33 cm.

3 Uhr 35 Minuten. Pupille 7,5 mm. Nahepunkt 31 cm.

4 Uhr. Pupille 7,5 mm. Nahepunkt normal.

5 Uhr 30 Minuten. Pupille 7,0 mm.

6 Uhr. Pupille 6,5 mm.

6 Uhr 30 Minuten. Pupille fast 6,0 mm.

7 Uhr. Pupille 5,5—5,0 mm.

7 Uhr 30 Minuten. Pupille 5,5—5,0 mm.

8 Uhr. Pupille 5,0—4,5 mm.

9 Uhr. Pupille 5,0—4,5 mm.
10 Uhr. Pupille 4,5 mm.
Am nächsten Morgen um 8 Uhr ist die Differenz noch deutlich, ebenso um 12 Uhr und 3 Uhr, aber um 10 Uhr Abends ausgeglichen.

Dreizehnter Versuch.

Tropyl-Lupinein-Chlorhydrat in zweiprocentiger Lösung.
Rechtes Auge. Vor dem Versuche: Pupille 3,5 mm. Nahepunkt 27 cm.
2 Uhr 15 Minuten. Reichliche Einträufelung. Lebhaftes Brennen und Lidkrampf eine Minute lang. Das Auge ist nach der Oeffnung lebhaft geröthet.
2 Uhr 17 Minuten. Gefühl von Trockenheit wie bei Cocain. Hornhaut kann fast ohne Reflex mit einer Sonde berührt werden, doch wird die Berührung empfunden.
2 Uhr 18 Minuten. Röthung verschwunden.
2 Uhr 19 Minuten. Pupille 4,0 mm. Nahepunkt 27 cm.
2 Uhr 21 Minuten. Sensibilität wie vorher.
2 Uhr 22 Minuten. Pupille 4,5 mm. Nahepunkt 30 cm.
2 Uhr 25 Minuten. Pupille 4,5 mm. Nahepunkt 32 cm. Reflex wieder lebhafter.
2 Uhr 27 Minuten. Pupille 5,0—5,5 mm. Blendungsgefühl.
2 Uhr 29 Minuten. Pupille 5,5 mm. Nahepunkt 36 cm. Reflex fast normal.
2 Uhr 32 Minuten. Pupille 6,0 mm. Nahepunkt 39 cm. Wimpern links störend.
2 Uhr 35 Minuten. Pupille 6,5—7,0 mm. Nahepunkt 40 cm. Reflex wie vorher.
2 Uhr 39 Minuten. Pupille 7,0 mm. Nahepunkt 41 cm. Reflex wie vorher. Der Bulbus ist jetzt entschieden blasser als der linke.
2 Uhr 44 Minuten. Pupille 7,0 mm. Nahepunkt 41 cm. Sensibilität immer noch deutlich abgestumpft. Auch das eigenthümliche Gefühl und die Blässe des Bulbus noch nicht geschwunden.
2 Uhr 55 Minuten. Pupille 7,0 mm. Nahepunkt 44 cm. Lichtreaction nicht wahrnehmbar.
3 Uhr. Pupille 7,5 mm. Nahepunkt 44 cm. Reflex jetzt normal. Noch leichter Unterschied in der Färbung. Keine abnorme Empfindung.
3 Uhr 6 Minuten. Pupille 7,5 mm. Nahepunkt 42 cm.
3 Uhr 10 Minuten. Pupille 7,5 mm. Nahepunkt 41 cm.
3 Uhr 30 Minuten. Pupille 7,5 mm. Nahepunkt 38 cm.
3 Uhr 55 Minuten. Pupille 7,5 mm. Nahepunkt 33 cm.
4 Uhr 5 Minuten. Pupille 7,5 mm. Nahepunkt 31 cm.
4 Uhr 20 Minuten. Pupille 7,5 mm. Nahepunkt 30 cm.
4 Uhr 35 Minuten. Pupille 7,5 mm. Nahepunkt normal.
6 Uhr — Minuten. Pupille 7,0 mm.
7 Uhr — Minuten. Pupille 6,5 mm.
7 Uhr 30 Minuten. Pupille 6,5—6,0 mm.
8 Uhr — Minuten. Pupille 6,0 mm. Lichtreaction jetzt deutlich.
9 Uhr 30 Minuten. Pupille 5,5 mm.
12 Uhr — Minuten. Pupille 5,5 mm.

Am folgenden Tage bis zum Abend Pupille 4,0 mm; desgleichen am dritten Tage. Am vierten Tage Morgens besteht noch eine leichte Differenz; gegen Mittag ist sie ausgeglichen.

Die Ergebnisse dieser Versuche mit dem salzsauren Tropyl-Lupineïn würde sich folgendermaassen zusammenfassen lassen:

Das Mittel macht geringe Accommodationsstörungen. Die Mydriasis, die für ophthalmoskopische und andere Zwecke ausreichend ist, tritt relativ schnell ein, und kann in einer zweiprocentigen Lösung, die aber zu stark brennt, bis zu 90 Stunden anhalten. Die Empfindlichkeit der Hornhaut wird beträchtlich herabgesetzt, und am Auge eine auffällige Ischämie durch Gefässcontraction erzeugt.

Auf Grund der Anschauung, dass die beobachtete Reizwirkung vielleicht ausschliesslich auf frei werdende Salzsäure zurückzuführen sei, veranlassten wir die Darstellung des Tropyl-Lupineïn-p-Oxybenzoats, mit dem die beiden folgenden Versuche angestellt wurden.

Tropyl-Lupineïn-p.-Oxybenzoat.

Vierzehnter Versuch.

Tropyl-Lupineïn-p-Oxybenzoat. Zweiprocentige Lösung.

Linkes Auge: Vor dem Versuche: Pupille 3.5 mm. Nahepunkt 27 cm.

11 Uhr 55 Minuten. Einträufelung von einem Tropfen. Es entstehen: ziemliches Brennen, leichter Lidkrampf, etwa 15 Secunden lang.

1 Uhr 58 Minuten. Die Hornhautsensibilität ist etwas abgestumpft.

2 Uhr. Der Reflex ist bisher immer noch vorhanden.

2 Uhr 2 Minuten. Beginnende Mydriasis. Nahepunkt normal.

2 Uhr 5 Minuten. Pupille 4,0 mm. Nahepunkt 32 cm.

2 Uhr 7 Minuten. Pupille 4,5 mm. Nahepunkt 34 cm. Hornhautsensibilität wieder normal. Erhebliche Sehstörung.

2 Uhr 9 Minuten. Pupille 5,0 mm. Nahepunkt 34 cm.

2 Uhr 11 Minuten. Pupille 5,5 mm. Nahepunkt 38 cm.

2 Uhr 13 Minuten. Pupille 6,0 mm. Nahepunkt 38 cm.

2 Uhr 16 Minuten. Pupille 6,0 mm. Nahepunkt 38 cm.

2 Uhr 20 Minuten. Pupille 6,5 mm. Nahepunkt 38 cm. Wimpern rechts störend.

2 Uhr 25 Minuten. Pupille 7,0 mm. Nahepunkt 39 cm.

2 Uhr 29 Minuten. Pupille 7.0 mm. Nahepunkt 39 cm.

2 Uhr 33 Minuten. Pupille 7,0 mm. Nahepunkt 40 cm.

2 Uhr 38 Minuten. Pupille wie vorher.

2 Uhr 40 Minuten. Pupille 7.0—7.5 mm. Nahepunkt 40 cm. Schwache Lichtreaction.

2 Uhr 45 Minuten. Pupille 7.0—7,5 mm. Nahepunkt 38 cm.

2 Uhr 55 Minuten. Pupille 7,0—7,5 mm. Nahepunkt 35 cm.

3 Uhr 15 Minuten. Pupille 7.0—7,5 mm. Nahepunkt 34 cm.

3 Uhr 35 Minuten. Pupille 7,0—7.5 mm. Nahepunkt 30 cm.

3 Uhr 45 Minuten. Pupille 7,0—7.5 mm. Nahepunkt 29.5 cm.

4 Uhr — Minuten. Pupille 7,0—7,5 mm. Nahepunkt normal.

4 Uhr 20 Minuten. Pupille 7,0 mm.
5 Uhr — Minuten. Pupille 6,5 mm.
6 Uhr 30 Minuten. Pupille 5,5— 5,0 mm.
7 Uhr — Minuten. Pupille 5,0 mm.
10 Uhr — Minuten. Pupille 5,0— 4.5 mm.
11 Uhr 30 Minuten. Pupille 5,0—4,5 mm.

Am folgenden Morgen besteht noch eine geringe Differenz: gegen Mittag ist sie ausgeglichen.

Fünfzehnter Versuch.

Tropyl-Lupineïn-p-Oxybenzoat. Zweiprocentige Lösung.

Rechtes Auge. Vor dem Versuche: Pupille 3,5 mm. Nahepunkt 27.5 cm.

10 Uhr 23 Minuten. Reichliche Einträufelung. Mässiges Brennen.
10 Uhr 24 Minuten. Gefühl wie nach Cocaineinträufelung.
10 Uhr 25 Minuten. Hornhautsensibilität abgestumpft. Reflex aber noch vorhanden.
10 Uhr 26 Minuten. Pupille 4,0 mm. Nahepunkt normal.
10 Uhr 28 Minuten. Sensibilität wie vorher. Keine Erweiterung der Lidspalte.
10 Uhr 30 Minuten. Sensibilität fast normal. Pupille und Nahepunkt wie vorher.
10 Uhr 34 Minuten. Pupille 4.5 mm. Nahepunkt 30 cm. Sensibilität normal.
10 Uhr 37 Minuten. Pupille 4,5 mm. Nahepunkt 30,5 cm.
10 Uhr 40 Minuten. Pupille 5,0—5,5 mm. Nahepunkt 32 cm.
10 Uhr 44 Minuten. Pupille 5,5 mm. Nahepunkt 32,5 mm. Wimpern links lästig. Sehstörung rechts.
10 Uhr 46 Minuten. Pupille 6,0 mm. Nahepunkt 34 cm.
10 Uhr 49 Minuten. Pupille 6,0—6,5 mm. Nahepunkt 36 cm.
10 Uhr 53 Minuten. Pupille 6,5 mm. Nahepunkt 36 cm.
10 Uhr 55 Minuten. Pupille 6,5—7,0 mm. Nahepunkt 36 cm.
10 Uhr 59 Minuten. Pupille 6,5—7,0 mm. Nahepunkt 37 cm.
11 Uhr 2 Minuten. Pupille 7,0 mm. Nahepunkt 41 cm.
11 Uhr 7 Minuten. Pupille 7,0—7,5 mm. Nahepunkt 39 cm. Lichtreaction nicht merklich.
11 Uhr 15 Minuten. Pupille 7,0—7,5 mm. Nahepunkt 37 cm.
11 Uhr 21 Minuten. Pupille 7,0—7,5 mm. Nahepunkt 36 cm.
11 Uhr 25 Minuten. Pupille 7,0—7,5 mm. Nahepunkt 34 cm.
11 Uhr 40 Minuten. Pupille 7,0—7,5 mm. Nahepunkt 33 cm.
11 Uhr 45 Minuten. Pupille 7,0—7,5 mm. Nahepunkt 32,5 cm.
11 Uhr 50 Minuten. Pupille 7,0—7,5 mm. Nahepunkt 32 cm.
12 Uhr und 12 Uhr 15 Minuten. Der gleiche Befund.
12 Uhr 30 Minuten. Pupille 7,0 mm. Nahepunkt 32 cm. Ganz schwache Lichtreaction.
12 Uhr 40 Minuten. Pupille 7,0 mm. Nahepunkt 29 cm.
12 Uhr 50 Minuten. Pupille 7,0—6,5 mm. Nahepunkt normal.
1 Uhr. Pupille 6,5 mm.
2 Uhr. Pupille 6,0 mm.
3 Uhr 30 Minuten. Pupille 5,5 mm.

4 Uhr. Pupille 5,0 mm. Lichtreaction lebhaft.
5 Uhr. Pupille 4,5 mm.
8 Uhr. Pupille 4,5—4,0 mm.
10 Uhr. Pupille 4,5—4,0 mm.
Am folgenden Morgen hat die Pupille 4,0 mm.
Bis 12 Uhr Abends erfolgte keine Aenderung.
Am nächsten Morgen bestand noch eine geringe Differenz: bis zum Abend ist sie ausgeglichen.

Das Ergebniss ist, soweit der Zustand der Pupille und der Accommodation in Frage kommt, das gleiche wie bei der Chlorhydratverbindung. Die angewandte zweiprocentige Lösung reizt nur weniger als das salzsaure Salz.

Die folgende Tabelle ergiebt die aus den vorstehenden Versuchen entnommenen Durchschnittswerthe für Entwicklung und Ablauf der Veränderungen an Pupille und Accommodationsapparat.

	Mydriasis.				Accommodationsstörungen			
	Beginn nach:	Höhepunkt nach:	Abnahme nach:	Ende nach:	Beginn nach:	Höhepunkt nach:	Abnahme nach:	Ende nach:
Salzsaur. Tropyl-Lupineïn 1 %	10 Min.	39,5 Min.	2 Std. 38 Min.	47 Std. 35 Min.	17,5 Min.	31,5 Min.	52,5 Min.	2 Std. 14 Min.
Salzsaures Tropyl-Lupineïn 1,5 %	6 Min.	26 Min.	4 Std.	54 Std. 30 Min.	8 Min.	45,5 Min.	60 Min.	3 Std. 39 Min.
Salzsaures Tropyl-Lupineïn 1,5 % (aus der zweiten Darstellung)	7 Min.	53 Min.	2 Std. 33 Min.	23 Std. 40 Min.	19 Min.	34,5 Min.	40,5 Min.	1 Std. 27 Min.
Reinstes Tropyl-Lupineïn-Chlorhydrat 1 %	6,5 Min.	37,5 Min.	2 Std. 53 Min.	43 Std.	11,5 Min.	27,5 Min.	34,5 Min.	2 Std. 19 Min.
Dasselbe 2 %	4 Min.	45 Min.	3 Std. 45 Min.	ca. 90 Std.	7 Min.	40 Min.	51 Min.	2 Std 20 Min.
Tropyl-Lupineïn p-Oxybenzoat 2 %	5 Min.	44,5 Min.	2 Std. 16 Min.	38 Std.	10,5 Min.	38,5 Min.	47 Min.	2 Std. 16 Min.

Homatropin.

Homatropin ist Oxytoluyltropeïn. Der Ausgangspunkt zur Gewinnung desselben ist das Atropinsalz der Mandelsäure. Dem chlorwasserstoffsauren Salze schrieb man stärkere Wirkungen zu als dem bromwasserstoff- und schwefelsauren. Käme es in der Wirkung auf den absoluten Gehalt eines dieser Salze an Homatropin an, so würde in der That das salzsaure Salz obenan unter den genannten stehen.

Der allgemeine Wirkungscharakter deckt sich mit demjenigen des Atropins. Die Annahme, dass die Stärke der verwendeten Lösung innerhalb gewisser Grenzen für den Eintritt der Pupillenerweiterung und der Accommodationslähmung gleichgültig sei, hat nur eine beschränkte Gültigkeit. Im Vergleiche zum Atropin tritt die Homatropinwirkung früher ein und dauert ungleich kürzer bei fast gleichem Maximum. Eine 0.5 procentige Lösung von Atropin wirkt sechs bis sieben Mal länger als eine einprocentige Homatropinlösung. Die Stärke der Einwirkung scheint beim Atropin etwas grösser als beim Homatropin zu sein; vereinzelt ist eine Gleichwerthigkeit in dieser Beziehung behauptet worden. Das Zurückstehen des Homatropins wurde auch zahlenmässig ausgedrückt. Eine einprocentige Homatropinlösung sollte in der mydriatischen Wirkung einer Atropinlösung von 0.02 0.01 pCt. gleichkommen. Träufelt man 0,003 g beider Stoffe in die Augen, so entsteht durch Atropin eine vollständige Accommodationslähmung, durch Homatropin eine unvollständige.

Die grossen Differenzen, die sich trotz der gleichen Mengen der angewendeten Substanzen in den einzelnen Angaben bemerkbar machen, sind wohl auf eine grössere oder geringere Empfindlichkeit der damit behandelten zurückzuführen. Andere Gründe sind weniger wahrscheinlich als dieser, der freilich in seiner Wesenheit uns unerklärlich ist und wohl auch so bleiben wird.

Die folgende Tabelle lässt übersichtlich einige der erhaltenen Resultate erkennen[1]).

---

1) Tweedy, The Lancet. 1880. No. 21. p. 795. — Pautynski, Klin. Monatsbl. f. Augenheilk. 1880. S. 343. — Fuchs, Centralbl. f. pr. Augenheilk. 1880. Juni. S. 182. Galezowski, Recueil d'Ophthalm. 1881. p. 319. — Journ. de thérap. 1881. No. 4. — Oliver, Americ. Journ. of the med. science. 1881. Vol. LXXXII. p. 150. — Risley, ibid. 1881. — Schaefer, Arch. f. Augenheilk. Bd. X. 2. — Schell, Philad. med. Tim. 1880—1881. Vol. XI. p. 7 and 47.

	Stärke der Lösung in %	Beginn: durchschnittl. nach:	Beginn: im Minimum nach:	Beginn: im Maximum nach:	Entwicklung: halbe Höhe nach:	Entwicklung: ganze Höhe nach:	Durchmesser der Pupille	Dauer des Maximums.	Lichtreaction aufgehoben nach:	Normalzustand: durchschnittl. nach:	Normalzustand: Minimum nach:	Normalzustand: Maximum nach:	Beginn nach:	Zusammenfallen des Nahepunktes und Fernpunktes nach:	Dauer des Höhestadiums	Rückbildung zur Norm nach:
Kaninchen	0,5	13,6 Min.			21 Min.					24¼ Std.						
Kaninchen	0,5		5 Min.	7 Min.	10 Min.	35 Min.		Einige Stund.			18 Std.	24 Std.				
Kaninchen	0,5	19 Min.			30-120 Min.					23¾ Std.						
Kaninchen	0,5										18 Std.	20 Std.				
Mensch	0,8	9 Min.	5 Min.	15 Min.	10-20 Min.	30-40 Min.	7 mm	3 Std.	15-20 Min.	24 Std.	18 Std.	2½ Tag	Mit dem Begion der Mydriasis	1½-2 Std.	Wie das Dilatationsmaximum	24 Std.
Mensch	0,8		15 Min.	20 Min.							24 Std.					
Mensch	1		4 Min.	5 Min.		50 Min.	7 mm	3-4Std.			24 Std.	26 Std.	Mit d. Beginn der Mydriasis	50 Min.		
Mensch	2		4 Min.	5 Min.		50 Min.	7 mm	3-4 St.			24 Std.	26 Std.	do.	39 Min.		
Mensch	3		4 Min.	5 Min.		40 Min.	8 mm	3-4Std.			24 Std.	26 Std.	do.			
Mensch	3					20 Min.										
Mensch	4		4 Min.	5 Min.		35 Min.	8 mm	3-4 Std.			24 Std.	26 Std.	do.	30 Min.		
Mensch	5		4 Min.	5 Min.		15 Min.	9 mm	3-4Std.			24 Std.	26 Std.	do.	20 Min.		

Leseprobe Sn. I. mit + 4 D

Gleich der Dauer des Dilatationsmaximums

Gleichzeitig mit der Rückbildung der Mydriasis

Für eine zweiprocentige Homatropin-Ricinusöl-Lösung sind die folgenden Durchschnittswerthe aus sehr vielen Einzelversuchen festgestellt worden[1]):

	Erweiterung der Pupille nach:	Hinausrücken des Nahepunktes nach:	Fernpunkt		Aenderung der Accommodationsbreite nach:
			Näherung nach:	Hinausrücken nach:	
Zeit des Wirkungsbeginns	13,33 Min.	6,67 Min.			5 Min.
Zeit der maximalen Wirkung	60 Min.	61,67 Min.	53,33 Min.	63,33 Min.	65 Min.
Aufhören der Wirkung	21,67 Std.	8,75 Std.			8,75 Stund.
Wirkungsgrösse in Dioptrien.		6,33 D	0,42 D	0,78 D	6,12 D d. h. 0,86 der normalen Breite von 7,14 D

Der Vergleich der Accommodationsbeeinflussung zwischen Scopolamin, Atropin, Duboisin und Homatropin ergab[2]):

	Erste Wirkung	Lähmung	Anhalten derselben	Wirkung überhaupt
Scopolamin	11 Min.	45 Min.	25,5 Stund.	74 Stund.
Atropin	23 „	165 „	18 „	66 „
Duboisin	10 „	80 „	12 „	59 „
Homatropin	9 „	105 „	3 „	24 „

Lässt man Homatropin örtlich auf das Auge einwirken, indem man einen Krystall an den Hornhautrand legt und den Lidschlag fünf bis zehn Minuten unterdrückt, so kann man eine theilweise Lähmung der Pupille und der Accommodation bewirken. Die Accommodationslähmung äussert sich in Astigmatismus, indem die Linsenkrümmung im gelähmten Meridian weniger zunimmt als in den übrigen. Derselbe beträgt niemals mehr als 1 D. Diese Wirkung ist nur von kurzer Dauer, da sich das Homatropin rasch verbreitet[3]).

Es kommt auch eine Sphincterlähmung ohne Accommodationslähmung vor. In einem Falle war dieselbe auf einem Auge zurückgeblieben nach beiderseitiger Homatropineinträufelung und dauerte vier Monate[4]).

1) Lang and Barrett, Ophthalm. Hosp. Rep. 1887. Vol. XI. p. 228.
2) Vierling, Beitr. z. Augenheilk. H. XIII. S. 10.
3) Brandes, Arch. f. Augenheilk. Bd. XLIX. S. 255.
4) Wadsworth, Transact. Amer. Ophthalm. Soc. 1889. p. 408.

Lichtreaction wurde noch auf der Höhe der Dilatation wahrgenommen, und eine vollständige Lähmung der Accommodation selbst nach Einbringung einer ein- bis fünfprocentigen Lösung vermisst[1].

Nach innerlicher Verabfolgung erst von 0,02 g Homatropin erweitern sich die Pupillen in nennenswerther Weise, während Dosen von 0,01—0.015 g die Function der Irismuskulatur nur in der Weise afficiren, dass die Pupillen sich kaum merklich erweitern und bei wachsender Lichtstärke unter wellenförmigen Bewegungen der Iris sich etwas verengern, um alsbald wieder, trotz der Einwirkung des intensiven Lichtreizes in die frühere Stellung zurückzukehren[2].

Ausnahmsweise kann die Accommodationslähmung mehrere Tage bestehen bleiben. Bei einem Arzte war die Accommodation noch am vierten Tage unvollkommen, nachdem ihm in beide Augen acht Tropfen einer Homatropinlösung (0,5 : 30) eingebracht worden waren.

Es zeigte sich schon bald nach der Einführung des Homatropins, dass dasselbe trotz seiner kürzeren Wirkung, ebenso wie Atropin Glaucomanfälle hervorrufen kann, und zwar sowohl bei anscheinend gesunden, wie bei glaucomverdächtigen Augen. Hierdurch wurde die Angabe als irrig widerlegt, nach welcher in den Fällen, in denen Atropin eine Druckerhöhung herbeiführte, das Homatropin diese Wirkung nicht hätte[3].

Im Jahre 1882 wurde schon angegeben, dass in der Glaucom erzeugenden Fähigkeit das Homatropin den übrigen Mydriaticis gleichzustellen sei[4]. Die folgenden Fälle haben dies überreichlich bestätigt.

Bei Glaucoma simplex mit Myosis und T + 1 wurde Homatropin eingeträufelt, welches die Pupille aber nur mangelhaft erweitert. Nach einer Stunde kam ein Glaucomanfall, welcher durch Iridectomie behandelt wurde, aber ohne Wiederherstellung des Sehvermögens. Das andere Auge erhielt prophylactisch Eserin. Nachdem aus Versehen Atropin eingeträufelt worden war, stellten sich trotz sofortiger Eserinanwendung am nächsten Tage glaucomatöse Symptome ein, welche wiederum die Iridectomie erforderlich machten. Danach erschien Iritis. Ophthalmoskopiren war nicht möglich wegen der engen Pupillen[5].

Zu diagnostischen Zwecken wurde einem Manne ein Tropfen einer einprocentigen Homatropinlösung in das rechte Auge eingebracht. Nach 26 Stunden erschien er wieder und klagte, dass er bald nach der Einträufelung Schmerzen in der rechten Stirn und Schläfe, bedeutende Sehstörung und Schwindelgefühl bekommen habe, die noch anhielten.

Es bestand rechts ein toxisches Glaucom. Die Cornea war, besonders central, rauchig grau getrübt, ihr Epithel gestichelt, die Pupille auf $5^1/_2$ mm erweitert und vollkommen starr. Hüpfende Pulsation in den arteriellen Hauptstämmen auf der Papille; Spannung beträchtlich erhöht: Sehvermögen auf Fingerzählen in 3 m herabgesetzt; Gesichtsfeld von der temporalen Seite her leicht eingeengt.

---

1) Götz, Das Homatropin in d. Augenheilk. Kiel 1880.
2) Bertheau, Berliner klin. Wochenschr. 1880. No. 41. S. 581.
3) Segura, Clinica de Málaga. 1882. T. III. p. 7.
4) Pflüger, Ophthalm. Gesellsch. 1882. S. 145.
5) Pflüger, Ber. d. Universitäts-Augenklin. zu Bern. 1883. S. 17.

Nach Einträufelung einer einprocentigen Physostigminlösung waren die glaucomatösen Symptome in einer Stunde geschwunden[1]).

Ein 66jähriger Mann, welcher keine glaucomatösen Symptome hatte, bekam Homatropin. Danach zeigten sämmtliche grössere Arterienstämme in der Sehnervenscheibe starke Pulsation. Auf Anwendung von Eserin verschwand dies in drei Tagen. Theilweise Erweiterung durch Cocain blieb ohne Einfluss, aber der leiseste Druck auf den Bulbus brachte die Pulsation wieder hervor. Ebenso brachte Homatropineinträufelung den Puls wieder zur Erscheinung. Bei einem dritten Versuche, nach längerem Schlafe, hatte das Homatropin keinen Einfluss, aber wiederum bei einem vierten[2]).

Einem 72jährigen Manne wurde wegen einer Iritis mit hinteren Synechien Homatropin eingeträufelt, um die Pupillen zwecks der Brillenauswahl und der Retinaluntersuchung zu erweitern. Bald entstand Hypertonie mit Pulsationen der Centralarterie. Aussetzen des Mittels liess Besserung eintreten[3]).

Eine 52jährige Frau wollte im Krankenhause eine Brille haben. Auf der linken Hornhaut hatte sie seit ihrer Jugend eine Trübung.

Ein oder zwei Tropfen einer Homatropinlösung (0,25 : 30) wurden in das rechte Auge geträufelt. Am Abend hatte sie Schmerzen, Erbrechen und erhebliche Abnahme des Gesichtes bekommen. Das Erbrechen hörte nach 24 Stunden auf, aber die Schmerzen wuchsen drei Tage lang, um sich dann zu mindern. Das Sehvermögen wurde nicht besser.

Es bestanden nach einer Woche alle Zeichen von acutem Glaucom im rechten Auge: T + 3, Pupillen halb erweitert, die Cornea rauchig, der Augapfel tief congestionirt, Sehschärfe = Fingerzählen, mühsam.

Blutegel wurden an die rechte Schläfe gesetzt und Eserin eingeträufelt. Nach zwei Stunden wurde, da der Zustand sich nicht besserte, die Iridectomie gemacht, und dadurch Wiederherstellung in ca. zehn Tagen erzielt[4]).

Eine unverheirathete Dame im Climacterium litt seit sechs Wochen an täglichen Obscurationen, Regenbogensehen mit sichtbarer Hyperämie des ganzen Gesichtes und geringer Spannungszunahme des linken Auges. Das rechte war glaucomatös degenerirt, am linken objectiv sonst nichts Auffallendes, die Function gut.

Zur Untersuchung machte man eine Einträufelung von zwei Tropfen Homatropin. Nach 15 Minuten erschien der erste Glaucomanfall mit Uebelkeit, wüthenden Schmerzen, dichter Medientrübung und entsprechender Herabsetzung des Sehvermögens. Nach allmählicher Instillation von 40 Tropfen einprocentiger Eserinlösung und einer subcutanen Morphiuminjection erzielte man die Beseitigung aller Erscheinungen innerhalb zehn Stunden. Die Papille war bis zum Centralkanal stark geröthet, die Venen etwas er-

1) Sachs, Centralbl. f. Augenheilk. 1883. S. 271.

2) Harlan, Transactions of the Americ. Ophthalm. Soc. 1890. Vol. XXVI. p. 730.

3) Harlan, Ophthalm. Record. Jan. 1898.

4) Shears, Transact. of the Ophthalm. Soc. of the Unit. Kingd. 1900. Vol. XX. p. 254.

weitert. Der Centralkanal war grellweiss, eng, an seinem Rande senkten sich die Gefässe unter rechtem Winkel in die Tiefe[1]).

Bei einer 21jährigen Kranken trat nach einer Homatropineinträufluug ein acuter Glaucomanfall mit Netzhautblutungen auf. Nach Pilocarpin erfolgte Besserung, doch erschienen mehrfach Rückfälle, so dass Pilocarpin anhaltend gebraucht werden musste[2]).

Ein beiderseitiges Glaucom wurde an einer 44jährigen Frau beobachtet. 26 Stunden nachdem in jedes Auge von einer Homatropinlösung (0,5 : 30) eingebracht worden war. Eserin brachte in drei Tagen die normale Spannung und das Sehvermögen zurück.

Der Zeitraum zwischen der Homatropineinbringung und dem Auftreten des Glaucoms kann auch noch grösser sein. So trat dasselbe in einem Falle 39 Stunden nach Einträufluug einer einprocentigen Lösung in Verbindung mit einer einprocentigen Cocainlösung auf. Heilung erfolgte durch Sclerotomia posterior[3]).

An Sehstörungen, die Homatropin abseits der bisher genannten erzeugt hat, ist noch Blindheit zu erwähnen, die neben einer „hysterischen" Mydriasis und Accommodationslähmung entstanden sein soll[4]).

Auch Conjunctivitis wurde nach längerem Homatropingebrauch beobachtet[5]); ebenso Schmerzen mit Sehstörungen. So bekam eine Frau einen plötzlichen Schmerz im rechten Auge, der von Verschlechterung des Sehens gefolgt war. Man hatte Homatropin eingeträufelt. Die Homatropinwirkung versuchte man vergeblich mit Eserin zu paralysiren. Die Iridectomie wurde abgelehnt.

Der Zustand war folgender: Die Sehschärfe war = Lichtempfindung, die Pupillen halbdilatirt und starr, die Cornea trüb und anästhetisch, die Medien so trübe, dass der Fundus unsichtbar blieb. T + 2. Ein Erfolg wurde durch Eserin erzielt, das man häufig und in starken Lösungen einträufelte und durch grosse Dosen von Natriumsalicylat[6]). Vielleicht handelte es sich auch hier um ein Glaucom.

Scopolamin oder Hyoscin.

1. Functionsstörungen des Auges nach Einbringen in dasselbe.

Aus zwei der Atropa Belladonna nahestehenden Pflanzen, der Scopolia japonica und Scopolia atropoides, sowie aus Hyoscyamus niger, lässt sich das Alkaloid darstellen, das früher als Hyoscin, jetzt als Scopolamin bezeichnet wird. Die Identität ist für uns auch biologisch gegeben, während einzelne Chemiker die beiden Alkaloide heute noch für verschieden erklären. In dem Folgenden werden wir deswegen die

1) Jacobson, Arch. f. Ophthalm. Bd. XXXII. 3. S. 130.
2) Gifford, Ophthalm. Record. 1900. p. 228.
3) Pyle, Journ. of Americ. med. Associat. 1903.
4) Cheney, Boston med. and surg. Journ. 1890. Vol. CXXII. p. 82.
5) Schell, l. c.
6) de Schweinitz, Therap. Gaz. 1901. p. 370.

über Hyoscin und Scopolamin gemachten Beobachtungen als mit dem gleichen Stoffe erlangte behandeln.

Die Scopolaminwirkung fügt sich in den allgemeinen Rahmen der Tropeïnwirkung ein. Die Wirkungen auf die Augenfunctionen unterscheiden sich ganz allgemein von denen des Atropins durch einen schnelleren Eintritt, eine etwas grössere Stärke und einen früheren Ablauf.

Die nachweisliche Grundlage für diese Eigenschaften ist, dass Scopolamin schneller und in grösserer Menge in die vordere Kammer dringt und aus ihr wieder schneller verschwindet.

Die grössere Schnelligkeit und Stärke der Wirkungen gegenüber denjenigen des Atropins ist auch zahlenmässig — aber nicht übereinstimmend — ausgedrückt worden.

Es sollten gleichkommen:

eine zweiprocentige Scopolaminlösung einer fünfprocentigen Atropinlösung
„ einprocentige „ „ fünfprocentigen „
„ einprocentige „ „ achtprocentigen „
„ einprocentige „ „ zehnprocentigen „

In der Nachhaltigkeit der Wirkung soll gleichkommen eine Lösung von 1 pCt. Scopolamin einer Atropinlösung von 1 : 120.

Die schwächste Lösung von Scopolamin, die noch eine Einwirkung auf Pupille und Accommodation äussert, wurde auf 1 : 150 000 festgestellt[1]). Die Pupille des gesunden Auges sah man noch sich erweitern durch einen Tropfen einer Lösung von 1 : 10 000, das heisst 0.000005 g Scopolaminsalz[2]).

Myotica wirken schwerer auf die Scopolamin- als die Atropinpupille ein, ja es wurde sogar angegeben, dass Physostigmin die Atropinwirkung am Auge nach 15 Minuten aufhebe, nicht aber die Scopolaminwirkung[3]).

Die Pupillenerweiterung zeigte sich nach Einträufelung von zwei Tropfen einer 0,1 procentigen Lösung — d. h. 0,0001 g innerhalb zehn Minuten — in einer Stunde ausgebildet: sie nahm in 24 Stunden ab und war nach drei Tagen verschwunden.

Ein Tropfen einer 0,1 procentigen Lösung von Scopolaminhydrobromat entsprechend 0,00005 g, machte in 25—30 Minuten maximale Mydriasis welche 24 Stunden anhielt und nach 60—80 Stunden ausgeglichen war[4]).

Diese stärkere Wirkung der halben Dosis gegenüber dem vorangeführten Versuche kann vielleicht auf ein reineres Präparat zurückgeführt werden.

Nach Einträufelung einer 0.2 procentigen Lösung zeigte die Pupille folgende Veränderungen:

1) Sarti, Bollet. di scienza med. di Bologna. 1893. IV. p. 767. — Angeblich noch eine Scopolaminlösung von 1 : 100 000 Wasser die Pupille erweitern (Hoefe, Ueber Scopolamin. hydrobr. Inaug.-Dissert. Dorp. 1893.)

2) Walter, Exper. u. klin. Beobacht. üb. d. Wirk. des Hyoscins. Dorpat 1887.

3) Pierd'houy, Gaz. med. ital. Lombardia. Vol. XLV. 1885. VI. p. 179.

4) Fowler, Amer. Journ. of Ophthalmol. 1897. p. 250.

Beginn der Erweiterung nach . . . . . 8 Minuten
Uebermittelweit nach . . . . . 15 „
Maximum der Erweiterung nach . . . . . 45 „
Rückkehr zur Norm nach . . . . . 3—6 Tagen[1].

Wesentlich die gleichen Resultate wurden in einer anderen Versuchsreihe mit einer 0,2 procentigen Lösung erzielt:

Völlige Mydriasis in . . . . . 10—25 Minuten
Accommodationslähmung nach . . 20—30 „
Dauer der Wirkung . . . . . 5—8 Tage[2].

Nach Instillation von drei Tropfen einer einprocentigen Lösung d. h. 0,0005 g trat nach drei Tagen die Pupillenreaction gegen Licht wieder ein.

Es soll charakteristisch sein, dass die Pupille immer oval in schräger Richtung erscheint[3].

Die Pupillenerweiterung erfolgt rascher als bei Anwendung des Atropins und rascher wird das Maximum erreicht. Das Auge kommt auch nach Einträufelung des Scopolamins schneller zur Norm zurück als das atropinisirte Auge.

In Bezug auf die Accommodation liess sich feststellen, dass die Accommodationsbreite um so weniger verringert wird, je schwächer die Scopolaminlösung ist.

Bei 1 : 150 000 geht sie von 8 D auf 6 D.
„ 1 : 10 000 „ „ „ 8 D „ 1 D.

Der Beginn und das Maximum der Lähmung erfolgt bei einer 0.1 procentigen Scopolaminlösung früher als bei einer 0,8 procentigen Atropinlösung. Bei gleichstarken Scopolamin- und Atropinlösungen ist die Dauer der Accommodationslähmung ungefähr gleich lang.

Eine 0,1 procentige Lösung kann die vollständige Accommodationslähmung in einer Stunde erzeugen.

Durch 0,0001 g bromwasserstoffsaures Scopolamin — was etwa zwei Tropfen einer 0.1 procentigen Lösung entsprechen würde — sah man die Accommodation sogar in 23 Minuten vollständig gelähmt sein. Die Lähmung hielt 24—36 Stunden an, und ihre letzten Spuren schwanden erst in 72—96 Stunden[1].

Durch 0,00005 g desselben Salzes — also entsprechend einem Tropfen einer 0,1 procentigen Lösung — entstand nach 40 Minuten Accommodationslähmung, welche 20—30 Stunden blieb, und nach 70 bis 100 Stunden schwand.

Wie in Bezug auf die Pupille lässt sich auch bezüglich der Accommodation sagen, dass der Anfang und das Maximum der Lähmung rascher als nach Atropin erfolgt.

Bei Myopie, Hypermetropie und Astigmatismus wirkt Scopolamin verschieden.

Der intraoculäre Druck erwies sich dem einen Untersucher nach Einführung von Scopolamin nicht erhöht. Die Messungen wurden mittels des Maklakow'schen Ophthalmotonometers vorgenommen[4]. Ein andere

1) Bellarminow, Wratsch. 1893. No. 17.
2) Smith, Amer. Journ. of Ophthalmol. 1894. p. 337.
3) Oliver, Amer. Journ. of med. Science. Vol. CXII. p. 294.
4) Bellarminow, l. c.

fand mit Hilfe von Fick's Tonometer regelmässig eine Erhöhung des Augendruckes, wenn das Mittel mehrfach in kurzen Zwischenräumen bei Thieren oder Menschen eingeträufelt wurde[1]) und ein Dritter behauptete, dass es in gesunden Augen den Druck nicht steigert, wohl aber bei Augen, die zu Glaucom disponirt sind[2]). Also auch hier tritt die Gegensätzlichkeit der Ergebnisse, wie bei den entsprechenden Atropinversuchen zu Tage. Und nicht nur die rein experimentellen Resultate, sondern auch deren Uebertragung auf die klinische Verwendung des Scopolamins lässt unvereinbare Widersprüche hervortreten, die naturgemäss den Praktiker, der nicht selbst über grosse Erfahrungen verfügt, veranlassen müssen, einem solchen Präparate nicht sein Vertrauen zu schenken. Hier sollte eine Coalition der beschäftigtsten Ophthalmologen statistisch an einem tausendfältigen Material die absolut erforderlichen Feststellungen machen. Nur so ist Klarheit zu gewinnen. In diesem Augenblicke steht der Empfehlung des Scopolamins auch bei Steigerung des intraoculären Druckes, ferner bei secundärem Glaucom und sogar bei Glaucoma absolutum mit Reizerscheinungen[3]), die Warnung vor dessen Gebrauch bei acutem Glaucom gegenüber, weil Schmerzen und Entzündung sich dadurch mehren. Ja, es ist direct angegeben worden, dass in prädisponirten Augen Scopolamin ein Glaucom hervorrufen kann[4]). Für die eine und die andere Ansicht liegen Belege vor. So sah man in zwei Fällen von Iritis serosa mit Glaucoma secundarium imminens und bei einer chronischen Iridocyclitis mit erhöhter Tension (+ 1) diese durch Scopolamin auf die Norm sinken[5]).

In Fällen, wo das Atropin wegen Idiosynkrasie nicht vertragen wird, ist das Scopolamin noch verwendbar.

Ein wegen doppelseitiger Irido-Chorioiditis mit Atropin behandelter Mann vertrug das Mittel anfangs gut: später steigerten sich die entzündlichen Erscheinungen, indem die Pupille sich unter Zunahme der Injection an den Augen verengte. Gleichzeitig traten lästige subjective Beschwerden ein. Der dreimonatliche Gebrauch von Scopolamin liess solche Symptome vermissen; der Entzündungszustand des Auges wurde durch das neue Mittel günstig beeinflusst; nur zeigte sich nach den Instillationen eine rasch vorübergehende Röthung.

Als örtlich unangenehme Wirkung ist das nicht selten auftretende Brennen im Bindehautsacke zu erwähnen. Auch Schwellung der Conjunctiva bulbi kommt nach einprocentiger Lösung zu Stande[6]).

Bei sechs Kranken, die auf Atropin unangenehm reagirten, träufelte man eine Scopolaminlösung ein. Drei von ihnen bekamen Conjunctivitis.

---

1) Sarti, l. c. Eine geringere Druckerhöhung als Atropin soll nach Grossmann (Therap. Wochenschr. 1895. Jan.) das Scopolamin ausüben.

2) Lobassoff, Medizinskoje Obosrjenie. 1894. 1.

3) Rählmann, Klin. Monatsbl. f. d. Augenheilk. 1893. S. 59.

4) Walter, l. c. und Klin. Monatsbl. 1895. S. 1.

5) Illig, Münchener med. Wochenschr. 1893. S. 617.

6) Bock, Jahresber. d. Augenabth. in Laibach, Wien. 1902. S. 123.

2. Functionsstörungen des Auges als resorptive Wirkungen.

Bei Kranken, die zur Beruhigung Scopolaminsalz subcutan bekommen hatten, zeigte sich zuerst Abnahme des Gehörs, so dass sie nach vier bis fünf Minuten, aber nur für einige Secunden, nichts mehr hörten. Gleichzeitig mit einem anfänglichen Druck im Kopf hatten sie das Gefühl, wie wenn eine unsichtbare Kraft die Lider niederdrücken würde. Nach subcutaner Beibringung von 0,0003—0,0015 g des salzsauren Salzes blieb bei manchen Kranken die übliche Pupillenerweiterung aus, und wenn sie eintrat, verschwand sie bis zum nächsten Morgen. Bei einer durch Zufall entstandenen Vergiftung durch Trinken von salzsaurem Hyoscin entstanden Schwindel, Bewusstlosigkeit, Trismus, Krämpfe, maximale Pupillenerweiterung — der Irisrand nur ca. 1 mm breit — und Pupillenstarre. Nach drei Tagen, als bereits Gesundung erfolgt war, betrug die Breite des Irisrandes nur 2 mm[1]).

Bei Geisteskranken, die über ihr Empfinden Auskunft geben konnten, waren auch Accommodationsstörungen feststellbar. Auch Diplopie und vereinzelt Amblyopie kamen zur Beobachtung[2]). Bei manchen Kranken wird das Sehen neblig: die Gegenstände erscheinen in die Länge gezogen. Bevor die Augen zum Scopolamin-Schlafe geschlossen werden, sehen die Kranken einen schwarzen Kreis auf silberner oder einen grünen auf goldener Basis[3]).

3. Resorptive Wirkungen vom Auge aus.

Vergiftung ist relativ oft durch Scopolaminanwendung vom Auge aus erzeugt worden. So schufen vier Tropfen einer einprocentigen Lösung ausser Umnebelung des Sehens: Schwindel, Zittern, Sprachverlust, Bewusstlosigkeit für vier Stunden und Delirien. Diese letzteren scheinen mit Vorliebe zu kommen. Wir halten es, selbst wenn man den Thränenpunkt evertirt und den Kopf nach der Einträufelung auf die Schulter neigen lässt, für gefährlich, eine dreiprocentige Scopolaminlösung, die neuerdings arzneilich empfohlen wurde[4]), anzuwenden. Der Arzt hat das Recht, die gesetzlichen maximalen Dosen zu überschreiten — er trägt aber dafür auch keine geringe Verantwortung. Geht eine auf diese Weise entstandene Vergiftung zurück, so können Nachkrankheiten bleiben, für die der Arzt civilrechtlich regresspflichtig gemacht werden kann.

Die Symptome können verschiedenartig sein.

Nach Einträufeln von wenigen Tropfen einer $^1/_5$ procentigen Scopolaminlösung in den Bindehautsack traten in zwei Fällen als Allgemeinsymptome ein:

Erregung mit Delirien, wobei die Kranken die Fähigkeit, ihre Handlungen zu verstehen, ganz einbüssten, Ausführung unzweckmässiger Be-

1) Adler, Berl. klin. Wochenschr. 1891. No. 10. S. 258.

2) Malfilatre et Lemoine, Gaz. méd. de Paris. 1889. No. 36. p. 421.

3) Nagy, Pester med. Presse. 1894. S. 172.

4) Salomonsohn, Wochenschr. für die Therapie und Hygiene des Auges. 1903. S. 217.

wegungen. Erhöhung der Patellarreflexe. Trockenheit von Haut und Schleimhäuten und Pulsverlangsamung.

Nach 30 Minuten nahmen diese Symptome ab, es folgten tiefer Schlaf und Genesung[1]).

Noch anders gestalteten sich die Symptome in den folgenden Beobachtungen.

Nachdem einer Frau viermal je ein Tropfen einer 0,2 procentigen Lösung, d. h. vier Mal je 0.0001 g, eingeträufelt worden war, erschienen nach einer viertel Stunde Schwindel, ein Puls von 160, Trockenheit des Halses, Cyanose, Krämpfe etc. Erst nach zehn Stunden war die Kranke soweit wieder hergestellt um in ihre Wohnung zurückkehren zu können[2]).

Nach Einbringung von zwei Tabletten zu je 0.0005 g in den Bindehautsack traten in einem Falle nach 20 Minuten nur Betäubung und Schlaf ein. Ebenso erschienen bei einem zehnjährigen Mädchen, das die gleiche Dosis erhalten hatte, für zehn Stunden Schlaf und Hallucinationen, in denen die rothe Farbe eine Rolle zu spielen schien[3]).

Hyoscyamin. Hyoscyamus niger.

Bei Aëtius findet sich bereits ein deutlicher Hinweis auf die pupillenerweiternde Fähigkeit des Bilsenkrautes:

Ad glaucos oculos ut nigras habeant pupillas.

Malicorii punici dulcis succum infunde. Deinde interstitio facto hyoscyami coeruleum florem cum vino tritum instila, aut hyoscyami succum.

Das vierte für diese Zwecke angegebene Recept lautet:

Hyoscyami coeruleum florem in umbra siccato et reponito. Usus autem tempore florem vino austero dilutum prolinito. Et postea ipsum florem leviter tritum per se illinito. Hoc vim suam statim declarat[4]).

Das mit Atropin isomere Hyoscyamin, das sich in dem Bilsenkraut, dem Stechapfel und der Tollkirsche findet, wirkt auf das Auge schneller und anhaltender als Atropin[5]). Das letztere wird von allen Untersuchern bestätigt, während einige meinen, dass Beginn, Entwicklung und Grad der Mydriasis sich wie beim Atropin verhalten[6]).

Die Pupillenerweiterung tritt durch eine Lösung von 1 : 1000

1) Maslennikoff, Zeitschr. f. Augenheilk. Bd. III. 1900. S. 549.

2) Foster, Medic. News. 1896. 12. Sept. p. 293.

3) Hawkes, Annal. d'Oculist. T. CXVIII. p. 28.

4) Aëtius, Tetrabibl. sec. serm. III. c. 41.

5) Pflüger, Arch. f. Augen- u. Ohrenheilk. Bd. V. 1. p. 182.

6) Die meisten Untersuchungen über Hyoscyamin stammen aus einer Zeit, in der die Reinheit des Alkaloids wohl nicht gewährleistet werden konnte. Daher die grossen Verschiedenheiten in den Resultaten. Simonowitsch-Dor (Arch. f. Augenheilkunde. Bd. IV. S. 1) z. B. fanden an ihrem kristallinischen Präparat gar keine Wirkungen, während wieder andere ihrem Hyoscyamin eine schwächere Wirkung als dem Atropin zuertheilen: Cunier, Annal. d'Oculist. T. XVII. 1847. — Lematre, Arch. génér. de Méd. 1865. juillet. — Ruete, Report. d. Pharmacie. Bd. XVI. p. 502. — Laurent, de l'Hyoscyamine. 1870 etc.

ein[1]). Ein Tropfen einer Lösung von 0,06 g : 4 Wasser, d. h. 0.0007 g Hyoscyamin, erweitert die Pupille nach einer halben Stunde und lässt diesen Zustand sieben Tage anhalten.

Die Accommodation wird durch einen Tropfen einer Lösung von 1 : 300, d. h. durch 0.00015 g für 77—100 Stunden gelähmt. Lösungen von 1 : 1000 erzeugen ebenfalls eine, wenn auch nicht so lange andauernde Beeinflussung der Accommodation.

Nach Einträufelung einer Lösung von schwefelsaurem Hyoscyamin in das Auge wurden mehrfach nach ½—2 Stunden auftretende, und mehrere Stunden anhaltende bohrende Schmerzen in der Tiefe desselben empfunden.

Zahlreich sind die Mittheilungen über Sehstörungen, die nach innerlicher Aufnahme der Wurzel oder der Samen von Hyoscyamus niger zu Stande kamen. Gewöhnlich wurde über Undeutlichsehen, oder verdunkeltes Gesicht, oder Trübung des Sehvermögens, selten über Verlust des Gehörs und Gesichts[2]) geklagt. Die Pupillen wurden häufig maximal erweitert, im Hyoscyaminschlafe aber eng gefunden[3]). Mehrfach entstand Doppeltsehen[4]).

Bei neun Personen, darunter auch Kindern, folgte nach dem Doppeltsehen in der Reconvalescenz Roth- oder Scharlachsehen, ein Symptom, das erst allmählich am dritten Tage schwand.

Datura Stramonium.

Die bisherigen Forschungen lehrten, dass der früher als Daturin bezeichnete wirksame Bestandtheil des Stechapfels Atropin sei. Daher haben auch die ophthalmologischen Feststellungen über Daturin keinen Werth. Dazu kommt, dass früher die Isolirung des Atropins aus der Pflanze nicht mit der gehörigen Exactheit vorgenommen wurde, so dass sehr wahrscheinlich die Untersuchungen mit einem Gemisch von Atropin und Scopolamin geschahen.

Trotzdem lassen wir einige Ergebnisse der Orientirung wegen folgen[5]). So fand man, dass ein Tropfen einer Lösung von „Daturin" von 1 : 160 000, also 0.0000004 g zur Erweiterung der Pupille genügt. Die Dauer dieser Mydriasis betrug 24 Stunden.

Die Accommodation wird durch 1 : 2000 24 Stunden lang gelähmt. Die hierbei entstehende Mydriasis dauert 96 Stunden.

Eine Lösung von 1 : 600 erweitert die Pupille in 25 Minuten.

Veränderungen der Pupillenweite, der Accommodation und des Sehvermögens sind nach Stramoniumvergiftung häufig beobachtet worden. Gerade auf die Sehstörungen ist besonders deswegen hinzuweisen, weil es sich hier nicht etwa um acute glaucomatöse Zustände,

---

1) Emmert, Correspondenzbl. f. schweiz. Aerzte. 1882. No. 2.

2) Kahleis, Hufel. Journ. Bd. LXVIII. 2. Stück. S. 81.

3) Rudolf, Centralbl. f. klin. Med. 1892. No. 40.

4) Hühnerwolf, Ephemerid. Nat. Curios. Dec. III. ann. 2. p. 115.

5) Doyer, Congr. pér. internat. des scienc. méd. 1881. VI. p. 251. — Fare. Gaz. des hôpit. 1875. S. 963.

sondern sehr wahrscheinlich um retinale Einwirkungen handelt. Auch noch in mancher anderen Beziehung sind die Fälle von Stechapfelvergiftung interessant, z. B. dass mehrfach dabei Erhaltenbleiben der Speichelsecretion, ja sogar eine verstärkte Schweissseeretion beobachtet wurde.

Fast immer zeitigt die Vergiftung mit Stechapfelsamen oder das übermässige Rauchen von Stramoniumblättern sehr weite und starre Pupillen.

Wie eigenthümlich aber bisweilen die Abweichungen von den gewöhnlichen Bildern einer Gifteinwirkung sein können, beweist das folgende Vorkommniss, in dem eine ganz paradoxe Myosis neben schwacher Herzthätigkeit bestand:

Ein alter Mann hatte, als er einen asthmatischen Anfall kommen fühlte, eine grosse Dosis Stramonium genommen und war schnell danach bewusstlos geworden. Man fand ihn mit verfallenem Gesicht, kalter Haut, Lividität von Händen und Füssen, unfühlbarem Puls, excessiv schwacher intermittirender Herzthätigkeit und so contrahirten Pupillen, dass sie kaum wahrnehmbar waren (so contracted as scarcely to be discernible — smaller than I have ever seen in a cat's eye). Später kam sehr starke Dyspnoe hinzu. Man wandte Brechmittel, Abführmittel und Frictionen an. Nach dem Erwachen aus dem tiefen Coma bestand Aphasie. Es erfolgte Wiederherstellung[1]).

Bei der früher ausgedehnten arzneilichen Verwendung des Stechapfelextractes gegen Epilepsie und Melancholie sah man neben anderen Nebenwirkungen Sehstörungen bei den meisten oder einem grossen Theile der Kranken eintreten. Dieselben stellten sich dar als Dunkelheit vor den Augen, die schon nach 0,06 g kam und mindestens zwei Stunden dauerte. Die Kranken klagten über „Blödigkeit der Augen, als wenn sie mit einem seidenen Flor bedeckt wären", Funkensehen, Drehen der Objecte, Doppelsehen, oder Sehen der Gegenstände in schiefer Lage, oder nur aus ganz grosser Entfernung.

Conjunctivalcatarrh und Augenthränen kamen ebenfalls nach innerlichem Gebrauche des Mittels vor.

In neuzeitlichen acuten Vergiftungen mit Samen wurden die Bulbi prominent gefunden und die Pupillen als sehr erweitert und fast gar nicht oder gar nicht reagirend bezeichnet. Dabei bestand in einem Falle merkwürdigerweise ein langsamer, träger Puls und Schweiss.

In einer schweren Vergiftung durch Stechapfelsamen rollte der achtjährige Knabe die Augen, während er auch sonst von Krämpfen ergriffen war. Die Augenspiegeluntersuchung ergab in diesem Falle starke Röthung und Gefässinjection der Papille[2]).

Gerade dieser Befund erregt insofern ein besonderes Interesse, als nach chronischem Gebrauche der Stramoniumblätter in Asthma-Cigarren oder Asthma-Cigarretten eine Intoxicationsamblyopie anscheinlich durch retrobulbäre Neuritis auftreten kann. Es sind bisher nur zwei Fälle mitgetheilt worden — ereignet haben sich aber wahrscheinlich sehr viel mehr. In denselben wurde ein centrales Scotom festgestellt.

1) Paget Blake, St. Georges Hospit. Reports. 1868. Vol. III. p. 159.
2) Streit, Correspondenzblatt für schweizer Aerzte. 1894. No. 2.

Ein 22jähriger asthmatischer Mann gebrauchte im Uebermaass Stramonium-Cigaretten. Seit einem Jahre hatte sich sein Gesicht vermindert. Es bestand ein centrales Scotom und Entfärbung der Papille. Peripherisches Sehen und brechende Medien waren normal. Durch Fortlassen des Cigarettengebrauches erfolgte Wiederherstellung[1].

In einem anderen Falle handelte es sich um einen Kranken, der nicht Tabak rauchte und nicht trank, aber seit seiner Jugend wegen asthmatischer Anfälle Stramoniumblätter in grossen Mengen gebraucht hatte, und davon eine Amblyopie mit centralem Farbenscotom bekam[2]).

Duboisin.

In Duboisia myoporoides finden sich als Alkaloide Hyoscyamin, Pseudohyoscyamin und Scopolamin. Die als Duboisin bezeichnete Substanz ist Hyoscyamin. Was in der augenärztlichen Praxis unter dem Namen Duboisin gebraucht wurde, war demnach entweder Hyoscyamin oder ein Gemisch dieses mit den genannten anderen Alkaloiden.

Dessenungeachtet berichten wir über die vorliegenden Duboisin-Mittheilungen, um Vergleiche zu ermöglichen.

Das allgemeine Ergebniss aller Beobachtungen ist, dass Lähmung von Sphincter und Accommodation rascher und ebenso vollständig, aber für kürzere Zeit wie nach einer Atropinlösung von gleicher Stärke eintritt. Die Angaben, dass die Wirkung auch anhaltender sei, sind nur vereinzelt gemacht worden.

Aber gerade die kürzere Wirkung des Duboisin, falls sie wirklich die Regel sein sollte, lässt der Vermuthung Raum, dass die verwendeten Präparate nicht mit reinem Hyoscyamin identisch waren, da dieses, wie angegeben, eine nachhaltigere Wirkung wie Atropin erzeugt.

Während die exactesten Untersuchungen am Menschen die Duboisinwirkung an Dauer der des Atropins nachstehend fanden, wurde an Kaninchen genau das Umgekehrte festgestellt[3]).

Der Humor aqueus eines duboisinirten Auges wirkt mydriatisch und zwar schneller als bei analogen Versuchen mit Atropin und Homatropin.

Die Ergebnisse der Beobachtungen an Menschen decken sich zwar nicht genau in Bezug auf den zeitlichen Eintritt oder die Dauer einer Functionsstörung, stimmen aber in dem, was dem Duboisin als Eigenheit zugeschrieben wird, überein. Die Veränderungen in der Pupillenweite und in der Accommodation giebt die folgende Tabelle zahlenmässig wieder[4]). Aus ihr gehen auch sofort die vorhandenen Differenzen hervor.

1) Cerillo, Annal. d'Oculist. 1896. T. CXV. p. 304.

2) Fuchs, Lehrb. d. Augenheilkunde. Wien 1894. S. 506.

3) Schaefer, Arch. f. Augenheilk. Bd. X. 2. S. 186.

4) Fouqué, De la Duboisine. Paris 1879. — Loison, Lyon médic. T. XXX. p. 560. — Risley, Amer. Journ. of the med. Science. 1880. T. LXXIX. p. 410. — Schaefer, l. c. — Jaarsma, Inaug.-Diss. Leyden 1881. — Tweedy. The Lancet. 1878. I. p. 304.

	Stärke der Lösung	Pupillenerweiterung: Beginn: im Durchschnitt nach:	Beginn: im Minimum nach:	Beginn: im Maximum nach:	Halbe Höhe nach:	Volle Höhe nach:	Lichtreaction schwand nach:	Maximale Erweiterung beträgt:	Dauer des Maximums:	Rückbildung ist erfolgt nach:	Accommodationslähmung: Beginn: im Durchschnitt nach:	Beginn: im Minimum nach:	Beginn: im Maximum nach:	Nahepunkt und Fernpunkt fallen zusammen nach:	Dauer:	Nahepunkt normal:
Kaninchen	1 Tr. 0,5 %	5 Min.	4 Min.	10 Min.	9 Min.	20 Min.	15 Min.	—	18 Std.	26 Std.						
Menschen	0,0005 %	75 Min.								24 Std.					24 Std.	
	0,03 %									72 Std.						
	0,25 %	6—7 Min.				12 Min.										
	1 Tr. 0,5 %	—	9 Min.	13 Min.		25 Min.			$2\frac{1}{2}$—3 Tage	4—$4\frac{1}{2}$ Tagen				15—30 Min.	36—48 Stunden	Am 4. Tage
	1 Tr. 0,5 %	8 Min.	5 Min.	10 Min.	10 Min.	19 Min.	15 Min.	5 mm mehr als die Norm	24 Std.	4 Tagen (Minim. 2, Maximum 6 Tage)	Leseprobe Su. No. 1 mit + 4 D.					
	5 %	10 Min.				15 Min.				Nachlassen nach 48 Std. Normal nach 4 Tagen	10 Min.	5 Min.	15 Min.	80 Min.	12 Stund.	20 Std. bis 3—4 Tage
											10 Min.			25 Min.		4 Tage

Vereinzelt wurde angegeben, dass das Alkaloid ungleich wirke. Bei schwächeren Lösungen (0,1—0,4 pCt.) sei die Wirkung oft gleich Null bei stärkeren (0,8 pCt.) aber auch bei solchen von 0,3 pCt. dauere dieselbe acht bis zehn Tage an[1]).

Bei alten Leuten beginnt die Pupillenerweiterung später und ist weniger ausgiebig[2]). Die Form der Pupille soll bei allen Menschen in der ersten Zeit stets oval sein und der innere Theil der Iris am stärksten erweitert werden[3]).

Der Zustand der Refraction ist nach den Einen ohne Einfluss, nach Anderen ist die Duboisinwirkung besonders deutlich bei starker Hypermetropie. Diese würde auf dem duboisinirten Auge sehr schnell deutlich, während dies bei dem atropinisirten Auge erst wiederholte Einträufelung und längere Zeit erforderte[2]).

Nach Einträufelung von fünf bis sechs Tropfen einer 0,5 procentigen Lösung von Duboisinum sulfuricum in ein Auge einer an Keratitis punctata leidenden, neurasthenischen und anämischen Patientin, trat bei allgemeiner Aufregung und Gesichtshallucination halbstündiges Rothsehen ein, auch wenn nur mit dem Auge, in welches nicht eingeträufelt worden war, gesehen wurde — ein guter Beweis für das centrale Entstehen dieser Störung. Das später eingeträufelte Atropin machte kein Rothsehen[4]).

Es ist zweifellos und verständlich, dass das Duboisin wie andere Mydriatica Glaucom hervorrufen kann, und zwar entweder nur als Verschlimmerung eines schon vorhandenen glaucomatösen Zustandes, oder auch bei gesunden Augen. Der Vorgang kann sich schnell abspielen[5]). Bei Anwendung von Duboisin an einem anscheinend gesunden Auge erschien starke Herabsetzung der Sehschärfe, Einengung des Gesichtsfeldes, maximale Mydriasis, aber nicht sehr deutliche Spannungserhöhung. Der glaucomatöse Zustand verlor sich durch Eserin in wenigen Tagen[6]).

Reizerscheinungen der Conjunctiva wurden durch Duboisin mehrfach erzeugt, entweder in Gestalt einer einfachen, durch Atropin sich noch verschlimmernden und mit Eczem vergesellschafteten Conjunctivitis[7]) oder auch als Conjunctivitis follicularis[8]). Von fünf Menschen, die auf Atropin mit einer Conjunctivitis reagirten, bekamen vier ein solche auch durch Duboisin.

Schliesslich sei erwähnt, dass die Einträufelung von Duboisin in das Auge auch allgemeine, schwere Vergiftungserscheinungen hervorrufen kann. So kamen nach Einträufelung weniger Tropfen einer 0,8 procentigen Lösung in ein Auge in zwei Stunden zu Stande Schwindel, Benommensein, Coordinationsstörungen und unfreiwilliger Harnabgang für drei Tage.

Erwachsene sollen für das Mittel empfindlicher als Kinder sein, und die Vergiftungssymptome besonders bei feuchtem Wetter entstehen.

1) Keyser, Med. and surg. Report. Vol. XLIII. 1880. p. 27.
2) de Wecker, Klin. Monatsbl. 1878. p. 216. — Bullet. génér. 1894. p. 35.
3) Königstein, Wien. Med. Presse. 1878. No. 40.
4) Hilbert, Arch. f. Augenheilk. Bd. XXVIII. Heft 4.
5) Heyl, Americ. Journ. of Medic. Sciences. Vol. LXXXIII. 1882. p. 395.
6) Worrell, Transact. of the Americ. Ophthalmol. Soc. Vol. III. p. 273.
7) Schenkl. Prag. med. Wochenschr. 1880. No. 19. S. 181.
8) Schoeler, Jahresber. d. Augenklinik. 1878. p. 36.

In manchen Fällen, wie z. B. dem eben berichteten, konnten die Vergiftungssymptome durch eine gleichstarke Atropinlösung nicht hervorgerufen werden, auch nicht bei einer Frau, die nach Einträufelung von nur einem Tropfen einer 0,4 procentigen Lösung nach zwei Stunden Verlust der willkührlichen Bewegungen und leichtes Delirium bekam.

Das Vergiftungsbild kann noch mannigfaltiger und bedrohlicher werden. Einem Kinde von neun Jahren wurde in zwölf bis vierzehn Stunden drei Mal eine Lösung von Duboisin eingeträufelt. Darauf entwickelten sich: Schwund des Gedächtnisses, Gesichts- und Gehörshallucinationen, Apathie, erschwerte Sprache, Parese und Zittern der linken Hand, Zittern der Beine und Pulsbeschleunigung. Die Harnmenge war nicht verändert. Am andern Tage erfolgte Wiederherstellung[1]).

Bei manchen Individuen dauert es länger, ehe sich Störungen entwickeln. So erschienen bei einem Kranken erst nach achttägiger Instillation von fünf Tropfen (0,05 : 10) ausser den gewöhnlichen Symptomen noch Sprachstörungen wie die der Aphasischen und Delirien.

Atroscin.

Atroscin ist sehr wahrscheinlich optisch inactives Scopolamin. Die Umwandlung in Iso-Scopolamin ist mehrfach vorgenommen worden.

Nach den ersten Mittheilungen über diese Base sollte deren Wirkung in 0,2 procentiger Lösung auf Pupille und Accommodation in Bezug auf Schnelligkeit und Dauer zwei- bis vier Mal so stark wie die des Scopolamins sein. Spätere Versuche haben bessere Klarheit über diese Frage gebracht. Die folgende Tabelle lässt auch das Resultat erkennen.

Zahl der Versuche:		Pupillenerweiterung							
		Dosen		Beginn		Maximum		Dauer	
Atr.	Scop.	Atrosc.	Scopol.	Atrosc.	Scopol.	Atrosc.	Scopol.	Atrosc.	Scopol.
18	18	3 Tr. 0,4 %	3 Tr. 0,4 %	nach 7 Min.	nach 7 Min.	nach 25 Min.	nach 25 Min.	15 mal 6 Tage, 3 mal 8 Tage	14 mal 6 Tage, 4 mal 8 Tage

Zahl der Versuche:		Accommodationslähmung									
		Dosen		Beginn		Vollständig		Unvollständ.		Fehlend	
Atr.	Scop.	Atr.	Scop.	Atr.	Scop.	Atr.	Scop.	Atr.	Scop.	Atr.	Scop.
18	18	3 Tr. 0,4 %	3 Tr. 0,4 %	nach 10 Min.	nach 10 Min.	nach 30-35 Min.	nach 30-35 Min.	4 mal	1 mal	2 mal	1 mal

1) Jacubowitsch, Centralblatt f. Augenheilk. 1884. S. 392.

In den Fällen, in denen die Accommodationslähmung unvollständig war, konnte Schw. 1,0 in 25 cm noch bequem gelesen werden.

In pathologischen Fällen konnte man eine entschieden stärkere Wirkung des Atroscins erweisen. So sprengte es in zwei Fällen nach einmaliger Einträufelung Synechien, welche dem Scopolamin tagelang widerstanden hatten.

Die Rückkehr der Accommodation erfolgt nach fünf Tagen (bei Homatropin in 24 Stunden). Den neuerdings gerühmten Gebrauch einer öligen Lösung des Atroscins[1]) halten wir nicht für zweckmässig.

Atroscin kann, wie Scopolamin, gelegentlich als resorptive Symptome veranlassen: Schwindel, Röthung des Gesichts, geringe Pulsbeschleunigung, gesteigerten Bewegungsdrang und geringe Trockenheit im Halse[2]).

Methylatropiniumbromid.

Dieser Körper ist das Bromid des am Stickstoff nochmals methylirten Atropins. Er ist in Wasser leicht löslich und enthält 20,8 pCt. Brom. Die Wirkung auf das Herz soll schwächer als die des Atropins sein, die Einschränkung der Drüsensecretion aber der durch Atropin erzeugbaren gleichkommen.

Bringt man zwei Tropfen einer einprocentigen Lösung Katzen in das Auge, so entsteht nach fünf Minuten vollständige Mydriasis. Die Dilatation dauert vier Stunden und geht binnen sechs Stunden wieder zur Norm zurück.

Bei Menschen zeigt sich ebenfalls baldiger Eintritt und schnelles Schwinden der maximalen Mydriasis[3]).

In einer Versuchsreihe von 150 Fällen wurde festgestellt, dass eine $^1/_2$—2 procentige Lösung ganz vorübergehend leichtes Brennen im Auge verursacht. Die Pupillenerweiterung tritt in 20—30 Minuten ein, hält maximal vier bis fünf Stunden an, und schwindet am vierten Tage. Mit Cocain zusammen angewendet, soll die Wirkung bis zu sieben Tagen anhalten. Die Accommodation wird aufgehoben, der Augendruck aber nicht beeinflusst[4]).

Der Einfluss auf die Accommodation ist bei einer 0,5 procentigen Lösung erheblich und hält etwa 24 Stunden an. Cocainzusatz verstärkt die accommodativen Veränderungen.

Durchschnittszahlen aus mehreren Versuchen an emmetropischen und myopischen Augen sind die folgenden[5]):

1) Macklin, Arch. of Ophthalm. 1902. March.

2) Meyer, Klin. Monatsbl. f. Augenheilk. 1898. Jan.

3) Vaubel, Wochenschr. f. Ther. u. Hygiene des Auges. 1902. 9. Oct. S. 9. — Darier, Ophthalm. Klinik. 1902. No. 24.

4) Witzinski, Petersb. Ophthalm. Gesellsch. 1. Mai 1903. Ref. in Zeitschr. f. Augenheilk. 1904. S. 183.

5) Winselmann, Die ophthalm. Klinik. 1903. No. 22. S. 338.

Concentration der Lösung in %	Mydriasis Beginn nach Min.	Mydriasis Maxim. nach Min.	Grösstes Herausrücken des Nahepunktes um cm	Grösstes Herausrücken des Nahepunktes nach	Lichtreaction vorhanden nach Stund.	Pupille normal nach Stund.	Nahepunkt normal nach Stund.	Accommodationsbreite eingeschränkt um:
0,5	25	50	8	50 Min.	4¾	23	22	5 D
0,5 + Cocain 1 %	15	25	11	2½ St.	24	36	39	6 D
0,5 + Cocain ½%	20	30	18,5	3¾ St.	16	24	26	7 D

Duboisia Hopwoodii.

Unter dem Namen „Pituri“ wird von manchen Eingeborenen-Stämmen Australiens eine Pflanze als Berauschungsmittel gebraucht, die zu der Familie der Nachtschattengewächse gehört. Die Stellung eines darin enthaltenen flüssigen Alkaloides „Piturin“ ist noch nicht präcisirt. Jedenfalls hat es einen mit Nicotin übereinstimmenden Siedepunkt, und ähnelt ihm auch toxikologisch.

Die subcutane Beibringung des salpetersauren Salzes 0,006 bis 0,007 g erzeugt bei Menschen gesteigerte Schweissabsonderung und für 20—30 Minuten leichte Verengerung der Pupillen. bei Thieren Pupillenerweiterung.

Auf die Conjunctiva gebracht, ruft es in einprocentiger Lösung starkes Brennen und Myosis. später Mydriasis hervor[1]).

Apoatropin.

Apoatropin oder Atropamin enthät ein Molecül Wasser weniger als Atropin. Es äussert in Lösungen des salzsauren Salzes von 2 pCt. starke örtliche Reizwirkungen bei Thieren und Menschen und ist bei beiden frei von Einwirkungen auf die Pupille und die Accommodation.

Der folgende Selbstversuch lässt die Art der Einwirkung erkennen: Rechte Pupille = 4,5 mm. Es wurden circa zwei Tropfen einer zweiprocentigen Lösung eingeträufelt, wodurch lebhaftes Brennen entstand. Das Auge konnte erst nach mehreren Minuten wieder frei geöffnet werden und erschien dann stark geröthet. Thränenfluss stellte sich ein. Während einer halben Stunde war bei fortgesetzter Beobachtung ein Einfluss auf die Pupille oder Accommodation nicht zu bemerken.

1) Ringer, The Lancet. 1879. Vol. I. p. 290. — Ringer and Murrell, Journ. of Physiol. Vol. I. p. 377. Vol. II. p. 132.

Jaborin.

Die Wirkung des Jaborins, das man neuerdings als Isopilocarpin bezeichnen will, stimmt in vieler Hinsicht mit der des Atropins überein. Quantitativ wirkt es etwa wie Hyoscyamin.

Einige Tropfen einer einprocentigen Lösung machen bei Kaninchen und Hunden völlige Erweiterung und Reactionslosigkeit der Pupillen[1]. Eine Wirkung auf die Accommodation fehlt. Der intraoculäre Druck wird dadurch gesteigert[2]). Die Mydriasis erfolgt wahrscheinlich durch Lähmung des Oculomotorius. Jaborin wirkt der myotischen und schweisstreibenden Pilocarpinwirkung entgegen[3]).

Ephedrin.

Aus Ephedra vulgaris gewann man ein unter Hydratbildung auch in Wasser lösliches Alkaloid Ephedrin, dessen salzsaures Salz allein, oder auch mit Homatropin zusammen, als Mydrin ophthalmologisch verwendet wurde.

Eine 6—7procentige Lösung von Ephedrin, die Menschen ein bis vier Mal in Zwischenräumen von zehn bis fünfzehn Minuten eingeträufelt wird, erzeugt bei vielen, aber nicht bei allen, in 40—50 Minuten Pupillenerweiterung.

Eine zehnprocentige Lösung veranlasst zu ein bis zwei Tropfen nach 40 bis 60 Minuten eine 5—20 Stunden anhaltende, ohne Conjunctivalreizung verlaufende Mydriasis, aber keine maximale. Kinder und alte Leute sind empfindlicher als junge kräftige Individuen. Bei gereizter und entzündeter Iris tritt eine deutliche nachweisbare Erweiterung nicht ein. Die Reaction auf helles Licht ist nach der Ephedrinwirkung erhalten. Accommodation und Spannung sind unverändert.

Es empfiehlt sich frische Lösungen zu nehmen, da z. B. 40 Tage alte unwirksam sind.

Nach Einträufelung einer zehnprocentigen Lösung bei einer Kranken mit bereits vorhandenen Prodromalsymptomen des Glaucoms erschien ein solches sehr ausgeprägt. Nebenbei kamen Kopfschmerzen und Brechneigung.

Auch die subcutane Anwendung von grösseren Mengen bei Kaninchen macht hochgradige Mydriasis. Diese soll durch Erregung des den Sympathicus versorgenden Dilatator zu Stande kommen[4]).

1) Harnack und Meyer, l. c.

2) Höltzke, Ophthalm. Gesellsch. Heidelberg 1885.

3) Rampoldi, Annali di Ottalmol. Tom. XV. p. 118.

4) Miura, Berl. klin. Wochenschr. 1887. p. 70. — Inouyé, Klin. Monatsbl. f. Augenheilk. 1889. p. 376. — de Vries, Annales d'Oculist. T. CI. p. 182.

Pseudoephedrin.

Dieses Alkaloid einer ungenannten Ephedra-Art bildet ein als Mydriaticum gebrauchtes Salz.

Bei Hunden soll die Pupillenerweiterung schon nach Einträufelung einer zweiprocentigen Lösung erfolgen. Bringt man Menschen mehrmals in Intervallen mehrere Tropfen einer zehn- bis zwölfprocentigen Lösung in den Conjunctivalsack, so erscheint nach 10—35 Minuten eine Mydriasis, die niemals die Weite erreicht, die eine einprocentige Homatropinlösung bewirkt, deren Maximum in etwa 50 Minuten erfolgt und die $5^1/_2$ Stunden anhält. Etwas früher tritt sie nach einer 20—25procentigen Lösung ein. Nach acht Stunden ist das Auge wieder normal. Bei Kindern ist die Mydriasis etwas früher wie bei Erwachsenen zu erzielen. Auch Individuen gleichen Alters zeigen zuweilen eine ungleiche Empfindlichkeit für die dilatirende Wirkung des Pseudoephedrins, die möglicher Weise in der verschiedenen Empfindlichkeit des Sympathicus ihren Grund haben kann. Schon bei geringen Entzündungen der Iris versagt das Mittel. Bei Kranken, die relativ viel Pseudoephedrin erhalten haben, zeigt sich auf der Höhe der Einwirkung eine Erweiterung der Lidspalte, verbunden mit leichtem Hervortreten des Bulbus. Auf Augen, die mit Catarrhen oder leichten Entzündungen behaftet waren, übt das Pseudoephedrin in 10—20procentiger Lösung einen leichten Reiz aus, stärkere Lösungen machen dies auch am gesunden Auge.

Die Lichtreaction ist auf der Höhe der Wirkung etwas träge. Ausnahmsweise war sie einmal nach 30 Minuten verlangsamt, in anderen Fällen überhaupt sehr gering. Die Reaction auf Accommodation ist noch geringer als die auf Licht.

Die Refraction wird nicht beeinflusst. Der Nahepunkt war in 20 pCt. der Fälle um $1^1/_8$ Zoll im Durchschnitt hinausgerückt, was nicht auf Accommodationsparese, sondern auf die Blendung zurückgeführt wird.

Durch das Tastgefühl war keine Druckveränderung wahrnehmbar. Auch fehlten eine Verminderung der Empfindlichkeit sowie Reizerscheinungen, vielmehr trat ein Abblassen der Bindehaut, ähnlich wie bei Cocain ein.

Ueber Sehstörungen wurde fast gar nicht geklagt. Nur 8 von 20 Kranken gaben an, dass sie etwas schlechter gesehen hätten.

Als resorptive Wirkung wurde eine Abnahme der Herzthätigkeit festgestellt.

Jodmethylphenylpyrazolon. (Mydrol.)

Das Mydrol erhöht allgemein im Körper den Blutdruck, und verengert direct die Gefässe.

Bringt man es zu vier bis sechs Tropfen einer fünfprocentigen Lösung in das Auge von Hunden, Kaninchen oder Menschen, so wird die Pupille erweitert. Das Katzen- und Schafsauge reagirt nicht oder noch nur minimal darauf, die Vogelpupille gar nicht. Die Pupillenerweiterung hält eine reichliche Zahl von Stunden an und verschwindet allmählich. Beim Menschen und Hunde ist sie nach 15 Stunden noch

sehr merklich. Im Gegensatze zum Atropin ist die Reaction der Pupille gegen Licht nie ganz aufgehoben, sondern nur gemindert. Atropin vermehrt die Mydrol-Mydriasis, und Physostigmin beseitigt sie ganz. Ausser der Mydriasis kommt noch eine Ischämie der direct getroffenen Augengewebe zu Stande[1]). Die Accommodation wird nur wenig beeinflusst. Das Mittel geht in das Kammerwasser über.

Die Instillation einer zehnprocentigen Lösung in den Conjunctivalsack erzeugt weder Brennen noch sonstige Beschwerden. Die Ischämie ist ausgesprochener und hält eine bis mehrere Stunden an. Innerhalb zehn Minuten erweitert sich die Pupille, innerhalb einer Stunde maximal, nimmt nach $2^1/_2$ Stunden ab, um nach einem Tage ganz zu schwinden.

Als Ursache der Pupillenerweiterung wird eine Gefässverengerung in der Iris, eventuell auch eine Lähmung der Sphincterfasern, oder deren Oculomotoriusendigungen angesehen. Eine Sympathicuswirkung wird ausgeschlossen.

Wirken Lösungen des Jodmethylphenylpyrazolon bis 25 pCt. auf das Auge, so öffnet sich die Lidspalte stärker, und der Augapfel tritt mehr hervor, eine Wirkung, die vielleicht von einer Reizung der Sympathicusfasern abzuleiten ist, welche die glatten Muskelfasern der Orbita innerviren[2]).

Euphthalmin.

Euphthalmin ist ein Mandelsäurederivat des Methylvinyldiacetonalkamins.

Die subjectiven Beschwerden beim Einträufeln einer zweiprocentigen Lösung in den Bindehautsack sind bei der zweiprocentigen Lösung sehr geringe; die fünf- und zehnprocentigen verursachen ein leichtes Brennen für etwa eine Minute.

Die Pupillenerweiterung erfolgt innerhalb 15 Minuten, nach 60—80 Minuten das Maximum der Erweiterung bis auf 6—7 mm. Die Pupille reagirt dann nicht mehr auf Licht und Convergenz. Nur vereinzelt ist mit der binoculären Lupe eine geringe Lichtreaction bemerkbar. Dieser Zustand hält vier bis fünf Stunden an. In manchen Fällen stellte sich die Pupillarreaction schon nach zwei bis drei Stunden wieder ein.

Auch die Accommodation soll dadurch beeinflusst werden. Ueber den Grad dieser Beeinflussung besteht keine Uebereinstimmung. Er wird als stark und geringfügig bezeichnet. Die individuelle Empfänglichkeit spricht hier zweifellos wesentlich mit. Die Parese erfolgt schon nach zehn Minuten, erlangt ihre Höhe nach einer Stunde und verschwindet nach $1^1/_2$—2 Stunden. Die Sehstörungen waren hierbei oft sehr gering, so dass gewöhnliche Druckschrift gelesen werden konnte bis auf eine leichte Ermüdung. In manchen Fällen ist dagegen die Sehstörung stark, so dass nur grösste Druckschrift gelesen werden kann. Sie weicht dann aber bald.

Bei Hypermetropen und Astigmatikern verursacht die Accom-

1) Sabbatani, Arch. de Biolog. ital. 1893. T. XIX. p. 321.

2) Cattaneo, Annali di Ottalmol. 1895. Ann. XXIV. Fasc. 4.

modationsstörung beträchtlichere Störungen als bei Menschen mit normaler Refraction.

Mikropsie wurde mehrfach festgestellt. Die Parese betrug in einer Selbstbeobachtung nach 75 Minuten 6,3 D, nach 40 Minuten 5,0 D, bei älteren Leuten entsprechend weniger[1]).

Eine Beeinflussung des intraoculären Druckes wurde geleugnet, aber auch erwiesen. Die folgenden Fälle geben Belege hierfür.

Knapp hatte schon in zwei Fällen bemerkt, dass Euphthalmin eine Neigung besitzt den Augendruck zu steigern, wenn auch in geringerem Grade als Atropin[2]). In einem neuen Falle, bei einer 62jährigen Frau, trat nach Einträufelung von zwei Tropfen einer 7,5 procentigen Lösung von salzsaurem Euphthalmin unmittelbar ein ausgesprochener acuter Glaucomanfall ein. Die Kranke war links schon an Glaucoma absolutum erblindet. Rechts war die Sehschärfe mit corrigirendem Cylinderglase $= \frac{20}{20}$. Pupille, Gesichtsfeld und Tension waren normal. Die Sehschärfe auf dem rechten Auge hatte sich aber angeblich in letzter Zeit verschlechtert, und das linke Auge war schmerzhaft geworden. Verschiedene Male wurden grüne und blaue Ringe um die Flammen gesehen, zugleich mit Nebelsehen und Ciliarneuralgie. Die vordere Kammer des rechten Auges erwies sich eng, besonders nach oben.

Zweck der Euphthalmineinträufelung war nur die Erleichterung der Untersuchung des Hintergrundes beider Augen. Nach zehn Minuten war die Tension R + ½, L + 1. Während der nächsten Viertelstunde erfolgte Zunahme des Druckes in beiden Augen. R + 1. Die Hornhaut war getrübt, der Bulbus schmerzhaft, die Pupille ad maximum erweitert, die Papille deutlich, aber nicht vollständig excavirt und um eine Flamme wurden Ringe gesehen — also ein typischer Glaucomanfall.

Darauf wurden zwei Tropfen einer zweiprocentigen Pilocarpinlösung eingeträufelt und dies nach einer halben Stunde wiederholt. Eine halbe Stunde später war die Pupille mittelweit, die Hornhaut noch trübe, die Sehstörung unverändert, und T + 1.

Nachdem hierauf noch eine einprocentige Eserinlösung eingeträufelt worden, war nach einer viertel bis nach einer halben Stunde die Spannung rechts wieder normal, und die Sehstörungen schwanden bei Verengerung der Pupille auf ca. 1 mm. Auch links schwand der Anfall[3]).

Glaucom erschien auch bei einer 56jährigen Kranken mit Rheumatismus, die eine typische Iritis ohne Drucksteigerung und ohne Gesichtsfeldeinschränkung bekommen hatte. Einige Stunden nach Einträufelung von zwei Tropfen einer fünfprocentigen Euphthalminlösung bestand ein typischer acuter Glaucomanfall[4]).

---

1) Jackson, Ophthalm. Record. Vol. VII. p. 344. — Vossius, D. Med. Wochenschr. 1897. No. 38. — Treutler, Klin. Monatsbl. f. Augenheilk. 1897. S. 285. — Winselmann, eod. loco. 1898. p. 253. — Schneider, Zeitschr. f. pr. Aerzte. 1898. S. 191. — Hinshelwood, Brit. med. Journ. 1899. II. 23. Sept. p. 774. — Woskresensky, Petersb. Ophth. Gesellsch. 1899. 18. März.

2) Knapp, Arch. f. Augenheilk. Bd. XLI. S. 18.

3) Knapp, Arch. f. Augenheilk. Bd. XLII. S. 181.

4) Ring, Americ. Ophthalm. Soc. 1903.

Stenocarpin.

Stenocarpin soll angeblich ein Alkaloid aus den Blättern von Gleditschia triacanthus sein, ist aber ein Gemenge von Cocain und Atropin.

Eine in das Auge gebrachte zweiprocentige Lösung erzeugte Beissen für einige Secunden. Diesem folgte das Gefühl von „Steifheit, Trockenheit oder Kälte der Lider", wie es etwa Cocain erzeugt, und unmittelbar darauf eine bemerkbare Erweiterung der Lidspalte im Vergleich zu der des anderen Auges. Der intraoculäre Druck war bisweilen herabgesetzt.

Angeblich soll die zweiprocentige Lösung eine vollständige Anästhesie von Cornea und Conjunctiva hervorrufen, die 30 Minuten anhält. Die Pupille wird maximal erweitert und völlig reactionslos. Erst nach zwei Tagen wird sie wieder normal. Die Accommodationslähmung beginnt nach 23 Minuten und ist nach zwei bis drei Tagen beseitigt.

Schon sehr kleine Mengen können vorübergehende cocainähnliche Symptome (Hautblässe, Schweiss, Schwindel etc.) erzeugen[1]).

Gelsemium sempervirens.

Zwei Alkaloide, Gelsemin und Gelseminin finden sich in Gelsemium sempervirens. Zu Versuchs- und therapeutischen Zwecken ist fast ausschliesslich das Gelsemin in Salzform benutzt worden. Es gab und giebt aber im Handel davon so verschiedenartig wirkende Präparate, dass die Resultate dementsprechend sehr verschieden ausgefallen sind.

Eine fünfprocentige Lösung des reinen salzsauren Gelsemins von Gerrard, fünf Mal in $1^1/_2$ Stunden in ein Katzenauge gebracht, erzeugte Pupillenerweiterung.

Einträufelung eines Tropfens einer fünfprocentigen Lösung des gleichen Präparates in ein Menschenauge liess nach 20 Minuten eine pericorneale Injection zu Stande kommen. Nach einer kurzdauernden Myosis erschien Pupillenerweiterung, die nach 50—70 Minuten vollkommen ausgebildet war, und mehrere Stunden mit Unbeweglichkeit der Pupille so verblieb.

Mit einem zweifellos nicht reinen Gelsemin, das „in concentrirter Lösung" eingeträufelt wurde, und zwar eine Stunde lang von zehn zu zehn Minuten und in der zweiten Stunde alle 15 Minuten (!) erzielte man nach 75—90 Minuten eine Mydriasis, deren Maximum nach zwei bis drei Stunden eintrat und in den meisten Fällen 17 Stunden anhielt.

Mit dem Beginn der Mydriasis erfolgte nach Anwendung des salzsauren Gelsemins von Gerrard in fünfprocentiger Lösung eine Beeinträchtigung der Accommodation für die Nähe. Der Nahepunkt rückt von $3^1/_2$—4, bei stärkeren Lösungen bis 12—14, bei schwächeren bis 7—8 cm hinaus. Bei starkem Accommodationsvermögen und Accommodationskrampf sind schwache Lösungen wirkungslos. Auf der Höhe der Wirkung überwiegt der R. internus den R. externus. Die Accommodationsstörung hört schon in 10—30 Stunden auf. Will man eine vollständige Accommodationslähmung erhalten, so muss man eine 1.7 pro-

1) Jackson, Medic. News. 1887. 3. Sept. p. 255. — Clairborne. Medic. Record. 1887. 30. July. — Knapp, ibid. 13. Aug.

centige Lösung in der ersten Stunde vier Mal, in der zweiten zwei Mal einträufeln.

Ueber die Unbeständigkeit der Wirkung eines nicht näher charakterisirten Gelsemins auf die Accommodation wurde geklagt. Trotz vollständiger Mydriasis erschien zuweilen gar keine, in anderen Fällen totale Accommodationslähmung nach $2^1/_2$ Stunden, wenn ein Tropfen einer 20 procentigen Lösung eingeträufelt worden war. Andrerseits will man schon nach einer Lösung von 1 : 2400 eine zweistündige Accommodationslähmung mit Mydriasis gesehen haben[1]).

Neuerdings wird dem Gelsemin, wie es scheint, eine mydriatische Wirkung überhaupt abgesprochen, diese aber einem zweiten in Gelseminum sempervirens vorkommenden amorphen Alkaloide Gelseminin zugesprochen[2]).

Nach Einbringung einer Lösung unbekannter Concentration entstehen für etwa 15 Minuten Röthung der Conjunctiva, Thränenfluss und Schmerzen. Die Pupille erweitert sich, und später wird die Accommodation gelähmt. Der Höhepunkt dieser Veränderungen ist nach sechs bis zehn Stunden erreicht, ihre Dauer beträgt 60—70 Stunden. Der Lichtreflex ist gelähmt.

Als resorptive Symptome vom Auge aus sah man Erbrechen eintreten.

Mehrere Ergebnisse liegen auch bezüglich der Störungen vor, die nach dem Einnehmen alkoholischer Auszüge der Pflanze am Auge auftraten.

In manchen Fällen entstanden Röthung der Conjunctiva und Schwere der Schmerzen in den Augenlidern — die letzteren viermal unter 10 Kranken — Schmerzen in den Augäpfeln und Behinderung deren Bewegung. Immer liessen manche der mit dem Mittel wegen Neuralgie behandelten Sehstörungen nebst Schwindel erkennen. Die Kranken verglichen dieselben mit dem Vorgelagertsein von viel Rauch vor ihrem Gesicht.

Häufig wurde Diplopie beobachtet. Der R. externus ist gewöhnlich zuerst ergriffen, selten ein R. externus eher und stärker als der andere.

Das Doppeltsehen ohne Schielen erscheint vorübergehend oder dauernd, kann auch nur an einem Auge und auch nur in einem Theile des Gesichtsfeldes vorhanden sein und die Stellung der Bilder wechseln lassen. In seltenen Fällen ist das dauernde Doppeltsehen mit Schielen verbunden. In einem Falle, in dem 60 g Gelseminumtinctur versehentlich von einem Arzte genommen worden waren, bestand angeblich eine Lähmung aller Augenmuskeln für ca. 24 Stunden.

Kleinere Dosen veranlassen immer Pupillenverengerung, grössere Pupillenerweiterung, selten eine leichte Ptosis.

Nach Einnehmen von 4 g der Tinctur erschienen als erste Nebenwirkungen doppelseitige Ptosis, sehr starke Minderung des Sehvermögens und leicht contrahirte Pupillen. Es erfolgte Wiederherstellung.

---

1) Ringer und Morrell, The Lancet. 1876. T. I. p. 732. — Tweedy, The Lancet. 1877. 9. June. p. 832. — Moritz, Deutsche Zeitschr. f. prakt. Med. 1878. 12. S. 133. — Jaarsma, l. c. — Dojer, Intern. Congr. zu Amsterdam. 1879.

2) Cushny, Arch. f. exper. Path. u. Pharmak. 1893. Bd. XXXI. S. 49. Die erlässigen Ergebnisse von Tweedy sind in dieser Arbeit falsch dargestellt.

Ein 30jähriger Mann, der wegen Gesichtsneuralgie eine Chininmixtur mit Gelsemiumtinctur erhalten hatte, wies am nächsten Tage auf: Diplopie, Trübung des Gesichts, fast vollständige Lähmung des linken und eine schwächere des rechten Augenlides. Einen Tag später war er wiederhergestellt.

Nach innerlichem Gebrauche von Gelsemium will man die Retinalarterien verengt, oft ganz unsichtbar und nachher wieder erweitert gefunden haben und zwar als Folge von Herzstörungen[1]).

Tetrahydro-β-Naphthylamin.

Das schwefelsaure und salzsaure Salz erweitern die Pupille in fünfprocentiger Lösung, jedoch in stärkerer Weise erst nach mehrmaligem Einträufeln. Die Erweiterung beginnt nach 10—15 Minuten, ihr Maximum dauert selten länger als eine halbe bis eine Stunde. Accommodation, intraocularer Druck und Reaction der Pupille auf Licht bleiben unverändert. Die Schmerzen nach der Einbringung sind stark[2]).

Cotarnin.

Dieses Oxydationsproduct des Narcotins ruft am Vogelauge für mehrere Stunden Pupillenerweiterung und -Starre hervor. Es handelt sich hierbei um Lähmung der Oculomotorinsendigungen[3]).

Sparteinsulfat.

Eine neutrale, zwei- bis zehnprocentige Lösung erzeugt nach einer viertel bis einer halben Stunde an Tauben bei heller Beleuchtung keine Aenderung der Pupillen, bei gedämpftem Lichte aber und bei ruhigen Thieren entsteht eine mässige Erweiterung der Pupille bei erhaltener Lichtreaction in Folge von Reizung des dilatatorischen Apparates[4]).

---

1) Massini, Correspondenzbl. f. schweiz. Aerzte. 1878. Bd. VIII. S. 368. — Ringer u. Murrell, The Lancet. 1876. 20 May. p. 662. 732 und 1876. II. p. 78. — Rouch, Compt. rend. de la Soc. de Biol. 1882. Sér. VII. p. 770. — Putzeys u. Romiée, Mém. sur l'action phys. de la Gelsémine. Bruxelles. 1878. — Nankivell, Lancet. 1899. 17. June. p. 1663. — Parkinson, Brit. med. Journ. 1883. 18. Aug. p. 323.

2) de Jong, Nederl. Tijdschr. voor Geneesk. 1888. VII. No. 11.

3) Meyer, l. c.

4) Meyer, l. c.

Blausäure.

Wie schon Fontana fand, erweitert Aqua laurocerasi[1]), in das Auge von Tauben gebracht deren Pupille und macht sie starr. Eine einprocentige Blausäure thut das Gleiche in Folge von Lähmung der Oculomotorius-Endapparate[2]).

Curare.

Ein nicht genügend ausgenutztes Object ophthalmologischer Untersuchung ist Curare. Eine eingehende analytische Durchforschung seiner ophthalmoskopisch erkennbaren Einwirkungen würde ein grosses biologisches Interesse erwecken, und die Aussicht auf neue Ergebnisse darbieten: denn seine eigenthümliche, gut gekannte Eigenschaft, motorische Nervenendigungen zu lähmen, lässt sich ätiologisch schwer mit gewissen, bei Menschen beobachteten Symptomen in Verbindung bringen. Entweder müsste die Wirkungsbreite des Curare ausgedehnt werden, oder manche der durch dasselbe erzeugten Symptome müssten eine andere Deutung als die landläufigen bekommen.

Ein bis zwei Tropfen einer einprocentigen Lösung von Curarin rufen bei Tauben nach fünf bis zehn Minuten, beim Huhn erst nach mehrmaliger Instillation starke Pupillenerweiterung und Unbeweglichkeit der Iris für einige Stunden hervor. Wahrscheinlich beruht die Curare-Mydriasis auf einer Lähmung der Oculomotoriusendigungen, da die intracranielle Oculomotoriusreizung am curarisirten Taubenauge unwirksam ist[3]).

Nach Einbringen einer Curare-Lösung in das Auge entsteht eine Lähmung der Augenbewegungen[4]).

Bei Kaninchen fand man nach Einträufeln von Curare in den Conjunctivalsack Blässe der Papillen.

Kaninchen weisen regelmässig nach jeder subcutanen Beibringung von Curare — eine Abschwächung der Symptome oder eine Gewöhnung findet nicht statt — unter Anderem starken Exophthalmus auf, so dass das Auge fast ausserhalb der Höhle steht. Man erklärt ihn dadurch, dass die glatten Muskeln der Orbitalaponeurose, die dem Einflusse des Curare nicht unterliegen, von den durch das Gift gelähmten Augenmuskeln nicht mehr gehindert, sich contrahiren und das Auge nach vorn drängen.

Bei Hunden entsteht ausser der Mydriasis oder einem Wechsel von Mydriasis und Myosis immer Augenthränen neben Salivation. Bei Curarevergiftung in Verbindung mit künstlicher Respiration fand man eine Zunahme des Eiweisses und Fibrin im Kammerwasser[5]) und bei curarisirten Katzen ein Sinken des Blutdrucks[6]).

1) Vergl. auch das Kapitel „Blausäure“ S. 117.

2) Meyer, l. c.

3) Meyer, l. c. p. 103. — Zeglinski, Arch. f. Anat. und Phys. 1885. Phys. Abth. S. 1).

4) Högyes, Arch. f. exper. Path. Bd. XVI. S. 98.

5) Jessner, Arch. f. d. ges. Physiol. Bd. XXIII. S. 14.

6) Höltzke, Arch. f. Ophth. Bd. XXIX. S. 1.

Nach subcutaner Beibringung von 0,05—0,135 g Curare bei Menschen können, je nach der Höhe der Dosis zwei Gruppen von Functionsänderungen am Auge beobachtet werden:

1. Werden 0,07 g verabfolgt, so treten etwa nach 40 Minuten als Einleitung zu Weiterem, Sehstörungen und ein Gefühl der Schwere der oberen Augenlider ein; nach 0,08 g erfolgt dies schon nach 20 Minuten und nach 0,09 g nach 17 Minuten. Der Kranke unterscheidet die Gegenstände nicht mehr deutlich und liest mühsam. Er reibt sich die Augen und dreht den Kopf nach verschiedenen Seiten um den Gegenstand zu betrachten, oder kneift die Augen zu um zu lesen. Man sieht ihn mit der Hand über die Augen streichen gleichsam um eine Wolke zu verjagen, oder einen Schleier fortzuschieben. Mit der Schwere der oberen Lider geht ein Heruntergesunkensein derselben einher, so dass die Lidspalte verengert erscheint. Das Gesicht erhält dadurch einen ganz eigenthümlichen Ausdruck. Ohne eigentlichen Kopfschmerz zu haben klagt der Kranke über ein Gefühl des Zusammengezogenseins in der Stirn, oder genauer in der Höhe der Nasenwurzel zwischen den beiden Augenbrauen. Alle diese Symptome können vereint oder einzeln ungefähr in 30 Minuten bis zu ihrer Höhe anwachsen, um dann allmählich bis zum Verschwinden abzunehmen. Die ganze Dauer beträgt circa $1^1/_2$ Stunden.

2. Werden 0,1 g und mehr Curare injicirt, so erscheinen die vorgenannten Symptome schneller und halten länger an. Nach 0,1 g kommen sie nach 16 Minuten, und nach 0,11—0,12 g nach 12—13 Minuten. Ihre Dauer beträgt mehrere Stunden, aber auch einen halben Tag. Zu ihnen gesellen sich neue Symptome.

Die Sehtrübung verbindet sich mit Doppeltsehen in der Nähe und Ferne. Es besteht Strabismus externus. Die beiden Bilder werden je nach der Entfernung des Objectes in grösserem oder kleinerem Abstande von einander gesehen. Das supplementäre Bild schwankt nicht: es wird bald rechts, bald links, bald oben, bald unten gesehen. Mehrfach wurde beobachtet, dass, wenn der Kranke den Gegenstand greifen wollte, er daneben griff, dahin wo er das Doppelbild sah. Statt zweier Bilder erschienen bisweilen auch mehrere. Lesen ist wegen eines Schleiers kaum möglich. Die Pupillen sind meist erweitert aber etwas träge contractil.

Die Gestaltsveränderung des Opticus bei starker Curare-Wirkung aus der kreisrunden in eine elliptische Form, deren längster Durchmesser horizontal zum Meridian des Auges steht, ist wohl nur eine scheinbare, durch veränderte Refractionsverhältnisse der Linse bedingte.

Die genannten Symptome werden von einem Verlangen nach Schlaf begleitet[1]).

1) Beigel, Berl. klin. Wochenschr. 1868. S. 100. — Voisin et Liouville. Journ. de l'Anat. et de Physiol. 1867.

Mydrin.

Mydrin, eine Combination von Ephedrin und Homatropin ist ein leicht in Wasser lösliches Pulver, das in einer zehnprozentigen Lösung mydriatisch wirkt. Nach einer Einträufflung von zwei bis drei Tropfen beginnt die Erweiterung nach ca. $8^1/_2$ Minuten, wird maximal nach ca. 30—34 Minuten, bleibt so längstens 30 Minuten, beginnt abzunehmen nach einer Stunde und ist nach drei bis vier Stunden geschwunden. Der grösste Pupillendurchmesser ist 5,6 mm. Die Accommodation leidet nicht[1].

Eumydrin.

Das salpetersaure Salz der Methylammoniumbase des Atropins soll keine Einwirkung auf das centrale Nervensystem, wohl aber noch diejenigen auf den Accommodationsapparat des Auges, die Hemmungsvorrichtungen des Herzens, die Endigungen der Secretionsnerven aller Drüsen etc. besitzen und für den Menschen etwa 50 Mal weniger gefährlich sein als Atropin.

Eine Lösung von 1 : 100 hat am gesunden Auge angeblich vor einer Atropinlösung (1 : 1000) den Vorzug einer etwas schnelleren Wirkung auf die Pupille. Dafür schwindet die Mydriasis aber früher als beim Atropin. Auch am kranken Auge wurde die geringe Nachhaltigkeit der Wirkung festgestellt[2].

Günstiger lauten neuere Erprobungen. Das Mittel wurde in einprocentiger, zweiprocentiger, fünfprocentiger und zehnprocentiger Lösung mit folgendem Ergebniss angewendet: 10—25 Minuten nach Einträufelung trat der Beginn der Mydriasis ein. Dieselbe erreichte nach weiteren 30—50 Minuten ihren Höhepunkt, bisweilen sogar noch später. Gleichzeitig erfolgte eine Lähmung der Accommodation, welche jedoch erst nach zwei bis drei Stunden vollständig wurde. Bei den stärkeren Lösungen trat der Höhepunkt der Mydriasis etwas rascher ein. Der normale Zustand des Auges wurde bei der einprocentigen und zweiprocentigen Lösung nach zwei bis drei Tagen, bei der fünfprocentigen nach drei bis fünf Tagen und bei der zehnprocentigen nach vier bis sieben Tagen wieder erreicht. Ueber Beschwerden wurde von Seiten des Patienten nicht geklagt; Intoxicationserscheinungen wurden auch bei anhaltendem Gebrauche nicht beobachtet[3].

Diese letzteren Angaben haben natürlich nur für die betreffenden Kranken Geltung. Bei weiterer Anwendung werden Neben- und Giftwirkungen nicht ausbleiben.

1) Groenouw, Deutsche med. Wochenschr. 1895. No. 10. Stephenson, The Lancet. 2. July. 1898.

2) Goldberg, Heilkunde. 1903. No. 3.

3) Lindenmeyer, Deutsche med. Wochenschr. 1903. No. 50.

Stoffe die auf das Nervensystem erregend wirken.

1. Aethylalkohol.
2. Andere Alkohole.
3. Aetherische Oele.
4. Tabak.
5. Kaffee, Thee, Campher etc.
6. Krampfgifte.
7. Oertliche Myotica.

1. Aethylalkohol.

Seite

I. Einleitende, auch historische Bemerkungen 258
II. Das klinische Bild 262
1. Subjective Beschwerden 262
a) Die Nyctalopie 263
b) Die Anästhesie der Netzhaut 265
c) Farbentäuschungen 266
d) Metamorphopsie und Anderes 266
2. Ergebnisse der Functionsprüfungen 267
a) Die Sehschärfe 267
b) Das Gesichtsfeld 270
c) Der Lichtsinn 298
3. Der ophthalmoskopische Befund 299
4. Muskelstörungen 306
a) Pupillen und Accommodation 306
b) Störungen der äusseren Muskeln 307
5. Hemeralopie, Xerose, Glaucom 317
6. Allgemeinerscheinungen 319
7. Verlauf und Ausgänge 320
8. Die Diagnose 338
9. Die Prognose 340
10. Die Behandlung 342
III. Die Aetiologie 347
1. Die Rolle des Alkohols gegenüber dem Tabak als Augenstörer und statistische Feststellungen hierüber 347
2. Die Grösse der Alkoholmengen und die Zeit, in der sie Sehstörungen erzeugen 352
3. Die Beschaffenheit der alkoholischen Getränke 353
4. Der Einfluss individueller, angeborener oder zeitlicher Verhältnisse auf die Entstehung von Alkoholamblyopie 354
5. Statistisches über Alter und Geschlecht bei Alkoholamblyopie 357
IV. Pathologisch-Anatomisches 359
1. Ergebnisse bei Menschen 359
2. Ergebnisse an Thieren 368
V. Die acute Alkoholvergiftung 368

I. Einleitende, auch historische Bemerkungen.

Es kann gegenwärtig keinem Zweifel mehr unterliegen, dass sowohl die chronische Alkohol- wie die so häufig mit ihr combinirte Tabakvergiftung im Stande sind, das Bild der sogenannten Intoxicationsamblyopie hervorzurufen, und dass die alte Streitfrage, welches von diesen Giften für die Entstehung dieser Sehstörungen das maassgebende ist, in dieser Form nicht mehr aufrecht erhalten werden kann. Freilich wird sich im einzelnen Falle oft schwer feststellen lassen, welchem von ihnen, da sie ja in der Regel gemeinschaftlich wirken, der grössere Antheil an der Entwickelung des Krankheitsbildes zukommt, doch wissen wir, dass jedes für sich allein, ebenso wie auch verschiedene andere Gifte, die gleichen Erscheinungen hervorrufen kann. Dies gilt indessen nur für das Sehnervenleiden, welches dem klinischen Bilde der Intoxicationsamblyopie zu Grunde liegt. Abgesehen von dieser giebt es noch andere Störungen am Sehorgan, welche nur dem Alkohol eigenthümlich sind, wie auch der Modus der Wirkung und manche Wirkungen auf den übrigen Körper bei der Alkohol- und Tabakvergiftung ganz verschieden sind.

Der allgemeinen Annahme nach stammt die Kenntniss der Thatsache, dass der Alkoholgenuss Sehstörungen, bis zur Blindheit gehend, erzeugen könne, aus dem zweiten Drittel des vorigen Jahrhunderts[1]. Dies ist nur insofern richtig, als durch jene Mittheilungen ein tieferes Eindringen in die Frage der Alkoholamblyopie mit Benutzung moderner Hilfsmittel der Untersuchung angeregt wurde. Die Schädlichkeit des Alkohols für das Auge, sowohl bei acutem als auch bei chronischem Gebrauch, war jedoch, wie die folgenden Auseinandersetzungen lehren werden, schon im ersten Jahrhundert unserer Zeitrechnung bekannt. Unserer Zeit war es vorbehalten, auf der breitesten wissenschaftlichen Basis, unter Zuhilfenahme ophthalmologischer, neurologischer, pathologisch-anatomischer und toxikologischer Erfahrungen, die Lehre von den Folgen des Alkoholismus auf die verschiedensten Organfunctionen, und nicht zum kleinsten Theile auf die Functionen des Auges zu vertiefen. Besonders das Jahr 1882 brachte eine Aufklärung über die den Alkohol-Sehstörungen zu Grunde liegenden anatomischen Veränderungen, welche in späteren Untersuchungen wiederholt Bestätigung fand und die verschiedenen Theorien über das Wesen der Störung auf ihren wahren Werth zurückführte.

In ganz alter Zeit scheint man nur auf die hyperämisirende Alkoholwirkung aufmerksam gewesen zu sein. So meinte der König Salomo:

„Wo ist Wehe? Wo ist Leid? Wo ist Zank? Wo ist Klagen? Wo sind Wunden ohne Ursache? Wo sind rothe Augen? Da, wo man beim Weine liegt und kommt auszutrinken, was eingeschenkt ist".

Diese Lid- beziehungsweise Conjunctivalveränderungen erwähnt auch, freilich übertrieben, Plinius, indem er sagt: „Die Trinker erreichen kein hohes Alter. Daher die Blässe, die hängenden Wangen, die eiternden Augen . . ."

Man kannte aber jedenfalls in altrömischer Zeit mehr als Reiz-

1) Sichel, Traité de l'Ophthalm. p. 711. — Annales d'Oculistique. T. LIII. 9. Sér. T. III. p. 122. — Mackenzie, Die Krankheiten des Auges. Weimar 1832.

zustände der äusseren Augentheile. Dafür spricht die folgende Aeusserung von Seneca:

„. . . Daher die blasse Gesichtsfarbe, das Zittern der Nerven in dem mit Wein getränkten Körper . . . die Gedunsenheit der Haut . . . die Gefühllosigkeit und Abgestumpftheit der Nerven, oder auf der anderen Seite Zucken im ganzen Körper . . . Was soll ich von der Neigung solcher Menschen zum Schwindel sagen? Was von ihren Beschwerden des Gesichts und Gehörs? (Quid oculorum auriumque tormenta et cerebri aestuantis verminationes?)"

Noch viel deutlicher drückt sich Martial aus, der in einem Epigramm an Aulus die blindmachende Fähigkeit des Weins hervorhebt:

„Potor nobilis, Aule, lumine uno
Luscus Phryx erat alteroque lippus.
Huic Heras medicus ‚Bibas caveto:
Vinum si biberis, nihil videbis'.
Ridens Phryx oculo ‚Valebis' inquit
Misceri sibi protinus deunces
Sed crebros jubet. Exitum requiris?
Vinum Phryx, oculus bibit venenum."

Phryx, der wackere Zecher, war auf einem
Aug' erblindet und das andere triefte.
Ihm sagt Heras, der Arzt: Den Wein gemieden!
Trinkst Du weiter so, wirst Du gar nichts sehen.
Phryx drauf lächelnd: Leb'wohl mein Auge!
Mischen lässt er sich sofort Deunzen.
Aber viele. Willst Du das Ende wissen?
Phryx trank Wein und das Auge trank Vergiftung.

Eine genauere Schilderung der durch alkoholische Getränke gewiss oft beobachteten Augenstörungen vermisst man. Viele Jahrhunderte vergingen, ehe man hierüber mehr erfuhr.

Im Jahre 1549 wurden in einer Darstellung der Gehirnkrankheit als Alkoholwirkung unter Anderem angegeben: „Caput foedis exhalationibus dirumpitur, cerebrum vertigine tentatur, oculi torquentur . . . lingua vacillat. . . .

Um die Mitte des 17. Jahrhunderts wird nicht nur eine Alkoholamaurosis berichtet, sondern sogar ein der damaligen Erkenntniss entsprechender Erklärungsversuch unternommen. Gegenstand dieser bemerkenswerthen Schilderung war ein Senator der Stadt Bern, der als Gesandter nach Freiburg geschickt war, und dort, festlich aufgenommen, mehrere Tage lang den besten Weinen zugesprochen hatte. Er merkte, als er nach Bern zurückgekehrt war, dass er nicht mehr lesen konnte. Eine genaue Prüfung ergab eine vollständige Amaurosis (aegrum visu plane orbatum esse).

Man war nicht darüber in Zweifel, dass der Wein die Ursache der Erkrankung sei: „Coecitatem illam propter usum vini generosi laute sumpti, et nocturnas compotationes supervenisse nullum est dubium." Als unterstützend für diese Giftwirkung sollte „die Kälte gewirkt haben, die auf der Rückreise nach Bern, den Darm abgekühlt, seine Gase zum Kopf getrieben und so den Opticus verstopft hätten".

Durch Abführmittel, Aderlässe u. A. m. schaffte man Wiederherstellung[1]).

Um dieselbe Zeit etwa wird von einem erfahrenen Arzte berichtet, dass ein Mann, jedes Mal wenn er sich berauschte, nyktalopisch wurde.

Der ätiologische Zusammenhang von Sehstörungen mit der Alkoholaufnahme scheint demnach damals ein ganz allgemein bekannter gewesen zu sein, so dass nunmehr die Zahl solcher Berichte rasch sich mehrte. Die acute und chronische Vergiftung lieferte das Material hierfür, wie auch das aus dem Ende des 17. Jahrhunderts stammende Beispiel eines jungen Mannes beweist, der viel Branntwein (vinum adustum) getrunken hatte, so dass er zwei Tage lang seiner kaum bewusst schnarchend dalag. Nachdem der Rausch halb und halb geschwunden war, empfand er Kopfschmerzen und merkte schliesslich, dass er blind sei. Es schlossen sich später epileptiforme Krämpfe an, die in den Tod führten[2]).

Dass auch sogar gewisse Biersorten die Augen verdunkeln können, wurde damals erkannt: Ledelius selbst litt einst nach Biergenuss an einer vorübergehenden Amaurosis.

Ob ein solches „giftiges" Bier mit Chamaeleagnon Dodonaei oder Rosmarinum silvestre gekocht würde, liess sich nicht feststellen, es war aber bekannt, dass in Schlesien Rosmarin aus Scherz dem Bier zugemischt würde, um Kopfschmerzen und Demenz zu erzeugen.

Auch Lähmungen der äusseren Augenmuskeln mit oder ohne transitorische Amaurose wurde damals schon beobachtet. So wird berichtet, dass ein vornehmer Mann, der statt den Büchern sich dem Wein ergeben hatte, nicht nur wie andere Trinker (more aliorum ebriorum) so schlechte Augen bekam, dass er alles doppelt sah, sondern dass er auch nach mehrtägigen Gelagen das Sehvermögen so verlor, dass er nichts mehr zu erkennen vermochte. Dadurch genöthigt, sich des Weines zu enthalten, kehrte ihm das Gesicht zurück, schwand aber wieder, als er von Neuem dem Trunke sich ergab. Dieser Wechsel wiederholte sich öfters.

Doch wurden auch schon frühzeitig Mittheilungen gemacht, aus denen hervorging, dass das Sehvermögen durch Alkoholvergiftung dauernd verloren gehen kann. So erwachte ein Mann, der Abends alkoholischen Getränken gut zugesprochen und dann die Nacht in einem überheizten Zimmer fest schlafend zugebracht hatte, am anderen Morgen mit sehr heftigen Kopf- und Augenschmerzen und einer Verdunkelung des Gesichts, die in einigen Tagen noch so zunahm, dass er auch grössere geschriebene oder gedruckte Buchstaben nicht lesen konnte: „ingentes capitis oculorum dolores, hinc visus quandam obscuritatem sensit, quae paucorum dierum decursu in tantum aucta est, ut literas tam scriptas quam praelo expressas etiam grandiores diagnoscere amplius non posset". Die Pupillen waren erweitert. Es scheint eine

1) G. Fabricii Hildani Opera. Cent. III. Observ. XX. Francofurti a. M. 1656. p. 400.

2) Ledelius, Miscellanea curiosa s. Ephemerides Academ. . . . Dec. II. Ann. VIII. 1689. Obs. LXXXV. p. 198.

Besserung, aber keine Heilung eingetreten zu sein. Der Beobachter hielt die Sehstörung für eine Folge der grossen Hitze.

Aus dem Jahre 1726 stammt ein Bericht, aus dem hervorgeht, dass ein von einigen Schulknaben prophylactisch genossener arzneilicher Wein (vinum medicatum) so starke Sehstörungen erzeugte, dass Lesen und Schreiben unmöglich wurde: „visu inde orbatae proles nec legere nec scribere quibant". Nach dem Fortlassen des Getränkes kam das Sehvermögen wieder.

Boerhave verlegte den Sitz der Alkoholamaurose in die Hirnrinde „ipse cortex cerebri sedes mali esse potest, quando ea pars corticis quae originem dat medullaribus fibris, ex quarum collectione fiunt nervi optici, inepta redditur, quae spiritus visorios transmittat". Er hielt die Erkrankung für unheilbar. Als Beispiel führt er eine Beobachtung an einem Engländer an, der jedes Mal an völliger Blindheit litt, wenn er sich durch Wein berauschte. Dieselbe wuchs allmählich, proportional der aufgenommenen Menge des Weines. War die Trunkenheit beendet, so kehrte auch das Gesicht zurück. Den Grund des Aufhörens der Blindheit sieht Boerhave eigenthümlicher Weise in einem Weichen des durch den Alkohol erzeugten Gehirndruckes: „cessat nim tunc illa pressio ad cerebrum".

Als nicht nur unvermeidbar bei den dazu disponirten Individuen, sondern sogar als unheilbar bezeichnete auch Scarpa im Beginn des 19. Jahrhunderts die Alkoholamaurose[1]).

Um diese Zeit meinte man auch, dass viele Amaurosen der Branntweintrinker, die für gastrischen Ursprungs gehalten wurden, ihre Entstehung dem fortgesetzten Genusse bitterer Liqueure verdankten[2]).

Viel mehr Wesentliches als bisher von den Alkohol-Sehstörungen berichtet wurde, wusste man auch nicht bis zu der Mitte des vorigen Jahrhunderts, wo die erste zusammenfassende grössere Darstellung des chronischen Alkoholismus erschien[3]).

Auf Grund eines reichen klinischen Materials wurde damals festgestellt, dass man bei Alkoholikern oft, selbst noch ehe anderweitige charakteristische Symptome des Alkoholismus auftreten, ausser einer Injection der oberflächlichen Blutgefässe am Auge eine etwas erweiterte und weniger bewegliche, oder weniger für das Licht empfindliche Pupille finde. Diese Veränderung trete besonders dann ein, wenn Schwäche im Muskelsystem, und noch deutlicher, wenn Minderung des Gefühls sich ausgebildet haben. Selbst bei normaler Weite sei eine geminderte Beweglichkeit bemerkbar. Gleichzeitig damit wurden Sehstörungen festgestellt, zuerst als Schimmern, so als wenn ein Flor vor den Augen vorbeiflöge, dann als Schwarzwerden vor den Augen. Diese Symptome sind schnell vorübergehende und stellen sich anfangs nur ein, wenn der Kranke sein Sehvermögen anstrengt, später aber auch ohne eine solche Ursache; gewisse, besonders schnelle Bewegungen des Kopfes rufen dieselben am stärksten hervor. Oft ist dieses Schwarzwerden vor den Augen von Schwindel begleitet.

Die Empfindung des Schimmerns, die sehr verschieden häufig auf-

1) Scarpa, Traité pratique des maladies des yeux. Paris 1802. T. II. p. 243.
2) Benedict, Handb. d. pr. Augenheilk. 1825. Bd. 5. p. 95.
3) Magnus Huss, Chronische Alkoholkrankheit. Stockholm 1852. S. 326.

tritt, soll nur in ganz wenigen Fällen des chronischen Alkoholismus während irgend einer Periode im Verlaufe der Krankheit fehlen.

Das Sehvermögen ist dabei auch meistens so geschwächt, dass es keine Anstrengung verträgt; im Augenblicke, wo der Kranke die Augen auf einen Gegenstand richtet, sieht er meistens deutlich, sowie er aber anfängt dieselben anzustrengen, wird der Gegenstand trübe, undeutlich und fliesst so zusammen, dass er nicht mehr angeben kann, was er sieht. Dies gilt besonders von den Versuchen, etwas Gedrucktes oder Geschriebenes zu lesen. Die Buchstaben werden umflort und laufen ineinander. Diese Schwäche des Sehvermögens wird nicht als ein Attribut des Alkoholismus angesehen.

Man ersieht aus dieser Schilderung, dass weit in das verflossene Jahrhundert hinein die Erkenntniss des Leidens keine erheblichen Fortschritte gemacht hat. Erst der Gebrauch des Augenspiegels und vor allem des Perimeters förderte unsere Kenntnisse auf diesem Gebiete mit raschen Schritten.

II. Das klinische Bild.

Eine Schilderung der Symptome und Begleiterscheinungen des Sehnervenleidens ist nicht möglich ohne Hinzuziehung einer beträchtlichen Anzahl von Fällen, in denen eine gleichzeitige Giftwirkung des Tabaks nicht auszuschliessen ist. Es sollen aber von diesen nur diejenigen erörtert werden, bei denen der Alkohol als die hauptsächliche Noxe anzusehen ist.

1. Subjective Beschwerden.

Die allererste Entwickelung des Leidens zu verfolgen, hat man nur selten Gelegenheit, weil die überwiegende Mehrzahl dieser Kranken den unteren Bevölkerungsklassen angehört, wo man auf kleine Störungen in der Function eines Organes keinen grossen Werth zu legen pflegt, und weil das Laster, welches das Uebel in der Regel erzeugt, eine gewisse Stumpfheit und Gleichgültigkeit herbeiführt. Die Entwickelung der Sehschwäche ist nämlich fast stets eine allmähliche, wie wir auch nach unseren Erfahrungen, in Uebereinstimmung mit Foerster und den meisten anderen Autoren behaupten müssen, während der plötzliche Beginn[1]) jedenfalls viel seltener ist. Findet sich der Kranke beim Arzt ein, so zeigt sich daher das typische Bild in seinen wesentlichen Zügen meistens schon deutlich entwickelt, sodass die Erkennung desselben kaum auf andere Schwierigkeiten stösst, als solche, die vielleicht durch das psychische Verhalten des Kranken (Rausch, Aufregung, Störungen der Intelligenz) gegeben sind.

Genauere Angaben über den Beginn des Leidens, welche das Gesagte bestätigen, finden sich in der folgenden Tabelle, die sich auf 85 Kranke bezieht, und die Zeit angiebt, von dem ersten Auftreten der Sehstörung bis zur ersten Vorstellung des Kranken[2]).

1) Hirschler, Arch. f. Ophthalm. Bd. XVII. Abth. 1 u. A.

2) Brauchli, Ueber die durch Tabak und Alkohol verursachte Intoxicationsamblyopie. Inaug.-Dissert. Zürich. 1889.

Dieselbe betrug:

Zeit:	1—2 Tage	3—14 Tage	2—4 Wochen	1—2 Monate	2—3 Monate	3—4 Monate	5—6 Monate	6—9 Monate	9—12 Monate	Mehr als 1 Jahr	Unbestimmt
Anzahl der Fälle:	2	5	11	17	4	7	15	3	7	5	9

Die ersten Klagen beziehen sich auf Trübung des Sehvermögens, Zittern und Schwanken der Objecte und Verschleierung der Gegenstände, wie wenn ein Nebel sich vor dieselben lagerte. Viele beschreiben diesen Nebel als auf- und abwogend, glitzernd und schimmernd, ähnlich der Luftbewegung in einer von der Sonne beschienenen Landschaft, sich zuweilen zertheilend, sodass vorübergehend der fixirte Gegenstand deutlich erscheint. Manchmal bestehen andere Lichterscheinungen, wie z. B. eine grosse Menge weisser sternförmiger Punkte[1]). Es dürfte sich aber im Wesentlichen immer um dieselbe Erscheinung handeln, deren Ursache man in initialen Circulationsstörungen zu finden glaubte.

Dieses Symptom ist charakteristisch für die Anfangsstadien der Krankheit, während es in den späteren nicht mehr hervortritt, selbst wenn vielfache anderweitige Sehstörungen sich finden.

a) Die Nyctalopie.

Helles Licht wird in diesem Stadium der Krankheit unangenehm empfunden, und die Sehschärfe durch Dämpfung der Beleuchtung zuweilen nachweisbar verbessert. Die Kranken geben an, dass bei greller Beleuchtung der Nebel besonders störend sei, bei Abschwächung des Lichtes sich dagegen vermindere, wodurch das Sehvermögen merklich gebessert werde. Ja, Einzelne klagen geradezu über Lichtscheu und Blendungsgefühl. Nur selten wird jener Nebel auch im Dunkeln und bei geschlossenen Lidern gesehen.

Bei Messung der Sehschärfe an verschiedenen Tagen ist darauf Rücksicht zu nehmen, dass die von der Beleuchtung abhängigen Schwankungen leicht zu falschen Schlüssen führen können. Dieses Besserschen bei gedämpfter Beleuchtung ist eine Erscheinung, die sich bekanntlich bei Sehnervenleiden, insbesondere der retrobulbären Neuritis häufig findet.

Man glaubte, dass diese Nyctalopie, die, wie wir oben anführten, schon um die Mitte des 17. Jahrhunderts festgestellt wurde, auf einer verminderten Lichtreaction der Pupille beruhe, welche aus dem Fortfall gerade der centralen Fasern entstehe, indem ja die Pupillenreaction vorwiegend eine Function der Netzhautmitte sei. Nach diesen Beobachtungen fänden sich auch die Pupillen der Alkoholamblyopen bei intensiver Beleuchtung weiter als normal, daher die Ueberblendung der seitlichen

1) Hirschler, l. c.

2) Sachs, Arch. f. Ophthalm. Bd. XXVII. 3. S. 160.

Netzhauttheile. Dem steht entgegen, dass weite Pupillen durchaus kein ständiges Symptom des Alkoholismus sind, und dass dieselben Blendungserscheinungen auch bei der durch Tabak erzeugten Amblyopie beobachtet werden, obschon bei dieser, wie wir noch sehen werden, die Pupillen sehr häufig verengt sind. Diese Myosis der Raucher wird allerdings zur Stütze der obigen Hypothese bestritten, indessen ist dieselbe von so vielen Autoren, welche die reine Tabaksamblyopie zu sehen Gelegenheit hatten, festgestellt worden, dass sie füglich nicht bezweifelt werden kann. Eine Angabe findet sich freilich, welche sich im Sinne jener Theorie verwerthen liesse, nämlich, dass nur die Alkoholiker abends besser sähen, die Raucher dagegen schlechter[1]). Diese Behauptung ist aber weder in der früheren noch späteren Litteratur bestätigt worden, vielmehr durch anderweitige Erfahrungen, mit welchen unsere eigenen übereinstimmen, festgestellt, dass auch die Raucher über dieselben Beschwerden klagen.

Nicht ganz verständlich ist die Angabe[2]), dass man gerade einen Torpor retinae gefunden haben wollte, so dass das Sehvermögen sich bei mittlerer Helligkeit so verhalte, wie unter normalen Verhältnissen bei herabgesetzter Beleuchtung. Es bedürfe daher ein solches Auge eines stärkeren Lichtes um dieselben Eindrücke zu erhalten, wie der Normalsehende. Die Thatsache, dass bei schwacher Beleuchtung besser gesehen wird, muss aber trotzdem zugegeben werden. Dieselbe wird durch eine Verminderung der Zerstreuungskreise erklärt. Man versteht nicht die Behauptung, dass bei heller Beleuchtung besser gesehen wird, wenn trotzdem zugegeben werden muss, dass dabei schlechter gesehen wird.

Eine befriedigende Erklärung dieser Nyctalopie lässt sich vorläufig nicht geben. Die Kranken selbst führen als Grund für die Besserung des Sehens bei gedämpfter Beleuchtung an, dass alsdann der leuchtende Nebel verschwinde, und hierdurch die Objecte wieder unverschleiert hervortreten. Jedenfalls handelt es sich um etwas anderes, als um die sonst der Nyctalopie eigenthümliche Besserung des Sehvermögens in der Dämmerung, da diejenigen Untersucher, welche vergleichende Messungen angestellt haben[3]), fanden, dass die Sehschärfe bei herabgesetzter Beleuchtung eine viel geringere bleibt, als wir sie unter gleichen Verhältnissen bei anderen Formen von Nyctalopie zu finden pflegen. So sind Kranke, welche von ihrem Bessersehen bei Abend ganz befriedigt sind, sehr häufig doch nicht im Stande mittlere Druckschrift zu lesen — überhaupt findet sich nur selten eine durch die Sehprüfung nachweisbare Erhöhung der Sehschärfe. Bei den Beispielen für diese Besserung des Sehvermögens werden auch immer nur gröbere Gegenstände erwähnt. So konnte ein Kranker beim Kegelschieben erst nach Sonnenuntergang die einzelnen Kegel erkennen und zählen, ein Droschkenkutscher war Abends im Stande die Hausnummern zu lesen, bei Tage nicht u. s. w.

Denselben Einfluss wie am Abend muss selbstverständlich die herabgesetzte Beleuchtung auch am Morgen haben. Demgemäss ist das Sehvermögen Morgens beim Erwachen noch befriedigend, nimmt dann

1) Dolans, Med. Press and Circul. June. 1877. — Martin, Thèse de Paris. 1878.

2) Macé und Nicati, Compt. rend. de l'Académie des sciences. 13. juin 1881.

3) Hirschler, l. c.

im Laufe des Tages, je nach der Helligkeit ab, um gegen Abend sich wieder zu steigern. Nur selten hört man von den Kranken mit Bestimmtheit behaupten, dass sie gleich am Morgen schlecht sähen, das Sehvermögen sich dann nach und nach bessere, im Laufe des Tages wieder abnehme, um in der Abenddämmerung sich wieder zu heben. Die Erklärung für dieses eigenthümliche Verhalten hat man darin gesucht, dass am Mittage die Blendung ungünstig wirke, am Morgen „die bei Trunkenbolden gewöhnliche Exacerbation sämmtlicher nervöser Erscheinungen“ [1]).

Die Lichtempfindlichkeit dieser Amblyopen ist für den Verlauf des Leidens von einer gewissen Bedeutung, da intensive Lichtreize unter Umständen eine plötzliche Entwicklung oder Verschlimmerung herbeiführen können. Die Angaben verschiedener Untersucher, welche ein rasches Auftreten der Sehstörung für die Regel halten, sind vielleicht darauf zurückzuführen, dass sie häufig Kranke gesehen haben, welche einer stärkeren Blendung ausgesetzt waren. So wurde eine plötzliche Entwickelung constatirt nach einem Marsche auf sonniger Landstrasse, oder nach längerem Arbeiten am Feuer. Ein Kranker führte sein Leiden zurück auf eine starke Blendung, die er sich durch Mikroskopiren im Sonnenlicht zugezogen haben wollte. Ob diese Augen vorher ganz normal waren, oder ob eine genaue Untersuchung einen bereits vorhandenen Defect würde nachgewiesen haben, so dass es sich nur um eine Verschlimmerung handelte, muss dahingestellt bleiben.

b) Die Anästhesie der Netzhaut.

Gleichzeitig mit diesen oder anderen Symptomen zeigt sich bei manchen Kranken eine gewisse Anästhesie der Netzhaut, die sich indessen von der von v. Graefe beschriebenen Form sehr wesentlich durch das Fehlen der concentrischen Gesichtsfeldbeschränkung unterscheidet. Eine Verschleierung des Gegenstandes tritt in solchen Fällen erst nach längerem Fixiren ein, sowie eine rasche Ermüdung beim Lesen und sonstiger Nahearbeit, während bei Beschäftigung mit gröberen Gegenständen gar keine Sehstörung bemerkt wird. Da das Sehvermögen für die Ferne dabei noch ein verhältnissmässig gutes sein kann, so folgt hieraus ein auffälliges Missverhältniss zwischen dem Ergebniss einer Sehprüfung auf die übliche Entfernung von etwa sechs Metern und der Fähigkeit des Kranken, Leseproben zu entziffern. Als Beispiel wird angeführt, dass bei einer Sehschärfe von $^{20}/_{200}$ von einigen Kranken Sn $I^1/_2$ gelesen werden konnte, von den mit der Anästhesie behafteten aber nur Sn $VII^1/_2$. Ist die Anästhesie auf beiden Augen in verschiedenem Maasse entwickelt, so kann es vorkommen, dass das für die Ferne bessere Auge in der Nähe schlechter sieht als das andere [2]). Leider ist bei diesen Versuchen nicht immer auf die Accommodationsbreite geachtet werden, was insofern wünschenswerth wäre, als eine gewisse Accommodationsschwäche bei chronischem Alkoholismus nicht selten ist.

Andere, welche diesem Punkte ihre Aufmerksamkeit zuwandten, glauben thatsächlich beobachtet zu haben, dass diese Beeinträchtigung des Nahesehens mit einer ungenügenden Leistung des Accommodations-

1) Hirschler, l. c.

2) Groenouw, Archiv für Ophthalmologie. Bd. XXXVIII. Abth. 1.

muskels in Zusammenhang steht[1]). Auch kann die Lage des Scotoms hierbei in Betracht kommen, wie später noch zu erörtern ist.

Die bei Anästhesie der Netzhaut vorkommende Gesichtsfeldeinengung hat bekanntlich oft die Eigenthümlichkeit, dass sie sich verschieden verhält bei centrifugaler und centripetaler Objectführung. Diesen sogenannten Verschiebungstypus hat man einmal bei einer solchen Amblyopie gefunden[2]).

c) Farbentäuschungen.

Als ein weiteres Symptom, welches unter den allerdings nicht genau definirbaren Begriff der Netzhautermüdung fällt, dürfte die oft lange Dauer farbiger Nachbilder zu betrachten sein, welche für manche Kranke so belästigend sind, dass sie auch unaufgefordert darüber klagen. Dieselben können unter Umständen eine Störung des Farbensinnes vortäuschen, indem bei Betrachten verschiedener Farben nacheinander, die zweite nicht deutlich erkannt wird wegen des Nachbildes der ersten.

Erheblichere Störungen des Farbensinnes ausser im Bereiche des unten zu beschreibenden Scotoms oder gar Farbenblindheit werden in den Anfangsstadien nicht beobachtet; wohl aber klagen die Kranken zuweilen über eine leichte Veränderung der Farben heller Objecte, an welchen sie einen bläulichen oder gelblichen Ton bemerken, z. B. an der Gesichtsfarbe. Es wird sogar behauptet, dass diese Erscheinung häufig sei[3]), doch finden wir sie in den klassischen Bearbeitungen des Gegenstandes nicht erwähnt.

In einem Falle von Tabak-Alkoholamblyopie trat neben gelegentlichem Accommodationskrampfe Xanthopsie während der Dämmerung und die Nacht hindurch auf. Es bestanden aber auch sonst Abweichungen von dem gewöhnlichen Bilde, nämlich ein absolutes centrales Farbenscotom für Blau, und concentrische Einengung für Weiss und alle Farben[4]).

Auf eine Störung des Farbensinnes wird auch das Verwechseln von Gold- und Silbermünzen zurückgeführt, worüber man häufig klagen hört. Möglich, dass auch die störende Wirkung des Glanzes hierbei eine Rolle spielt. Uebrigens wird dieses Symptom auch bei anderen Formen der retrobulbären Neuritis beobachtet.

d) Metamorphopsie und Anderes.

Gelegentlich findet man noch andere Sehstörungen erwähnt, wie Metamorphopsie, Polyopie, und zwar binoculäre, wie monoculäre. Unfähigkeit Distanzen zu schätzen und Schwanken der Abstände der Objecte. Dieselben sind aber sehr selten und gehören entschieden nicht zu dem typischen Krankheitsbilde. Einzelne von ihnen werden später noch Erwähnung finden.

Sehr selten klagen die Kranken über Schmerzen in der Tiefe der Augenhöhle.

1) Bergmeister, Wien. Klinik. 1886. II. 3.
2) Groenouw, Arch. f. Ophthalmol. Bd. XXXVIII. Abth. 1.
3) Hirschler, l. c.
4) Simi, Boll. d'Ocul. T. XIII, 12.

2. Ergebnisse der Functionsprüfungen.

a) Die Sehschärfe.

Bei der objectiven Untersuchung typischer Fälle findet man meistens, aber durchaus nicht immer eine mehr oder weniger erhebliche Herabsetzung der Sehschärfe, zuweilen bis auf Fingerzählen, aber niemals bis zur quantitativen Lichtempfindung oder gar völligen Amaurose. Selbst bis auf Fingerzählen ist sie nur ausnahmsweise gesunken. Als untere, an umfangreichem Material festgestellte Grenze wurde gefunden: Sehschärfe $= {}^{5}/_{200} - {}^{6}/_{200}$, selten weniger als ${}^{15}/_{200}$ [1]). Diese Beeinträchtigung der Sehschärfe kann auf beiden Augen die gleiche sein, doch findet man auch erhebliche Unterschiede. So constatirte man einmal auf dem linken Auge Sehschärfe $= {}^{5}/_{6} - 1$, während rechts kaum noch Finger in 2—3 m gezählt wurden.

Dass ein Auge ganz frei bleibt, ist der seltenste Fall. Solche Beobachtungen werden nur im Anfange des Leidens gemacht. Der letzterwähnte Fall könnte fast schon hierher gerechnet werden. Es giebt deren noch andere [2]).

So bemerkte ein 41jähriger Architect, der schon seit langer Zeit an chronischem Magencatarrh gelitten hatte, seit einigen Wochen Abnahme der Sehkraft.

$$SL = {}^{1}/_{2};\ SR = 1.$$

Es bestanden nyctalopische Erscheinungen und beiderseits Intoxicationsfärbung des Opticus. Farben wurden gut erkannt. Unter Abstinenz, Diät und Karlsbader Wasser besserte sich das Sehen, bis Sehschärfe $= 1$ beiderseits wurde. Der Kranke ging später unter nephritischen Erscheinungen zu Grunde.

Bei einem anderen Kranken bestand seit einem halben Jahre nur Herabsetzung der Sehschärfe auf dem rechten Auge:

$$SL = 1:\ SR = {}^{20}/_{70}.$$

Beiderseits wurde Grün nicht erkannt, auch nicht kleine Rothquadrate. Es wurden Abstinenz und Karlsbader Salz verordnet. Nach elf Monaten war, nachdem wahrscheinlich ein Stadium der Besserung vorangegangen war, die Sehschärfe beiderseits herabgesetzt:

$$SL = {}^{20}/_{70};\ SR = {}^{1}/_{2}.$$

Ein anschauliches Bild über das Verhalten der Sehschärfe beider Augen geben die beiden folgenden Diagramme. Durch die Curven wird die Sehschärfe der Augen von 138 Kranken dargestellt.

Die Fälle sind so angeordnet, dass die mit einer sehr starken Verringerung des Sehvermögens einher gegangenen sich am Schlusse der Curve finden. Oberhalb der Axe ist immer die Sehschärfe des weniger stark afficirten Auges verzeichnet, gleichgültig ob dies das rechte oder linke war.

---

1) Groenouw, l. c. — Uhthoff, Arch. f. Ophthalm. Bd. XXXII. Abth. 4. — Payne (Ophth. Record. 1901. S. 661) sah bei einem chronischen Alkoholisten Herabsetzung der Sehschärfe auf Handbewegungen mit binasaler Hemianopsie und geringer Neuritis nervi optici.

2) Brauchli, l. c.

Es ergiebt sich hieraus, dass wenn auch die Curve des zweiten Auges erhebliche Unregelmässigkeiten gegenüber der des ersten zeigt, doch im Allgemeinen die Herabsetzung des Sehvermögens in beiden Augen gleich, oder annähernd gleich stark war. Dabei fand sich in den sieben ersten Fällen eine normale Sehschärfe beiderseits[1]). Was diese Kranken zum Arzte führte, ist nicht ersichtlich, da bei verschiedenen von ihnen überhaupt keine Sehstörung, auch keine centralen Scotome nachweisbar waren, und nur die Aetiologie wie die ophthalmoskopisch nachweisbaren Veränderungen einen Anhalt für die Diagnose gaben.

Fig. 12.

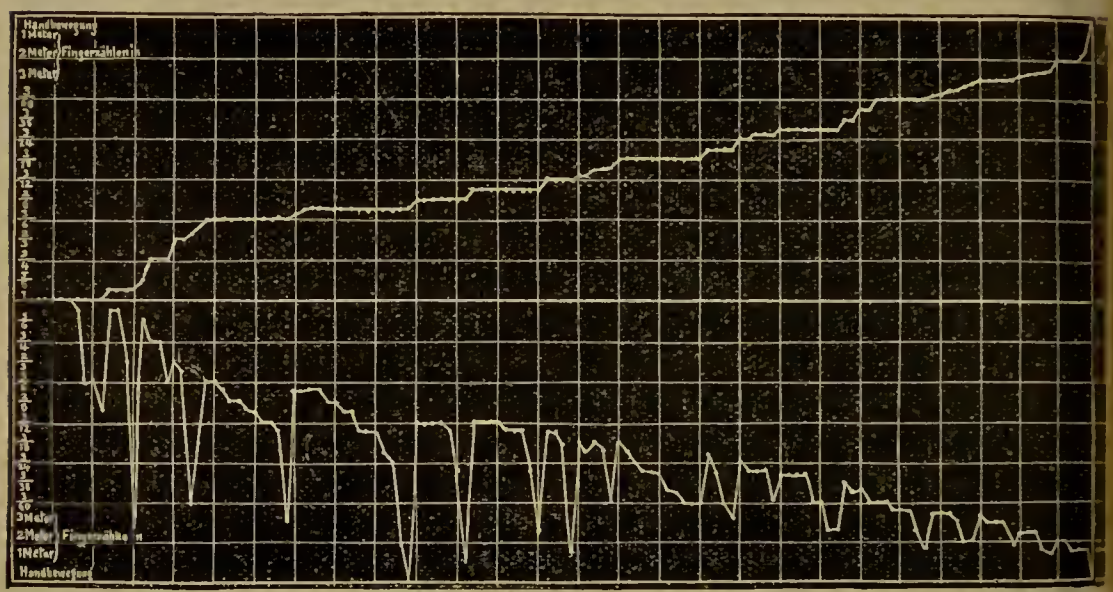

In Bezug auf den letzteren Punkt darf hier gleich bemerkt werden, dass auch von anderer Seite das Fehlen jeder Functionsstörung bei deutlichen objectiven Krankheitserscheinungen festgestellt worden ist. So fand sich bei 1000 Alkoholikern, welche sämmtlich untersucht wurden, gleichgültig, ob sie über Sehstörungen klagten oder nicht, 139 Mal der typische ophthalmoskopische Befund. Bei 65 von diesen Fällen war eine Functionsstörung nicht nachzuweisen, und auch nach der Anamnese anscheinend nie vorhanden[2]). Diese Angaben sind freilich von anderer Seite angezweifelt worden, worauf wir unten noch eingehen werden.

Die mitunter auffällige Herabsetzung der Sehschärfe für die Nähe ist von uns bereits erwähnt, und wir sahen, dass dieselbe theils auf eine Netzhautanästhesie, theils auf Accommodationsschwäche zurückgeführt werden muss.

Wir wollen aber nicht unterlassen, auf einen anderen Erklärungsversuch hinzuweisen, welcher sich auf die Beschaffenheit des dieser Amblyopie eigenthümlichen Scotoms stützt. Um diesen Erklärungsversuch verständlich zu machen, müssen wir vorgreifend erwähnen, dass derselbe zur Voraussetzung hat, dass die am meisten be-

1) Brauchli, l. c.
2) Uhthoff, l. c.

troffene Stelle des Scotoms lateralwärts vom Fixirpunkte von etwa ein oder zwei Grad bis etwa acht Grad sich erstreckt. Die Folge ist, dass dem rechten Auge die rechts vom Fixirpunkte gelegenen Buchstaben undeutlicher und blasser erscheinen, dem linken Auge dagegen die links gelegenen. Da es nun beim Lesen bekanntlich darauf ankommt, dass nicht nur gerade der fixirte Buchstabe, sondern auch schon die nächstfolgenden erkannt werden, so würde sich dadurch eine geringere Lesefähigkeit des rechten Auges erklären lassen — nur müsste man dabei eine relativ bessere Lesefähigkeit des linken Auges finden. In der That lassen sich hierfür verschiedene Beispiele anführen[1]). Auch soll hierdurch die Sehschärfe bei binoculärem Sehen eine bedeutende Steigerung erfahren, gegenüber der für das rechte Auge gefundenen.

Man geht aber jedenfalls zu weit in der Annahme, dass hierdurch allein die als Netzhautanästhesie gedeuteten Erscheinungen erklärt werden können, da dieselben auftreten, obschon die Kranken mit beiden Augen zu lesen pflegen, und, obschon durch das Zusammenwirken beider Augen jener durch die Lage des Scotoms bedingte Uebelstand oft in einer überraschenden Weise überwunden wird. Uebrigens war es nicht schwer, auch einen umgekehrten Fall zu finden, wo die Sehschärfe beiderseits $= {}^{20}/_{200}$ war, aber rechts Sn I $\frac{I}{II}$, links Sn III gelesen wurde[2]).

Wenn jener Erklärungsversuch schon nur für die Lesefähigkeit des rechten Auges Geltung haben könnte, so erscheint er bei näherer Betrachtung selbst hierfür nicht ausreichend. Man braucht sich nur die Ausdehnung der angegebenen Netzhautstelle in ihrer Projection auf ein in Leseentfernung gehaltenes Stück Papier zu vergegenwärtigen. Auf einem solchen würde ein paracentrales Scotom, welches bei einem oder zwei Grad beginnt und sich bis zu acht Grad erstreckt, eine Herabsetzung des Sehvermögens bewirken in einem Bezirke, der etwa 5—10 mm vom Fixirpunkte beginnt und sich ungefähr 35 mm weit nach aussen erstreckt. Man kann sich nun leicht davon überzeugen, dass auch bei normal functionirender Peripherie es nicht möglich ist, so weit excentrisch gelegene Druckschrift zu erkennen. Man schätzt die Strecke, innerhalb deren man Druckschrift noch lesen kann für einen Leseabstand von 25 cm, auf etwa 5 mm[3]).

Eine weitere physiologische Angabe lautet so: „Wir überblicken von einer mittleren Druckschrift etwa sechs Buchstaben ganz deutlich. Die nächste obere oder untere Zeile erscheint schon ungenau. Jenem deutlichsten Sehraume entspricht ein Netzhautbild von $^1/_7$—$^1/_4$ mm Durchmesser"[4]). Geben wir zu, dass die Fähigkeit Undeutliches zu errathen, noch etwas weiter reicht, so werden wir doch jedenfalls bei höchstens 1 cm die Grenze setzen müssen für diejenige Strecke, deren Sehleistung intact sein muss, wenn die Lesefähigkeit gut erhalten sein soll. Diese Strecke hört aber ungefähr schon da auf, wo sie nach dem Gesagten erst beginnen müsste.

---

1) Sachs, Arch. f. Augenheilk. Bd. XXVII. S. 158 ff.

2) Groenouw, l. c. S. 59.

3) Fick, Hermanns Handbuch der Physiol. Bd. III. 1. S. 66.

4) Vierordt, Grundr. der Physiol. 5. Aufl. S. 430. — s. a. Guillery, Pflüg. Arch. Bd. LXVI. u. Arch. f. Augenheilk. XXXV. 1.

Die verschiedenen bisher angegebenen Beispiele für die unverhältnissmässig schlechte Lesefähigkeit des rechten Auges werden daher durch jene Deutung nicht verständlich und stehen zum Theil in directem Widerspruche zu der ihnen vorausgeschickten Angabe, dass jedes Mal die angegebene typische Lage des paracentralen Scotoms festgestellt wurde. Wenn z. B. in einem Falle nur die nach links gelegenen Buchstaben gesehen wurden, weshalb das Lesen selbst grösseren Druckes unmöglich war, so muss das Scotom nothwendig eine andere, den Fixirpunkt umschliessende Lage gehabt haben. Noch weniger versteht man das Bestreben eines Patienten die Schrift zu verschieben, und zwar beim Gebrauch des rechten Auges nach links, des linken nach rechts. Wenn dies den Zweck haben sollte, die Buchstaben aus dem Bereiche des Scotoms zu bringen — was jedenfalls durch kleine Augenbewegungen leichter zu bewerkstelligen war —, so hätte ja eine excentrische Fixation stattfinden müssen, und es wäre wünschenswerth gewesen, über diesen für die Intoxicationsamblyopie so ungewöhnlichen Befund etwas Näheres zu erfahren.

Ueber das Verhalten der Sehschärfe gegenüber anderen Eigenthümlichkeiten des Krankheitsbildes, z. B. der Grösse des Scotoms, den ophthalmoskopischen Befunde und dergleichen, werden wir uns erst nach Besprechung dieser Symptome verbreiten können.

Zu bemerken ist noch, dass man bei wiederholten Untersuchungen häufig Schwankungen der Sehschärfe findet, deren Ursache nicht in jedem einzelnen Falle festzustellen, aber wohl meistens in dem mehr oder weniger fortgesetzten Alkoholmissbrauch zu suchen ist.

b) Das Gesichtsfeld.

Noch wichtiger als die Bestimmung der centralen Sehschärfe ist für die Feststellung der Krankheit die perimetrische Untersuchung. Wir entdecken mit Hülfe derselben bei dieser Amblyopie ein centrales absolutes, oder doch wenigstens relatives Farbenscotom, welches hauptsächlich die rothen und grünen Töne betrifft und nur in seltenen Ausnahmefällen vermisst wird. Dasselbe hat meist eine ovale oder elliptische Gestalt, und erstreckt sich zwischen Fixirpunkt und blindem Flecke in einer solchen Ausdehnung, dass es den letzteren zuweilen erreicht, aber weder ihn noch den Fixirpunkt erheblich überschreitet. Hat es die Gestalt einer Ellipse, so bildet der Fixirpunkt ungefähr den einen Brennpunkt derselben, und sind seine Grenzen parallel den Aussengrenzen des Gesichtsfeldes. Ist die Gestalt mehr eiförmig, so liegt das breite Ende nach dem Fixirpunkte zu, das schmälere am blinden Flecke. Der horizontale Meridian theilt das Scotom in zwei symmetrisch nach oben und unten von ihm gelegene Hälften.

§ 1. Die Grenzen des Scotoms sind etwas willkürlich, weil die Störung des Farbensinnes sehr häufig nur eine relative, und der Uebergang zur normalen Empfindung kein plötzlicher ist, und es ausserdem theils von der Auffassung des Untersuchers, theils von der Intelligenz und Bezeichnungsweise des Kranken abhängt, wo man die Grenze ziehen will. Die durchschnittliche Ausdehnung, an 33 Fällen berechnet, ergab, dass die innere Grenze unmittelbar an

Fixirpunkt lag oder denselben um 4°, im Maximum um 10° nach innen überschritt. Die äussere Grenze lag zwischen 16° 22°, durchschnittlich bei 18°. Die Gesammtausdehnung in horizontaler Richtung schwankte zwischen 18°—29°, im Mittel 22°. Die grösste Ausdehnung nach oben lag zwischen 3° und 14°, nach unten zwischen 4° und 12°, nach jeder Richtung, im Durchschnitte bei 8°. Der grösste Gesammtdurchmesser in vertikaler Richtung schwankte zwischen 8° und 24°, im Durchschnitt 16°. Die Verbreiterungen nach oben oder unten über den achten bis zehnten Grad hinaus wurden nur durch einzelne Zipfel gebildet, ohne dass der ganze Defect sich verbreiterte; ausnahmsweise kam aber auch letzteres vor[1]). Unregelmässigkeiten und Abweichungen von den angegebenen Zahlen sind nicht selten und im Stadium der Entwicklung und des Fortschreitens immer zu erwarten.

Andere Zahlenangaben sind: horizontal 20°—25°, vertikal 10°—15°[2]), und als Mittelzahlen aus 53 Gesichtsfeldern wurde gefunden: a. 18°, i. 5°, o. 7°, u. 6°[3]).

Diese Grösse des Scotoms hängt selbstverständlich ab von dem Stadium der Krankheit. Es finden sich, wenn man Gelegenheit hat, die erste Entwicklung zu beobachten, auch viel kleinere. Dass sie grösser werden und schliesslich gar das ganze Gesichtsfeld einnehmen, entspricht indessen nicht der Regel, vielmehr ist die beschriebene Ausdehnung als die typische und bei weitem häufigste anzusehen.

Ueber diese Gestalt des Scotoms herrscht bei der überwiegenden Mehrzahl der Untersucher Uebereinstimmung. Nur selten wird eine mehr runde Form, concentrisch um den Fixirpunkt angegeben[4]). Die letztere ist jedenfalls nicht als die regelmässige zu erachten, vorausgesetzt, dass das Scotom schon eine gewisse Ausdehnung erreicht hat. Die erste Entwicklung beginnt allerdings meist am Fixirpunkte in Form eines rundlichen kleinen Defectes, und wenn man Gelegenheit hat, in diesem Stadium den Kranken zu sehen, so wird man ein central, oder wenigstens fast central liegendes Scotom finden, da meist doch schon ein Ueberwiegen des nach aussen liegenden Abschnittes erkennbar ist. Im weiteren Fortschreiten vergrössert der Defect sich aber fast immer nach der Gegend des blinden Fleckes zu und nimmt daher seine längliche Gestalt an. Dass er vorzugsweise nach der medialen Seite wächst, ist nur ausnahmsweise beobachtet worden[5]).

Als eine Seltenheit sind auch solche Scotome anzusehen, welche sich genau an die verticale Trennungslinie halten, d. h. nicht hemianopisch, sondern in beiden Augen nach aussen gelegen sind. Man fand solche für Weiss, welches grau erschien, während der Farbendefect die verticale Grenze etwas überschritt und die typische ovale Form hatte[6]).

§ 2. Man glaubte festgestellt zu haben, dass ein Unterschied bestehe zwischen der Form des Scotoms bei reiner Alkohol- und derjenigen bei

1) Groenouw, l. c.
2) Baer, Volkmann's Samml. klin. Vortr. No. 246.
3) Sachs, Arch. f. Augenheilk. Bd. XVIII. S. 1.
4) Treitel, Arch. f. Ophthalm. Bd. XXV. 2. S. 98.
5) Samelsohn, Arch. für Ophthalmologie. Bd. XXVIII. S. 1.
6) Samelsohn, l. c.

reiner Tabakamblyopie; nur das letztere entspreche der obigen Beschreibung, während das Alkoholscotom eine pericentrale Lage habe[1]). Diese Angabe muss bestritten werden. An einem grossen Material, bei welchem besonders hierauf geachtet wurde, fanden sich pericentrale Scotome, d. h. also solche, welche den Fixirpunkt in ziemlich gleichem Abstande umgaben elf Mal.

Davon kamen 7 auf die Alkoholamblyopie
„ „ 8 „ „ Tabakamblyopie
„ „ 3 „ „ Alkohol-Tabakamblyopie.

Bei einer reinen Alkoholamblyopie bestand auf dem einen Auge ein pericentrales, auf dem andern ein paracentrales relatives Scotom. Wir können hinzufügen, dass wir letzteres Verhalten in einer eigenen Beobachtung gerade bei einem Tabakamblyopen fanden. Paracentrale Defecte, welche den Fixirpunkt nach innen gerade erreichten oder um wenige Grade überschritten, wurden neun Mal gefunden.

Davon kamen 3 auf die Alkoholamblyopie
„ „ 2 „ „ Tabakamblyopie
„ „ 4 „ „ Alkohol-Tabakamblyopie[2]).

Eine Trennung der beiden Formen in ätiologischer Hinsicht wurde übrigens später nur noch insofern aufrecht erhalten, als bei Tabak das paracentrale, bei Alkohol das pericentrale Scotom häufiger sei[3]). Als ein sicheres Hülfsmittel für die Diagnose in Bezug auf die Aetiologie kann indessen die Gestalt des Scotoms nicht verwerthet werden.

Von anderer Seite ist als Regel aufgestellt worden, dass nur bei Alkoholamblyopie das Oval ein liegendes sei, bei Tabak dagegen ein stehendes. Dies ist ebenfalls unrichtig, da Abweichungen von der typischen Form bei beiden Giften vorkommen. Man konnte sogar Fälle beobachten, wo bei demselben Individuum im Laufe der Erkrankung die eine Form des Scotoms sich in die andere verwandelte und zwar bei eingetretener Abstinenz, also jedenfalls ohne Wechsel der Ursache[4]). Bei den nicht so seltenen Unregelmässigkeiten in der Form des Scotoms kann es auch vorkommen, dass bei demselben Kranken auf dem einen Auge das Oval die typisch liegende Form hat, auf dem anderen im vertikalen Durchmesser etwas verbreitert ist.

Rein paracentrale Scotome sind einzelnen Beobachtern als grosse Seltenheit begegnet. Man fand sie nur auf der lateralen Seite des Fixirpunktes[4]).

Ein Beispiel für ein solches lieferte ein Mann, der rechts ein Scotom in der typischen Form, links dagegen ein paracentrales besass. Er war ein starker Trinker und Raucher und bemerkte seit etwa einem Jahre Sehstörungen auf dem rechten Auge. Er machte den Eindruck eines Alkoholikers. Ophthalmoskopisch ergab sich beiderseits, besonders rechts, eine Verfärbung der Papille lateral von der Gefässpforte: $SR = {}^{6}/_{24}—{}^{6}/_{18}$; SL nahezu ${}^{6}/_{9}$.

1) Hirschberg, Deutsche Zeitschr. f. pr. Med. 1878. No. 17 u. 18. — Poetschke, Inaug.-Diss. Berlin 1878.

2) Uhthoff, l. c.

3) Poetschke, Die Verwerthung der Gesichtsfeldprüfung für die Diagnostik und Prognostik der Amblyopien. Inaug.-Diss. Dorpat 1886.

4) Samelsohn, l. c. — Krenchel, Amblyopia centralis. Kopenhagen 1876.

Die Aussengrenzen waren normal.

Rechts bestand ein scharf abgesetztes typisches Scotom für Roth: a 20. o 3, au 8, ao 8, i 3, u 6, io 2. iu 6. links ein excentrisch gelegenes Rothscotom: a 1—13, o 5, u 3.

Grün erschien beiderseits lateral vom Fixirpunkt „weniger schön", doch liess sich die Grenze dieses Bezirks nicht genau bestimmen.

Noch ein anderer Fall wird angeführt, in welchem in beiden Gesichtsfeldern sich ein paracentrales Scotom fand, das von 2° lateral bis zum blinden Flecke sich erstreckte und nach unten und oben 4°—5° breit war. Innerhalb desselben erschien Roth und Grün „heller, weisslich". Blau und Gelb waren unverändert[1]).

§ 3. Als Centrum des Scotoms, d. h. also diejenige Stelle, wo die Sehstörung am stärksten ist, wird von fast allen Autoren der Fixirpunkt angesehen, so dass also dieses „Centrum" in dem von dem Scotom eingenommenen Bezirk sehr stark excentrisch liegt. Es giebt aber auch Angaben, wonach die am meisten afficirte Stelle paracentral in Bezug auf den Fixirpunkt gelegen sein soll[2]).

So fand man das Maximum der Veränderungen in einem Bezirk („Kernstelle"), welcher 1—2° nach aussen vom Fixirpunkte beginnt und sich nach dem blinden Fleck hin bis etwa zum achten Grade erstreckt. Diese Stelle würde also annähernd das wirkliche Centrum des scotomatösen Bezirks einnehmen. Hier sollte auch die Entwickelung des Scotoms beginnen, sowie bei der Rückbildung seine Reste sich am längsten erhalten. Ueber Entwickelung und Rückbildung werden wir uns unten noch zu äussern haben, was aber das fertige Scotom in seiner typischen Form betrifft, so glauben wir, dass diese Ansicht nicht die Bedeutung einer allgemeinen Regel beanspruchen kann. Nach unseren eigenen Erfahrungen möchten wir der Darstellung den Vorzug geben, nach welcher die am stärksten veränderte Stelle zwar paracentral liegt, aber nicht durch einen Zwischenraum von 1°—2° vom Fixirpunkte getrennt ist, sondern diesen erreicht. Wie das ganze Scotom die Tendenz hat, sich in der Richtung nach aussen vom Fixirpunkte zu entwickeln, so auch die am stärksten afficirte Stelle desselben, doch wird der Fixirpunkt dabei von ihr umschlossen. Dass von dieser Regel auch Ausnahmen vorkommen im obigen Sinne, soll natürlich nicht bestritten werden.

§ 4. Die durch dieses Scotom hervorgerufenen Sehstörungen werden in folgender Weise geschildert. „Untersucht man mit dem Perimeter diese Gegend, so findet man, wenn das verschiebliche Object ein weisses Quadrat von 2 mm Seitenlänge auf schwarzem Grunde ist, in der Regel einen völligen Defect in dem Bereiche zwischen dem Fixationspunkte (F) und dem Mariotte'schen Flecke (M); das Weiss wirkt hier bloss etwas weniger contrastirend gegen den dunklen Hintergrund, erscheint dagegen heller weiss nach aussen von M und nach innen von F. Ganz anders

1) Sachs, l. c.

2) Bunge, Ueber Gesichtsfeld und Faserverlauf im optischen Leitungsapparate. Halle 1884. — Krenchel, Sachs, locis cit.

stellt sich das Untersuchungsresultat, wenn der Schlitten am Perimete ein rothes Quadrat von 5 mm Seitenlänge auf schwarzem Grunde trägt Das Roth muss jedoch rein, möglichst frei von Beimischung von Gel oder Blau sein; das rothe Quadrat ist dann meist deutlich sichtbar nac aussen von M und namentlich nach innen von F, verschwindet dagege in dem Raume zwischen M und F[1]).

Wie wir oben schon sagten, ist aber das Scotom auch für Farbe nicht immer ein absolutes. Ein rothes Papierchen wird alsdann niel vollkommen farblos, sondern ändert nur seinen Ton. Es wird als mau roth, grauroth, auch gelblich bezeichnet, oder als bläulich, wenn de Farbenton mehr rosa oder violett war. Aus allen diesen Bezeichnunge geht hervor, dass die Empfindung für Roth im Scotomgebiete abgeschwäch ist, und dass bei reineren Pigmenten die schwarzweisse Empfindungsreih bei unreinen die blaue bezw. gelbe Componente hervortritt.

Nach der Hering'schen Theorie sollte man erwarten, dass in gleiche Ausdehnung ein Scotom für Grün vorhanden sein müsste. Dies trif sehr häufig zu, aber durchaus nicht immer, auch ist die Entwicklung niel jedes Mal eine gleichzeitige. Man findet dasselbe in der gleichen Wei wie das Rothscotom, indem man mit kleinen grünen Papierchen am Per meter untersucht. Die Färbung kann auch hier ganz verschwinden, dass das Object als grau bezeichnet wird, in anderen Fällen wird nur mattgrün oder gelblich oder blau. Also auch hier wiederum Ab schwächung der grünen Componente und Hervortreten der so häufige Verunreinigungen durch Gelb oder Blau.

Wir können es nicht auffällig finden, dass Kranke ein grünes Papie im Scotomgebiete als blau bezeichnen, glauben vielmehr, dass sich dies sehr einfach dadurch erklärt, dass das gewählte Pigment blaugrün wa Da die Empfindlichkeit für Grün abgestumpft war, musste der blau Ton um so deutlicher hervortreten. Genau dasselbe sehen wir bekann lich, wenn wir unreine rothe oder grüne Pigmente nach der Peripher hinbewegen. Sobald dieselben die Grenze für Grün und Roth übe schritten haben und sich in demjenigen Gebiete befinden, wo nur noc Gelb und Blau erkannt wird, erscheinen sie nicht mehr als Roth u Grün, sondern in dem Tone ihrer gelben oder blauen Beimischung. Ne wenige Pigmente giebt es, die so rein sind, dass sie in der betreffend Gegend einfach farblos werden[2]).

Es kommen indessen auch andere, in der That unerklärliche B zeichnungen vor, z. B. dass Roth als Grün angegeben wird[3]). Es wür aber doch wohl zu gewagt sein, aus derartigen Benennungen Schlüs auf das Wesen der Farbenblindheit zu ziehen. Ob es sich hier wirkli um eine ganz veränderte Empfindungsweise oder nur um eine, bei U gebildeten so häufige abnorme Bezeichnung handelt, ist schwer zu en scheiden. Jedenfalls empfiehlt sich der Vorschlag, die Farbenempfindu

1) Foerster, Graefe-Saemisch, Handb. der Augenheilk. Bd. VII. S. 203.

2) Diese Verhältnisse sind schon von Hering bei seinen Untersuchungen üb die „Urfarben" eingehend erörtert. Die Aenderungen des Tones und der Nüan welche Samelsohn als zwei verschiedene Typen aufstellt, erklären sich also bei aus der Abschwächung derselben Grundempfindung.

3) Brauchli, l. c. u. A.

solcher Patienten an der Daae'schen oder Radde'schen Tafel, oder durch Nachlegen von Wolle zu prüfen[1]).

Irgend welche Folgen für das Farbenunterscheidungsvermögen werden von den Kranken, so lange die Scotome eine gewisse Grösse nicht überschreiten, oft gar nicht bemerkt. Ja, selbst wenn man sie nach den üblichen Methoden auf qualitative Störungen des Farbensinnes untersucht, ist das Ergebniss sehr häufig ein negatives, indem keine Fehler in der Bezeichnung der Farben begangen werden. Angeblich soll aber eine bestimmte Art der quantitativen Untersuchung eine „unfehlbare" Handhabe bieten, die Functionsstörung nachzuweisen; nämlich die Prüfung mit Tafeln von Dor. Der quantitative Farbensinn soll nach Messung mit diesen auf $\frac{1}{\infty}$ sinken können, während weder subjectiv über Farbenverwechslungen geklagt wird, noch die Prüfung mit Vollproben eine Störung ergiebt. Als Grund wird angenommen, dass die Ausdehnung des Farbenscotoms nicht gross genug war, um die qualitativen Farbenempfindungen in wahrnehmbarer Weise zu beeinträchtigen, während die quantitative Farbenempfindung soweit herabgesetzt war, dass das Individuum schon fast für total farbenblind imponiren durfte[2]).

§ 5. Die Ausdehnung der beiden Scotome für Roth und Grün ist in der Regel die gleiche; sie kann aber ebensowohl für Roth grösser sein, als auch umgekehrt. Wachsen die Scotome sehr, so dass sie die Grenze des typischen Defectes erheblich überschreiten, so wird natürlich die periphere Grenze der Grünempfindung eher erreicht, als der Rothempfindung. Es kann hierdurch eine vollständige Grünblindheit zu Stande kommen, während für die Rothempfindung noch eine Zone erhalten ist.

Ist die Störung sehr ausgesprochen, so hört man oft auch den Kranken selbst entsprechende Klagen äussern. So werden z. B. die rothen Kirschen auf den Bäumen nicht mehr von dem grünen Laub unterschieden, oder ein Schmied kann das rothglühende Eisen im Feuer nicht mehr erkennen, ein Jäger bemerkt einen im Grünen sitzenden Hasen nicht u. s. w.

Dass die Verwechslung von Gold- und Silbermünzen zum Theil auch auf die Herabsetzung des Farbensinnes zurückgeführt werden muss, wurde bereits erwähnt.

Sicher ist, dass viel häufiger ein Scotom für Roth als für Grün angegeben wird; doch ist hierbei zu berücksichtigen, dass es gar nicht allgemein üblich ist, auch mit Grün zu untersuchen. Aber auch wenn man regelmässig beide Pigmente benutzt, kann man oft genug ein Rothscotom bei erhaltener Grünempfindung feststellen. Dass das Gegentheil vorkommen könne, wird bestritten. Daher wollte man auch das Rothscotom als Ausdruck einer leichteren Erkrankung, ein gleichzeitiges Grünscotom

1) Samelsohn, l. c.
2) Samelsohn, l. c.

als höheres Stadium ansehen[1]). Im Gegensatze hierzu sind bei Unt suchung des gegenseitigen Verhältnisses von Roth- und Grünscotom an geblich auch mehrere Fälle von ausschliesslichem Grünscotom gefunde worden[2]). Es ist aber fraglich, ob bei den hier verwendeten sehr grosse Quadraten (4 qmm bis 4 qcm) nicht Störungen der Rothempfindung u erkannt geblieben sind.

Die Grenzen des Scotoms sind keine absolut scharfe weil ausser den schon angegebenen Gründen die Veränderung im Au sehen der farbigen Papiere keine plötzliche, sondern eine allmählich ist[3]). Haben wir im Centrum ein absolutes Farbenscotom, so ist da selbe umgeben von einer Zone, wo die Farbe undeutlicher erschein und auch wenn das Centrum nicht absolut defect ist, so wird doch i diesem die Farbe am stärksten verändert. In welcher Weise diese Ve änderungen erfolgen, wird, abgesehen vom Grade der Störung auc wieder von der Beschaffenheit der gewählten Pigmente abhängen. Nac unseren Erfahrungen lässt sich eine solche Uebergangszone bei sorg fältiger Untersuchung und genügender Aufmerksamkeit des Kranke stets finden.

Ein weisses Papierstückchen verändert sein Aussehen ebenfall im Scotomgebiete, vorausgesetzt, dass es nicht vollständig verschwinde somit das Scotom absolut wird. Es verliert an Helligkeit und wird a mattweiss oder grau bezeichnet. Verschiedentlich wird hervorgehobe dass dasselbe dabei bläulich erscheint. Man hat dies dadurch zu erklär gesucht, dass durch das gelblichweisse Fixirzeichen des Perimeters d roth- und grünempfindenden Fasern ermüdet würden, wodurch die blau empfindenden das Uebergewicht erhielten[4]). Eine solche besondere E müdung braucht aber gar nicht herangezogen zu werden, da ja die Rot und Grünempfindung an sich schon abgeschwächt ist und somit im Sin der Dreifasertheorie die Blauempfindung an einem weissen Objecte übe wiegen müsste. Trotzdem findet man selbst bei ganz aufgehobener Rot und Grünempfindung niemals die Empfindung eines tiefen Blau, so wen wie ein einseitig Rothgrünblinder ein weisses Object blau sieht[5]), od ein solches auf der rothgrünblinden Netzhautperipherie blau erscheint.

Man wird wohl nicht fehlgehen, wenn man für manche Fälle d Erklärung für das Bläulichwerden des weissen Papiers in der Beschaffe heit desselben sucht. Die meisten weissen Papiere haben eine gelblich oder bläuliche Beimischung. Da nun innerhalb des Scotoms die Helli keit sich vermindert, so können diese Beimischungen hierdurch deu licher hervortreten, denn man überzeugt sich leicht, dass bei einer grauen Objecte ein Stich ins Blaue leichter bemerkbar ist, als an einer weissen. Für alle Fälle ist diese Erklärung aber nicht anwendbar, wen z. B., wie beobachtet wurde[6]), Weiss auf dem einen Auge im Scoto „bläulich" erscheint, auf dem anderen „dunkel, aber nicht bläulich"

1) Hirschberg, l. c.
2) Brauchli, l. c.
3) Samelsohn, l. c.
4) Schoen, Die Lehre vom Gesichtsfelde. Berlin. 1874. S. 121.
5) v Hippel, Arch. f. Ophthalm. XVI. 2. u. XXVII. 3.
6) Sachs, l. c.

rotz beiderseitigem Rothgrünscotom. Eine solche Beobachtung passt offenbar in keine Farbentheorie.

§ 6. Ueber das Vorkommen von Blau- oder Gelbscotomen wird so selten berichtet, dass man dieselben kaum zu den typischen Erscheinungen rechnen kann. Allerdings ist es hier noch schwerer, als bei den Grünscotomen, sich ein Urtheil über die Häufigkeit zu bilden, weil die Absuchung des Gesichtsfeldes mit allen diesen Pigmenten zu zeitraubend und auch für den Kranken zu ermüdend ist, als dass sie regelmässig geübt werden könnte.

Es sind aber mehrere Gesichtsfeldaufnahmen mit Blauscotomen in der Literatur vorhanden, welche zum Theil auch sonst noch verschiedene Eigenthümlichkeiten haben. Bei einer Untersuchung an grösserem Material fand sich ein Blauscotom im Ganzen 18 Mal, gleich 10,8 pCt. der Kranken, in der Regel von sehr geringer Ausdehnung und viel kleiner als das Scotom für Roth und Grün, den Grenzen desselben parallel verlaufend. Nur in einem Falle von Tabak-Alkohol-Amblyopie fanden sich grosse liegende ovale Scotome für Blau, Roth und Grün mit einer Begrenzung von innen 10°, aussen 15°, unten und oben 10° in ganz gleicher Ausdehnung[1]). Dieses Vorkommniss wird als ein seltenes bezeichnet. Das Blau erscheint den Kranken in der Regel nur matter, als „Graublau", „Mattgrau" oder „Grau", zuweilen wurde es auch „Grün" genannt.

Es wird erwähnt, dass an jener paracentral gelegenen Stelle, wo sich die stärksten Veränderungen fanden, „nicht selten" auch Gelb und Blau ihren Ton veränderten, bis sie farblos würden. Ersteres erscheine grünlich oder grau, letzteres als violett oder schwärzlich, während sie in den übrigen Theilen des Scotoms noch unverändert seien.

Ein anderer Beobachter[2]) sah Blauscotom unter 106 Fällen sieben Mal, auch stets mit Roth- und Gründefect. Einmal bestand ein Scotom für Gelb, ohne dass ein solches für Roth und Grün, allerdings nach der oben erörterten Methode, gefunden werden konnte.

Bei drei Kranken liess sich nachweisen, dass inmitten eines relativen Scotoms für Weiss wie für alle Farben ein ganz kleines, auf den Fixirpunkt beschränktes absolutes Scotom allein für Roth und Blau lag[3]).

Ein Anderer fand die Farben der Blaugelbreihe stets intact[4]), wogegen, soweit wir sehen, ein einziger Untersucher behauptet, dass das Blaugelbscotom constant sei, wenn auch kleiner in seinen Dimensionen als der Rothgründefect[5]). Diese Angabe ist zweifellos unrichtig.

Einmal fand sich ein centrales Scotom für Blau allein, während die Peripherie für Weiss und alle Farben eingeengt war[6]).

---

1) Uhthoff, l. c.

2) Brauchli, l. c. — S. a. Hirchberg, Groenouw, locis cit. — Claren, Inaug.-Diss. Bonn 1878 u. A.

3) Samelsohn, l. c.

4) Horner, Correspondenzbl. f. schweiz. Aerzte. Bd. VIII. 13. S. 396.

5) Baer, l. c.

6) Simi, Bollet. d'Oculist. T. XIII. 12. 1891.

§ 7. Schliesslich seien noch einige seltenere Beobachtungen, bezüglich der Farbenscotome angeführt. Die Regel, dass die durch das Scotom hervorgerufene Sehstörung allmählich nach dem Centrum hin immer mehr zunimmt, erleidet zuweilen eine Ausnahme, wenn die Veränderungen innerhalb des Scotoms nicht gleichmässig sind, sondern fleckweise auftreten[1]). In einem Falle erschien Roth im Scotom dunkler und deutlich mit grauen Flecken bedeckt, in einem anderen grün, stückweise gelblich, stückweise nur heller, aber mit gelben Flecken besät. Für Blau wurde diese fleckweise Entfärbung nicht gesehen, jedoch sehr auffällig für Weiss, welches theils mit grünen, theils mit bläulichen Flecken bestreut erschien. Ob es sich hier um eine fleckweise einsetzende anatomische Veränderung im Sehnerven handeln kann, ist natürlich nur eine Vermuthung, für welche eine Bestätigung gefunden wird in dem Umstande, dass in seltenen Fällen auch die beginnende Besserung sich durch eine fleckweise Aufhellung des Scotoms ankündigt, wobei man sich vorstellen könnte, dass einzelne Inseln in diesem Gebiete entständen, in welchen die Intensität des Processes nachliesse. Ein ähnliches Verhalten wird übrigens auch von einem Tabakscotom berichtet[2]).

Nicht unerwähnt soll ferner bleiben, dass nach der Angabe mancher Kranken nur die Form des Objectes undeutlich und verschwommen wird, während die Farbe sich nicht ändert.

Besonders interessant ist eine Beobachtung über centrale Scotome bei Kranken, welche congenital rothgrünblind waren. Dreimal wurden solche gefunden. Obschon die Betreffenden Roth und Grün nirgendwo im ganzen Gesichtsfelde unterscheiden konnten, gaben sie doch die Scotomgrenzen mit Bestimmtheit an, indem sie die betreffenden Farben als „undeutlicher", in einem Falle auch als „heller" im Bereiche des Scotoms bezeichneten[3]).

§ 8. Bereits mehrfach war im Laufe dieser Ausführungen davon die Rede, dass das Scotom stellenweise auch absolut werden kann, so dass jede Empfindung in demselben verschwindet. Es kann keinem Zweifel mehr unterliegen, dass dieses früher bestrittene Symptom auch bei der reinen Intoxicationsamblyopie vorkommt, sowohl ein- wie beiderseitig, und dass in demselben eine besondere Complication nicht zu erblicken ist. Auch solche Defecte haben den gutartigen Charakter, welcher der Krankheit eigenthümlich ist und können, wie wir sehen werden, vollständig zur Heilung kommen, wenn auch langsamer. Allerdings sind auch wir der Ansicht, dass es manchmal recht schwierig ist, zu entscheiden, ob der Kranke an einer circumscripten Stelle wirklich gar nichts mehr wahrnimmt. Die Angaben sind oft sehr unbestimmt und zweifelhaft, und man braucht sich nur zu erinnern, dass es auch für den geübten und in physiologisch-optischen Untersuchungen erfahrenen Beobachter durchaus nicht leicht ist, zu bestimmen, ob die Erregung einer Netzhautstelle noch über die Schwelle tritt oder nicht. Dass auch

1) Samelsohn, l. c.
2) Filehne, Arch. f. Ophthalm. Bd. XXXI. Abth. 2.
3) Uhthoff, l. c.

eine Lichtflamme in diesem Gebiete nicht mehr wahrgenommen würde, wie es bei den schwereren Formen der retrobulbären Neuritis wohl vorkommt, finden wir bezüglich der Intoxicationsamblyopie nirgends ausdrücklich erwähnt und haben dies auch selbst nicht beobachtet. Freilich ist eine solche Feststellung erst recht schwierig, da das die übrige Netzhaut treffende diffuse Licht immer noch eine Helligkeitsempfindung hervorruft. Es ist vollkommen richtig, dass der Ausdruck „absolut defect" oft nicht eine Blindheit bedeutet, wie etwa die des Mariotte'schen Fleckes, sondern dass nur die angewandten schwächeren Reize wenig oder gar nicht empfunden werden, während die Erregbarkeit für stärkere vielleicht noch vorhanden ist[1]).

Diese Defecte sind wohl ausnahmslos kleiner, als die Farbenscotome, so dass sie immer von einer roth- eventuell auch grünblinden Zone umgeben sind. Ihre Ausdehnung überschreitet selten wenige Grade und sie liegen fast stets nach aussen vom Fixirpunkt, denselben mit ihrer inneren Begrenzung erreichend. Ein Ueberschreiten des Fixirpunktes nach innen muss immer den Verdacht erwecken, dass es sich um eine schwerere Form der retrobulbären Neuritis handelt. Das Ueberschreiten der angegebenen Grenze nach aussen ist aber weniger von ominöser Bedeutung, denn es sind Fälle beschrieben worden, wo das Scotom sogar den blinden Fleck mit einschloss, und doch Heilung eintrat. In solchen Fällen ist die Form des Scotoms auch die typische ovale, wie bei dem Rothscotom. Im Uebrigen ist es von dem letzteren gänzlich unabhängig. Es kann der absolute Defect den Rothdefect an Grösse fast erreichen, während auch andererseits bei sehr grossem Rothdefect und sogar gänzlich fehlender Rothempfindung kein absoluter Defect gefunden wird. Nur insofern zeigt das absolute eine gewisse Abhängigkeit von dem Rothscotom, als es meistens erst auftritt, wenn letzteres seine typische Form erreicht hat, somit nicht gerade in den ersten Stadien[2]).

Nur mit Hülfe eines sehr grossen Materials lässt sich ein Urtheil über diese Verhältnisse gewinnen, da der absolute Defect ziemlich selten ist. Man fand ihn bei zahlreichen Untersuchungen nur sieben Mal (5,2 pCt. der Kranken) und vier Mal in seiner kleinen typischen Form und zwar regelmässig umgeben von einer schmalen Zone, wo auch Blau nicht erkannt wurde. Im weiteren Umfange folgte dann erst das relative Rothgrünscotom in grösserer Ausdehnung, oder es bestanden grosse centrale absolute Defecte von atypischer Form, umgeben von einer ziemlich breiten blaublinden Zone bei vollständigem Erlöschen der Roth- und Grünempfindung[3]). Auf solche Gesichtsfelder werden wir bei Besprechung der Endausgänge noch zurückkommen. Die Behauptung, der absolute Defect sei immer zu finden, wenn man sich kleiner Objecte bediene[4]), müssen wir nach unseren Erfahrungen bestreiten.

§ 9. Bezüglich der Lage des absoluten Defectes kommen ähnliche Abweichungen vor wie bei den Farbenscotomen. So ist eine

1) Groenouw, l. c.
2) Groenouw, l. c.
3) Uhthoff, l. c.
4) Bjerrum cit. bei de Schweinitz, The toxic amblyopias. 1900.

pericentrische Lage gefunden worden, oder eine mehr paracentrale, entsprechend jener „Kernstelle", also etwa 2° nach aussen vom Fixirpunkte beginnend. So wie man bei relativem Scotom hier die stärksten Veränderungen fände, so sei es auch diejenige Stelle, wo der Defect absolut werde. Bei der Genauigkeit der Beschreibung, welche hierüber gegeben wird, ist an der Thatsache selbst nicht zu zweifeln, wenn man aber auch hier geneigt ist, dieses als die Regel aufzustellen, so darf man auf die zahlreichen, sorgfältig aufgenommenen Gesichtsfelder anderer Beobachter verweisen, welche eine andere Lage des Scotoms vorzeigen.

Der folgende Fall stellt ein Beispiel von paracentralem, absolutem Scotom dar:

Ein 46jähriger Steuerbeamter missbrauchte seit vielen Jahren Alkohol und Tabak. Seit einem Jahre bemerkte er periodische, schnell vorübergehende Verdunkelungen. Zwischen den Anfällen bestand normales Sehvermögen. Seit etwa neun Monaten Aufhören der periodischen Verdunkelungen und fortschreitende Abnahme der Sehschärfe. Dazu kamen sehr aufgeregtes Wesen und Klagen über Nervosität.

Ophthalmoskopischer Befund: Rechts geringe, links deutliche graugrünliche Verfärbung des Sehnervenquerschnittes, lateral von der Gefässpforte. Schmale Coni.

SR = $^6/_{18}$ mit — 5,5, SL = $^3/_{18}$ mit — 4,5.

Gesichtsfelder:
R { a 90 o 55 au 90 ao 70.
  { i 65 u 70 io 60 iu 60.
L { a 90 o 55 au 90 ao 65.
  { i 60 u 70 io 60 iu 50.

Rechts ist das Scotom vom Centrum abgerückt.

Roth { o 6 a 2—18 au 2—8 ao 2—11.
     { u 5 i 0 io 0 iu 0

Von Roth wird im Scotom nur ein schwacher gelblicher Schimmer gesehen, Grün weisslichgrau, Gelb und Blau nur als „Schimmer" der betreffenden Farbe. Auch Weiss erscheint im Scotom „verschwommen". Die Form des Blättchens ist nicht zu erkennen.

Links Scotom für Roth { a 18 o 7 au 10 ao 12
                      { i 8 u 7 io 7 iu 7

Von 2°—10° lateral verschwindet Roth ganz, medial und central erscheint es als Orange. Grün wird central und bis 2° lateral in der Farbe erkannt, verschwindet von 2°—10°. Ebenso verschwinden Weiss, Blau und Gelb in diesem Bezirke. Es besteht hier also ein absolutes paracentrales Scotom[1].

§ 10. Die den Kranken am meisten belästigende Störung ist natürlich die Herabsetzung der Sehschärfe und diese steht zu der Grösse der Scotome oft in einem auffälligen Missverhältnisse. Diese gegenseitige Unabhängigkeit giebt sich auch dadurch zu erkennen, dass die Ausdehnung der Scotome sich erheblich verändern kann, während die Sehschärfe dieselbe bleibt. Man kann sogar beobachten, dass das Centrum vollständig von dem Scotome freibleibt, und trotzdem die centrale Sehschärfe erheblich gesunken ist. Als Beispiel diene der unten aufgeführte Fall, wo einerseits das typische Scotom bestand, andererseits nur eine Vergrösserung des blinden Fleckes bei freiem Centrum, und trotzdem beiderseits in gleicher Weise die Sehschärfe so erheblich gesunken war, dass nur Buch-

1) Sachs, l. c.

staben von Sn X erkannt werden konnten. Im Gegensatze hierzu findet man zuweilen bei sehr ausgedehntem Scotom, ja sogar vollständigem Verlust der Roth- und Grünempfindung, ein ganz leidliches Sehvermögen[1]).

Die Variationen, die hier möglich sind, beleuchtet die folgende Schilderung: War nur anF ein Rothdefect vorhanden, so schwankte die Sehschärfe zwischen $^{20}/_{200}$ bis $^{20}/_{30}$. Reichte der Defect von F bis M, so konnte die Sehschärfe auf $^{5}/_{200}$ sinken, oder auch noch $^{20}/_{30}$ sein. Nur bei vorhandenem absolutem Defecte findet man stets eine erhebliche Verminderung der Sehschärfe. Der höchste hierbei beobachtete Werth war $^{20}/_{70}$. Hat der Rothdefect bereits nach einer Richtung die Peripherie erreicht, so kann die Sehschärfe immer noch $^{20}/_{40}$ sein; selbst wenn Roth nur noch in einem kleinen, meist nach innen gelegenen Gebiete erkannt wird, braucht die Sehschärfe nicht unter $^{20}/_{70}$ zu sinken. Nach Rückbildung des Defectes ist die Sehschärfe $= {}^{20}/_{100}$ bis $^{20}/_{20}$ beobachtet worden[2]).

In den späteren Stadien glaubte man ein gewisses Abhängigkeitsverhältniss zwischen Scotom und Sehschärfe gefunden zu haben, insofern ein kleines absolutes mit grossem relativem Scotom ungünstiger wirke, als der umgekehrte Zustand. Es käme darnach hauptsächlich auf die Grösse des relativen Defectes an. Erläutert wird dies durch eine Zusammenstellung von neun Fällen, von denen die sechs ersten eine erhebliche Herabsetzung der Sehschärfe zeigen, und entweder gar keinen oder einen nur kleinen absoluten Defect bei grossem relativem, die drei letzten eine bessere Sehschärfe bei kleinem relativem und fast ebenso grossem absolutem Defect. Freilich war der Verlauf in den ersten Fällen ein viel besserer, insofern als die Sehschärfe gegen Ende der Behandlung in weit günstigerem Verhältnisse gestiegen war, als in den letzten, wo sie fast unverändert blieb[3]). Dass sich eine allgemeine Regel hieraus nicht ableiten lässt, folgt aus dem anderweitig Beobachteten.

§ 11. Es ist zweifellos, dass die beschriebenen centralen Scotome zu dem typischen Bilde der Intoxicationsamblyopie gehören. Ihr Auffinden hängt jedoch sehr wesentlich von der Untersuchungsmethode ab. Nur wenn man sich kleiner Quadrate bedient von höchstens 5 mm Seitenlänge kann man sich von ihrem Vorhandensein mit Sicherheit überzeugen, während sie bei Benutzung grösserer Objecte von 10 oder gar 20 mm Seitenlänge sehr häufig nicht entdeckt werden[4]). Bedenkt man, dass ein Quadrat von 5 mm Seitenlänge am Foerster'schen Perimeter schon einen Grad bedeckt, so ist es leicht erklärlich, dass kleine Scotome mit den grossen Quadraten nicht zu finden sind. Dass man aber mit kleinen Quadraten stets schon in dem Frühstadium einen Defect entdeckt, wird auch von solchen zugegeben, welche bei Anwendung grösserer Objecte die Scotome früher als regelmässiges Symptom leugneten.

So fand ein Beobachter früher unter 92 Fällen 54 Mal centrale Scotome, nachdem aber nur noch kleine Quadrate verwendet wurden.

---

1) In einem Falle von Uhthoff Sn I $\frac{1}{II}$.

2) Groenouw, l. c.

3) Samelsohn, l. c.

4) Foerster, Graefe-Saemisch Handb. der Augenheilk. Bd. VII.

vermisste er sie niemals wieder[1]). Aehnlich lauten andere Angaben[2]). Ausnahmen von dieser Regel sind so selten, dass sie deren Gültigkeit kaum erschüttern können.

Eine solche Ausnahme fand sich z. B. unter einem grossen Materiale nur einmal, und zwar einseitig in einem frischen Falle, wo die Amblyopie erst seit acht Tagen bestand. Die Sehschärfe war links $^1/_3$. Es fand sich hier ein kleines Scotom für Roth und Grün, während rechts die Sehschärfe $^1/_2$ betrug und kein Scotom zu finden war[3]).

In einem anderen Falle von Tabak-Alkohol-Amblyopie, wo die Sehschärfe beiderseits auf $^{20}/_{200}$ herabgesetzt war, konnte auf keinem Auge ein Scotom gefunden werden. Die Grösse der Untersuchungsobjecte ist hier indessen nicht angegeben[4]).

Zur Entdeckung besonders kleiner paracentraler Scotome ist empfohlen worden ein rothes Object nasalwärts und temporalwärts vom Fixirpunkt zu bewegen. Durch Vergleichung beider würde der Kranke am besten in der Lage sein, kleine Unterschiede in der Färbung zu erkennen[5]).

Verschiedentlich wurde angegeben, dass die Scotome die Eigenthümlichkeit hätten, zuweilen zu verschwinden und wieder aufzutreten[6]). Auch diese Angabe steht natürlich im Widerspruche zu der ausdrücklichen Versicherung anderer Untersucher, dass sie die Scotome stets gefunden haben. Es bleibt der Einwand gerechtfertigt, dass die anscheinend verschwundenen Scotome mit kleineren Objecten doch vielleicht hätten nachgewiesen werden können, und dass es sich nur um Schwankungen ihrer Grösse gehandelt habe, wie sie durch Einwirkung, beziehungsweise Abhaltung äusserer Schädlichkeiten (Blendung, Ueberanstrengung, Giftaufnahme) thatsächlich eintreten können.

Als ein besonders sicheres Mittel zur Entdeckung kleiner Scotome wird die Untersuchung mit feinen schwarzen Punkten empfohlen[7]). Es wäre wohl am Platze diesen Vorschlag mehr als bisher zu beachten

1) Krenchel, l. c.

2) Schoen, Uhthoff, Samelsohn, locis cit. u. A.

3) Uhthoff, l. c.

4) Vossius, Monatsbl. f. Augenheilk. 1883. S. 291.

5) Krenchel, l. c.

6) Brauchli, l. c. u. A.

7) Groenouw, Arch. f. Augenheilk. Bd. XXVI. Heft 2. In Bezug auf diese Scotome heisst es dort: „Die Constatirung der Grenzen eines Farbenscotoms ist viel schwieriger (sc. als die Grenzbestimmung durch einen schwarzen Punkt auf weisser Karte), indem dasselbe . . . . von einer Zone verminderter Empfindlichkeit umgeben ist, in welcher z. B. ein rothes Quadrat dunkelroth oder braun in allen möglichen Uebergängen von Roth zu Schwarz erscheint. Die Festsetzung der Grenzen des Farbendefectes hängt somit von einer gewissen Willkür sowohl von Seiten des Untersuchers als des Untersuchten ab, indem es im Belieben beider steht, welche Farbennuancen sie noch als Roth, und welche sie nicht mehr als Roth ansehen wollen . . . . Bei der Prüfung mit schwarzen Punkten fällt diese Uebergangszone mit allen ihren störenden Eigenschaften für die Untersuchung mit demselben Punkte so gut wie vollkommen fort. Trotzdem können wir das Vorhandensein einer Zone verminderter Empfindlichkeit leicht constatiren, indem wir mit Punkten von verschiedener Grösse untersuchen. Wir finden dann für einen grösseren Punkt den centralen Defect von geringerer Aus-

§ 12. Man unterscheidet bekanntlich negative Scotome von den positiven. Die der Intoxicationsamblyopie eigenthümlichen gehören zu den ersteren. Es ist indessen zuweilen doch möglich, sie dem Kranken zur Wahrnehmung zu bringen, z. B. in der Weise, dass man denselben einen grossen Bogen lebhaft farbigen Papiers während längerer Zeit fixiren lässt und darauf rasch an die Stelle des farbigen ein weisses Papier bringt. Letzteres erscheint alsdann in der complementären Farbe, nur in der Ausdehnung des Scotoms fehlt dieselbe, so dass dieses dem Kranken zur Anschauung kommt. Diese Methode hat aber nur Erfolg bei nahezu vollständigem Erlöschen der Lichtempfindung im Scotombereiche[1]). Auch ist es gelungen, das Scotom positiv zu machen, indem man den Kranken auf eine rothe Fläche blicken liess. Das Scotom erschien dann als bräunlicher Fleck[2]).

Aber auch ohne solche Hilfsmittel werden in seltenen Fällen positive Scotome beobachtet, wobei man also nach der Foerster'schen Regel annehmen müsste, dass nicht nur eine Erkrankung des lichtleitenden Apparates vorliegt.

Zwei Mal wurde beobachtet, dass ein Scotom, welches bei der ersten Untersuchung nur als negatives nachgewiesen werden konnte, sich in kurzer Frist zu einem positiven umwandelte, so dass es ganz genau auf die v. Graefe'sche Sterntafel aufgezeichnet wurde[3]).

§ 13. Die Bedeutung der geschilderten Symptome wird dadurch erhöht, dass das Leiden zwar vielleicht nicht immer, aber doch in den weitaus meisten Fällen doppelseitig ist. Der Grad kann allerdings auf beiden Augen ein sehr verschiedener sein, dass aber eine Seite gänzlich frei blieb, ist nur ausnahmsweise beobachtet worden, und selbst bei diesen Ausnahmen bleibt es fraglich, ob sie für die ganze Dauer der Krankheit bestanden, oder nur vorübergehend.

Eine Beobachtung von einseitigem Scotom kann eigentlich nicht mehr hierher gerechnet werden, da auch auf dem scotomfreien Auge die Sehschärfe schon herabgesetzt war[4]). Zweifelhaft sind auch die Fälle, welche einen neuen Symptomencomplex des Alcoholismus chronicus darstellen sollen, bestehend in halbseitiger Anästhesie und Parese des ganzen Körpers, auch Anästhesie der Conjunctiva bulbi und palpebrarum, zuweilen der Cornea, dabei einseitige Amblyopie bis zu totaler Amaurose[5]). Die verschiedenen Complicationen, welche auf einen cerebralen Herd

dehnung, als für einen kleineren Punkt. Ein Punkt von 1 mm Durchmesser ist ein äusserst feines Reagens auf ein centrales Scotom, viel feiner als ein rothes Quadrat von 3 mm Seitenlänge auf schwarzem Grunde".

Wir selbst haben bisher noch keinen Fall gesehen, wo das Scotom mit einem rothen Quadrate sich nicht hätte nachweisen lassen. Es wäre aber von Interesse in einem solchen Falle nach Groenouw's Methode zu untersuchen.

1) Lawrence cit. bei Leber, Arch. f. Ophthalm. Bd. XV. 3. S. 68.

2) Von Nuel angewendet.

3) Samelsohn, l. c.

4) Uhthoff, l. c.

5) Magnan, Gazette hebdomad. de Médec. 1873. Nov. 15.

deuten, lassen vermuthen, dass auch das einseitige Augenleiden mit diesem in Zusammenhang stand.

Dass der Grad der Störung auf beiden Augen durchaus nicht immer der gleiche ist, wurde bereits gesagt. Dies kann sich z. B. in der Weise zu erkennen geben, dass auf einem Auge ein absoluter Defect zu finden ist; auf dem anderen aber nur das gewöhnliche Farbenscotom in mehr oder weniger grosser Ausdehnung. Einen solchen Zustand sah man z. B. bei einem 38jährigen Kutscher, der links eine Sehschärfe von $^{20}/_{200}$ hatte und rechts Finger in $1^1/_2$ m zählte.

Die folgende Figur zeigt den Defect für Roth 5 mm²; ein Defect für Weiss war hier nicht vorhanden. Auf dem rechten Auge war der Rothdefect nach oben bis zur Rothgrenze „durchgebrochen“; innerhalb desselben war ein eiförmiger absoluter Defect von unregelmässiger unterer Begrenzung[1]).

Fig. 13.

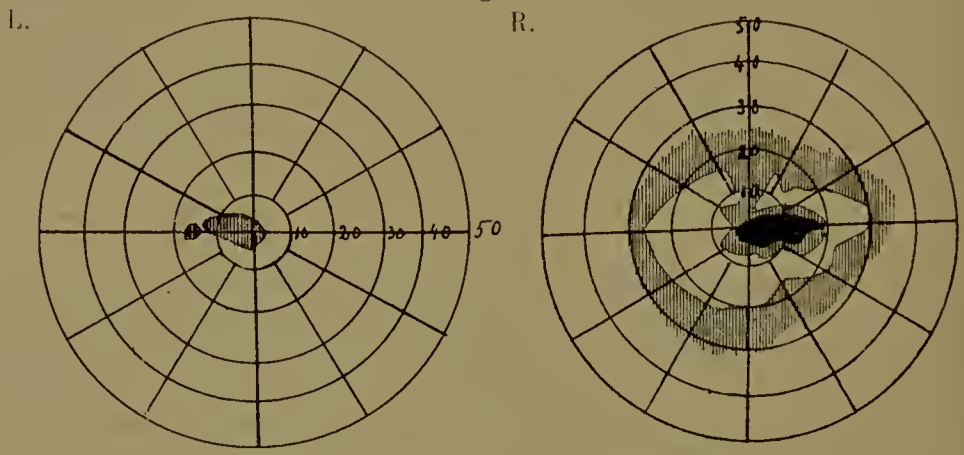

Die schraffirten Stellen sind rothblind.

Einseitiges absolutes Scotom wurde auch an der sogenannten „Kernstelle“ gefunden, in einer Ausdehnung von zwei bis zehn Grad, umgeben von einem relativen Defecte, welcher den Fixirpunkt überschritt. Auf dem anderen Auge bestand nur ein relatives paracentrales Scotom für alle Farben. Weiss erschien „verschwommen“ und die Form des Blättchens wurde nicht erkannt[2]).

Im Allgemeinen muss daran festgehalten werden, dass eine Einseitigkeit der Affection mit gänzlichem Freibleiben des anderen Auges für die ganze Dauer der Erkrankung bisher mit Sicherheit nicht constatirt ist. Bei der Ungleichmässigkeit des Fortschreitens des Processes auf beiden Augen können aber je nach dem Stadium der Entwickelung oder Rückbildung die verschiedensten Bilder entstehen.

§ 14. Von grossem Interesse ist es, sowohl die Entwickelung der Scotome von ihrem ersten Anfange an, als auch die spätere Rückbildung zu verfolgen. Die Gelegenheit hierzu ist naturgemäss eine sehr seltene, weil der Entwickelungsgang des Leidens, sobald der Kranke

1) Groenouw, l. c.
2) Sachs, l. c.

zum Arzte kommt, unterbrochen wird durch die ihm auferlegte Abstinenz, wie die angewandte Behandlung. Nur durch Vergleichung der an einem grossen Material gesammelten Gesichtsfelder war es möglich, ein Urtheil über diese Fragen zu gewinnen. Die früheren Beobachtungen hierüber[1]) sind später aus den Ergebnissen von 185 Krankengeschichten mit über 400 Gesichtsfeldaufnahmen bestätigt worden[2]). Es kann kein Zweifel sein, dass in der überwiegenden Mehrzahl dieser Fälle Alkohol und Tabak eingewirkt haben. Man findet aber solche Gesichtsfelder sowohl bei reinem Alkoholismus, wie auch nach Einwirkung von Tabak allein, so dass man die klinische Entwickelung der Störung bei beiden Schädlichkeiten wohl als die gleiche ansehen darf.

Dass man nur bei Leuten, die sich sehr sorgfältig beobachten, Gelegenheit hat, die ersten Anfänge zu studiren, und dass gerade bei der gewöhnlichen Ursache des Leidens diese Gelegenheit nicht häufig ist, wurde schon bemerkt, ebenso dass zuweilen der Zustand des Patienten eine genaue Diagnose bei der ersten Untersuchung nicht zulässt. Im günstigsten Falle kann man als ersten Anfang ein kleines Scotom für Roth am Fixirpunkt (F) feststellen, welches denselben aber excentrisch umgiebt, so dass es sich mehr in der Richtung auf den Mariotte'schen Fleck (M) hin erstreckt und F nach innen nur wenig überragt. Man beobachtete solche in einer Ausdehnung von 5° und weniger. Zum Nachweise ganz kleiner Defecte sind Quadrate von 2 oder gar 1 mm Seitenlänge nothwendig. Selbst in diesem ersten Anfange wurde das Scotom meist schon beiderseitig festgestellt.

Ein Gesichtsfeld aus diesem ersten Stadium ist das folgende:

Fig. 14.

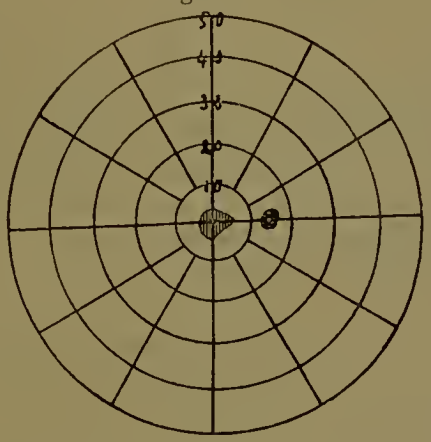

Man erkennt in diesem Gesichtsfelde einen Defect für ein Object von 5 mm Seitenlänge bei einem 32jährigen Arbeiter, welcher leidenschaftlich trank und rauchte. Roth verschwand noch nicht vollkommen, sondern zeigte sich nur matter.

Das linke Auge hatte schon den typischen ovalären Defect bis zu 1. Die Sehschärfe war beiderseits $= {}^{20}/_{40}$. Die Sehstörung bestand angeblich erst seit wenigen Tagen.

1) Baer, l.c. — Hirschberg, Centralbl. f. pr. Augenheilk. 1878. S. 188. — Wasinski, ibid. 1884. S. 403 u. A.

2) Groenouw, l. c.

Etwas weiter ist die Entwickelung, welche das folgende Gesichtsfeld des linken Auges eines 46jährigen Arbeiters zeigte, der seit sechs Wochen Abnahme der Sehschärfe bemerkte. Die Sehschärfe betrug $^{20}/_{200}$: mit + 6 Zoll wurde Sn. II in 4 Fuss erkannt. Das rechte Auge zeigte den typischen ovalen Defect für Roth, das linke einen Defect an F. der von dem blinden Fleck nur durch eine schmale Brücke getrennt war, welche noch Roth empfand.

Fig. 15.

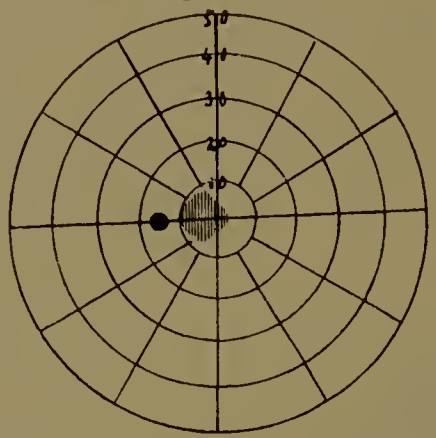

Statt gerade nach aussen, kann das erste Fortschreiten auch etwas mehr nach oben aussen oder unten aussen gerichtet sein. Auch an jener paracentral gelegenen „Kernstelle" wurde gelegentlich der erste Anfang des Scotoms beobachtet[1]).

§ 15. Untersucht man jetzt genau den Bezirk des typischen Scotomgebietes, so findet man zuweilen schon leichte Veränderungen. Vielfach zeigt sich der blinde Fleck für Roth etwas vergrössert auf 8°—10°, auch erscheint Roth zwischen M und dem Scotom bei F mitunter nicht mehr so deutlich wie ausserhalb dieses Bezirkes.

Selten ist der Beginn an M bei freiem F. Als Beispiel diene die folgende Krankengeschichte:

Ein 50jähriger Schmierer an der Eisenbahn, geständiger Trinker und Raucher, hat rechts den typischen ovalären Defect (Fig. 16), links ist nur der blinde Fleck vergrössert, aber kein Defect am Fixirpunkt nachzuweisen. Dabei besteht aber auffallend schlechte Sehschärfe; es werden mit + 6 Zoll beiderseits nur Buchstaben von Sn X erkannt. Eine weitere Beobachtung war leider nicht möglich, da der Mann nach einer Perimeteruntersuchung aus der Behandlung verschwand. Eine briefliche Anfrage ergab, dass die Abstinenz von gutem Erfolge war, so dass er seinen Dienst wieder ausüben konnte[2]).

Es findet sich auch die Angabe, dass diese Entwicklung an M die regelmässige sei; diese Behauptung wird jedoch mehr mit theoretischen Ueberlegungen als durch thatsächliche Beobachtungen gestützt[3]).

1) Sachs, l. c.
2) Groenouw, l. c.
3) Nelson, British med. Journ. 1880. 13. Nov. p. 774.

Fig. 16.

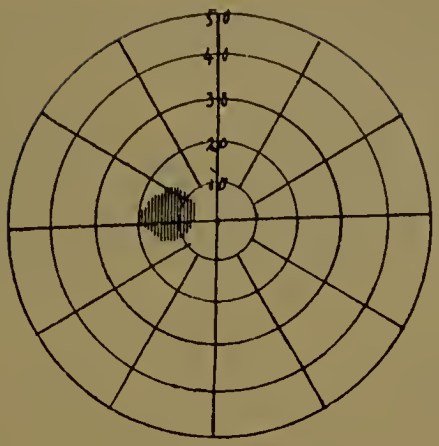

Bei solchen Gesichtsfeldern muss man sich vor Verwechslung mit einer Rückbildung des Processes hüten, da hier dieselben Bilder vorkommen.

Die beiden Defecte an F und M wachsen sich nun einander entgegen, so dass sich das zwischen ihnen liegende Gebiet immer mehr verkleinert und schliesslich verschwindet. Einen solchen Defect an F, welcher M noch nicht erreicht hat, zeigt das oben in (Fig. 13) wiedergegebene Gesichtsfeld des linken Auges.

Die Vereinigung beider Scotomgebiete geschieht meist nicht in gerader Linie, sondern etwas mehr nach oben oder nach unten hin, so dass der Defect hufeisenförmig wird, und entweder von oben oder von unten ein rundliches Gebiet mit erhaltener Empfindung in ihn hineinragt.

Als Beispiel führen wir den folgenden Fall an:

Ein 25jähriger Droschkenkutscher raucht täglich zehn bis zwölf schlechte Zigarren, trinkt reichlich Schnaps und Bier bei wenig Schlaf. Appetit angeblich gut. Seit vier Monaten wurde Abnahme der Sehschärfe bemerkt. Dieselbe beträgt jetzt $^{20}/_{200}$ beiderseits. Das rechte Auge (Fig. 17) hat einen hufeisenförmigen Defect für Roth, in welchen von unten her noch eine functionirende Insel hineinragt, während links die typische Eiform vorhanden ist. Nur in der Mitte dieser Stelle ist noch eine kleine rothempfindende Insel durch zwei Brücken, welche die Mitte freigelassen haben.

Fig. 17.

L.

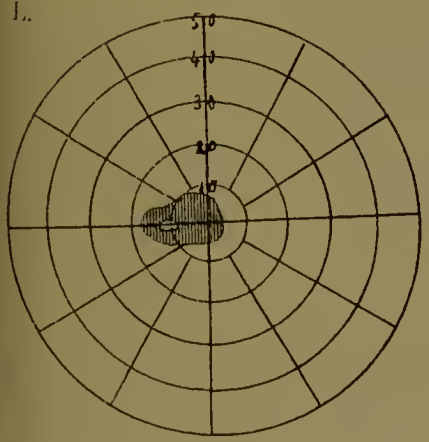

R.

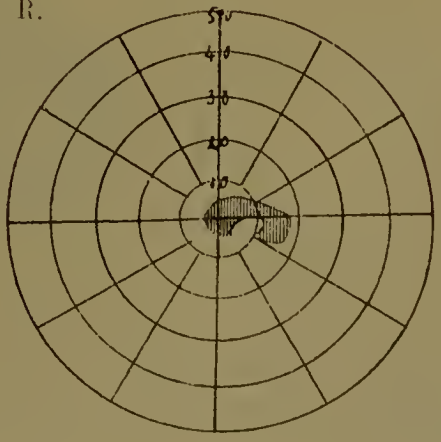

Verschwinden alsdann diese letzten Reste des zwischen F und V gelegenen Gebietes, so ist die typische Form fertig. Als letzte Ueberbleibsel des normalen Bezirks kann man stellenweise Einschnürungen oder sonstige Unregelmässigkeiten der Begrenzung finden, ebenso wie anderseits nach oben oder unten hin zipfelförmige Erweiterungen sich ausbilden, welche die typischen Grenzen überschreiten.

Von den folgenden vier Gesichtsfeldern entsprechen Fig. 18 L. u. R. der typischen Form, die übrigen stellen verschiedene Abarten dar.

Fig. 18.

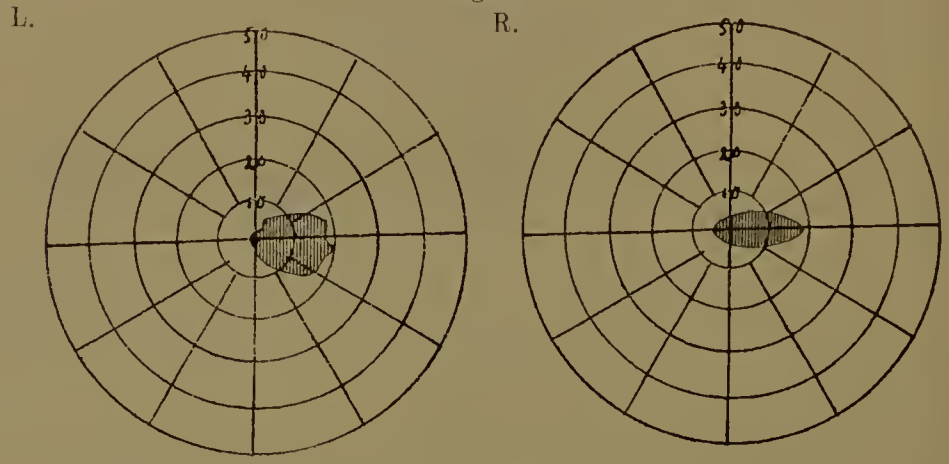

Fig. 19.

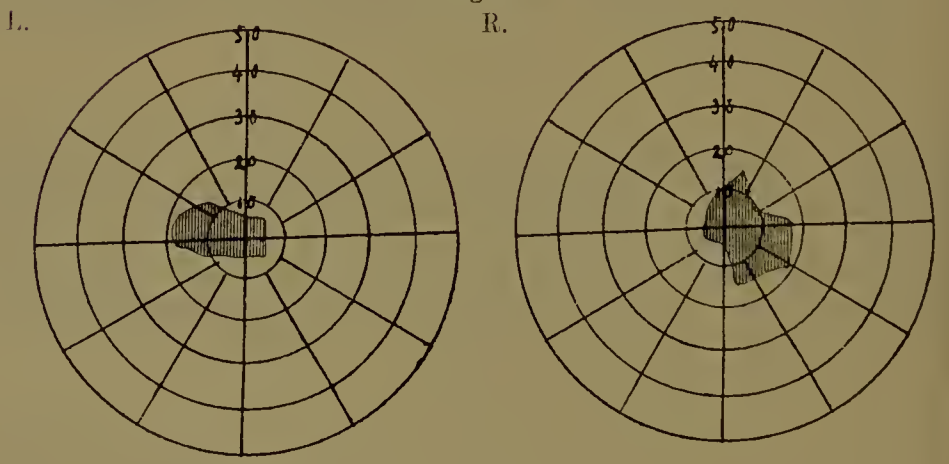

§ 16. Schreitet der Defect, nachdem er seine typische Form erreicht hat, noch weiter fort, so geschieht dies meistens in der Richtung nach oben. Die Rothempfindung schwindet in dieser Gegend immer mehr, so dass sie schliesslich bis zur normalen Rothgrenze aufgehoben ist. Der centrale Defect hat alsdann eine breite Fortsetzung nach oben bis zu demjenigen Theile des Gesichtsfeldes, welcher auch normal für Roth unempfindlich ist: Der Defect ist nach oben „durchgebrochen". Meist erfolgt dieser Durchbruch in gerader Richtung nach oben, seltener nach oben aussen, oder es bilden sich zwei Durchbruchstellen, so dass eine kleine rothempfindende Insel zwischen ihnen bleibt. Ein Durchbruch nach unten wurde in diesem Stadium nicht beobachtet. Dieses Durchbrechen wird zuweilen dadurch erleichtert, dass das Gesichtsfel

für Roth bei sonst normalen Aussengrenzen sich an seinem oberen Ende verengert und so dem wachsenden Scotome entgegenkommt.

Einen solchen etwas nach aussen gelegenen Durchbruch illustrirt das folgende Beispiel:

Ein 46jähriger Maurer sieht seit zwei Monaten schlechter, besonders im Sonnenschein. Er trinkt etwa einen Liter Schnaps täglich und raucht über 60 g Rippentabak. Schlaf und Appetit sind angeblich gut.

Die Sehschärfe beiderseits = Fingerzählen in sieben Fuss. Rechtes Auge wurde nicht genauer untersucht, das Gesichtsfeld des linken Auges mit 5 qmm (Fig. 20).

Fig. 20.

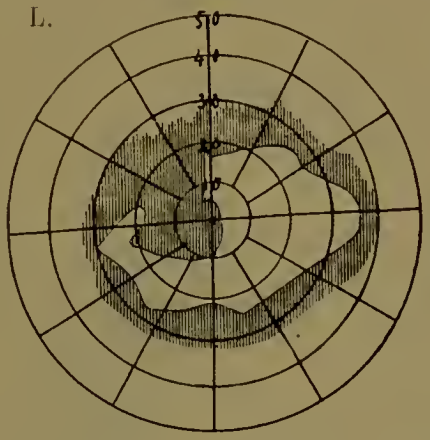

Einen nach zwei Stellen durchgebrochenen Defect zeigt das zu der folgenden Krankengeschichte gehörende Bild:

Ein 34jähriger Bahnarbeiter ist schwachsichtig seit einem Viertel Jahr, raucht täglich ausser 50 g Rippentabak noch Cigarren und trinkt einen Liter Schnaps. Der Appetit ist schlecht. Die Sehschärfe = Fingerzählen in 15 Fuss. Das Gesichtsfeld hat normale Aussengrenzen für Weiss und Roth und centralen Defect für Roth und Grün. Rechts Durchbruch nach oben an einer Stelle, während links derselbe an zwei Stellen erfolgt ist, welche eine kleine Roth

Fig. 21.

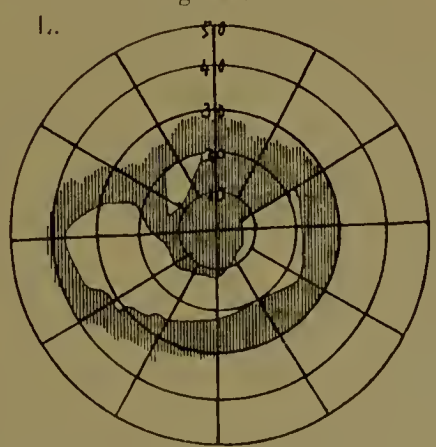

empfindende Insel in sich schliessen (Fig. 21). Durch Abstinenz entsteht in 19 Tagen Besserung der Sehschärfe auf $^{20}/_{40}$ links. Es schloss sich zunächst die innere, dann die äussere Durchbruchstelle, so dass das Gesichtsfeld einen Ring

bildete, dessen obere Grenze etwas verschmälert war. Rechts war die Se schärfe = $^{20}/_{30}$ geworden; die Durchbruchstelle des Defectes verkleinerte sic schwand aber nicht ganz. Nach acht Jahren war kein Defect mehr nac weisbar, selbst mit Zweimillimeter-Objecten. Papillen noch auffallend bla Die Sehschärfe = $^{20}/_{30}$ beiderseits.

Zwei ähnliche Gesichtsfelder für die Grünempfindung erg der folgende Krankheitsfall:

Ein 41jähriger Mann bemerkte seit drei Monaten eine Abnahme der Se schärfe, besonders in den letzten sechs Wochen, so dass er nicht mehr les

Fig. 22.

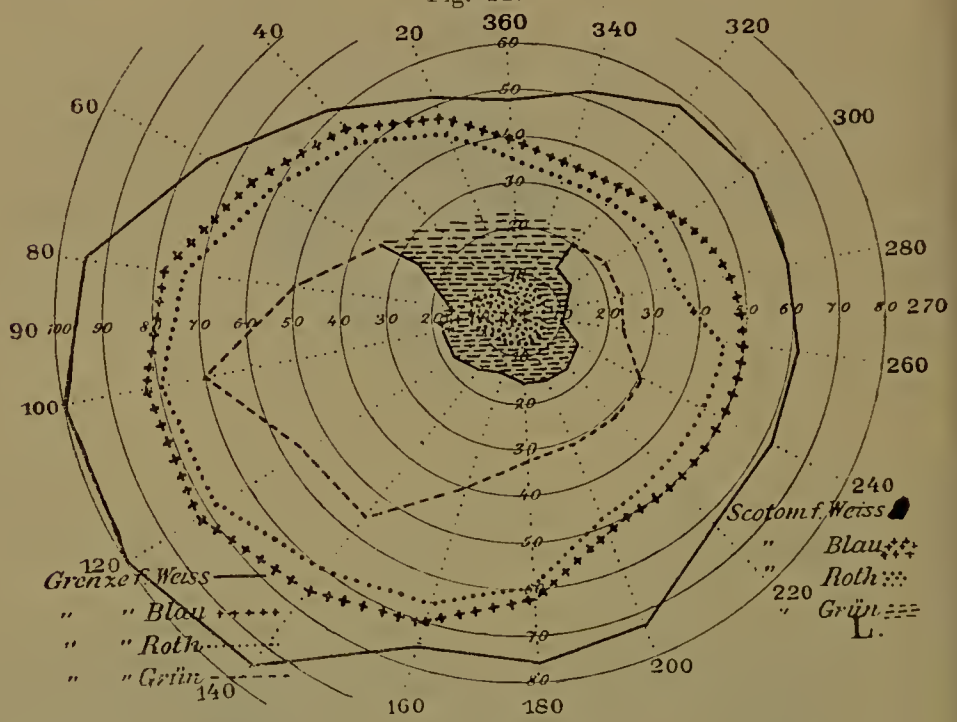

Fig. 23.

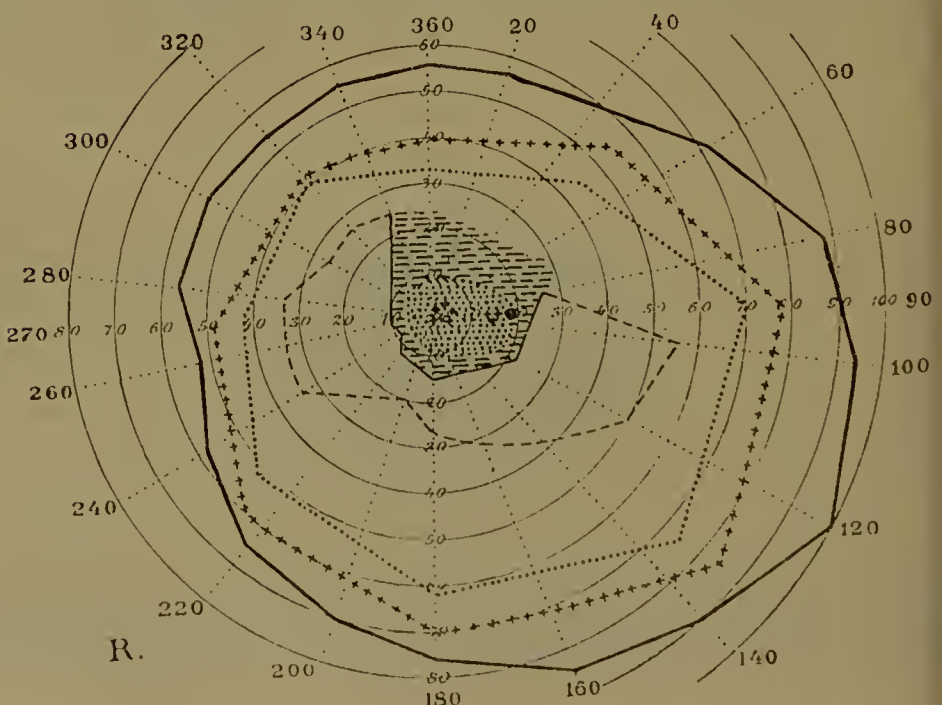

onnte. Er gab zu, stark geraucht, auch ziemlich viel Wein, Bier und Kirschwasser getrunken zu haben. Er litt an beträchtlichem Tremor.

SR = $^1/_8$ kaum, SL = $^1/_5$ kaum.

Er klagte über Nebel vor den Augen, besonders am Tage, Abends esserte sich das Sehvermögen, was sich aber durch die Sehprüfung nicht achweisen liess; die Aussengrenzen waren normal für Weiss, Blau und Roth, r Grün verkleinert. Beiderseits fand sich ein nach oben durchgebrochenes rünscotom und ein kleiner Rothdefect. Am Fixirpunkte bestand Ausfall für au: der blinde Fleck war beiderseits etwas verwaschen.

Trotz Abstinenz und Strychnininjectionen sank in etwa vier Wochen die hschärfe auf ca. $^1/_{12}$ links; rechts erfolgte keine Aenderung. Die Grüngrenze hloss sich wieder nach oben. Das Scotom für Roth und Blau nahm aber zu. uzu entstand — nach ca. vier Wochen feststellbar — ein absolutes Scotom i Fixirpunkte in Form eines lang ausgezogenen liegenden Ovals[1]) (Fig. 24).

Fig. 24.

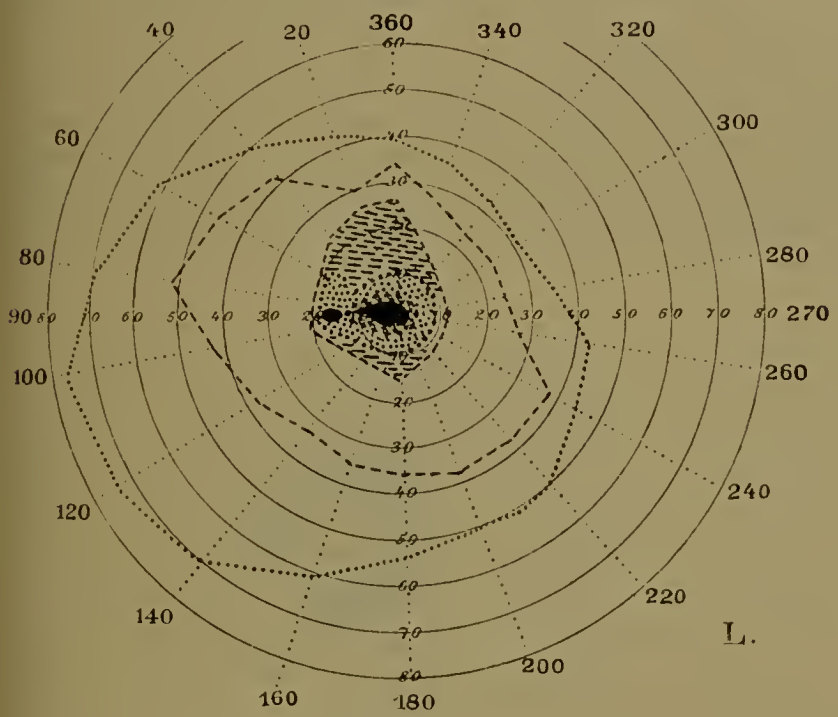

Zeichenerklärung wie in Fig. 22.

Nunmehr kann der Defect auch nach unten durchbrechen, so dass Gesichtsfeld für Roth sich in zwei Theile theilt, die durch eine von n nach unten verlaufende rothblinde Brücke getrennt sind.

Wenn alsdann die beiden noch erhaltenen Gesichtsfeldreste für die hempfindung noch immer weiter schwinden, so bemerkt man dies ächst an der temporalen Seite. Am längsten erhält sich hier die pfindlichkeit im horizontalen Meridiane. Schliesslich ist nur auf der dialen Gesichtsfeldhälfte noch Rothempfindung vorhanden, in einem irke, der nach aussen der normalen Grenze entsprechen kann und central renzt wird von einer durch F gezogenen Vertikalen, zuweilen diese r noch nicht erreicht, oder im Gegentheil nach oben oder unten mit

[1]) Baas, Das Gesichtsfeld. 1896. S. 165.

einem Zipfel überragt. Es ist also der Fasciculus non cruciatus, welcl am längsten leitungsfähig bleibt.

So entstehen Gesichtsfeldreste, welche eine gewisse Aehnlichkeit i temporaler Hemianopsie haben — nur sind die Aussengrenzen für We und Blau vollkommen normal, wie das folgende Beispiel (Fig. 25) es zei.

Ein 36jähriger Kassenrevisor stellte sich vor mit einer Sehschärfe von ^{20} beiderseits. Sn $1^1/_2$ wurde noch gelesen. Das Gesichtsfeld hatte norm Aussengrenzen, Roth wurde beiderseits nur in einem kleinen Bezirke n innen vom Fixirpunkte erkannt. Früherer starker Alkoholgenuss und tägl etwa ein Dutzend Cigarren wurden zugegeben. Seit einem Jahre wu weniger getrunken und etwa vier Cigarren täglich geraucht, dabei aber schnupft.

Nach Abstinenz, Abführmitteln und einem Dampfbade zeigte schon n zwei Tagen das linke Auge eine Vergrösserung des rothen Feldes, ind nach Aussen vom blinden Flecke eine kleine Roth empfindende Insel auft Nach neun Tagen war die Sehschärfe $= {}^{20}/_{30}$ und links nur noch der typis eiförmige Defect vorhanden.

Vierzehn Tage nach der ersten Untersuchung hatte sich dieser Def getheilt, so dass die eine Hälfte am Fixirpunkte, die andere am blinden Fle lag. Nach einem Monate zeigte sich nur noch eine leichte Herabsetzung Rothempfindung in der Gegend des Fixirpunktes, nach zwei Monaten ni mehr. Die Sehschärfe betrug $^{20}/_{30}$. Rechts erfolgte eine ähnliche Rückbildu

Fig. 25.

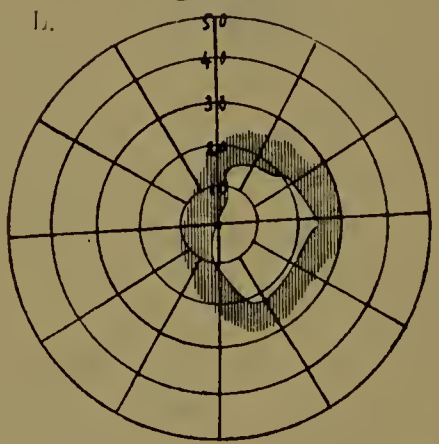

Daneben kommt in diesem Stadium noch eine andere Gesichtsf form vor, bei welcher die Rothempfindung sich auf eine mondsic förmige Partie nach innen von F beschränkt. Der Krümmungsmittelpu der beiden Begrenzungslinien der Sichel fällt ungefähr mit F zusamm Die stärkste Wölbung der convexen Seite liegt etwa am dreissig Grade, die der concaven Seite am zehnten Grade. Das eine Ende Sichel kann den vertikalen Meridian nach aussen etwas überragen. bisher beobachteten wenigen Fälle dieser Art waren immer etwas v dächtig, insofern es zweifelhaft war, ob nicht eine schwere Form Neuritis vorlag. In einem Falle bestand bereits ausgeprägte Sehnerv atrophie, während ein anderer durch ein pericentrales absolutes Scot welches F auch nach innen überragte, verdächtig war, trotz schne Verkleinerung des centralen Defectes. Gesichtsfelder dieser Art sol unten, wenn von der Rückbildung die Rede ist, noch näher geschil werden.

§ 17. Schliesslich schwindet auch der letzte Rest der Rothempfindung, so dass im ganzen Gesichtsfelde Rothblindheit besteht. Der Defect für Grün zeigt denselben Entwicklungsgang und da derselbe die Grenzen der Grünempfindung noch eher erreichen muss, so wird in diesem Stadium nur noch Gelb und Blau unterschieden. Unter mehr als hundert Fällen wurde dieser gänzliche Verlust der Rothgrünempfindung vier Mal gefunden. Dabei war das Gesichtsfeld für Weiss und auch für Blau frei, für letzteres nur in zwei Fällen etwas concentrisch eingeengt[1]. Dieses Verhalten des Gesichtsfeldes, sowie der weitere Verlauf sind entscheidend gegenüber der Möglichkeit einer Sehnervenatrophie, womit das Leiden, auch mit Rücksicht auf den ophthalmoskopischen Befund verwechselt werden könnte. Zwei jener Fälle konnten länger beobachtet werden. Es trat in denselben fast völlige, beziehungsweise völlige Heilung ein, indem die Scotome sich von der Peripherie bis zum Centrum zurückbildeten und die Sehschärfe in dem einen Falle auf $^1/_2$, in dem anderen auf 1 wieder anstieg.

Das Farbensystem eines dieser Patienten wurde näher untersucht, mit dem von Koenig construirten Farbenmischapparate für spectrales Licht. Dabei zeigte sich, dass der Mann ein dichromatisches Farbensystem hatte, dieses aber mit keinem der bisher bekannten Typen übereinstimmte. Der neutrale Punkt im Spectrum lag da, wo man ihn bei Rothblinden und Grünblinden findet. Die Elementarempfindungen liessen sich wegen mangelhaften Entgegenkommens des Kranken nicht sicher bestimmen. Es fand sich nur, dass die dem brechbaren Theile des Spectrums entsprechende Curve nicht beträchtlich von der bei Rothblinden und Grünblinden gefundenen abwich, sondern wahrscheinlich mit ihr identisch war. Die zweite Curve lag zwischen derjenigen der Rothblinden und derjenigen der Grünblinden, sowohl hinsichtlich ihres Maximums im Spectrum, als auch hinsichtlich des Typus ihrer Gestalt. Wahrscheinlich war die Blauempfindungscurve unverändert geblieben, während die zweite Grundempfindungscurve eine Uebergangsform zwischen der normalen Rothcurve und der normalen Grüncurve darstellte, also vielleicht eine ähnliche Gestalt hatte, wie die „Grünempfindungscurve bei den anomalen trichromatischen Farbensystemen“[2]).

Merkwürdig ist eine Beobachtung bei einem Alkoholiker, welcher angeblich ein centrales Scotom für alle Farben hatte, ausser Grün. In dieser Farbe wurden alle fixirten Gegenstände gesehen, nachher wurden sie gelb und blaugrau. Es entwickelten sich hier chorioiditische Veränderungen an der Macula[3]).

Die eben mitgetheilten Ergebnisse werden vorwiegend mit dem Tabak als schädlicher Ursache in Verbindung gebracht: dem gegenüber wurde behauptet, dass nur bei Alkoholikern, was jene Kranke auch meistens waren, die vollständige Rothgrünblindheit vorkomme, während dieses bei Tabak nicht beobachtet sei[4]). Diese Ansicht ist irrig, da selbst ein noch weiterer Verfall des Sehvermögens durch Tabak möglich ist.

Was die Scotome für Blau und Gelb betrifft, so scheinen dieselben

1) Uhthoff, l. c.
2) Die Untersuchung stammt von Koenig; cit. bei Uhthoff, l. c.
3) Lans, Nederl. Oogh. Bijdr. Lief. VII. p. 25.
4) Hirschberg, l. c.

sich immer nur auf einen geringeren Bezirk zu beschränken. Ein al liches Wachsen wie beim Rothscotom ist bei diesen bisher nicht beo achtet worden, so dass also eine vollständige Farbenblindheit für die gai Peripherie bei der Intoxicationsamblyopie nicht vorzukommen scheint.

§ 18. Die Entwickelung des absoluten Defectes erfolgt, weit sich die Grössenverhältnisse vergleichen lassen, ganz in dersell Weise wie die des Rothdefectes. Wir sahen, dass auch bei der nic complicirten Intoxicationsamblyopie der absolute Defect den blinc Fleck erreichen kann, und zwar geschieht dies so, dass zu der klei absoluten Stelle am Fixirpunkte eine ebensolche an M in der Richtu auf F sich entwickelt. Der blinde Fleck vergrössert sich also na innen, zuweilen auch selbstständig, ohne absolutes Scotom an F. N wachsen diese beiden Scotome sich entgegen und vereinigen sich schlie lich durch eine oberhalb oder unterhalb der directen Verbindungsli gelegene Brücke, mitunter aber auch in gerader Linie.

Allmählich rundet sich dann das Scotom wieder zu der typisel ovalen Form ab. Ein weiteres Wachsen des absoluten Defectes, so d ganze Abschnitte des Gesichtsfeldes ausfielen, ist bisher nicht beobach worden. Als äusserste Grenze wird 20 Grad Breite und 12 Grad Hö angegeben[1]).

§ 19. Die Zeit, welche die geschilderte Entwickelung d Krankheit beansprucht, hängt hauptsächlich ab von der Lebe weise des Kranken, also von der Intensität, in welcher die Schädlic keit auf ihn einwirkt. Aber auch hier giebt es kein bestimmtes V hältniss, so dass man nach einer so und so langen Krankheitsdauer Scotom von der oder jener Ausdehnung erwarten könnte. In den obig Krankengeschichten, wo das Scotom schon die Peripherie erreich schwankte die Dauer des Leidens von zwei Monaten bis zu zwei Jahr Es genügen aber schon Wochen, ja sogar wenige Tage, um grosse A schnitte des Gesichtsfeldes in Mitleidenschaft zu ziehen. Da auch d Rückbildung zuweilen ebenso rasch erfolgt, so können wir bei der Unt suchung eines schon längere Zeit Erkrankten niemals wissen, ob d gegenwärtige Befund das Ergebniss einer stetigen Entwickelung ist, od ob schon die verschiedensten Schwankungen vorhergegangen sind.

Eine interessante Krankengeschichte mit einer auffallend schnell Entwickelung und Rückbildung ist die folgende[2]):

Die Kranke war eine 47jährige Frau, welche durch das Beispiel ih Mannes verführt, seit zwölf Jahren Schnaps trank und auch gelegentl rauchte. Seit etwa zwei Monaten sah sie alles „nebelig", manchr „schwarz", am schlechtesten Morgens beim Aufstehen, am besten Aben besonders schlecht bei greller Beleuchtung. Verdauung und Schlaf wai schlecht. Sie hatte die Erscheinungen des Alkoholismus. Die Sehschärfe betr Fingerzählen auf drei Meter beiderseits. Gesichtsfelder nach aussen nicht veren

Scotom für Weiss	R	a	20	o	7	au	10	ao 9
		i	7	u	7	io	5	iu 5
	L	a	20	o	7	au	14	ao 10
		i	12	u	7	io	10	iu 8

1) Baer, l. c.

2) Sachs, l. c.

Das Scotom war aber nur ein relatives. Weiss erschien rechts bläulich und kleiner, links dunkel, aber nicht bläulich und kleiner. Ausserdem bestanden Scotome für alle Farben, welche aber wegen Ermüdung der Kranken nicht aufgenommen werden konnten. Nach sieben Tagen hatten bei unveränderter Sehschärfe die Scotome erheblich zugenommen. Der relative Weiss-, sowie der Rothdefect waren nach oben und unten durchgebrochen. Grün erschien im Scotom weisslich, Gelb kleiner und weisslich, Blau dunkler, wurde aber auch central noch als Blau erkannt.

Nach drei Tagen liess sich eine beginnende Verkleinerung der Scotome bei immer noch unveränderter Sehschärfe feststellen. Links hatte sich die Grenze allenthalben von der Gesichtsfeldperipherie zurückgezogen. Nunmehr nahm auch die Sehschärfe wieder zu und betrug nach zehn Tagen rechts $^1/_9$, links $^1/_{24}$. Das Scotom für Weiss war nur noch wenig grösser als bei der ersten Untersuchung. Viel kleiner wurde es auch in den nächsten Monaten nicht, nur zog sich die innere Grenze noch etwas zurück. Das endgültige Ergebniss war nach ungefähr dreimonatlicher Behandlung, während welcher 170.0 g Jodkalium (!) genommen worden waren:

SR $> {}^1/_2$, SL $= {}^2/_3$. Beiderseits Jäg. 1 auf 22 cm.

Scotom für Roth							
R	a	19	o	5	au	7	ao 7
	i	5	u	5	io	4	iu 4
L	a	20	o	5	au	9	ao 8
	i	4	u	5	io	4	iu 4

Innerhalb dieses Gebietes bestand auch ein relatives Scotom für Weiss, welches bläulich und kleiner erschien.

Was das übrige Gesichtsfeld betrifft, so zeigt dasselbe in der Regel keine Abnormitäten, ja, es ist ein charakteristisches und unterscheidendes Merkmal gegen schwerere Erkrankungen des Opticus, dass die Aussengrengrenzen normal sind. Dass die Rothgrenze sich zuweilen etwas einzieht, um dem wachsenden Scotom entgegenzukommen, wurde bereits erwähnt, doch bleibt die Weissgrenze auch hierbei normal. Es ist selbstverständlich, dass man zur Festsetzung der Aussengrenzen sich nicht so kleiner Objecte bedienen darf, wie zur Untersuchung des Scotoms, sondern es sind hier die üblichen grösseren Quadrate zu wählen.

Einschränkungen des Gesichtsfeldes kommen vor, sind aber selten. Es findet sich zwar auch die gegentheilige Angabe[1]), doch ist die Begründung nicht sehr überzeugend, zumal die Kranken nur ausnahmsweise mit dem Perimeter untersucht wurden. Bei ganz abnormer Ausdehnung des Scotoms sollen Einengungen der peripheren Grenzen selten vermisst werden[2]). Zuweilen fand sich eine mässige Einengung der Blaugrenze, selten eine solche für Weiss, z. B. im folgenden Falle, zugleich mit auffallender Beschränkung der Blauempfindung.

Ein 64jähriger Büreaubeamter, ausgesprochener Alkoholiker, war bei der ersten Untersuchung stark angetrunken, so dass ein genauer Befund nicht festzustellen war. Er rauchte angeblich täglich drei Pfeifen und drei Cigarren. Seit drei Monaten hatte sich das Sehen verschlechtert, so dass er in seinem Büreau nicht mehr zeichnen konnte.

SR $= {}^{15}/_{50}$, SL $= {}^{15}/_{100}$.

1) Brauchli, l. c. — Die Angabe, dass centrales Scotom mit peripherer Einengung geradezu charakteristisch sein soll (Wallace Henry, Ophth. Rev. 1896. Febr.) wird von de Schweinitz mit Recht bezeifelt.

2) Samelsohn, l. c.

Die Gesichtsfelder, die an einem der nächsten Tage aufgenommen wurden, hatten das folgende Aussehen:

Fig. 26.

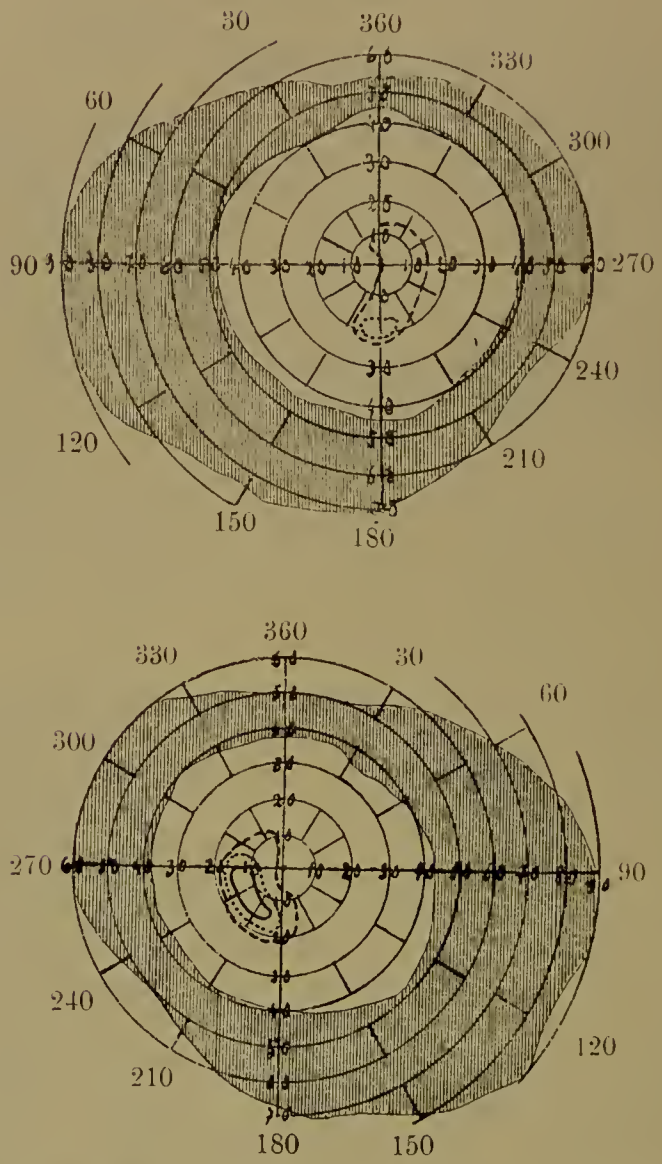

Die gestrichelte Linie bedeutet Blau, die punktirte Roth, die ausgezogene Grün.

Die Aussengrenzen waren somit erheblich eingeschränkt und merkwürdiger Weise nicht nur Grün und Roth fast geschwunden, sondern auch von Blau nur ein kleiner excentrischer Bezirk erhalten. Nach zwölf Tagen war indessen nur noch eine leichte periphere Einschränkung für Weiss vorhanden und zwar nach aussen. Roth und Blau begannen sich ebenfalls zu erweitern. Sechs Wochen nach der ersten Untersuchung waren die Weissgrenzen wieder normal, für Roth und Grün aber nur kleine Bezirke vorhanden. Blau war stark concentrisch eingeengt (Fig. 27). Die Sehschärfe betrug $^1/_2$. Rechts waren die äusseren Papillentheile etwas blass, links bestand eine ausgesprochene weissliche Verfärbung der temporalen Hälfte, und auch die innere war etwas blasser als normal[1]).

1) Uhthoff, l. c.

Fig. 27.

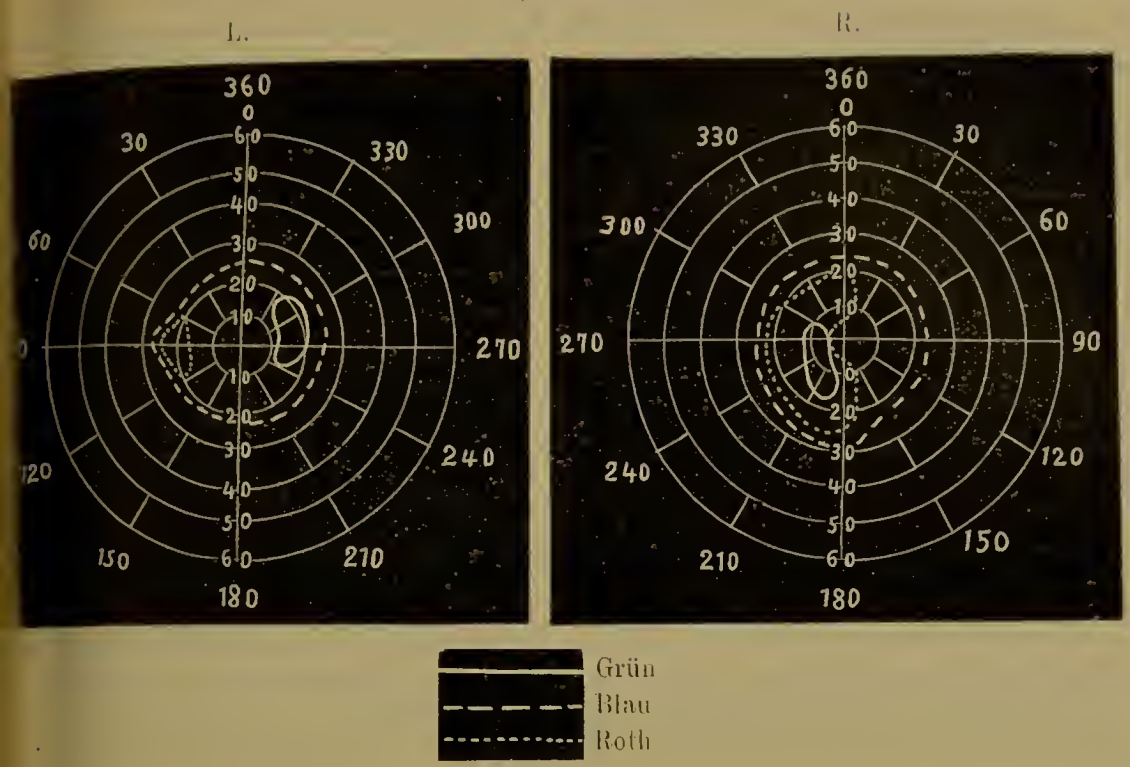

Es findet sich auch die Angabe, dass die Peripherie verengt sei, wenn der blinde Fleck überschritten wird[1]), oder es wurden gelegentlich sectorenförmige relative Farbendefecte in dem oberen Theile des Gesichtsfeldes beobachtet, welche als erstes Symptom und Vorläufer der centralen Defecte auftraten[2]). Auf dem Pariser Congress 1900 wurde von mehreren Vortragenden das Vorkommen der peripheren Amblyopie (Samelsohn) erwähnt, dasselbe aber von anderer Seite als sehr selten bezeichnet[3]).

Auch sonst ist gelegentlich von Gesichtsfeldverengerungen die Rede, z. B. einer concentrischen, die zweimal beobachtet wurde[4]). In dem oben angeführten Falle von Blauscotom waren die Grenzen für Weiss und alle Farben eingeengt[5]).

Es ist also jedenfalls nothwendig, auch die Aussengrenzen genau zu untersuchen, schon weil deren Verhalten, wie wir sehen werden, für die Beurtheilung des weiteren Verlaufes sehr wichtig ist.

Es hat ein Interesse, noch andere, das Gesichtsfeld betreffende, seltenere Beobachtungen kennen zu lernen.

Ein dem Weine stark zusprechender Herr litt an Flimmerscotom. Dasselbe entstand am Morgen noch während des Schlafes oder beim Erwachen, sowohl bei wirklichem „Kater“ als auch da, wo dieser nach stärkerem Alkoholgenuss sich nicht einstellte[6]).

---

1) Nuel, bei de Wecker-Landolt, Handb. der Augenheilk. Bd. III. 1887.
2) Demicheri, Arch. d'Ophth. T. XVI. 1896.
3) Uhthoff, Referat auf dem internat. medic. Congress zu Paris 1900.
4) Salva, Annal. d'Oculistique. 1897. Avril.
5) Simi, l. c.
6) Neustätter, Ophthalm. Klinik. 1900. No. 12.

Flimmerscotom kommt allerdings auch oft genug bei den nüch ternsten Leuten vor — doch scheint nach der Art des Auftretens hie eine Alkoholwirkung vorzuliegen.

Bei der Untersuchung eines 62jährigen Agenten fand man ein Ge sichtsfeld, das den Förster'schen Verschiebungstypus und ei paradoxes Verhalten in Bezug auf die accommodative Erweite rung zeigte. Der Kranke rauchte täglich fünf bis acht Cigarren un trank vier bis sechs Schnäpse. Die Sehschärfe war $= 1/10$. Es be stand ein centrales, eiförmiges Rothscotom zwischen F und M. Fi Weiss 2 mm² war ein kleiner Defect von 2—3° Durchmesser am Fixi punkte vorhanden. Die Aussengrenzen für Weiss waren nur wenig ein geengt, dabei bestand Förster'scher Verschiebungstypus. Die Ve schiebung betrug 4—16°.

Das normale Gesichtsfeld erweitert sich bekanntlich bei de Accommodation. In diesem Falle, ebenso wie in anderen, wo ein mangelhafte Netzhauternährung vorzuliegen schien, fand sich das Gegen theil. Die Grenzen waren bei angespannter Accommodation: temporal 7(nasal 48, bei entspannter: temporal 81, nasal 52[1]).

Gesichtsfeldverengerung, auch ohne Intoxicationsamblyo pie, ist ferner ein sehr häufiger Befund bei Delirium tremens: ebens fand man sie bei krampfkranken Alkoholikern[2]).

c) Der Lichtsinn.

Der Lichtsinn zeigt bei dieser Amblyopie ein normales Verhalte Nur vereinzelt findet man die gegentheilige Behauptung[3]), aber alle dings mit solcher Bestimmtheit, dass sie wohl eine nähere Kritik e fordert. Man glaubte beobachtet zu haben, dass die erste Alterati der Farbenempfindung constant in einer Verminderung ihrer Lichtintensit bestehe. Die daraufhin vorgenommene regelmässige Prüfung des Lich sinnes ergab angeblich ausnahmslos — in wie vielen Fällen ist nicht g sagt — eine Verminderung des Lichtsinnes. Zum Beweise wird ein Tabelle angeführt mit vier Beispielen, bei denen aber ein Missbrau von Alkohol oder Tabak nicht mit Sicherheit nachgewiesen, vielmeh andere Schädlichkeiten nicht ausgeschlossen werden konnten. Aber auc abgesehen davon sind diese Untersuchungen wenig überzeugend. D Herabsetzung des Lichtsinnes war angeblich am auffälligsten, wenn da Scotomgebiet mit Ausschluss der excentrischen Netzhauttheile unte sucht wurde. Um dies zu erreichen, wurde eine rotirende Masson'sch Scheibe durch ein Röhrendiaphragma betrachtet und letzteres so gestell dass nur die Scheibe allein in voller Ausdehnung im Gesichtsfelde e schien. Es ist ganz unverständlich, wie man glauben konnte, auf die Weise den centralen Lichtsinn, im Gegensatze zu dem dem ganzen Ge sichtsfelde zukommenden zu prüfen[4]). Daher sind weder die angel

1) Groenouw, Arch. f. Ophthalm. Bd. XL. 2. S. 205.

2) Moeli, Charité-Annalen. 1884.

3) Samelsohn, l. c.

4) Es ist selbstverständlich, dass, wenn man eine Scheibe durch ein Röhren diaphragma betrachtet, so dass sie in voller Ausdehnung im Gesichtsfelde erschein ihr Netzhautbild und somit die gereizte Fläche genau ebenso gross ist, wie wen

lich frappanten Unterschiede zwischen centralem und allgemeinem Lichtsinne, noch die abweichenden Ergebnisse anderer Autoren aus dieser Versuchsanordnung erklärlich.

Vereinzelt ist auch sonst die Angabe gemacht worden, dass bei der Alkoholamblyopie der Lichtsinn herabgesetzt gefunden wurde[1]).

Die allgemeine Regel, dass der Lichtsinn bei dieser Form von Amblyopie nicht wesentlich gestört ist, von deren Richtigkeit wir uns wiederholt überzeugten, können wir durch diese Angaben nicht als erschüttert erachten[2]).

3. Der ophthalmoskopische Befund.

§ 1. Der Augenspiegelbefund ist bei dieser Erkrankung oft genug als normal erwiesen worden; doch sind die Angaben über pathologische Befunde so verschieden, dass dies zum Theil wohl durch die Unsicherheit der Uebergänge und durch Verschiedenheiten in der persönlichen Schätzung dessen, was man als pathologisch bezeichnen will, erklärt werden muss.

Diejenige Veränderung, welche man als die häufigste und geradezu typische findet, ist die meist beiderseitige Abblassung der temporalen Papillenhälfte, oder wenigstens eines Sectors derselben. Der betreffende Theil erscheint entweder nur etwas blasser, als die Umgebung, oder ist schon auffallend grau bis grauweiss, zweilen mit einem Stich ins Grünliche oder Bläuliche.

Am deutlichsten erkennt man diese Unterschiede der Färbung und die mehr oder weniger scharfe Abgrenzung gegen die Umgebung bei der Untersuchung im aufrechten Bilde. Die verfärbte Stelle kann mit einer physiologischen Excavation nicht verwechselt werden, wenn man die äussere Umgrenzung beachtet, welche bei dieser niemals die Papillengrenze erreicht. Erheblichere Niveaudifferenzen fehlen ebenfalls, wenngleich zuweilen nach längerem Bestehen eine seichte Abflachung eintritt, und die Zeichnung der Lamina cribrosa deutlicher wird. Diese Abblassung fand sich zuweilen auf eine schmale strichförmige horizontale Zone beschränkt, welche nur ungefähr $^1/_5$—$^1/_6$ der äusseren Papillenhälfte einnahm[3]); in der Regel ist es ein mehr oder weniger grosser keilförmiger Sector, seltener die ganze Hälfte. Die Papillengrenzen erscheinen häufig etwas verwaschen, die innere Papillenhälfte leicht geröthet. Es ist schwer zu sagen, wie viel hierbei auf Rechnung des Contrastes zu setzen ist. Seltener erschien der ganze Opticus „trüb roth", während nur an einem bestimmten Sector nach aussen, beziehungsweise unten aussen, die Entfärbung sich kenntlich machte. Ausnahmsweise war nicht nur die äussere, sondern auch die innere Papillenhälfte abgeblasst. Bei einer zufällig ausführbaren Section fand sich die Erklärung darin, dass der Process hier auch die innere Hälfte des Sehnerven befallen hatte[3]).

man sie mit freiem Auge betrachtet. Was das Diaphragma in diesem Falle erreicht, ist nur der Ausschluss anderer, nicht von der Scheibe herrührender Lichteindrücke.

1) Adler, Wien. med. Wochenschr. 1898. No. 29. — Abney und Berry sollen bei Gelegenheit eines Vortrages in der Royal Society of London dasselbe behauptet haben (nach de Schweinitz).

2) Ueber die Complication mit Hemeralopie siehe unten.

3) Uhthoff, l. c.

Von diesen verschiedenen Veränderungen, welche die Papille zeigen kann, ist die Abblassung eines temporalen Abschnittes die weitaus wichtigste und für den Krankheitsprocess charakteristische. Es handelt sich um diejenige Stelle, wo das sogenannte papillomaculäre Bündel verläuft. Dasselbe hat bekanntlich die Gestalt eines mit der Spitze nach den Centralgefässen gerichteten Keiles und nimmt ungefähr ein Drittel der temporalen Papillenoberfläche ein.

Die Gefässe erscheinen in der Regel normal, vielleicht das Caliber der Arterien etwas verengt.

§ 2. Von sonstigen ophthalmoskopischen Befunden begegnet man am häufigsten leichten papillitischen und peripapillitischen Veränderungen. Die Papillen erscheinen etwas getrübt, von grauröthlicher Farbe, selten ausgesprochen hyperämisch, ihre Grenzen, namentlich am nasalen Rande, weniger scharf. Die innere Hälfte ist hierbei vorwiegend betheiligt, was sich auch dadurch ausspricht, dass die äussere schon abgeblasst sein kann.

Die anliegenden Netzhauttheile sind ebenfalls leicht getrübt, wie angehaucht, von mattem Aussehen, die Gefässe etwas verschleiert. Diese letzteren zeigen in der Regel keine Veränderungen, weder Stauungserscheinungen noch Hämorrhagien, wie man sie sonst bei Neuroretinitis findet.

Diese Veränderungen an der Papille sind wiederholt beschrieben worden. Man wollte auch im Anfangsstadium ausser einer leichten Trübung eine schmutzig gelbe Färbung des Sehnerven bemerkt haben — ohne die normale rosige Injection — nebst Verschleierung der Contouren auf der äusseren Hälfte; oder man fand die Papille matt und undurchsichtig mit erhaltenen Contouren, das nasale Drittel schmutzig roth, trübe, während die temporalen zwei Drittel mehr graulich matt erschienen bis zur Porcellanweisse.

Ueber die Bedeutung sowohl wie die Häufigkeit solcher Befunde sind die Ansichten sehr getheilt, vermuthlich deshalb, weil die Grenze zwischen pathologischem und physiologischem Befunde bei leichten Unterschieden in der Gefässfüllung, Färbung u. s. w. eine ziemlich dehnbare ist. Einzelne erblicken in diesem Bilde ein hyperämisches Vorstadium, welchem die temporale Erblassung, ja sogar Atrophie nachfolgen kann. Demgegenüber wird betont, dass man solchen Befunden gelegentlich auch bei ganz Gesunden begegnet, ferner bei Geisteskranken und zwar nicht nur bei Alkoholikern. Eine Sehstörung kann dabei gänzlich fehlen[1]).

Eine besondere Röthung der ganzen Papille war sehr deutlich bei einem Alkoholiker, der nach wenigen Tagen in Delirium tremens verfiel[2]). Auch sonst sah man sie bei convulsivischen Anfällen und als Begleiterscheinung einer leichten Meningitis[3]).

In einem Falle war die eine Papille von einem weissen breiten Kreise umgeben, in welchem einige Retinalgefässe verschwanden[4]).

---

1) Uhthoff, l. c.

2) Foerster, Graefe-Saemisch Handb. der Augenheilk. Bd. VII. S. 204.

3) de Schweinitz, l. c.

4) Lopez Diaz, Gaz. med. Ital. 13. Oct. 1877. No. 41. p. 408.

Auffällige Veränderungen an den Gefässen sind in der Regel nicht vorhanden. Ausnahmsweise werden Venenerweiterungen bei engen Arterien angegeben, auch Venenpuls wurde beobachtet, sowie Einscheidungen an einzelnen Venen.

Bei normaler Breite der Gefässe fand sich einmal eine Schlängelung der Arterien, auch senkrecht zur Netzhautebene. Dieselben entbehrten rechts des Lichtreflexes, erschienen mattroth, blass[1]).

Korkzieherartig gewundene Venen, spasmodische Zusammenziehung der Arterien, partielle Erweiterung der Retinalgefässe sind weitere seltene Befunde.

Oefter werden Netzhautblutungen erwähnt, wobei aber zuweilen auch Sugillationen der Lider in Folge von vorausgegangenen Krampfanfällen vorhanden waren.

Ein 49jähriger Kassirer, starker Raucher und Trinker hatte während der letzten 15 Jahre häufig Augenentzündungen.

Rechts bestand ein Pterygium. Beide Papillen waren grau. Thränenträufeln. Nach Correction eines hypermetropischen Astigmatismus war SR = $^{16}/_{20}$, SL = $^{16}/_{16}$. Der Zustand machte wenig Beschwerden, bis nach etwa einem Jahre die Sehschärfe sank auf $^{16}/_{80}$ rechts und $^{16}/_{25}$ links. Kein deutliches Scotom, aber Farben „were not distinct between fixation and the blind spot". Das Pterygium wurde operirt.

Nach weiteren drei Monaten war

$$SR = {}^{16}/_{80},\ SL = {}^{16}/_{40}.$$

Dieselbe Farbenstörung. Nach einem Jahre war die Sehschärfe = $^{16}/_{180}$ beiderseits. Leichte unregelmässige Zusammenziehungen des Gesichtsfeldes für Formen und Roth waren vorhanden. Rechts erschien Roth in der centralen Zone als gelb. Links bestand ein centrales Farbenscotom.

Bei steigenden Gaben von Jodkalium und Strychnin war nach einer Woche die Sehschärfe links = $^{16}/_{80}$. Zum ersten Male zeigte sich jetzt eine kleine streifige Hämorrhagie im oberen Theile des Hintergrundes und eine lineare Blutung am unteren Rande der rechten Papille.

Nach 13 Monaten war die äussere Hälfte von beiden Papillen blass, die innere geröthet, der obere innere Rand verschleiert:

$$SR = {}^{16}/_{80},\ SL = {}^{16}/_{40}.$$

Rechts bestand ein kleines centrales Scotom. Links erschien Roth dunkel am Fixirpunkte. Der Mann huldigte dem Trunke weiter[2]).

Ein 44jähriger Barbier, starker Trinker und Raucher hatte seit vier Wochen Sehstörungen:

$$SR = {}^{16}/_{66},\ SL = {}^{16}/_{130}.$$

Rechts breites Pterygium. Das Kniephänomen war gesteigert. Papille geröthet.

Breite streifenförmige Netzhautblutungen zeigten sich im Gebiete der unteren temporalen Arterie und Vene. Die Venen waren dunkel und erweitert, besonders die untere temporale an der Seite der Blutung. Links war die Papille geröthet und eine streifige Netzhautblutung vorhanden, ungefähr 2 Papillendurchmesser nach oben aussen, gerade an der Theilungsstelle einer Vene. Rechts war ein Rothscotom

---

1) Brauchli, l. c. — Webster, Med. Associat. of the county of New York. 29. Nov. 1880.

2) Zentmayer, Annals of Ophthalm. 1901. July, p. 436.

von 5° nasal bis 15° temporal. Links bestand leichte periphere Einengung und ein Rothscotom von 5° nasal bis 18° temporal 2° nach unten und 5° nach oben.

Nach einer Woche zeigte sich rechts eine kleine Blutung am Rande der scharf ausgeschnittenen centralen Excavation an der Abgangsstelle eines kleinen Astes der oberen Vene. Sie war dreieckig, auf der Papille schmal, breitete sich aber aus auf der Netzhaut und wurde streifig:

$$SR = {}^{16}/_{40},\ SL = {}^{16}/_{80}.$$

Auf dem rechten Auge war das Scotom am Fixirpunkt geschwunden, aber weiter nach unten gegangen am blinden Fleck. Links war das Scotom getheilt in zwei Inseln von 4°, eine am Fixirpunkt, die andere in einer Entfernung von 10°. In dem früheren Rothscotom erschien Roth jetzt gelb.

Eine Woche später war die Blutung fast resorbirt:

$$SR = {}^{16}/_{30},\ SL = {}^{16}/_{66}.$$

Links war die äussere Insel jetzt ein gelbes Feld in rother Umgebung.

Nach etwa zehn Tagen zeigten sich einige röthliche Streifen am oberen Rande der Papille und an der Stelle der früheren Blutungen sah man einige glänzende Krystalle.

Einen Monat darauf waren die temporalen Hälften beiderseits grau. Kein Scotom. Sehschärfe beiderseits $= {}^{16}/_{20}$ [1]).

Ein 44jähriger Schuhhändler bemerkte seit fünf Wochen Sehstörungen. Er war starker Trinker und Raucher, sein Appetit mangelhaft. Das Kniephänomen war gesteigert.

Rechts war die temporale Papillenhälfte grau, der obere innere Rand verschleiert. Eine streifige Netzhautblutung zeigte sich am unteren äusseren Papillenrande einen halben Papillendurchmesser breit, der unteren temporalen Arterie übergelagert. Links war eine Hornhauttrübung. Die Papille war geröthet in der nasalen und blass in der temporalen Hälfte, ihr oberer innerer Rand verschleiert:

$$SR = {}^{16}/_{80},\ SL = {}^{16}/_{66}.$$

Rechts 5° nasal, 8° temporal fand sich ein Rothscotom mit einer Rothinsel von etwa 3°. Links war ebenfalls ein Scotom von 5° nasal bis 5° über den blinden Fleck hinaus.

Nach drei Wochen war das Scotom rechts ganz paracentral, links erschien Roth gelb am Fixirpunkt.

Nach weiteren acht Tagen wurden rechts ganz schwache blutige Streifen unten und aussen wahrgenommen.

$$SR = {}^{16}/_{66},\ SL = {}^{16}/_{40}$$ [2]).

Ein 30jähriger Mann, Trinker und Raucher, zeigte beiderseits eine Sehschärfe von ${}^{20}/_{100}$ und Jäg. 8. Die Papillen waren aussen sehr blass. Centrales Scotom für Roth, Grün und Blau. Kleine lineare Hämorrhagien fanden sich nahe jeder Papille. Kein Eiweiss im Harn. Es wurde Eisen verordnet. Die Hämorrhagie schwand schnell. Nach drei Monaten war die Sehschärfe $= {}^{20}/_{20}$, Jäg. 1 [3]).

Einmal wurde festgestellt, dass „die vorhandenen circulatorischen Störungen sich zu einer wirklichen, doppelseitig auftretenden Retinitis entwickelten". In welcher Weise sich diese zu erkennen

---

1) Zentmayer, l. c.

2) Zentmayer, l. c.

3) Morton, Transact. Ophth. Soc. Unit. Kingd. 1887. Vol. VII. p. 72.

gab. ist nicht angegeben, und daher ist es wohl möglich, dass auch nur die leichten retinitischen Veränderungen in der Umgebung der Papillen gemeint waren[1]). Von denjenigen Beobachtern, welche den Ausgang des Leidens in der Netzhaut und speciell in der Macula suchen, und welche daher der Macula eine besondere Aufmerksamkeit zuwandten, sind leichte Veränderungen an derselben gefunden worden, z. B. einmal im aufrechten Bilde um die Fovea herum ein dunkler Pigmenthof. Die hinteren Ciliargefässe waren enorm ausgedehnt. Es zeigte sich der Beginn eines atrophischen Processes an dieser Stelle[2]).

In drei Fällen mit absolutem Scotom sah man Pigmentveränderungen (macerations du pigment)[3]) an der Macula, zuweilen auch weissliche Fleckchen.

Oefter findet man bei englischen und amerikanischen Untersuchern Angaben über feine Veränderungen in dieser Gegend, doch waren in manchen dieser Fälle auch Eiweiss und Cylinder im Urin.

Auch eine Chorioiditis macularis wird erwähnt[4]). Wohl nicht mit Unrecht wird darauf hingewiesen, dass man solchen leichten Veränderungen an der Macula bei Menschen in späteren Lebensjahren nicht selten begegnet und es daher fraglich bleibt, ob hierin eine Alkoholwirkung zu erblicken ist[5]).

Gelegentlich werden die verschiedensten zufälligen Befunde beschrieben, die mit der Intoxicationsamblyopie nichts zu thun haben.

§ 3. Ueber die Zeit innerhalb welcher man ophthalmoskopische Veränderungen erwarten kann, fliessen die Angaben sehr spärlich. Als Termin für das Auftreten der temporalen Abblassung sollen fünf bis sechs Wochen anzunehmen sein, doch werden auch Ausnahmen angegeben. In sechs von 28 Fällen, wo keine ophthalmoskopische Veränderung nachweisbar war, bestand nämlich die Sehstörung schon drei Monate und länger. Andererseits fand man auch Fälle, in denen das beschriebene Bild in voller Deutlichkeit vorhanden war bei gänzlichem Mangel an Sehstörungen. Dies war unter 139 Kranken mit schwerem Alkoholismus 65 Mal der Fall.

Hierdurch könnte die Bedeutung dieses Befundes sehr in Frage gestellt werden, um so mehr als derselbe auch bei Untersuchung von Hunderten anscheinend gesunder und dem Alkohol nicht ergebener Männer mehrfach constatirt wurde, in einer Häufigkeit von einem Procent. Ebenso fand er sich bei der Untersuchung von 1000 männlichen Geisteskranken, bei denen Alkoholismus ebenfalls nicht vorlag. Er wird aber auch hier für pathologisch angesehen und auf den Gebrauch von Tabak oder anderen Noxen zurückgeführt, welche dasselbe Bild hervorrufen können. Dafür spricht allerdings, dass bei 500 geisteskranken Frauen dieser Befund nur fünf Mal sich zeigte, und dass gerade in diesen Fällen

1) Mooren, Ophthalmiatrische Beobachtungen. 1867. S. 278.
2) Schoen, l. c. S. 127.
3) Nuel, l. c.
4) Lans, l. c.
5) Uhthoff, Graefe-Saemisch Handbuch der Augenheilk. 2. Aufl. Lief. 32 bis 34. S. 18.

Alkoholmissbrauch vorlag. In sieben Fällen, wo die Section gemacht werden konnte, fanden sich auch stets ausgesprochene anatomische Veränderungen im Sehnerven. Trotzdem fehlten bei drei von diesen Kranken Sehstörungen während des Lebens, was in der Weise erklärt wird, dass bei dem zu Grunde liegenden anatomischen Processe niemals die Nervenfasern in dem Maasse vernichtet werden, wie man es bei der grauen Degeneration findet, sondern stets ein Theil derselben erhalten bleibt. Sogar in einem Falle wo die beiden Papillenhälften abgeblasst, und der anatomische Process ungewöhnlich ausgedehnt war, bestand ein gutes Sehvermögen, indem mit geeigneten Convexgläsern Sn I $\frac{I}{II}$ gelesen wurde, bei ganz intactem Gesichtsfelde[1]).

Das umgekehrte Verhältniss, dass bei vorhandener, oder früher bestandener Sehstörung der ophthalmoskopische Befund negativ war, fand sich viel seltener, nämlich nur neun Mal unter 100 Alkoholikern. Bei drei von diesen hatte es sich anscheinend nur um leichte und schnell vorübergehende Sehstörung gehandelt, bei den übrigen sechs bestand sie erst relativ kurze Zeit. Die Erklärung für diesen negativen Befund wird darin gefunden, dass der retrobulbäre Process noch nicht zur Papille vorgedrungen war[1]).

Diese Angaben sind mehrfach bezweifelt worden, da auch hier die Grenzbestimmung über das was man pathologisch nennen will, von der persönlichen Erfahrung und Uebung abhängt. In einer anderen Untersuchungsreihe an Alkoholikern konnte die Häufigkeit der temporalen Erblassung, namentlich bei normaler Function, nicht bestätigt werden[2]).

Thatsächlich hat aber die Untersuchung post mortem, trotz fehlender Sehstörung, anatomische Veränderungen ergeben, welche das ophthalmoskopische Bild erklärten.

Bemerkenswerth ist eine Zusammenstellung über die Häufigkeit verschiedener ophthalmoskopischer Befunde, aus welcher einzelne der bereits erwähnten Zahlen entnommen sind.

Die temporale Abblassung der Papillen fand sich bei 1000 Alkoholikern 139 Mal und zwar:

1. mit noch bestehender oder früher vorhandener Sehstörung 60 Mal. Von diesen Kranken waren nur fünf weniger als zwei Monate, die Uebrigen $\frac{1}{2}$—15 Jahre von Sehstörungen betroffen. Die Sehstörung war 26 Mal soweit rückgängig geworden, dass wieder Sn I $\frac{I}{II}$ gelesen werden konnte. Dabei bestanden fast immer centrale Scotome für Roth und Grün. Einige Male war trotz dieser guten Sehschärfe Grün, und sogar Roth vollständig verschwunden. Nur einmal war ein absolutes Scotom bestehen geblieben mit umgebender Undeutlichkeitszone und erheblicher Herabsetzung der Sehschärfe. In einem zweiten Falle war die Sehschärfe = $\frac{6}{200}$, die Grün- und Rothempfindung erloschen, aber es bestand kein absolutes Scotom. Die Peripherie war frei. Die Sehstörung bestand seit fünf Jahren. Der ophthalmoskopische Befund war stets beiderseitig. Völlige Erblindung (Atrophie) wurde niemals beobachtet.

---

1) Uhthoff, l. c.

2) Pantoppidan, Hospit. Tidende. 1885. p. 709.

2. ohne dass Sehstörungen jemals bestanden hätten 65 Mal. Davon waren zwölf Fälle einseitig. Zehn Mal war der Befund als sehr ausgesprochen bezeichnet, und doch bestand keine Sehstörung.

3. Acht Mal war die Functionsprüfung unausführbar.

4. Vier Mal bestand auch eine leichte Abblassung der inneren Hälften — zwei Mal mit, zwei Mal ohne Sehstörung.

5. Zwei Mal liess sich zugleich eine leichte Trübung der inneren Hälfte erkennen.

6. Fehlen aller ophthalmoskopischen Veränderungen trotz vorhandener, oder vorhanden gewesener Amblyopie wurde neun Mal festgestellt.

7. Leichte Trübung der Papillen und der angrenzenden Netzhautbezirke fand sich 53 Mal. Auf die Papille allein beschränkt war dieselbe dreizehn Mal (zwei Mal einseitig, zwei Mal mit abnormer Röthung der Papille, einmal mit Netzhautblutung). Die Papille nebst Umgebung war getrübt 40 Mal (sechs Mal einseitig, zwei Mal mit stärkerer Röthung der Papillen).

8. Ausgesprochene Hyperämie der Papillen bestand sechs Mal, dabei war einmal Amblyopie.

9. Netzhautblutungen waren sieben Mal vorhanden, dabei sechs Mal epileptische Krämpfe[1]).

Diese Uebersicht stellt die Befunde dar an Alkoholikern, welche sich auf der Nervenabtheilung der Charité und in der Irrenanstalt Dalldorf befanden, und sämmtlich untersucht wurden, gleichgültig ob sie über Sehstörungen klagten oder nicht.

Andere geben eine noch höhere Zahl an für das Vorkommen der temporalen Abblassung bei Alkoholikern, nämlich 16 pCt., und Trübung des Hintergrundes bei 2 pCt.[2])

Es liegen noch andere Ergebnisse der Augenspiegeluntersuchung an 100 Kranken vor, welche an Intoxicationsamblyopie litten. Es fand sich 63 Mal die temporale Abblassung[3]), einmal einseitig bei doppelseitiger Sehstörung. Zwei Mal bestand die Sehstörung erst vier bis fünf Wochen, sonst immer sechs Wochen und länger; sechs Mal war damit verbunden eine deutliche Trübung der inneren Hälfte, welche einmal als ausgesprochen neuritische bezeichnet werden musste.

Leichte aber deutliche Trübung der Papillen, beziehungsweise auch der Umgebung, ohne temporale Abblassung, fand sich acht Mal. Fünf Mal bestand hier die Amblyopie zwei Monate und länger, drei Mal ausserdem ausgesprochene Hyperämie der Papillen. In diesen letzteren Fällen handelte es sich um eine frische Amblyopie von einer bis neun Wochen.

1) Ammann, (Beitr. zur Augenheilkunde. 1898. H. 3) fand unter 60 000 Augenkranken 90 Mal Netzhautblutung, dabei bestand sieben Mal Alkohol- u. Tabakvergiftung.

2) Moeli, Charité Annalen. Bd. IX. S. 524.

3) Brauchli, l. c. sah sie in 68 pCt.

Keinen pathologischen Befund hatten 28 Kranke — relativ frische Fälle von einer bis acht Wochen mit Ausnahme von sechs, bei denen schon drei Monate und mehr vergangen waren[1]).

4. Muskelstörungen.

a) Pupillen und Accommodation.

§ 1. Das Verhalten der Pupille erfordert eine besondere Berücksichtigung, da mitunter auffällige Veränderungen der verschiedensten Art an denselben gefunden worden sind. Wie weit sie mit der Erkrankung des Sehnerven, oder mit anderen durch die Giftwirkung hervorgerufenen mehr central gelegenen Processen in Zusammenhang stehen, lässt sich nicht immer entscheiden. Es sind fast alle möglichen Zustände der Pupille beschrieben worden. Die Einen fanden sie weit[2]), die Anderen eng. Man beobachtet auch anfängliche Erweiterung und spätere Verengerung oder Ungleichheit bei träger Reaction auf Licht und Accommodation, auch einseitig träge Reaction, desgleichen vollständige Starre auf Licht und Accommodation und reflectorische Starre, bei erhaltener Convergenzreaction. Ungleichheit der Pupillen wird oft erwähnt.

Man wollte gefunden haben, dass die Energie der Contraction zu der Sehschärfe in geradem Verhältnisse steht. Besonders auffällig war bei Alkohol wie Tabak eine geringe Weite, in manchen Fällen (36) sogar eine ausgesprochene Verengerung.

Es wird dabei hingewiesen auf die Verengerung, welche auch bei acuter Alkoholvergiftung mit tödtlichem Ausgange auftrete, und zwar unter Symptomen, welche es nicht gestatteten an einen Reizzustand des Gehirns zu denken. Vielfach muss man aber doch wohl das Verhalten der Pupillen auf Rechnung anderer nervöser Complicationen setzen, wenn z. B. von epileptiformen Krämpfen, von Ataxie u. s. w. die Rede ist. Andere wollen gerade bei Alkohol die Pupillen weit gefunden haben und legen diesem Verhalten sogar eine differentiell diagnostische Bedeutung bei, da bei Tabakwirkung die Pupillen eng seien — die Mydriasis häufig mit Parese, die Myosis mit Spasmus der Accommodation verbunden.

Die sehr verschiedenartigen Angaben hierüber beweisen aber, dass dies die Gültigkeit einer allgemeinen Regel nicht beanspruchen kann. Dies illustrirt deutlich eine Zusammenstellung, welche allerdings nur kleine Zahlen aufweist. Es fanden sich nämlich:

Enge Pupillen zwei Mal (einmal Alkohol, einmal Tabak).
Weite Pupillen zwei Mal (einmal Alkohol, einmal Tabak).
Die linke Pupille erweitert zwei Mal (Alkohol).
Die rechte Pupille erweitert vier Mal (drei Mal Tabak, einmal Alkohol).
Träge Reaction drei Mal (zweiMal Alkohol, einmal Tabak[3]).

Bei 1000 Alkoholikern stellte man fest:
Ausgesprochene Differenz der Pupillenweite 25 Mal.

1) Uhthoff, l. c.
2) Hirschler, l. c.
3) Brauchli, l. c.

Reflectorische Pupillenstarre bei meist erhaltener Convergenzreaction zehn Mal.

Sehr geringe Reaction auf Licht 25 Mal.

Da von diesen 1000 Alkoholikern nur 139 an Intoxicationsamblyopie litten, so ergiebt sich, dass bei diesem Leiden Pupillenveränderungen nicht häufig sind. Hierfür spricht auch, dass ihrer in den meisten Krankengeschichten keine Erwähnung geschieht. Die Annahme, dass wohl nicht in allen Fällen die Pupillen genau untersucht wurden, ist vielleicht nicht ganz von der Hand zu weisen, dürfte aber für die letztere Zusammenstellung, da ihnen hier offenbar volle Aufmerksamkeit geschenkt wurde, nicht zutreffen.

Nach anderen Angaben ist die Pupillenreaction beim chronischen Alkoholismus und Delirium tremens in zwölf Procent der Fälle herabgesetzt, in seltenen Fällen ganz aufgehoben[1].

§ 2. Geringe Störungen der Accommodation können bei den übrigen Sehstörungen der Kranken sehr leicht übersehen werden. Wir erörterten bereits, dass ein Teil derselben, nämlich die verhältnissmässig starke Beeinträchtigung des Nahesehens, auf Accommodationsschwäche zurückgeführt wird.

Das Vorkommen von Accommodationsparese bei Säufern, neben allgemeiner Muskelschwäche war schon längst bekannt[2]. Dieselbe wurde sogar für eine der ersten Störungen des chronischen Alkoholismus gehalten[3]. Bei einem starken Raucher und Kognaktrinker fand sich vollständige Lähmung der Accommodation, doch wurde dies nicht auf die Giftwirkung, sondern auf schlechte Ernährung zurückgeführt[4]. In einem anderen Falle wurde der Alkoholismus als Ursache angesehen[5].

Auch Spasmus der Accommodation ist beobachtet worden. Mitunter sollen intermittirende Contractionen des Accommodationsmuskels auftreten, wodurch Veränderungen in der Grösse und Gestalt der Objecte entständen; ebenso werde durch diesen „Tremor" das Schätzen von Distanzen erschwert[6]. Eine Bestätigung dieser Angaben liegt nicht vor.

b) Störungen der die Augen bewegenden Muskeln.

Während die Functionsstörungen der interioren Muskeln, abgesehen von den gleich zu schildernden Ophthalmoplegieen, fast nur bei Gelegenheit der Intoxicationsamblyopie beobachtet sind und kaum die Bedeutung selbstständiger Krankheitssymptome haben, kommen Functionsstörungen der äussern Muskeln nicht nur als Complicationen des Nervenleidens,

1) Thomsen, Charité-Annalen. 1886. Bd. XI. — Siemerling, Ibid. — Moeli. Berl. klin. Wochenschr. 1897. No. 18 u. 19.

2) v. Graefe, Arch. f. Ophthalm. Bd. II. 1. S. 174.

3) Romiée, Recueil d'Ophthalm. 1881. p. 33.

4) Schoen, l. c. S. 123.

5) Scheby-Buch, Arch. f. Ophthalm. Bd. XVII. 1. S. 288.

6) Galezowski, Mouvement medic. 1877. No. 27.

sondern oft auch unabhängig von diesem vor. Einen Theil derselbe müssen wir in Parallele stellen zu den bekannten Alkohollähmungen welche sowohl an spinalen, wie cerebralen Nerven beobachtet sind, s z. B. der schlaffen Lähmung an den Gliedmaassen, Vaguslähmung, Re currenslähmung beiderseits, bei weisser Verfärbung beider Papillen u. s. v Die Fälle, in denen gleichzeitig schwere Erscheinungen von Systen erkrankung des Nervensystems vorlagen, wie z. B. bei Tabes, sollen hie ausser Acht bleiben, weil die Aetiologie bei solchen Complicationen nicl ganz klar ist.

Die am häufigsten befallenen Muskeln scheinen, so lange es sic nur um einzelne handelt, die Abducentes zu sein, zuweilen ist auc eine Bewegungsbeschränkung nach innen, seltener nach oben oder unte vorhanden.

Die Störung pflegt plötzlich aufzutreten, so dass der Kranke sic durch das Doppeltsehen sehr belästigt fühlt. Die Dauer dieses Zu standes ist sehr verschieden, und ein Verschwinden der Doppelbilder be deutet nicht immer die Heilung, vielmehr sind sie mitunter nach meh oder weniger langer Zeit plötzlich wieder vorhanden. Solche rück fälligen und bald vorübergehenden Lähmungen gelten bekanntlich als ver dächtig für Tabes, und wenn die Erscheinungen des Alkoholismus nicl sehr ausgesprochen sind, so kann die Entscheidung schwierig, und ers von dem späteren Verlaufe abhängig werden.

Ein solches Verhalten von Augenmuskellähmungen legt den Gedanke nahe, dass ihr Verschwinden zuweilen nur ein scheinbares ist, und sie i diesen Stadien latent geworden sind, wie dies der Eine von uns für di Augenmuskelstörungen der Tabiker gefunden hat[1]). Bei letzteren sin sie mit geeigneten Untersuchungsmethoden mitunter zu finden, auch dann wenn der Kranke nicht über Doppelbilder klagt. Das Auftreten de letzteren stellt nur eine Exacerbation des schleichend verlaufenden Krank heitsprocesses dar[2]).

Was die Häufigkeit dieser Alkohollähmung betrifft, so wurd sie drei Mal unter 1000 Alkoholikern gefunden, und zwar handelte e sich einmal um doppelseitige Abducenslähmung, zwei Mal un beiderseitige Parese, in einem Falle auch um gleichzeitige Bewegungs beschränkung im Sinne beider Interni. Einmal konnte die Rückbildun der Lähmung innerhalb weniger Wochen beobachtet werden. Bei diese drei Kranken zeigten sich auch an anderen peripheren Nerven aus gesprochene Symptome der multiplen degenerativen Neuritis.

Die beiden Augen können verschiedenartig muskulär erkranken. S sah man z. B. eine rechtsseitige totale Oculomotoriuslähmung bei eine linksseitigen Ptosis eintreten[3]).

Ueber vorübergehendes Doppeltsehen wurde noch in vier andere Fällen geklagt, jedoch konnte aus den Angaben der Kranken die Ar der Lähmung nicht festgestellt werden[4]). Vielleicht würde hier ein Untersuchung auf latente Störungen die Verhältnisse aufgeklärt haben

1) Guillery, Sitz.-Ber. der ophthalm. Ges. Heidelberg. 1893 und Arch. Augenheilkunde Bd. XXIX. S. 36.

2) Graefe-Saemisch, Handbuch der Augenheilkunde 2. Aufl. Lief. 1. S. 7

3) Aurand et Burnat, L'écho méd. de Lyon. 1902. p. 161.

4) Uhthoff, l. c.

Bei 44 Alkoholikern mit Delirium fanden sich sieben Mal Augenmuskelstörungen, zumeist solche der Pupillenbewegung (Anisokorie, Störungen der Pupillenreaction auf Licht, Pupillenstarre), einmal Ptosis, zwei Mal Nystagmus und Lähmungen der Mm. externi. Vereinzelt wurden auch bei pathologischem Rauschzustande Augenmuskelstörungen beobachtet[1]). Es kamen ferner Fälle von doppelseitiger Abducenslähmung mit anderen Erscheinungen peripherer Neuritis, sowie Fälle von Lähmung des linken Abducens allein, mit zeitweise auftretendem Strabismus convergens, oder intermittirendem Doppeltsehen und Nystagmus mit „Schwäche eines Rectus externus" vor.

Einmal war der rechte Abducens allein gelähmt bei gleichzeitiger Neuritis[2]).

Auch sonst sah man Diplopie und sogar Polyopie, namentlich beim Betrachten kleiner Gegenstände. Dabei konnte ein Beobachter[3]) aber merkwürdiger Weise nicht unterscheiden, ob dieselbe monocular, oder binocular war. Er glaubt das Erstere. Ein Kranker hatte immer statt eines Menschen eine ganze Schaar vor Augen[4]).

Auch Andere sahen Diplopia und Polyopia monocularis[5]). In vielen dieser Fälle handelte es sich wohl nur um Accommodationsstörungen.

Auch multiple Lähmungen treten auf unter dem Bilde der Polioencephalitis superior. Eine ganze Reihe solcher Fälle ist schon bekannt.

Die Entwickelung dieses Leidens gestaltet sich etwa folgendermaassen[6]).

Gewohnheitsmässige Schnapssäufer, die längere oder kürzere Zeit bereits an chronischem Magencatarrh mit Vomitus matutinus, Reissen, Kreuzschmerzen, Schwäche der Beine und Arme, Delirium tremens, Amblyopie u. a. m. gelitten haben, bekommen Nervenschmerzen in verschiedenen Körpertheilen, werden verwirrt, gehen paretisch-ataktisch und erleiden dann eine Ophthalmoplegie, eine Lähmung im Bereiche der beiderseitigen Augenmuskeln, die meistens innerhalb eines oder weniger Tage zu einer vollständigen Fixirung der Augäpfel führt.

Die Lähmung ist nicht ausschliesslich associirt. So werden die Abducentes oder die beiden Interni gleich stark befallen, und nicht ein Abducens der einen entsprechend stark wie der Internus der anderen Seite. Es kann auch z. B. das linke Auge[7]) nur nach aussen etwas beweglich sein und Ptosis aufweisen, während das rechte eine nahezu normale Beweglichkeit nach aussen ohne Ptosis zeigt.

Der Sphincter iridis kann ebenfalls dabei functionell leiden. Myosis und zeitweise Pupillendifferenz werden beobachtet.

In der Mehrzahl der Fälle erscheinen auch nystagmusartige Zuckungen.

Die meisten der bisher mit dieser Krankheit Behafteten starben,

---

1) Raimann, Jahrb. f. Psychiatr. u. Neurolog. 1900. Bd. XX. S. 36.
2) Leprince, Clinique ophthalm. 1900. No. 2.
3) Galezowski, Recueil d'Ophthalm. 1876. p. 331.
4) Brauchli, l. c.
5) Daguenet, Ann. d'Oculist. Tom. LXII. p. 136.
6) Boedeker, Charité Annal. Bd. XVII. 1892.
7) Thomsen, Arch. f. Psychiatrie. Bd. XIX. 1.

nachdem Delirien u. A. mehr, und schliesslich eine prämortale Somnolen aufgetreten waren. Ein Fall dauerte fünf Monate, die meisten endete innerhalb 20 Tagen tödtlich. In zwei Fällen[1]) ging die rapid maxima gewordene Ophthalmoplegie ziemlich schnell bis auf eine geringfügig Beeinträchtigung der Beweglichkeit zurück, was auf einen hämorrhagische Process im centralen Ursprungsgebiet der betreffenden Nervenäste al Entstehungsursache hinweist, während die anderen Symptome langsa nach Monaten erst sich besserten.

Die folgenden Berichte erläutern das Gesagte.

Eine starker Schnapstrinker bekam etwa 2 Jahre vor seiner Aufnahm in das Krankenhaus Sehschwäche, die allmählich zunahm und sich mit Be wegungsstörungen, Schwindel und Gelenkschmerzen verband. Er war i Krankenhaus verwirrt und delirirte. Sämmtliche Augenbewegungen ware erheblich beeinträchtigt. Die Mm. interni und externi waren gelähm Reaction der Pupillen auf Licht träge. Bulbi fast fixirt. Schon nac 5 Tagen war leichte Besserung zu bemerken, da die seitlichen Auge bewegungen sich wieder herzustellen schienen.

Nach etwa 6 Wochen war die Lichtreaction beiderseits erhalten, doc erfolgte die Zusammenziehung besonders links langsamer als normal. Völlig Convergenzlähmung. Die Bulbi bleiben aus der Bewegung nach rechts un links noch zurück; Bewegung nach oben und unten frei.

Nach ca. 6 Monaten waren die Augenbewegungen andauernd nach alle Richtungen frei, nur nicht ganz im Sinne der Externi. Lichtreaction d Pupillen deutlich abgeschwächt[2]).

Bei einem Falle von Polyneuritis alcoholica war das Gesichtsfel beiderseits eingeengt. Es bestand Doppeltsehen durch Contractu der Mm. recti externi bei associirten Bewegungen. Das obere Li konnte beiderseits nur gehoben werden, wenn zugleich der Blick nach ob gerichtet wurde. Die Störungen waren functionell; sie verschwanden plötzlic und lange Zeit vor den neuritischen[3]).

Ein Trinker wies bei seiner Aufnahme in ein Krankenhaus Beschränkun der Bewegungen der Abducentes auf. Es bestand zeitweiliges Doppeltsehe Licht- und Convergenzreaction waren normal. Beiderseits war Nystagmus e kennbar. Nach 5 Tagen war die linke Pupille weiter als die rechte. Bei Augen blieben bei den Bewegungen nach aussen etwas zurück, das linke a scheinend auch bei der Bewegung nach unten und aussen. Nach 9 Tage waren die Augenmuskellähmungen fast ganz zurückgegangen. Bei forcirte Augenbewegungen kamen leichte nystagmusartige Zuckungen. Nach 3 Monate erfolgte Wiederherstellung[4]).

Ein Schnapstrinker hatte Schwindel, Kopfschmerzen, einen atactische Gang, Doppeltsehen, Gelbsucht und Delirium tremens bekommen. Man e kannte eine Andeutung rechtsseitiger Facialis-Lähmung. Es bestand doppe seitige Abducenslähmung. Die Pupillen waren normal, die Papille geröthet, ihre Ränder unscharf. Nach einigen Tagen, als die Deliri

1) Boedeker u. Thomsen, l. c.
2) Boedeker, l. c.
3) Charcot-Dutil, Revue neurolog. No. 1–2. 1893.
4) Boedeker, l. c.

nachgelassen hatten, und die Orientirung wieder begann, war die Augenbeweglichkeit nach aussen aufgehoben und schien auch nach innen beeinträchtigt zu sein. Nach zwei weiteren Tagen war die Augenbewegung nur nach oben ziemlich frei. Die Krankheitsdauer betrug sechs Tage[1]).

Ein Säufer, der schon Delirium tremens überstanden hatte, bekam plötzlich einen starren Blick; das linke Auge war geschlossen; dazu traten lallende Sprache, Erbrechen, Kopf- und Gliederschmerzen ein. Er war etwas verwirrt. Beide Bulbi standen nach aussen und unten. Das linke Auge war nach allen Richtungen bis auf eine geringe Beweglichkeit nach aussen, später auch nach unten, fast unbeweglich; Ptosis. Rechts waren die Augenbewegungen nur nach innen und oben erheblich beschränkt. Es bestand Nystagmus. Die Pupillen waren eng und reagirten träge, der Augenhintergrund war normal. Diplopie fehlte.

Genesung erfolgte nach ca. 4 Monaten, nachdem allmählich Ataxie, Facialisparese und Ptosis geschwunden waren und völlige Beweglichkeit des rechten Auges eingetreten war. Am linken Auge blieb ein eben sichtbarer Defect in der Bewegung nach oben und innen[2]).

Ein Trinker merkte im Sommer eine allmähliche Abnahme seines Sehvermögens mit Nebligsehen. Mitte December wurden Schielen und Doppeltsehen festgestellt. Nach zwei Tagen waren die Augen starr und unbeweglich; gleichzeitig entstand Verwirrung und Delirium tremens. Die Mm. externi und interni waren gelähmt. Die Beweglichkeit nach oben und unten war beschränkt. Es bestand Nystagmus. Die Pupillen waren gleich, mittelweit, reagirten wenig aber deutlich auf Licht. Ophthalmoskopisch erkannte man, dass rechts die äussere Papillenhälfte etwas blasser als normal war. Nach ca. zehntägiger Krankheitsdauer trat der Tod ein.

Ein starker Trinker, der schon Delirium tremens überstanden hatte, wurde verwirrt und bekam Starrheit der Augen. Leichte Facialisparese war rechts sichtbar. Beide Augen konnten nicht nach oben und aussen bewegt werden. Die engen Pupillen reagirten. Nystagmusartige Zuckungen waren vorhanden. Zuletzt erschien die linke Pupille weiter als die rechte. Es erfolgte der Tod nach einer Krankheitsdauer von ca. 20 Tagen.

Ein Trinker bekam eine acute Abnahme seiner Sehkraft und Delirium. Die Pupillen waren gleich weit und reagirten. Beiderseitige Ptosis. Tod[3]).

Ein im Delirium in das Krankenhaus gelieferter Säufer mit ataktischem Gange wies stecknadelkopfgrosse Pupillen und Unbeweglichkeit der Augen, die fast vollständig in Mittelstellung fixirt waren, auf. Die Papillen waren beiderseits geröthet; rechts fand sich eine streifenförmige Blutung. Nach achttägiger Krankheitsdauer erfolgte der Tod.[4]).

Ein Auftreten der Störung unter Krämpfen lehrt die folgende Beobachtung:

---

1) Wernicke, Lehrb. d. Gehirnkrankheiten. II., S. 229.
2) Thomsen, Berlin. Klin. Wochenschr. 1888. No. 2.
3) Thomsen, l. c.
4) Wernicke, Gehirnkrankheiten, l. c.

Ein 50jähriger Mann, der mehrere Jahre hindurch viel Alkohol getrunken hatte, bekam eine Ophthalmoplegie, nachdem er vorher über Krämpfe in den Beinen geklagt hatte. Bei der Aufnahme in das Krankenhaus konnte er über sich selbst, wegen gestörter Intelligenz, keine Auskunft geben. Er konnte seine Augenlider nicht heben; das linke war weniger wie das rechte gelähmt. Leichter Strabismus externus bestand rechts. Die Augäpfel konnten nicht nach oben und unten, wohl aber seitlich bewegt werden. Die verengten Pupillen reagirten langsam auf Licht und Accommodation. Der Zustand besserte sich allmählich[1]).

Die soeben berichteten Störungen sind vorwiegend centraler Natur. Es liegt ihnen ein schweres Gehirnleiden zu Grunde, welches in der Regel einen tödtlichen Ausgang nimmt. Der Sitz der Augenmuskelstörungen ist in der Kernregion am Boden des dritten und vierten Ventrikels zu suchen.

Es handelt sich hier[2]) um mehr oder weniger ausgedehnte Blutungen im Gebiete des centralen Höhlengrau's, besonders in den Wandungen des dritten und vierten Ventrikels und des Aquaeductus Sylvii sowie in den Commissuren. Neben erweiterten und stark gefüllten Capillaren, zum Theil verdickten oder verkalkten oder aneurysmatischen Gefässen, findet man kleine punktförmige Blutungen, welche theils die perivasculären Räume ausfüllen, theils frei im Gewebe liegen. In deren Nähe sind überall Körnchenzellen, die Ganglienzellen vacuolisirt, die Endothelien der Capillaren mitunter geschwollen.

Vereinzelt wurden Blutungen auch im Hypoglossuskern, sowie degenerative und entzündliche Erweichung verschiedener anderer Kerne beobachtet. In einem Falle reichten die Blutungen abwärts nur bis zum Abducenskern und waren von einer Zone entzündlich erweichten Gewebes umgeben.

Erkrankungen der Nervenstämme selbst sind bisher nicht nachgewiesen, auch nicht in Fällen, die mit multipler Neuritis einhergingen. In einzelnen Fällen war der Befund gänzlich negativ.

Weitere Einzelheiten sind aus den folgenden Schilderungen ersichtlich.

Ein Säufer, der im Krankenhause delirirte, und paretisch-atactische Bein- und Armbewegungen machte, zeigte beiderseits Ptosis. Die Augenbewegungen waren nach unten, oben und innen sehr beschränkt, auch nach aussen nicht ganz frei. Beide Bulbi waren nach aussen oben abgelenkt. Die gleich weiten Pupillen reagirten. Es trat der Tod ein.

Befund: Auf einem durch die Mitte der Thalami optici gelegten Frontalschnitt sah man am Rande des dritten Ventrikels, ca. 4—5 mm in die Tiefe reichend, und beiderseits nahezu symmetrisch viele kleine rothe Punkte. Mikroskopisch fanden sich zahlreiche capilläre Hämorrhagien sowie strotzende Füllung der Gefässe. Blutungen waren theils diffus, theils in den perivascu-

---

1) Suckling, Brit. med. Journ. 3 March, 1888, p. 464.

2) Schulz, Neurol. Centralbl. 1885, No. 19—21. — Lilienfeld, Berl. klin. Wochenschr. 1885, No. 45 (complete Abducenslähmung; oberhalb der rechten Papille eine linsengrosse Hämorrhagie). — Hiller, Charité-Annalen 1881 (Abducenslähmung). — Reunert, Arch. f. klin. Medic. Bd. L, S. 13. u. A. — Magnus, Norsk. Magaz. f. Laegevid. No. 8. 1899.

lären Raum erfolgt. Die Gefässwände erwiesen sich überall etwas verdickt. Die Blutungen reichten nach vorn bis an die vorderen Grenzen des Thalamus opticus, beziehungsweise bis an das Infundibulum; sie fanden sich auch an der hinteren Commissur, im Oculomotoriuskern und im Boden des vierten Ventrikels[1]).

Ein Mann, der einen halben Liter Branntwein täglich trank, bekam Parese aller Glieder; die Pupillen waren leicht contrahirt, reagirten; leichter Strabismus divergens. Die Bewegungen beider Bulbi waren sehr beschränkt, nur nach oben und unten ein wenig erhalten, nach der Seite fast aufgehoben. Es bestanden ausserdem noch Schwindel und Erbrechen. Der Tod erfolgte schnell.

Befund: Das centrale Höhlengrau des dritten und vierten Ventrikels und des Aquaeductus Sylvii war von zahlreichen punktförmigen Hämorrhagien durchsetzt, das Gewebe geschwollen. Bedeutende Erweiterung der Gefässe des Gehirns[2]).

Ein Trinker erkrankte plötzlich nach überstandenem Delirium unter Schwindel an Sehstörungen: Maximale Erweiterung der linken, Reactionslosigkeit der mittelweiten rechten Pupille. Links bestand Exophthalmus. Abends zeigte sich starke Mydriasis und Abweichung des linken Bulbus nach aussen. Der Tod trat nach drei Tagen im Coma ein.

Es fanden sich Hämorrhagien u. A. auch im Hirnstamm und in der medialen Partie des rechten Sehhügels. Sehhügel sowie Vierhügel und oberer Brückenabschnitt waren erweicht. Im Mark der rechten Hemisphäre lag ein breiiger Erweichungsheerd. An diesem zeigten die kleinen Arterien vielfach Rhexis der Wand und frische Blutungen.[3])

Ein Trinker bekam Delirien, Kopfschmerzen, Schwindel und Strabismus convergens.

Das linke Auge war stark nach einwärts gerollt, die Beweglichkeit nach aussen vollkommen aufgehoben, die Bewegungen nach oben, innen und unten erfolgten schwach. Bei den Bewegungen nach oben und unten blieb der Bulbus gleichzeitig nach innen gerichtet. Das rechte Auge verhielt sich ähnlich. Beide Pupillen waren verengt. Die Lichtreaction fehlte beiderseits. Die Convergenzreaction war erhalten.

Nach etwa zehn Tagen bestand beiderseits vollkommene Abducenslähmung. Beweglichkeit nach innen und oben beschränkt. Tod nach vier Wochen im Delirium.

Befund: Spärliche Blutungen, beziehungsweise Anhäufungen von Pigmentschollen in der Höhe der vordersten Ausläufer der Oculomotorinskerne. und am Trochleariskern[4]).

In einem weiteren Falle war die alkoholische Polyneuritis complicirt mit Poliencephalitis haemorrhagica superior. Mit Paresen an den Ober- und Unterextremitäten verband sich eine doppelseitige, fast vollständige Ophthalmoplegie. Keine Ptosis. Pupillen normal. Leichte Facialisparese links.

---

1) Kojewnikoff, Le Progrès médical. 1887. No. 36 et 37.
2) Jacobäus, Deutsche Zeitschr. f. Nervenheilk. 1894. Bd. V. S. 465.
3) Eisenlohr, Deutsche Med. Wochenschr. 1892. No. 47. S. 1065.
4) Boedeker, Arch. f. Psychiatr. Bd. XXVII. 1895. S. 810.

Das Gehirn war leicht hyperämisch und ödematös. Zahlreiche punktförmige Ecchymosen zeigten sich in der grauen Substanz der Wandungen des dritten Ventrikels und der Oberfläche der Thalami, des Aquaeductus Sylvii und des Bodens des vierten Ventrikels[1]).

Bei einem 66jährigen Alkoholiker trat eine acute centrale Augenmuskellähmung beiderseits ein. Es fanden sich hämorrhagisch entzündliche Heerde in sämmtlichen Kernen; ein grösserer hatte den ganzen rechten Oculomotoriuskern zerstört und auf den rechten Hirnschenkel übergegriffen, wodurch eine linksseitige Hemiparese entstanden war[2]).

Eine 29jährige Frau, welche viel Champagner trank, erkrankte mit Schwäche der Glieder, Schluckbeschwerden und Ophthalmoplegia externa. Es fanden sich Hämorrhagien im verlängerten Marke und vacuolisirte Ganglienzellen. Die Oculomotoriuswurzeln zeigten keine Veränderungen[3]).

Ein Mann mit chronischem Alkoholismus und Delirium hatte nahezu complete externe und interne Ophthalmoplegie, Lähmung und Atrophie im Bereiche der motorischen Portion des rechten Trigeminus. Störungen im Bereiche des sensiblen Theiles, leichte Betheiligung von Facialis und Hypoglossus, schwere Gehörstörung.

Mikroskopischer Befund: Degeneration der Augenmuskelkerne, beider Optici, des motorischen Kerns des rechten Trigeminus, der spinalen Trigeminus- sowie der spinalen Glossopharyngeuswurzel[4]).

Ein 45jähriger Mann hatte eine Ophthalmoplegia interna mit beiderseitiger Abducenslähmung; zeitweilig bestand Korsakow'sche Psychose. Bei der Section fanden sich: Poliencephalitis super. acuta. Blutungen im centralen Grau der hinteren Partien des dritten Ventrikels, des Aquaeductus und der vierten Kammer[5]).

Diese und ähnliche Fälle beweisen, dass es sich hier um ein schweres Allgemeinleiden handelt, in welchem die Augensymptome oft genug eine untergeordnete Rolle spielen, abgesehen von ihrer Bedeutung für die Diagnose des Krankheitsherdes. Eine genaue Analyse der Muskelstörungen ist aber häufig mit Rücksicht auf das Allgemeinbefinden nicht möglich, was in gleicher Weise für die Feststellung eines etwaigen Sehnervenleidens gilt.

Nystagmus kommt nicht nur als Begleiterscheinung solcher schweren Ophthalmoplegien vor, sondern ist auch sonst bei Alkoholikern verschiedentlich beobachtet worden. Bei 1000 ophthalmologisch untersuchten

---

1) Jacobäus, Ueber periphere Neuritis bei chronischem Alkoholismus. Kopenhagen 1893. Jahresber. f. d. ges. Medicin. 1893. S. 146 und Deutsche Zeitschr. f. Nervenheilk. Bd. V. S. 334.

2) Schüle, Münch. Med. Wochenschr. 1894. S. 605 und Arch. f. Psych. und Nervenkrankh. Bd. XXVII. S. 295.

3) Hoffmann, Arch. f. Psych. und Nervenkrankh. 1895. S. 954.

4) Cassirer-Schiff, Arbeiten aus Obersteiner's Institut. 1897. S. 143.

5) Reimann, Jahrb. f. Psych. und Neurolog. Bd. XX. S. 36.

Kranken mit schwerem Alkoholismus fand er sich zweimal, zugleich mit multipler degenerativer Neuritis, in dem einen Falle auch mit beiderseitiger Abducenslähmung. Ausserdem fanden sich 13 mal auffallende nystagmusartige Zuckungen beim Versuche der Kranken, die Augen in die Endstellungen zu bringen[1]). In weiteren 9 Fällen wurde Nystagmus, zumeist in den Endstellungen, vier Mal gefunden.

Ein Arbeiter, 24 Jahre alt, der schon Alkohol-Delirium überstanden hatte, zeigte schlaffe Lähmung der unteren Gliedmaassen.

Es bestanden Nystagmus bei extremen Augenstellungen, gute Reaction der Pupillen, weisse Verfärbung der linken Papille und beiderseits Recurrens-Parese.

Ein Arbeiter von 35 Jahren litt an Hallucinationen und psychischer Unklarheit. Zeitweise bestand Doppeltsehen. Ausserdem stellte man fest: Schwäche des Musculus rectus extern., leichten Nystagmus bei seitlicher Blickwendung, einen kalten Ton der temporalen Hälfte der rechten Papille und geringe Einengung des Gesichtsfeldes. Scotom bestand nicht. Die Pupillen waren normal.

Ein 42jähriger Arbeiter mit psychischer Unklarheit hatte ungleiche Pupillen mit träger Reaction. Bei extremen Augenbewegungen entstand Nystagmus. Centrales Scotom für Roth und Grün. Das Gesichtsfeld war etwas eingeschränkt, die temporalen Papillenhälften blass.

Ein Arbeiter von 53 Jahren zeigte Verwirrtheit. Die Pupillen waren eng und gleich. Nystagmus bei Aus- und Einwärtsbewegungen. Lähmung des Rectus externus. Zeitweise Strabismus convergens[2]).

Ein Kranker wies bei schlechter centraler Fixation und beiderseitiger Opticus-Atrophie Nystagmus in allen Blicklagen auf und zwar oval oder kreisförmig[3]).

Einen experimentellen Beweis für die Schädigung der Augenmuskelthätigkeit durch Alkohol hat der Eine von uns[4]) erbracht, zugleich mit analogen Versuchen über die Wirkung anderer Gifte. Da dieselben an mehreren Stellen dieses Handbuches erwähnt sind, so seien sie hier kurz beschrieben.

Es wurde dabei die Methode angewendet, welche zur Messung der Schnelligkeit der Augenbewegung angegeben ist[5]). Gleichzeitig wurde das Convergenz- und Divergenzvermögen durch Prismen, der binoculare Nahepunkt und der durch Rotation erreichbare Grad der Fusion durch Drehung stereoskopischer Vorlagen bestimmt. Das Ergebniss war, dass ein Erregungsstadium wie es andere Forscher durch Dynamometerversuche an anderen Muskeln festgestellt haben, dabei niemals gefunden

---

1) Uhthoff, l. c.
2) Reunert, l. c.
3) Brauchli, l. c.
4) Guillery, Pflüger's Archiv. Bd. LXXVII. u. LXXIX.
5) Guillery, Ibid. Bd. LXXIII.

wurde. Eine Dosis von 20 ccm Alkohol hatte keinen nachweisbaren Einfluss, eine solche von 40 ccm aber eine sehr deutliche Schädigung der verschiedenen Muskeln zur Folge. Ein derartiger Versuch wird folgendermaassen geschildert:

Das Ergebniss ist, dass nach 25 Minuten sich eine Verminderung der Schnelligkeit der Contraction am rechten Externus und den beiden Interni, zumal dem linken bemerkbar macht, welche beim rechten nach 45 Minuten, beim linken nach 65 Minuten wieder verschwunden ist. Ebenso zeigt sich die Fusion gestört, und zwar hauptsächlich die Wirkung der Externi. Der Nahepunkt ist nach 25 Minuten hinausgerückt, der negative Fernpunkt ebenso. Nach 65 Minuten ist ersterer fast wieder normal, letzterer noch unverändert. In der ersten halben Stunde bestand starkes Hitzegefühl und geringe, aber deutliche Rauschwirkung.

Das Divergenzvermögen blieb also am längsten geschwächt. Es zeigte sich in späteren Versuchen, z. B. in einem mit 60 ccm Alkohol, dass hier die Störung auch zuerst einsetzte. Versuche mit grösseren Dosen liessen natürlich dieses Ergebniss noch früher eintreten. Nach 50 ccm trat in der achten Minute eine Abnahme der Fusionsbreite ein, nach 20 Minuten eine Abnahme der Schnelligkeit, in erster Linie an den Interni. Nach 2 Stunden 25 Minuten war fast vollständiger Ausgleich der Störung eingetreten.

Das Raddrehungsvermögen wurde durch eine Gabe von 40 ccm so gut wie gar nicht beeinflusst, sondern erst durch 60 ccm. Besonders deutlich war die Wirkung in einem Versuche, wo die Gabe bei leerem Magen genommen wurde. Hier das Versuchsprotokoll:

6 Uhr 45 Minuten. R.-D.-V. 6,65; F.-N.-P. 4,7; F.-F.-P. 10° Prisma: bei 12° 0,5 cm Zwischenraum.

7 Stunden. 60 ccm Alkohol in Zuckerwasser.

Nach 5 Minuten Hitzegefühl im Gesichte. R.-D.-V. noch nicht wesentlich verändert. F.-N.-P. 5,6; F.-F.-P. 10° Prisma, etwas stark, bei 12° 2—3 cm Zwischenraum.

7 Stunden 20 Minuten. R.-D.-V. 3,15. Trägheit schon bei den kleinsten Verschiebungen. Wird die Drehung etwas übertrieben, z. B. bis 5°, so zeigt sich schon ein ganz erheblicher Abstand der Doppelbilder. F.-F.-P. 8° kaum, bei 10° ca. 4 cm, bei 12° 8—10 cm Zwischenraum; F.-N.-P. 6,6. Leichte Rauschwirkung in Form des Gefühles gesteigerter Leistungsfähigkeit.

7 Stunden 35 Minuten. R.-D.-V. ohne wesentliche Aenderung, desgleichen der F.-F.-P. F.-N.-P. 7,2.

8 Stunden. Immer noch keine wesentliche Aenderung in Bezug auf R.-D.-V. und F.-F.-P. F.-N.-P. 6,8.

9 Stunden. R.-D.-V. 5,1; F.-N.-P. 5,6; F.-F.-P. 8° Prisma leicht, bei 10° 0,5—1 cm, bei 12° 3—4 cm Zwischenraum. Rauschwirkung vorüber.

10 Stunden. R.-D.-V. 6,75; F.-N.-P. 4,8; F.-F.-P. 10°, bei 12° 0,5 cm Zwischenraum.

Die Werthe der Raddrehung sind Mittelzahlen aus je zehn Bestimmungen die des Fusionsnahepunktes (F.-N.-P.) und des Fusionsfernpunktes (F.-F.-P.) aus je drei Bestimmungen. Zum Verständnisse des Ausdruckes „Trägheit“ sei bemerkt, dass für gewöhnlich bei der allmählichen Drehung der Proben zunächst keine Doppelbilder entstehen, sondern erst von einem gewissen Zeitpunkte an, wo die Vereinigung schwierig wird, aber die Bilder sich doch noch decken lassen, bis

schliesslich diese Möglichkeit überschritten ist. Unter der Alkoholwirkung zeigen sich aber die Doppelbilder oft schon bei den kleinsten Verschiebungen, und lassen sich zwar wieder vereinigen, aber in merklich verlangsamtem Tempo. Es besteht also eine gewisse Trägheit der Fusion.

Der obige Versuch lehrt, dass das Raddrehungsvermögen am spätesten geschwächt wird im Vergleiche zu den übrigen Leistungen der Fusion. Die Herabsetzung wird aber alsdann so stark, dass kaum die Hälfte der normalen Werthe bestehen bleibt. Das Abklingen der Wirkung erfolgt ziemlich gleichmässig, doch sind erst nach drei Stunden die letzten Spuren beseitigt. Einen vollständig gleichmässigen Verlauf zeigen übrigens die Versuche niemals, und es finden sich immer Verschiedenheiten, theils in Bezug auf die Zeit des Eintretens, theils auf die Dauer, theils auf den Grad, theils auf die Reihenfolge der einzelnen Störungen.

Aus diesen Versuchen ergiebt sich, dass durch die Wirkung des Alkohols die verschiedenen Leistungen des Bewegungsapparates sehr nachtheilig beeinflusst werden. Wir haben uns unter diesem Bewegungsapparate nicht nur die Muskeln zu denken, sondern auch diejenigen Einrichtungen, an welchen sich die Innervationsvorgänge abspielen. Um blosse Störungen der Muskelthätigkeit handelt es sich nämlich nicht, sondern wir sehen Functionen, welche zweifellos durch centrale Vorgänge geregelt werden, abnehmen zu einer Zeit, wo die Muskelkraft, gemessen durch die Contractionsgeschwindigkeit, noch gar nicht geschwächt ist. So war in einzelnen Versuchen die Divergenzfähigkeit schon erheblich beeinträchtigt, zu einer Zeit, wo die Schnelligkeitsmessung an den Externi normale Werthe ergab; auch war die Störung der ersteren Function von viel längerer Dauer. Der Unterschied in dem Eintreten beider Wirkungen kann bis zu 15 Minuten betragen. Dabei ist zu bedenken, dass die Abnahme der Contractionsenergie eine sehr geringe, und mit anderen Methoden gar nicht nachweisbar ist, während die Störungen der Fusion, also der gemeinschaftlichen Nervencentren, ganz erhebliche sind. Am meisten zeigen sich von den Muskeln die Interni beeinflusst, während von den Leistungen der Fusion gerade die Divergenz am meisten leidet[1]).

5. Hemeralopie. Xerose. Glaucom.

Häufig begegnet man bei den geschilderten Wirkungen des Alkoholismus einer leichten Gelbfärbung der Conjunctiva, welche durch die nachtheilige Einwirkung des Giftes auf die Leber leicht verständlich ist.

Wichtiger ist ein anderes, zum Theil ebenfalls auf Leberleiden, mehr aber noch auf die durch den chronischen Alkoholismus hervorgerufenen Ernährungsstörungen zurückgeführtes Symptom, nämlich die Hemeralopie, die theils mit, theils ohne die so häufig mit ihr verbundene Xerose der Conjunctiva vorkommt. Zuweilen besteht gleichzeitig die Alkoholneuritis, doch ist hieraus natürlich ein unmittelbarer Zusammen-

1) Fick, (Graefe-Saemisch, Handbuch der Augenheilk., 2. Aufl., Lief. 12—13) verbietet den Alkohol den Kranken, welche über mangelnde Ausdauer bei der Nahearbeit klagen und durch Brillen keine Hülfe erhalten. Leider sagt er nicht, um welche Art der Asthenopie es sich handelt.

hang beider Affectionen nicht zu erschliessen. Es ist nämlich gewiss, dass diese Hemeralopie auch ohne centrale Scotome, oder sonstige auf eine Erkrankung des Opticus deutende Veränderungen vorkommt.

Zehn Kranke der letzteren Art gehörten sämmtlich dem männlichen Geschlechte an; zwei standen im vierten, fünf im fünften, zwei im sechsten, einer im siebenten Lebensjahrzehnte. Bei allen war ein übermässiger Genuss von Wein und Bier, aber nur geringer Schnapsverbrauch nachgewiesen. Sie litten sämmtlich an Verdauungs- und Ernährungsstörungen, zum Theil an ernsten Magenleiden und hochgradiger Erschöpfung. Bei sieben Fällen fanden sich die xerotischen Bindehautflecke im Lidspaltenbezirke, entweder zu beiden Seiten der Hornhaut oder nur nach aussen. Einige Male wurde auch eine gewisse Steifigkeit der Bindehaut bemerkt, so dass dieselbe sich bei den Bewegungen des Auges in Falten legte.

Die Beeinträchtigung des Lichtsinnes ist hierbei zuweilen eine ganz erhebliche, so dass selbst bei weitester Oeffnung die Striche im Foerster'schen Photometer nicht erkannt werden, oder erst bei 30—40 mm Diagonale. Ebenso ist die Sehschärfe bei herabgesetzter Beleuchtung erheblich gesunken, z. B. auf $^4/_{60}$ gegen $^5/_6$ bei guter Beleuchtung, während die Sehschärfe eines Gesunden, welcher $^5/_4$–$^5/_3$ hatte, bei derselben Verminderung der Beleuchtung nur auf $^5/_9$—$^5/_6$ sank. Veränderungen des Gesichtsfeldes sind nicht vorhanden, auch keine deutliche Störung des Farbensinnes. Der Augenhintergrund ist entweder ganz normal, oder es findet sich Blässe oder leichte Trübung des Opticus und seiner Umgebung, geringe Schlängelung und Erweiterung der Gefässe oder auch Verengerungen derselben. Ausnahmsweise wird eine träge Pupillarreaction bei herabgesetzter Beleuchtung erwähnt.

Die Prognose solcher Fälle ist günstig, da bei Abstinenz und Verbesserung der Ernährung eine rasche Besserung und auch vollständige Wiederherstellung eintritt, unter gleichzeitigem Verschwinden der Xerose[1].

Als Beispiel lassen wir einen Fall von Hemeralopie mit Xerose folgen:

Ein 47 Jahre alter Eisenbahnbediensteter, der nur sehr wenig rauchte, erlitt durch Trinken von viel Bier und Wein eine Einbusse an seinem Sehvermögen. Ganz allmählig trat die Erscheinung ein, dass er in der Dämmerung schlecht sah und nur bei guter Beleuchtung sich zurecht fand. Es bestand morgendliches Erbrechen.

Die Gefässe der Conjunctiva bulbi sind stark injicirt: es besteht chronische Blepharitis beiderseits: im Lidspaltenbereiche nach aussen und innen von der Cornea sieht man kleine xerotische Flecke, welche Xerose-Bacillen aufweisen. Die Pupillen sind eng, der Augenhintergrund normal: nur die Gefässe erscheinen etwas dick und geschlängelt. Sehschärfe beiderseits mit $+1.5 = ^5/_6$ mit $+3$ läg. No. 1. Gesichtsfeld ohne grobe Einschränkung. Kein centrales Scotom. Der Lichtsinn ist ganz bedeutend herabgesetzt: bei weitester Oeffnung im Diaphragma werden die Striche im Photometer von Förster nicht erkannt. Schon bei mässiger Herabsetzung der Beleuchtung tritt eine ganz bedeutende Herabsetzung der Sehschärfe ein, wie die folgende Tabelle zeigt:

---

1) Bernhard, Hemeralopie und Xerosis conjunctivae bei Potatoren. Inaug.-Dissert. Tübingen 1902.

Sehschärfe	Untersucher	Patient
Bei guter Tagesbeleuchtung	S = $^5/_4$—$^5/_3$	mit + 1.5 S = $^5/_6$
Bei herabgesetzter Beleuchtung	S = $^5/_9$—$^5/_6$	$^4/_{60}$

Unter absoluter Abstinenz von Alcoholicis, Gebrauch von künstlichem Karlsbader Salz und Aufenthalt in einem mässig verdunkelten Zimmer tritt eine auffallende Besserung des Lichtsinnes ein. Nach 14 Tagen werden schon bei vier mm Diagonale der Oeffnung im Photometer die Striche erkannt. Die xerotischen Stellen schwanden, nachdem während des ganzen klinischen Aufenthalts bei Nacht die Augen durch einen Verband geschlossen waren. Auch bei herabgesetzter Beleuchtung wurde wieder gut gesehen:

Sehschärfe	Untersucher	Patient
Bei diffuser Tagesbeleuchtung	S = $^5/_4$—$^5/_3$	S = $^5/_6$
Bei herabgesetzter Beleuchtung	S = $^5/_9$	S = $^5/_{15}$
Bei weiterer Herabsetzung	S = $^5/_{15}$	S = $^5/_{20}$—$^5/_{30}$
Bei noch weiterer Verdunkelung	S = $^5/_{30}$	S = $^4/_{60}$—$^5/_{60}$

Die Xerose der Bindehaut wird beim chronischen Alkoholismus auch ohne gleichzeitige Hemeralopie beobachtet, oft nur punktförmig oder aus einzelnen kleinen Punkten bestehend, nach aussen von der Hornhaut ein kleines Dreieck im Lidspaltenbezirke einnehmend.

Von ca. 1500 männlichen Geisteskranken, die zu etwa einem Drittel Alkoholiker waren, litten 24 der letzteren entweder an Xerose mit Hemeralopie oder wenigstens an einem von beiden, und zwar fand sich 14 Mal Xerose allein, drei Mal Hemeralopie allein, sieben Mal Xerose mit Hemeralopie. Unter 3000 weiblichen Geisteskranken waren nur ganz vereinzelte Fälle. Mangelhafte Ernährung war durchaus nicht in allen Fällen vorhanden, so dass eine unmittelbare Alkoholwirkung nicht ausgeschlossen erscheint[1]. Xerosebacillen fanden sich massenhaft.

Die Angabe, dass durch den Alkoholismus Glaukom entstehen könne, ist bisher nicht bestätigt. Es wäre ja erstaunlich, wenn nicht gelegentlich auch bei einem Alkoholiker Glaucom vorkäme, doch ist nicht bewiesen, dass solche Leute dieser Krankheit mehr ausgesetzt wären als andere.

Mehr Berücksichtigung verdient die Angabe, dass auf indirectem Wege durch die Entwickelung von Arteriosclerose nachtheilige Folgen für das Sehorgan entstehen können.[2]

6. Allgemeinerscheinungen.

Zur Vervollständigung des klinischen Bildes sind schliesslich noch die Allgemeinerscheinungen zu erwähnen. Man würde fehlgehen, wenn man erwartete, dass solche Kranke etwa stets einen ausgesprochenen Säuferhabitus darbieten müssten. Man findet hier alle Stadien, vom unverkennbaren Trunkenbolde, der womöglich in berauschtem Zustande zur Sprechstunde kommt, bis zum Anfänger, dem das Laster noch keinen äusserlich sichtbaren Stempel aufgedrückt hat.

Die Allgemeinerscheinungen, welche man bei vorgeschrittenem Alkoholismus zu erwarten hat, sind im Uebrigen bekannter, als die ver-

1) Uhthoff, Berl. klin. Wochenschr. 1890 No. 28.
2) Trousseau, Congrès français d'Ophthalmol. 1902. 6. Mai.

hältnissmässig selteneren Sehstörungen. Ausser den charakteristischen Gefässerweiterungen und der Gedunsenheit des Gesichtes sind es: chronischer Magenkatarrh, schlechte Ernährung, Tremor, Unruhe, Schlaflosigkeit, wüste Träume, Störungen der Intelligenz und der Willenskraft, zuweilen Steigerung der Reflexe, Hyperästhesie, Parästhesieen, oder auch schwerere nervöse Erscheinungen, wie Delirium tremens, Hallucinationen, Illusionen, Pseudotabes, multiple Neuritis, Erkrankungen von Leber, Herz, Gefässen, Nieren u. s. w. Durch Vermittelung solcher Organerkrankungen können wieder Sehstörungen entstehen, die aber nichts der Alkoholwirkung Eigenthümliches zeigen. Es ist verständlich, dass eine chronische allgemeine Störung der Ernährungsvorgänge im ganzen Körper, auf welcher Basis immer sie sich auch aufbaut, eine Reihe secundärer Erscheinungen zeitigen muss, die mehr oder minder umfangreich oder belangreich sind. So bewegt sich z. B. die Zahl der rothen Blutkörperchen bei der chronischen Alkoholvergiftung zwischen normalen Grenzen, während sie nach Nicotin unter die Norm sinkt. Bei der chronischen Alkohol- und Nicotinvergiftung nimmt dagegen der Hämoglobingehalt des Blutes beträchtlich ab.

Eine seltene, wohl nur bei hochgradiger allgemeiner Ernährungsstörung zu erwartende Erkrankung beobachtete man bei einem 39 jährigen, sehr vernachlässigten Alkoholiker, der, während er wegen eines Armbruches im Spitale lag, eine beiderseitige Hautnecrose der Lider bekam. Die Ursache wurde in einer Störung der nervösen Centren durch Alkohol gesucht[1]).

7. Verlauf und Ausgänge.

Nachdem das klinische Bild der Neuritis und der zu derselben in Beziehung stehenden anderweitigen Erscheinungen besprochen wurde, ist der weitere Verlauf des Leidens zu erörtern.

Der bei weitem häufigste Ausgang ist die gänzliche oder wenigstenstheilweise Wiederherstellung der normalen Function unter Besserung des Allgemeinbefindens, vorausgesetzt, dass der Kranke sich entschliesst, die ärztlichen Vorschriften, namentlich in Bezug auf die Abstinenz, zu befolgen. Selten ist ein Stationärbleiben des Zustandes, noch seltener endlich eine progressive Verschlechterung, welche schliesslich zum Verfall des Sehvermögens führen kann. Diese drei verschiedenen Möglichkeiten wollen wir etwas näher betrachten.

§ 1. Die Rückbildung des Defectes lässt sich naturgemäss leichter beobachten, als seine Ausbildung, da man bei Kranken, welche sich einmal der ärztlichen Behandlung anvertraut haben, doch öfter Gelegenheit zu perimetrischen Untersuchungen haben wird. Nichtsdestoweniger dürfte es selten gelingen, alle Phasen dieser Rückbildung im einzelnen Falle zu verfolgen. Als Regel scheint zu gelten, dass die Rückbildung stets in umgekehrter Reihenfolge stattfindet, wie die Entwickelung, also von der Peripherie nach dem Centrum, so dass man ganz dieselben Stadien und ganz dieselben Bilder wiederfinden kann, wie

1) Kipp, Amer. Ophthalmolog. Societ. 1896.

bei der Ausbildung der Störung, nur eben in umgekehrter Ordnung[1]. Ist z. B. ausser dem Farbenscotom auch ein absoluter Defect vorhanden, so verschwindet dieser zuerst, ebenso wie er zuletzt gekommen ist. Dabei zerfällt er in zwei Theile dadurch, dass eine normal empfindende Partie sich von oben oder unten her zwischen M und F hineinschiebt, wodurch dasselbe Bild entsteht, wie bei Vereinigung des an F und M entstandenen Defectes durch einen oberhalb oder unterhalb der Horizontalen verlaufenden Verbindungsarm, oder es bildet sich eine Einschnürung (Beutelform). Ebenso kann mitten in dem Defecte sich eine Insel bilden, die sich allmählich vergrössert. Wir haben somit dieselben Bilder wie in Fig. 17 für den relativen Defect. Die beiden getrennten Theile des Defectes an F und M verkleinern sich nun weiter bis zum Verschwinden.

Ganz analog ist der Vorgang in Bezug auf das Farbenscotom. Nehmen wir das höchste Entwickelungsstadium, des vollständigen Verschwindens der Roth- und Grünempfindung, so erscheint die Farbenempfindung an derselben Stelle wieder, wo sie zuletzt entschwunden war, also an der inneren Gesichtsfeldhälfte, später auf der temporalen. Indem sich beide Inseln vergrössern, vereinigen sie sich zunächst nach unten. Es erscheint also jetzt das Bild des nach oben durchgebrochenen Scotoms (Fig. 20). Findet nunmehr auch nach oben eine Vereinigung statt, so bleibt der typische ovaläre Defect übrig. Dieser theilt sich wieder in zwei Theile, welche bis zum Verschwinden zusammenschrumpfen.

Hierfür einige erläuternde Krankengeschichten:

Ein 33jähriger Tischler leidet seit einem halben Jahre an zunehmender Verschlechterung des Sehvermögens. Es besteht träge Pupillenreaction und unbedeutende Linsentrübungen. In der Umgebung der Papille sieht man eine leichte Netzhauttrübung, die temporale Papillenhälfte ist etwas blasser als die nasale. Die Netzhautarterien sind mässig verengt, die Venen etwas erweitert.

Sehschärfe = Fingerzählen in 1 m. Mit dem rechten Auge werden nur einzelne Worte aus Sn X mit + 6 Zoll gelesen, links Sn XVI.

Fig. 28.

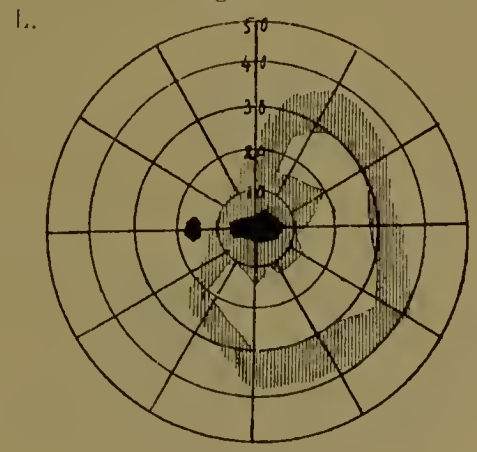

Das Gesichtsfeld hat normale Aussengrenzen für Weiss, aber einen centralen absoluten Weissdefect, welcher von einem relativen umgeben ist.

[1] Wir folgen auch hier der ausführlichen Schilderung von Groenouw l. c.

Links ist derselbe pericentrisch (Fig. 28), rechts mehr paracentrisch, aber den Fixirpunkt überschreitend. Rothe und grüne Quadrate, selbst von 20 mm Seitenlänge werden im ganzen Gesichtsfelde nicht erkannt.

Zugestanden wurden 30—40 g österreichischen Tabaks täglich und ein halber Liter Korn. Es konnte aber festgestellt werden, dass der wirkliche Verbrauch ein viel grösserer war.

Therapie: Laxantien und Abstinenz. Am folgenden Tage wurde mit jedem Auge Roth in einer nach innen vom Fixirpunkte gelegenen halbmondförmigen Zone erkannt (Fig. 28), welche sich am nächsten Tage bereits zu einem Ringe geschlossen hatte, der einen eiförmigen, zwischen F. und M. gelegenen Defect umgab. Seine Grenzen waren A 18^0—20^0, J 8^0—10^0. Rechts konnten diese Grenzen aber nur mit einem Quadrate von zehn Millimeter Seite festgestellt werden, während ein solches von fünf Millimeter nur in einem halbmondförmigen Gebiete der inneren Gesichtsfeldhälfte erkannt wurde. Nach 9 Tagen war der centrale Defect für Roth und auch für Grün in zwei Hälften zerfallen, je eine an F und an M. Der Weissdefekt hatte sich verkleinert. Bei der Entlassung war seine Ausdehnung nur noch 2^0, während für Roth und Grün ausser einem Scotome an F auch noch eine Vergrösserung von M nach oben und unten bestand. Die Sehschärfe war rechts = Finger in 2 Meter, links in $3^1/_2$ Meter. Mit + sechs Zoll Sn III $^{\text{I}}_{\text{II}}$ mühsam in drei Zoll. Papille unverändert. Der Mann wurde später wieder berufsfähig. Trotzdem das weite Hinübergreifen des Weissdefectes nach innen verdächtig war, fand also doch durch die Abstinenz eine sehr rasche Rückbildung statt, so dass es sich wahrscheinlich nur um eine schwerere Form der Intoxicationsamblyopie gehandelt hat.

Ein 38jähriger Weber hatte bei der Aufnahme stark herabgesetzte Sehschärfe; ohne Glas sah er nur Sn III von fünf bis sieben Zoll und mit + zehn Zoll Sn II. Das Gesichtsfeld des rechten Auges hatte einen eiförmigen Defect für Roth und Grün bei normalen Aussengrenzen (Fig. 29). Links waren ganz ähnliche Verhältnisse. Am Fixirpunkte war ausserdem ein kleiner absoluter Defect für Weiss vorhanden. Der Mann behauptete, täglich etwa 35 g Tabak zu rauchen, aber nur wenig Schnaps zu trinken. Appetit war gering, Schlaf schlecht. Durch Abstinenz wurde eine bedeutende Besserung

Fig. 29.

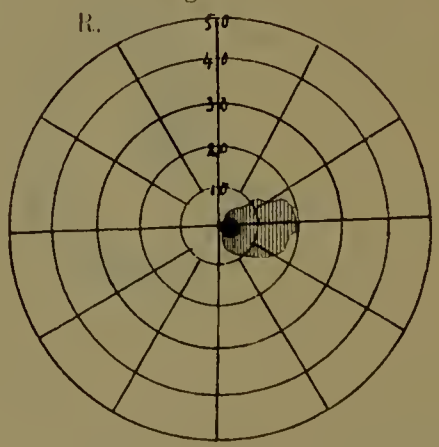

erzielt. Nach ca. 14 Tagen betrug die Sehschärfe = $^{20}/_{100}$ und der Defect hatte von oben her eine Einbuchtung erhalten. Der absolute Theil war unverändert

(Fig. 30). Auf dem linken Auge war innerhalb des Defectes eine Roth empfindende Insel aufgetreten. Nach $1^1/_2$ Monaten war die Sehschärfe $= {}^{20}/_{50}$ und nur noch am Fixirpunkte ein kleiner Rothdefect, etwas grösser als der frühere absolute, welcher verschwunden war. Später waren keine Nach-

Fig. 30.

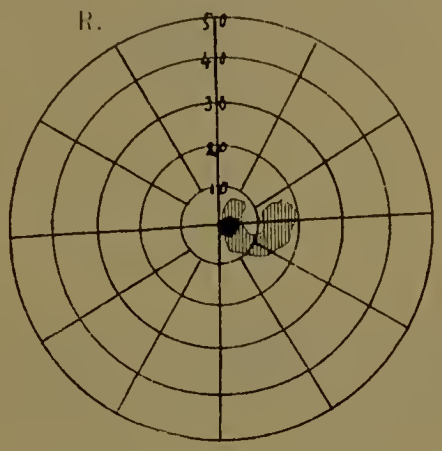

richten vom Kranken zu erlangen. Die Rückbildung erfolgte langsamer als bei anderen Fällen, wahrscheinlich weil der nur ambulant behandelte Kranke keine strenge Abstinenz übte.

Eine schnelle Rückbildung zeigte sich bei einem 35jährigen Tischler, der seit etwa sechs Monaten Abnahme der Sehschärfe, besonders bei heller Beleuchtung, bemerkte. Er rauchte 35 g schweren Presstabak, 2—3 Cigarren und schnupfte; ausserdem trank er täglich einen halben Liter Schnaps.

SR = Finger in fünf Metern; SL = Finger in zwei Metern.

Abblassung des temporalen Papillenquadranten. Das Gesichtsfeld hat normale Aussengrenzen für Weiss und Roth und einen centralen Rothdefect, welcher aber nur relativ ist, ähnlich für Grün. Schon nach zwei Tagen war der Defect des rechten Auges von unten her verkleinert (Fig. 31) durch eine

Fig. 31.

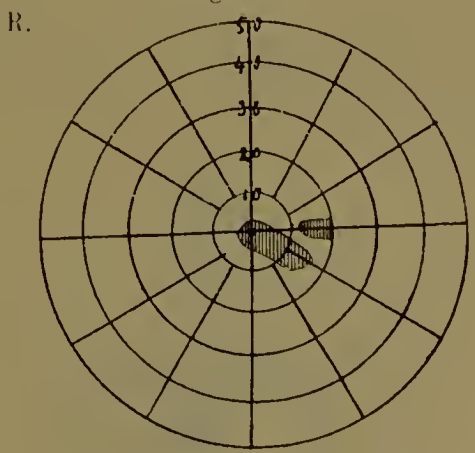

hineinragende Roth empfindende Stelle, nach drei Tagen war derselbe in zwei Hälften zerfallen (Fig. 32), nach sechs Tagen war nur ein ganz kleiner Defect am Fixirpunkte, nach elf Tagen auch mit kleinen rothen und grünen Objecten nichts mehr nachweisbar. Auf dem linken Auge war gleichfalls ein Defect,

Fig. 32.

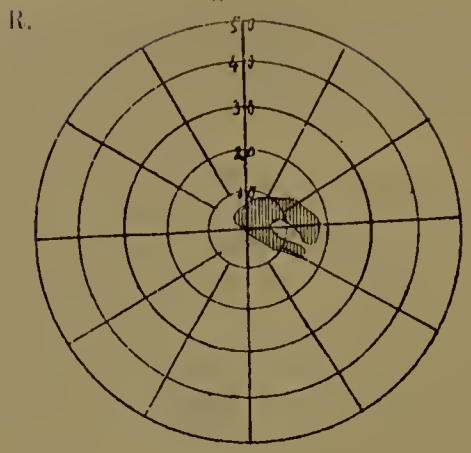

welcher nach vier Tagen in zwei Theile zerfiel; nach 6 Tagen bestand nur noch ein kleiner Defect am Fixirpunkte, welcher auch bald verschwand, während der blinde Fleck nach unten einen flügelförmigen Fortsatz hatte, in welchem ein meist relatives Scotom für Roth war. Nach 13 Tagen war alles verschwunden. Sehschärfe mindestens $^{20}/_{40}$ (Fig. 33).

Fig. 33.

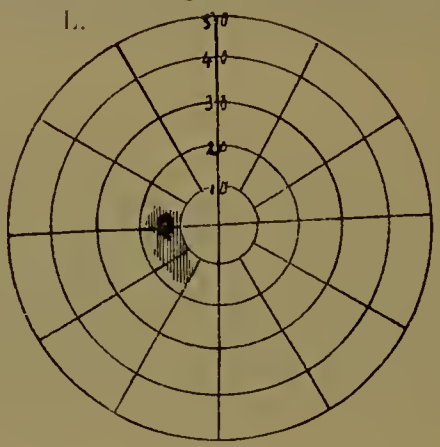

Oben sahen wir, dass solche Vergrösserungen des blinden Fleckes gelegentlich auch als erster Beginn der Erkrankung vorkommen können.

Beispiele für die Rückbildung des Weissdefectes stellen die folgenden Beobachtungen dar.

Fig. 34.

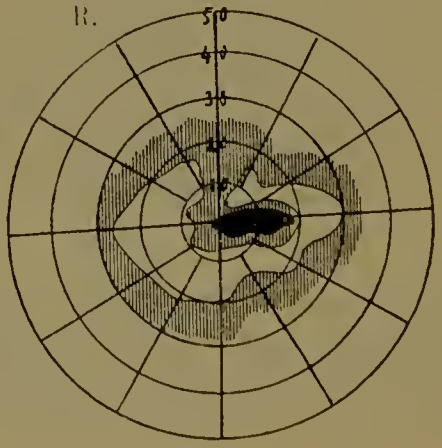

Ein 38jähriger Kutscher hatte auf dem rechten Auge einen nach oben durchgebrochenen Defect für Roth und innerhalb desselben ein eiförmiges absolutes Scotom (Fig. 34).

Sehschärfe = Finger in $1^1/_2$ Metern. Vier Wochen später betrug die Sehschärfe $^{20}/_{100}$; für Roth war nur noch ein ovaler Defect vorhanden, der für Weiss in zwei Theile getheilt (Fig. 35). Die Aussengrenzen blieben stets normal. Der weitere Verlauf konnte nicht beobachtet werden.

Fig. 35.

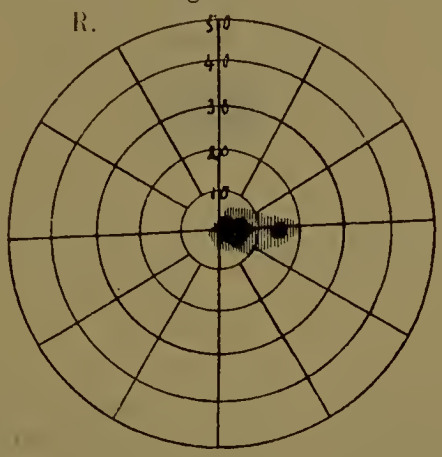

Ein 42jähriger Schmied klagt darüber, dass sein Sehvermögen seit ca. vier Monaten abgenommen habe. Er trinkt wenig Schnaps, viel Bier, raucht seit dem siebenten Lebensjahre stark Pfeife und zwar amerikanischen Presstabak. In letzter Zeit litt er an Gelenkrheumatismus, wodurch er dreiviertel Jahr arbeitslos war.

Sehschärfe = $^{20}/_{200}$. Mit dem rechten Auge wird Sn $1^1/_2$ mit + 10 Zoll, mit dem linken Sn III gelesen.

Das Gesichtsfeld des linken Auges hat einen eiförmigen, centralen Defect für Blau, Roth und Grün und einen etwas kleineren für Weiss bei normalen Aussengrenzen (Fig. 36).

Fig. 36.

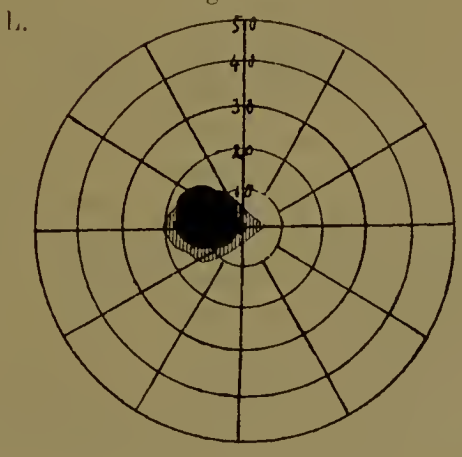

Durch Abstinenz hob sich die Sehschärfe in acht Tagen auf $^{20}/_{70}$. Appetit sehr gesteigert. Nach mehreren Wochen erschien der Mann wieder in sehr reducirtem Zustande; er hatte anscheinend wieder getrunken.

Sehschärfe = $^{20}/_{200}$; nach sechs Tagen bereits $^{20}/_{100}$.

Das Gesichtsfeld hatte einen ovalen Defect für Roth und einen kleinen für Weiss, welcher auf dem rechten Auge nur die Gegend des Fixirpunktes einnahm und etwa 5° Radius hatte; links hatte er Beutelform, indem der Defect schon anfing sich zu theilen (Fig. 37).

Fig. 37.

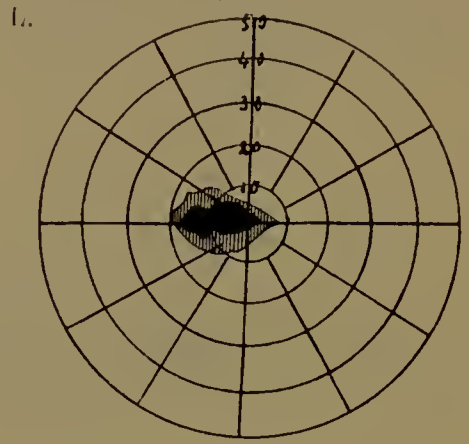

Die horizontale Brücke war fünf Tage später verschwunden. Nach 19 Tagen war die Sehschärfe = $^{20}/_{30}$; der blinde Fleck war noch bedeutend vergrössert. Ein Defect bestand für Roth und Grün unmittelbar am Fixirpunkte für das linke Auge innerhalb eines kleinen Bezirkes noch absolut (Fig. 38)

Fig. 38.

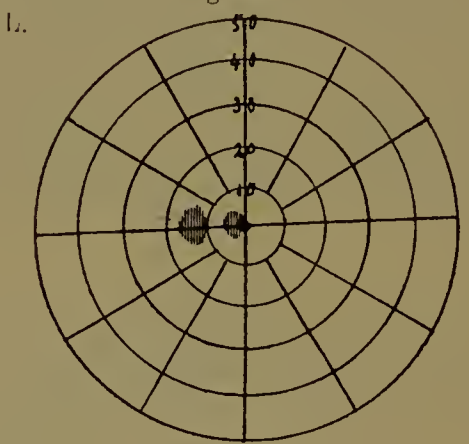

Einen sehr langsamen Rückgang, wahrscheinlich wegen nur theilweiser Abstinenz, zeigte die Sehstörung eines 37jährigen Tagearbeiters, welcher täglich fünf Pfeifen schlechten Tabaks rauchte und für neun Pfennige Schnaps trank. Die Papilla optica war sehr blass.

SR = Finger in 10 Fuss, SL = Finger in 5 Fuss.

Das Gesichtsfeld (Fig .39) hatte bei normalen Aussengrenzen einen eiförmigen Defect für Roth und einen kleineren für Weiss, welcher einen Monat lang unverändert blieb, trotz geringer Besserung der Sehschärfe. Nach vier Monaten war der Rothdefect noch unverändert, der absolute in zwei Theile zerfallen.

SR = $^{20}/_{200}$; SL = $^{20}/_{100}$.

Nach weiteren zwei Monaten war des Gesichtsfeld normal. Sehschärfe = $^{20}/_{30}$

Fig. 39.

Die Beobachtung aller dieser Stadien dürfte selten gelingen. Die Rückbildung erfolgt wohl auch nicht in allen Fällen genau nach diesem Typus. Den Zerfall des Scotoms in zwei Theile halten wir z. B. nach eigener Erfahrung nicht für regelmässig. Dass die Aufhellung von der Peripherie zum Centrum erfolgt und nicht etwa in umgekehrter Richtung, wird im Uebrigen von den erfahrensten Beobachtern bestätigt. Sie wird auch so geschildert, dass sich zunächst in der äussersten Zone des Scotoms ein Ring bilde, wo die bis dahin nur undeutlich und verändert wahrgenommene Farbe in ihrer richtigen Nüance erscheine. Gleichzeitig entstehe, anschliessend an diesen Ring ein zweiter, wo die noch gar nicht wahrgenommene Farbe undeutlich erkannt werde. In dieser Weise rückten die verschiedenen Zonen allmählich immer weiter nach dem Centrum vor, und wenn schliesslich ein Stillstand eintrete, so könne man immer noch die äussere, nur relativ defecte Farbenzone nachweisen, ja sogar nach vollständiger Heilung sei, bei gebotener Gelegenheit noch lange nachher — in einem Falle ein volles Jahr — im Centrum des Gesichtsfeldes eine beschränkte Stelle aufzufinden, in welcher eine veränderte Empfindung der Farbennüance zurückgeblieben. In Verbindung hiermit bleibe ebenfalls noch lange ein lästiges Gefühl retinaler Asthenopie zurück[1].

Etwas anders verlief die Aufhellung bei dem Kranken, dessen Farbensystem auf der Seite 293 beschrieben ist:

Ein 36jähriger Grünkramhändler, mit ausgesprochenem Säuferhabitus, der auch den Alkoholmissbrauch zugab, hatte vor einem Jahre Delirium tremens. Er rauchte nur drei bis vier Cigarren täglich. Seit einem halben Jahre bestanden Sehstörungen. Das Gesichtsfeld war peripher für Weiss und Blau frei. Links war ein kleines centrales Scotom für Blau. Roth und Grün waren im ganzen Gesichtsfelde nicht vorhanden. Sehschärfe = $^{15}/_{200}$ beiderseits. Ophthalmoskopischer Befund: Abblassung der temporalen Papillenhälfte. Hypermetr. + 2,0. Nach circa drei Wochen ergab die Gesichtsfeld-Aufnahme folgenden Befund (Fig. 40):

Grün wurde gleichmässig als Grau bezeichnet, Roth ausser in den schmalen peripheren Zonen als Gelblich, central als Grau. Blau wurde im Bereich des Scotoms als „Grau-Schwärzlich-Blau“ bezeichnet[2].

1) Samelsohn, l. c.
2) Uhthoff, l. c.

Fig. 40.

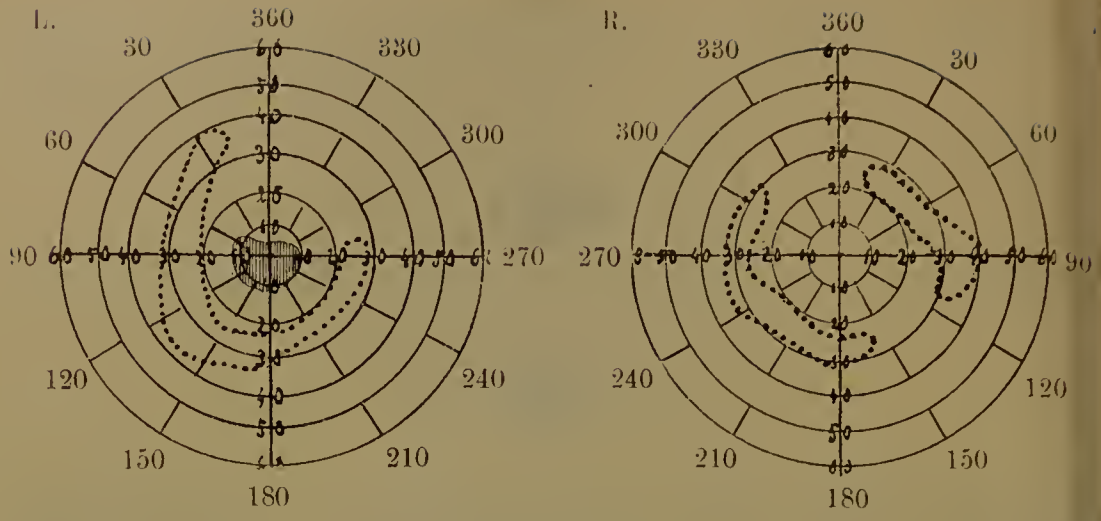

Es wurde aber auch verschiedene Male beobachtet, dass zuerst der Fixirpunkt frei wurde[1], und der an M, oder der neben dem Centrum liegende Theil des Scotoms, eventuell erst nach langer Zeit verschwand. Letzteres wird als Regel aufgestellt, wenn eine paracentrale Stelle am stärksten afficirt ist. Alsdann hellt sich zuerst der mediale Antheil des Scotoms auf, wo von vornherein die Functionsstörung am geringsten war. Die weitere Besserung vollzieht sich in der Weise, dass unter grösserer oder geringerer Hebung der centralen Sehschärfe auch die centrale Farbenempfindung sich der Norm nähert, während paracentral ein noch scharf umschriebenes Farbenscotom nachweisbar ist. Der Fortschritt erfolgt überwiegend von der medialen Hälfte aus in der Richtung auf einen paracentralen Bezirk. Als Beispiel diene die folgende Krankengeschichte:

Ein 28jähriger Mann, geständiger Raucher und Potator, hat seit sechs Wochen Sehstörungen. Ophthalmoskopischer Befund: Die rechte Papille ist in ihrer medialen Hälfte etwas geröthet, die laterale blässer. Die Papillengrenzen sind nach oben, innen und unten überschleiert und die Streifung der Radiärfaserschicht daselbst abnorm deutlich sichtbar. In derselben und in unmittelbarer Nähe der Papille zeigen sich einzelne kleine streifige Blutungen, und mehrere grössere Extravasate in beträchtlichem Abstande von der Papille. Die Netzhautvenen sind etwas breiter, die Arterien normal. Links besteht Hyperämie der Papille und der angrenzenden Netzhautzone wie rechts; aussen unten, an den Papillenrand anstossend, erkennt man eine grössere Netzhautblutung. Sehschärfe beiderseits = $^2/_{24}$. Jäg. 13 mühsam. Farben werden in grossen Flächen normal erkannt. Aussengrenzen des Gesichtsfeldes normal.

Scotome für Roth: $\left\{\begin{array}{l} R\left\{\begin{array}{ll} a\,16 & o\,7 \\ i\,3 & u\,2 \end{array}\right. \\ L\left\{\begin{array}{ll} a\,17 & o\,10 \\ i\,2 & u\,5 \end{array}\right. \end{array}\right\}$ Roth wird nasal vom Centrum braun, temporal „grün“ gesehen.

1) Nelson, Hirschberg, loc. citatis.

Scotome für Grün: R { a 16 o 10 / i 2 u 2 } ; L { a 17 o ungewiss / i 3 u 2 }

Gelb wird, nicht constant, gelblich grün gesehen. Blau verändert sich fast gar nicht.

Nach drei Tagen erfolgte eine Verkleinerung der Extravasate. Die Hyperämie von Netzhaut und Sehnerv hatte beiderseits abgenommen. Die Färbung der Papillen war temporal grau-grünlich. Nach weiteren drei Tagen waren die Blutungen verschwunden. Circa drei Wochen später:

Scotome für Roth: R { a 20 o 7 au 12 ao 12 / i 0 u 2 io 0 iu 0 } Das Scotom ist „hemianopisch“ geworden.

L { a 3-18 o 7 au 3-14 ao 2-9 / i 0 u 5 io 0 iu 0 } Das Scotom ist paracentral geworden.

Sehschärfe beiderseits = $^6/_{12}$ [1]).

Es ist zweifellos, dass die Rückbildung nicht immer genau nach demselben Schema erfolgt und dass so ziemlich alle Möglichkeiten des Verlaufes schon beobachtet sind. Als seltene Abweichung fand man eine fleckweise Aufhellung innerhalb des Scotomgebietes, welche dadurch erklärt wird, dass in dem Areale des neuritischen Processes sich einige Inseln befänden, in welchen die Intensität der Entzündung geringer, und an denen daher die therapeutische Einwirkung zunächst von Erfolg sei [2]).

§ 2. Diese Rückbildung ist selbst bei gänzlich geschwundener Roth- und Grünempfindung noch möglich, wenngleich ja nicht immer eine volle Wiederherstellung zu erreichen ist. Mehrere Beispiele hierfür sind bereits angeführt worden [3]).

Auch gleichgradige Herabsetzung der Sehschärfe ist kein Hinderniss für die Rückbildung. Fälle, wo nur noch auf wenige Meter Finger gezählt werden konnten, sind vollkommener Heilung fähig.

Eine interessante Zusammenstellung hierüber ist die folgende [4]):

1) Sachs, Arch. f. Augenheilk. Bd. XVIII. S. 21.
2) Samelsohn, l. c.
3) Vergl. z. B. S. 321.
4) Brauchli, l. c. S. 42.

Sehschärfe im Beginn der Behandlung	Finger in $^1/_4$—1 m	Finger in 1—3 Meter					Finger in 3—6 Meter					$^1/_{20}$—$^1/_{10}$				$^1/_{10}$—$^1/_5$			$^1/_5$—$^1/_3$				$^1/_3$—$^2/_3$			$^2/_3$—1	Total
	1	32					26					21				25			37				22			12	176
Sehschärfe am Schlusse der Behandlung	weniger als $^1/_{20}$	1 bis $^2/_3$	$^2/_3$ bis $^1/_3$	$^1/_3$ bis $^1/_{10}$	$^1/_{10}$ bis $^1/_{20}$	$>^1/_{20}$	1 bis $^2/_3$	$^2/_3$ bis $^1/_3$	$^1/_3$ bis $^1/_{10}$	$^1/_{10}$ bis $^1/_{20}$	$>^1/_{20}$	1 bis $^2/_3$	$^2/_3$ bis $^1/_3$	$^1/_3$ bis $^1/_{10}$	$^1/_{10}$ bis $^1/_{20}$	1 bis $^2/_3$	$^2/_3$ bis $^1/_3$	$^1/_3$ bis $^1/_{10}$	1 bis $^2/_3$	$^2/_3$ bis $^1/_3$	$^1/_3$ bis $^1/_{10}$	$^1/_{10}$ bis $^1/_{20}$	1 bis $^2/_3$	$^2/_3$ bis $^1/_3$	$^1/_3$ bis $^1/_{10}$	1—$^2/_3$	
	1	4	5	12	2	9	6	3	13	2	2	7	4	7	3	5	5	15	19	10	6	2	13	8	1	12	176
Geheilt	—	4	—	—	—	—	6	—	—		—	7	—	—	—	5	—	—	19	—	—	—	13	—	—	12	66
Gebessert . . .	—	—	5	12	2	—	—	3	13	2	—	—	4	7	—	—	5	—	—	10	—	—	—	—	—	—	63
Ungeheilt oder wenig gebessert .	1	—	—		—	9	—	—	—	—	2	—	—	—	3	—	—	15	—	—	6	—	—	8	—		44
Schlechter geworden . . .	—	—	—	—	—	—	—	—	—	—	—	—	—	—	—	—	—	—	—	—	—	2	—	—	1	—	3

Dieselbe zeigt, dass von 32 Fällen, wo nur noch Fingerzählen in 1—3 Meter möglich war, doch noch vier vollständig geheilt, 19 mehr oder weniger gebessert wurden. Ueber das Verhalten der Scotome ist allerdings nichts mitgetheilt worden, doch ist wohl anzunehmen, dass hier ebenfalls eine gänzliche oder theilweise Rückbildung stattgefunden hatte, da erfahrungsgemäss die Besserung der Sehschärfe der Rückbildung der Scotome nicht etwa vorauseilt, sondern derselben meistens erst nachfolgt.

Ungünstiger für die Rückbildung ist eine stärkere Beschränkung der Aussengrenzen, da sie immer den Verdacht erwecken muss, dass es sich um ein schwereres Sehnervenleiden handelt. Aber selbst hier kommt vollständige Heilung vor, wie folgendes Beispiel[1]) beweist, welches wegen des jugendlichen Alters des Kranken und wegen des einseitigen Auftretens der Störung trotz beiderseitiger ophthalmoskopischer Veränderung noch von besonderem Interesse ist.

Es handelte sich um einen zwölfjährigen Gastwirthssohn, der in Folge ungünstiger häuslicher Verhältnisse von seinem Vater zum Trunke angehalten wurde. Vor einigen Monaten erfolgte ein Sturz auf den Hinterkopf, danach erschien weder Erbrechen noch Bewusstlosigkeit, aber vier Wochen lang Kopfweh. Seitdem fiel er noch einige Male um, weil er angeblich in den Beinen zusammenknickte. Auch in den Armen hatte er Schwäche bemerkt. Einmal fiel er beim Baden um wegen Schwindel und Bewusstlosigkeit. Acht bis vierzehn Tage nachher bemerkte er Störungen am rechten Auge, welches er nicht öffnen konnte. Er sah alles undeutlich und grau.

Ophthalmoskopischer Befund: Papillen beiderseits grau, besonders temporal, wo schon recht deutliche atrophische Färbung besteht.

$$SR = \text{Finger in } 2^1/_2 \text{ m}; \quad SL = {}^5/_6—1.$$

Rechts wurde central Blau bei grossem Objecte erkannt, Roth hier und da als Braunroth, Grün gar nicht. Es bestand eine Einengung der Aussengrenzen für Weiss und Farben wie aus dem folgenden Bilde (Fig. 41) ersichtlich ist.

Fig. 41.

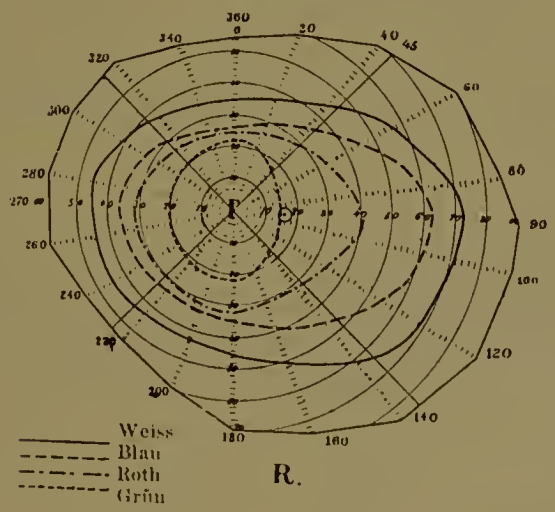

[1]) Brauchli, l. c.

Links war central „gutes Farbenvermögen". Nachdem der Knabe 1½ Monate auf dem Lande gewesen, war

$$SR = \frac{1}{2}—\frac{2}{3},\ SL = 1.$$

Farben wurden central beiderseits gut erkannt.

Ophthalmoskopischer Befund: Die Optici waren stark graublau, wie bei grauer Atrophie, aber nicht dem üblichen Befunde der Intoxikationsamblyopie entsprechend. Nach fünf Monaten geregelter Lebensweise war beiderseits die Sehschärfe = 1. Die nasale Hälfte der Optici hatte sich etwas geröthet, die temporale blieb immer noch stark grau verfärbt. Die Arterien waren rechts schmäler, als links. Farben wurden beiderseits central „sehr gut" erkannt. Nach weiteren sechs Monaten wurde ein beiderseits fast normales Gesichtsfeld gefunden; nur Grün war noch etwas zu klein. Die Patellarreflexe, welche anfangs etwas abgeschwächt waren, zeigten sich normal. Die temporale Abblassung bestand noch.

§ 3. Die Zeit, welche diese Rückbildung beansprucht, ist sehr verschieden und hängt wiederum mehr von dem Verhalten des Patienten, als von dem Arzte ab. Namentlich wenn Tabak und Alkohol zugleich einwirkten, kann man zuweilen bei voller Abstinenz eine auffallend schnelle Besserung eintreten sehen. Es sind das die Fälle, welche als Scotoma fugax bezeichnet werden[1]). Die ganze, oben geschilderte Rückbildung kann sich innerhalb weniger Tage abspielen[2]), und diese Fälle bieten am besten Gelegenheit, den Uebergang der einen Phase in die andere zu beobachten. Dass dieses öfter bei klinisch, als bei ambulant behandelten Kranken gelingt, ist nicht zu verwundern, da bei letzteren wohl in der Regel die Abstinenz weniger streng ist.

Man ist daher berechtigt, einen acuten und einen chronischen Verlauf des Leidens zu unterscheiden. Dies bezieht sich nicht nur auf die Rückbildung, sondern, wie wir oben gesehen haben, auch auf die Entwickelung. An jener Stelle ist bereits ein Fall von schneller Entstehung und Rückbildung mitgetheilt. Auch in den leichteren Fällen muss man aber immerhin auf mehrere Wochen bis zur völligen Genesung rechnen, während die schwereren sich Monate lang hinziehen können[3]).

Dass die Sehschärfe auch bezüglich der Rückbildung eine gewisse Unabhängigkeit von dem Scotome zeigt, wurde bereits gesagt. In der Regel erfolgt ihre Besserung langsamer, doch kann auch umgekehrt die Farbenstörung länger bestehen. Solche Fälle sind wiederholt beobachtet worden. Die eigentliche Amblyopie war hier schon seit längerer Zeit abgelaufen, die Sehschärfe nahezu voll, und trotzdem noch ausgeprägte Farbenscotome für Roth und Grün nachweisbar[4]). Es dürfte zwar fraglich sein, ob man hier statt „noch" nicht besser sagte „wieder" nachweisbar, denn es wird sich die Möglichkeit nicht ausschliessen lassen, dass die

1) Hirschberg, l. c.

2) Groenouw, l. c.

3) Ueber das Bestehenbleiben des ophthalmoskopischen Befundes trotz Wiederherstellung der Function siehe oben.

4) Uhthoff, l. c.

Scotome auch schon einmal verschwunden waren, aber vielleicht in Folge neuer Excesse wieder aufgetreten sind. Im anderen Falle müsste man diesen Zustand, wenigstens in Bezug auf die Scotome als stationär bezeichnen, und er würde daher in diesem Sinne der nun folgenden Gruppe zufallen.

§ 4. Von einem Stillstehen des Processes kann man erst sprechen, wenn nach längerer zweckmässiger Behandlung und geeigneter Lebensweise eine Besserung nicht zu erzielen ist. Alle veralteten und vernachlässigten Fälle kann man durchaus nicht als stationär bezeichnen, da, falls es gelingt den Kranken zur Abstinenz zu bewegen, manches Mal immer noch, und zwar dann auch in der Regel bald, eine Besserung eintritt. Niemals aber kann man ein Stationärbleiben als gewiss annehmen in dem Sinne, dass bei Fällen, welche anscheinend zum Stillstande gekommen sind, eine Verschlechterung unbedingt auszuschliessen wäre.

In stationär gewordenen Fällen findet man meistens das ophthalmoskopische Bild der Sehnervenatrophie, wobei functionell aber der Unterschied besteht, dass die Aussengrenzen normal sind. Ein Weissdefect braucht dabei nicht vorhanden zu sein, sondern nur das Rothscotom von der typischen Form.

Es konnte bei solchen Kranken aber auch ein mangelhaftes Functioniren des peripheren Farbensinnes festgestellt werden, indem Roth und Grün erst an grösseren Objecten erkannt wurden[1]).

Dass die Peripherie aber doch relativ frei bleibt, bestätigt die Regel, dass die Entwickelung vom Centrum aus, die Rückbildung in umgekehrtem Sinne erfolgt, also in jedem Falle das Centrum die am stärksten afficirte Partie ist.

Als Beispiel mögen die folgenden Fälle dienen:

Ein 42jähriger Einlieger bemerkte seit $2^1/_2$ Jahren allmähliche Abnahme der Sehschärfe beiderseits; Druckschrift konnte er seit einem Vierteljahr nicht mehr lesen. Missbrauch von Alkohol und Tabak wurde zugestanden.

Ophthalmoskopischer Befund: Die Sehnerven haben temporal einen stark weisslichen, nasal einen noch etwas röthlichen Ton. Die Arterien sind eng. Sehschärfe = Finger in 2 m mit + 6 Zoll; rechts von Sn XIII, links von Sn X noch einzelne Buchstaben. Die Aussengrenzen für Weiss, Blau und Roth sind normal. Grün wird selbst bei 10 qmm nicht erkannt. Es findet sich ein centrales Rothscotom von typischer Form. Nach 4 Wochen war noch derselbe Zustand.

Bei einem 39jährigen Mann, der starkes Rauchen und Trinken eingestand, waren die Papillen, besonders temporal, auffallend weisslich verfärbt, und die Netzhautgefässe von normalem Caliber. Die Maculagegend erschien unverändert. Sehschärfe = $^{20}/_{200}$. Das Gesichtsfeld hatte bei normalen Aussengrenzen einen centralen Rothdefect, welcher rechts die typische Form besass und links nach aussen oben durchgebrochen waren. Grün und Roth wurden bei zehn Millimeter Seitenlänge richtig erkannt. Der Defect bestand seit fünf Jahren. Nach dreiwöchentlicher Behandlung erfolgte keine Besserung[2]).

1) Groenouw, l. c.

2) Groenouw, l. c.

Unverbesserlicher und stets rückfälliger Alkoholismus ist wohl die häufigste Ursache für dieses Stationärwerden des Zustandes. In schwereren Fällen findet man auch den absoluten Defect, so z. B. in dem folgenden.

Der Kranke war 61 Jahre alt und seit langer Zeit Schnapstrinker. Schon vor 14 Jahren hatte er an Sehstörungen gelitten, insofern ihm Alles „neblig" erschien. Es trat aber damals eine Besserung ein. Jetzt war es seit einer Reihe von Monaten ganz schlecht. Sehschärfe $= {}^{1}/_{10}$. Aussengrenzen frei, grosse centrale Farbenscotome von liegend ovaler Form für Roth und Grün, central in erheblicher Ausdehnung absolut.

Ophthalmoskopischer Befund: Partielle atrophische Verfärbung der Papillen in ihren äusseren Hälften. Der Mann war wegen Delirium aufgenommen und ging an Pneumonie zu Grunde[1]).

Zwei Fälle hatten bei grossem, absolutem Defecte noch ein umgebendes Blauscotom bei einmal gänzlich fehlender Rothgrünempfindung, während das andere Mal Roth in ganz kleinem Bezirke erkannt wurde.

Ein 45jähriger Arbeiter klagte seit sieben bis acht Monaten über Nebligsehen. Er rauchte seit 20 Jahren „fast den ganzen Tag", und zwar meist Cigarrenreste aus der Pfeife. Dabei zeigt er einen ausgesprochenen Trinkerhabitus. Es bestehen unruhiger Schlaf, schlechter Appetit, Tremor, Stuhlverhaltung. Rechts findet sich seit drei Jahren eine Cataracta traumatica, nach deren Extraction das Gesichtsfeld dieselben Störungen zeigte wie links.

Ophthalmoskopischer Befund: Temporale, atrophische Verfärbung der Papille.

$$SR = {}^{7}/_{200}, \quad SL = {}^{14}/_{200}.$$

Die Gesichtsfelder geben die folgenden Figuren wieder.

Fig. 42.

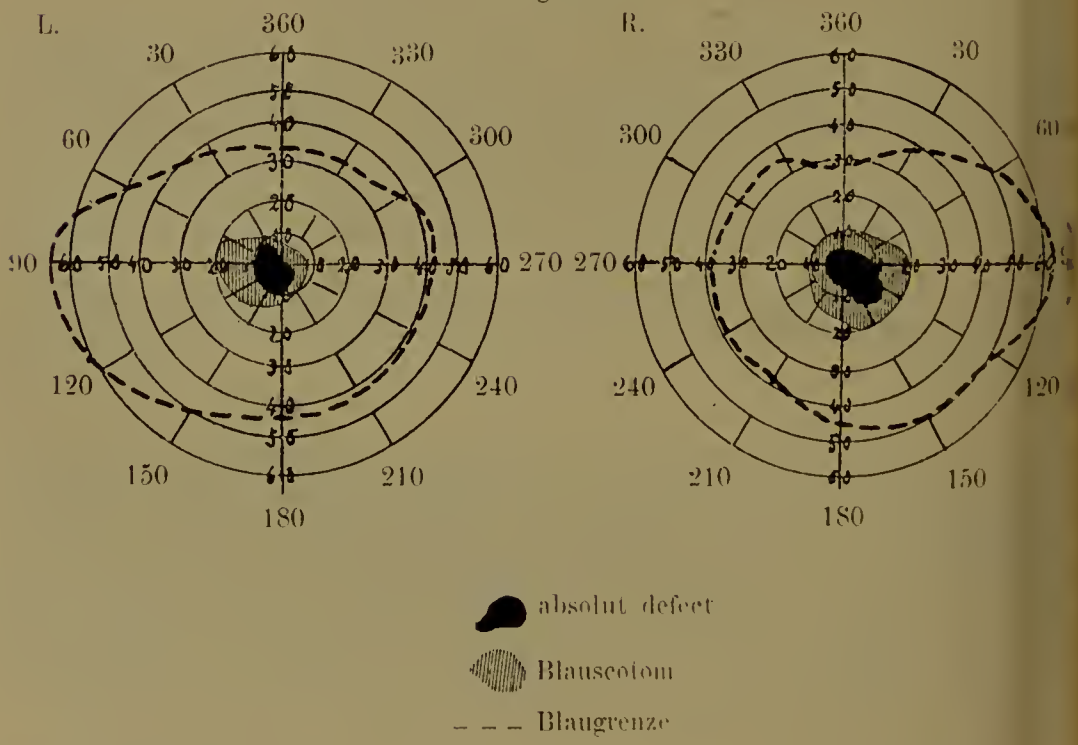

1) Uthoff, l. c.

Ein 33jähriger Mann leidet seit $2^1/_2$ Jahren an einer Sehstörung, die sich schnell entwickelt hat. Er trinkt sehr viel Schnaps. Es bestehen aus-

Fig. 43.

gesprochene Symptome des chronischen Alkoholismus. Beginn und Enswickelung der Sehstörung konnte nicht beobachtet werden. Sehschärfe beiderseits $= {}^7/_{200}$. Grün wird gar nicht erkannt, Roth in 2 kleinen excentrischen Inseln. Weissgrenze normal (Fig. 43).

Der Zustand wurde in beiden Fällen als Endausgang der Amblyopie angesehen[1]).

Während also selbst in solchen schweren Fällen die Weissgrenzen normal waren, fand ein anderer Beobachter, der allerdings die Gesichtsfeldverengerung als einen regelmässigen Befund der Intoxicationsamblyopie ansieht, beim Ausbleiben der Heilung die Grenzen erheblich hereingerückt.

Ein 48jähriger Hafner, mässiger Raucher, bemerkte seit dreiviertel Jahren Abnahme der Sehkraft. Jetzt ist die Sehschärfe $= {}^5/_{200}$. Nur Schnapstrinken am Morgen wegen Vomitus matutinus wird zugegeben. Von den Farben wird central nur Blau richtig erkannt, Roth anfangs als Blau, dann als Roth auch in 1 cm-Quadraten. Grün erscheint immer als Gelb. Gesichtsfeld ist eingeengt für Weiss und Farben.

Opthalmoskopischer Befund: Temporale Hälfte beiderseits grauweiss, porcellanartig, innere Hälfte trüb: in der äusseren Hälfte ist die Lamina cribrosa sichtbar. Die Arterien sind geschlängelt, auch senkrecht zur Netzhautebene. In der Umgebung der Papille besteht leichte Netzhauttrübung. Nach 20 Tagen war

$$SL = {}^5/_{200}, \; SR = {}^3/_{100}$$

und der ophthalmoskopische Befund nach drei Monaten noch derselbe[2]).

1) Uhthoff, l. c.
2) Brauchli, l. c.

Fig. 44.

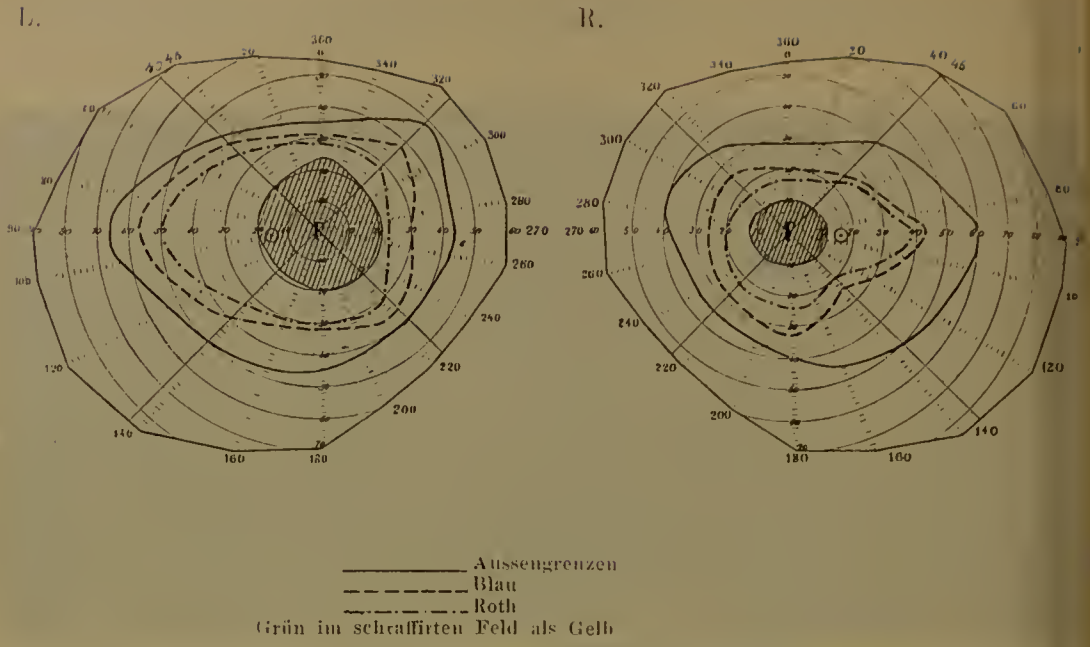

§ 5. Die Krankheitsdauer, nach welcher ein Stationärbleiben zu befürchten und keine Heilung mehr zu erwarten ist — die Abstinenz natürlich vorausgesetzt —, lässt sich nicht genau angeben. Es wird ein Fall angeführt, in dem seit etwa einem halben Jahre eine Sehstörung bestand, als Folge von starkem Missbrauch von Alkohol und Tabak. Die Sehschärfe betrug $^1/_{20}$. Es bestand concentrische Einengung für weisse Farben. Scotome waren angeblich nicht nachweisbar. Die Wiederherstellung erfolgte hier in etwa sieben Monaten. SR = $^2/_3$, SL = 1[1]. Anderseits sehen wir in dem soeben geschilderten Falle, dass nach dreivierteljährigem Bestande der Krankheit eine Wiederherstellung nicht mehr möglich war. Im Allgemeinen dürfte eine völlige Wiederherstellung nach mehr als einem halben Jahre selten, nach mehr als Jahresfrist aber kaum beobachtet worden sein. Wenn sie eintritt, so erfolgt dies in der Regel bald, ausnahmsweise aber noch nach Monaten.

§ 6. Der letzte und glücklicher Weise seltenste Ausgang ist der in progressive Verschlechterung, welche schliesslich zu dem klinischen Bilde der Sehnervenatrophie führen kann, aber im Allgemeinen doch nicht zur völligen Erblindung; früher bestritten und selbst von erfahrenen Beobachtern geleugnet, kann die Möglichkeit des letzteren Ausganges nicht mehr bezweifelt werden. Das erste Zeichen, dass die Erkrankung eine ungünstige Wendung nehmen will, ist eine Verengerung des Gesichtsfeldes, namentlich sind die bekannten, sectorenförmigen Einschnitte verdächtig. Ein Fortschreiten des Scotoms braucht dabei nicht stattzufinden; wenigstens würde dies viel weniger einen schlimmen Ausgang befürchten lassen, da, wie wir ja gesehen haben, das Scotom selbst bis zu den Grenzen des Gesichtsfeldes vordringen kann, ohne dass darum die Rückbildung ausgeschlossen wäre.

Nach dem, was bereits über die Rückbildungsfähigkeit des Weiss-

1) Brauchli, l. c.

defectes gesagt worden ist, braucht kaum hervorgehoben zu werden, dass dessen Vorhandensein ebensowenig eine schlechte Bedeutung hat. Der Beginn und die erste Entwickelung der ungünstig verlaufenden Fälle ist genau so, wie bei den gutartigen, und wir haben kein Zeichen, welches den bösartigen Verlauf von vornherein kenntlich machte. Ophthalmoskopisch finden wir schliesslich auch das Bild der Sehnervenatrophie, im Anfange aber nichts, was auf diese hindeutete. Wenn auch das Vorhandensein eines absoluten Defectes immer eine schwerere Erkrankung verräth, so kann es auch umgekehrt vorkommen, dass selbst bei sehr erheblicher Herabsetzung der Sehschärfe, wo nach dem klinischen Bilde an einem üblen Ausgange nicht mehr zu zweifeln, doch ein absoluter Defect gar nicht vorhanden ist. Ein Beispiel hierfür ist das folgende:

Ein 30jähriger Maurer hatte bei der Aufnahme einen eiförmigen Defect für Roth, aber nicht für Weiss, bei vollkommen normalen Aussengrenzen für beide Farben, entsprechend der Zeichnung in Fig. 19.

SR = Finger in sieben Fuss, SL in fünf Fuss mit + sechs Zoll, Sn XVI in vier Zoll mühsam.

Papillen sehr blass. Reichliches Schnapstrinken und Tabakkauen wurde zugegeben. Nach halbjähriger Abstinenz trat eine erhebliche Verbesserung der Sehschärfe ein, aber erneute Verschlechterung bei Rückfall in den Tabak- und Alkoholgenuss. Etwa $2^3/_4$ Jahre nach der ersten Untersuchung erlitt der Mann eine Kalkverletzung des linken Auges. Nach der fast spurlosen Abheilung derselben war

$$SR = {}^8/_{200},\ SL = {}^6/_{200}.$$

Beide Papillen erscheinen atrophisch, weisslich, und die Arterien verengt. Rechtes Gesichtsfeld ist jetzt für Weiss mässig, für Blau stark concentrisch verengt. Grün wird überhaupt nicht mehr erkannt, Roth nur in einem halbmondförmigen, meist nach innen vom Fixirpunkte gelegenen Gebiete und zwar nur mit Quadraten von 10 mm (Fig. 40). Weiss erscheint im Centrum grau. Die centrale Fixation des rechten Auges ist aufgehoben und die Blicklinie weicht 8° nach aussen ab.

Links besteht noch stärkere Einengung für Weiss und Blau, wobei ein blaues Object von 10 mm Seite benutzt werden musste. In Folge dessen

Fig. 40.

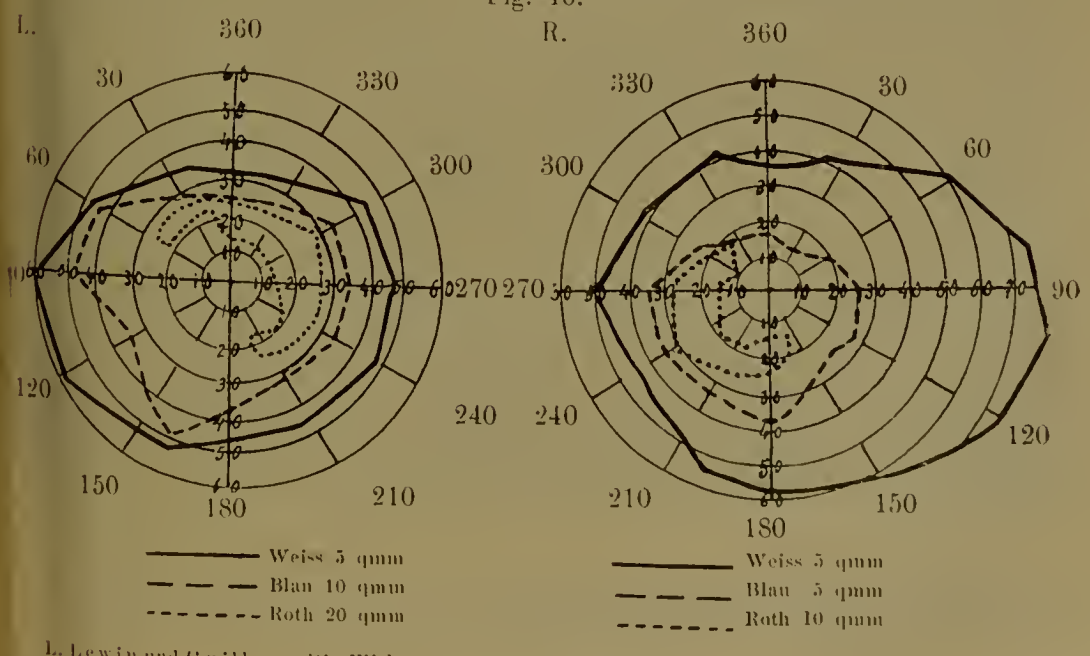

erscheint das blaue Gesichtsfeld weiter als rechts, wo ein Quadrat von 5 mm benutzt wurde.

Roth (20 mm²) wird nur in einer schmalen sichelförmigen, hauptsächlich auf der inneren Gesichtsfeldhälfte gelegenen Zone erkannt, Grün nicht mehr (Fig. 40). Auch hier findet sich weder absolutes noch Blauscotom[1]).

Dieser Ausgang wird ausserdem noch von mehreren älteren und neueren Beobachtern beschrieben[2]).

Die Ursache ist natürlich wiederum in der Regel die Unfähigkeit des Kranken, sich des gewohnten Reizmittels zu enthalten. Wie lange oder gar in welchen Quantitäten der Alkohol einwirken muss, bis dieses Ergebniss erreicht ist, lässt sich allerdings auch nicht annähernd bestimmen. Diese Einwirkung ist ja wohl niemals eine ununterbrochene, denn die Abnahme der Sehkraft ist für jeden Menschen ein so erschreckendes Symptom, dass sich der Befallene wenigstens eine Zeit lang immer entschliessen wird, den ärztlichen Rath bezüglich der Abstinenz zu befolgen. Das Schlimme ist nur, dass der Kranke die Gefahr zu früh für beseitigt erachtet und alsdann glaubt, zu seinen früheren Gewohnheiten ungestraft zurückkehren zu dürfen. Auf diese Weise schlägt die vorübergehende Besserung sehr bald in ihr Gegentheil um und die Krankheit nimmt durch wiederholte Rückfälle dieser Art einen sehr chronischen Verlauf, so dass wohl immer eine Reihe von Jahren vergehen dürfte, bis das ausgesprochene Bild der Atrophie vorhanden ist.

8. Die Diagnose.

Die Diagnose der Krankheit ist unter Beachtung alles dessen, was über das klinische Bild gesagt worden ist, und namentlich auch durch Feststellung des ätiologischen Momentes und Berücksichtigung des Allgemeinbefindens in der Regel nicht schwierig.

Von besonderer praktischer Wichtigkeit ist die Frage, ob es sich um die toxische oder um schwere Formen der chronischen retrobulbären Neuritis (Neuritis axialis Foerster) handelt, welche Scheidung sowohl durch das Krankheitsbild, wie den weiteren Verlauf durchaus berechtigt ist. Es ist freilich zuzugeben, dass die Krankheitsbilder, namentlich im Anfange, vollkommen übereinstimmen können, da auch bei der Neuritis axialis nicht immer gleich ein absolutes Scotom nachzuweisen ist. Die weitere Entwickelung bringt aber in der Regel bald Aufklärung. Das Gegentheil, dass auch im weiterem Verlaufe die nicht auf Intoxication beruhende Neuritis vollständig dem Bilde der Alkoholneuritis gleicht, fand man unter 66 Fällen von Neuritis retrobulbaris nur drei Mal, nämlich bei einem Manne von 26 Jahren und zwei Weibern von 26, beziehungsweise 62 Jahren. Hier fehlten alle Anhaltspunkte für Alkohol- und Tabakmissbrauch oder eine ähnliche Giftwirkung, und doch deckte sich das Krankheitsbild vollständig in Bezug auf Symptome und Verlauf mit der gewöhnlichen Alkohol-Tabak-Amblyopie. Umgekehrt beobachtete man unter 138 Fällen von Intoxicationsamblyopie fünf Mal das Bild der eigentlichen retrobulbären Neuritis, indem drei von ihnen einen besonders

1) Groenouw, l. c.

2) Galezowski, Recueil d'Ophthalm. 1876. p. 331. — Brauchli, l. c. — Hinde, Medic. Record. Vol. XIII. p. 70 u. A.

grossen absoluten Defect hatten, einer grössere centrale Scotome auch für Blau, und einer, ausser centralem Farbenscotom eine erhebliche periphere Einengung. Das Vorkommen solcher Uebergangsformen muss daher bei der Stellung der Diagnose immer im Auge behalten werden, doch sind solche Fälle offenbar recht selten.

Die Unterschiede, welche durch Vergleich mit 66 Fällen von eigentlicher retrobulbärer Neuritis festgestellt wurden, sind folgende: Relative, doppelseitige, centrale Gesichtsfelddefecte, wie bei der Alkohol-Tabakamblyopie fanden sich nur zehn Mal, von diesen waren aber, wie gesagt, nur drei, welche auch im weiteren Verlaufe ein gleiches Verhalten zeigten. Grössere absolute Defecte waren unter den Neuritisfällen 24 Mal, bei der Tabak-Alkoholamblyopie unter 138 Fällen nur drei Mal vorhanden. Ferner war bei Neuritis axialis die Affection viel häufiger einseitig. Centrale Farben- und absolute Scotome wurden unter den 66 Fällen 8 Mal einseitig gefunden, bei Alkohol-Tabakamblyopie nur einmal. Einseitige Sehstörung fand sich bei der letzteren gar nicht, unter den 66 anderen Fällen 27 Mal. Auch verging zuweilen zwischen der Erkrankung des ersten und zweiten Auges ein längerer Zwischenraum von Wochen und Monaten, bei der Intoxicationsamblyopie höchstens einige Tage.

Zehn Mal fanden sich bei der eigentlichen Neuritis nur periphere partiell ringförmige Zonen der Gesichtsfelder erhalten, die wahrscheinlich aus ursprünglich centralen Defecten hervorgingen. Bei der Alkohol-Tabak-Amblyopie kamen solche Bilder nicht vor, ebenso wenig einspringende Winkel. Die Sehschärfe war bei der Neuritis retrobulbaris oft unter $^6/_{200}$ gesunken, auch völlige Erblindung eingetreten, beides in den anderen Fällen nicht. Bei der Intoxicationsamblyopie wurde ein plötzliches Eintreten und von vornherein sehr erhebliche Störung nicht beobachtet, wohl aber bei der anderen Erkrankungsform.

Die Intoxicationsamblyopie durch Alkohol und Tabak beobachtet man bei Weibern nur ausnahmsweise. Die Neuritis retrobulbaris betraf unter jenen 66 Fällen 27 Mal Weiber. Die Alkohol und Tabak-Amblyopien sind fast immer über 30 Jahre alt, am häufigsten zwischen 40 und 50. Die chronische Neuritis retrobulbaris findet sich vorwiegend in jüngeren Jahren und wird nach dem vierzigsten seltener.

Schmerzhaftigkeit in der Tiefe der Orbita fand sich bei Alkohol-Tabak-Amblyopie niemals, in den anderen 66 Fällen zwölf Mal[1]).

Ein anderer Beobachter[2]) führt an, dass bei Neuritis axialis sich schon bei sehr geringer Ausdehnung des Scotoms ein vollständiger Weissdefect finde, auch habe das Scotom im Anfange die Gestalt eines stehenden Ovals. Dieses letztere Zeichen ist jedenfalls nicht immer zuverlässig, übrigens auch als Characteristicum der Tabak-Amblyopie in Anspruch genommen. Ferner wird hervorgehoben die im Vergleiche zum relativen Defecte grosse Ausdehnung des absoluten bei der Neuritis axialis, sowie die Neigung des letzteren, auch auf die innere Gesichtsfeldhälfte übergreifen, so dass das Scotom eine mehr pericentrische Lage erhält[3]).

Auch bei Diabetes kommt eine centrale Amblyopie vor, ähnlich der

1) Uhthoff, l. c.
2) Wilbrand, Klin. Monatsbl. f. Augenheilk. 1878. p. 505.
3) Groenouw, l. c.

bei Tabak-Alkoholvergiftung, welche aber, entsprechend dem Charact der Krankheit, meist einen sehr chronischen Verlauf nimmt und sonst doch wieder mehr der anderen Form der retrobulbären Neuritis sich nähert.

Desgleichen haben die centralen Scotome der multiplen Sclero zuweilen Aehnlichkeit mit der Tabak-Alkohol-Amblyopie und finden sich auch schon im Beginn der Krankheit, bei wenig ausgesprochenen Allg meinerscheinungen. Die Feststellung der Anamnese und der weite Verlauf unter sorgfältiger Beobachtung anderweitiger Krankheitssympton müssen hier die Diagnose sichern.

Schliesslich seien noch die Unterschiede erwähnt, welche man g funden haben wollte, je nachdem die Krankheit durch Alkohol od Tabak entstanden war. Die Angabe, dass das Scotom bei Tabak par central, bei Alkohol pericentral gelegen sei, wurde bereits als unrich dargethan. Auch dass nur durch Alkohol vollständige Rothgrünblindh entstehe, während sie bei Tabak nicht beobachtet werde[1]), trifft nic zu. Wir verweisen auf die Angabe anderer Untersucher, welche sog den Ausgang in Sehnerven-Atrophie durch Tabak beobachtet haben. Ueb liegende und stehende Form des Scotoms wurde oben bereits abgehande

Andere wollen bei Tabak einseitigen Beginn und zwar rechts beo achtet haben, bei Alkohol doppelseitigen. Nur bei Alkohol soll Ny talopie vorhanden sein, bei Tabak Hemeralopie. Bezüglich der Pupi ist mehrfach behauptet worden, dass sie bei Nicotinvergiftung eng gefund würde, oft mit Accommodationsspasmus, bei Alkohol weit mit Accom modationsschwäche. Die Pupille des Alkoholikers sollte sich auf Lic schnell contrahiren, dagegen langsam und unvollständig bei der Accom modation.

Ferner wollte man bei Alkohol eine schnelle, bei Tabak ei langsame Entwicklung beobachtet haben, bei Alkoholamblyopie Kop schmerzen, bei Tabak nicht. Auch sollten Farbenverwechselung nur der Alkoholamblyopie eigenthümlich sein.

Alle diese Merkmale haben keine Bestätigung gefunden, und es gie keine Symptome, welche ausschliesslich der Einwirkung der einen od der anderen der beiden Noxen auf den Sehnerven eigenthümlich wäre

9. Die Prognose.

Die Prognose ergiebt sich aus dem, was über Rückbildung u Ausgänge der Erkrankung gesagt worden ist. Sie ist somit im Allg meinen eine gute, vorausgesetzt, dass Abstinenz geübt wird. Sch eine kurze Beobachtung wird oft die Entscheidung bringen, da in d gutartigen Fällen nach wenigen Tagen eine Besserung erreicht wi Durch briefliche Anfrage bei den Kranken hat man wiederholt festg stellt, dass die Heilung eine dauernde war.

Nach einer Statistik wurden, abgesehen von 51 Fällen, wo das E gebniss unbekannt blieb, 27,96 pCt. geheilt, 56,94 pCt. gebessert, v denen aber Viele sich der Weiterbehandlung entzogen und nur 15,03 pC blieben ungeheilt[2]). Hierbei sind als geheilt alle diejenigen gerechn

1) Hirschberg, l. c.

2) Brauchli, l. c.

in denen die Sehschärfe auf dem einen Auge 1, auf dem anderen mindestens $^2/_3$ betrug, und bei denen Farbenstörungen nicht mehr nachgewiesen werden konnten. Bei der wohl erlaubten Voraussetzung, dass von den Gebesserten auch noch viele vollständig geheilt worden sind, wäre die Prognose noch besser. Gänzliche Erblindung ist sehr selten. Nach einer Zusammenstellung kamen auf 2528 Blinde nur 0,039 pCt., deren Amaurose auf die Einwirkung von Tabak und Alkohol zurückgeführt werden konnte.

Wenn demgegenüber ein Anderer unter 93 Fällen nur 59 Mal Heilung und Besserung erreichte, so ist dies wohl nur dadurch zu erklären, dass er auch andere Formen der retrobulbären Neuritis mitrechnete. Es folgt dies auch daraus, dass er als Krankheitsdauer $1^1/_2$ bis 2 Jahre angiebt, und dass nach seiner Erfahrung nicht selten die Besserung erst begann, nachdem alle Kurversuche längst aufgegeben waren[1]).

Für den Verlauf der Krankheit giebt uns der Grad der Sehschärfe keinen Anhaltspunkt. Wir finden zuweilen eine Herabsetzung der Sehschärfe bis auf Fingerzählen mit verhältnissmässig schneller Heilung, während in anderen Fällen bei noch ziemlich günstigem Sehvermögen eine Besserung kaum erzielt werden kann. Die Regel ist jedenfalls, dass sowohl durch Abstinenz, wie eine geeignete Behandlung die Sehschärfe sich bald hebt.

Hieraus ergiebt sich auch, dass wir aus dem Grade der vorhandenen Sehschärfe nicht berechtigt sind, Schlüsse auf die Dauer der Krankheit zu ziehen. So wie die Sehstörungen im Anfange sehr verschieden sind, so hängt auch ihr weiteres Verhalten, und namentlich das Tempo, in welchem eine etwaige Besserung fortschreitet, von Einflüssen ab, die sich nicht mit Sicherheit übersehen lassen. Ebenso wenig ist in vernachlässigten und sich selbst überlassenen Fällen auf eine constante Abnahme der Sehschärfe zu rechnen.

Ueber dieses Verhältniss zwischen Sehschärfe und Krankheitsdauer findet sich eine Erhebung, welche 86 Fälle betrifft. In derselben liest man zu den verschiedensten Krankheitsepochen vielfach die Angabe, dass das eine Mal die Sehschärfe normal war, das andere Mal nur Handbewegungen erkannt oder Finger gezählt werden konnten[2]). Interessanter als die Thatsache selbst wäre es freilich, ihren Ursachen nachzuforschen. Dass selbst nach monatelangem Bestehen das Sehvermögen „noch“ fast normal sein kann, darf nur für solche Fälle als erwiesen angenommen werden, wo anamnestisch festgestellt ist, dass dieser Zustand von Anfang an bestand.

Das Auftreten eines absoluten Scotoms bedeutet immer eine ernstere Erkrankung, doch sind auch solche Fälle vollkommener Heilung fähig. Von ungünstiger Bedeutung ist das Uebergreifen dieses Defectes auf die innere Gesichtsfeldhälfte, ebenso stärkere Verengerungen der Aussengrenzen, zumal die bekannten sectorenförmigen Einschnitte, wogegen der Augenspiegelbefund nicht entscheidend ist, selbst bei ausgedehnter grauer Verfärbung des Sehnerven. Bezüglich des Einflusses der Krankheitsdauer ist das Wissenswerthe bereits erörtert worden.

---

1) Krenchel, l. c.

2) Brauchli, l. c.

10. Die Behandlung.

Als Heilmittel gegen diese Krankheit sind fast alle diejenigen empfohlen worden, welche gegen Erkrankungen des Sehnerven überhaupt sich mehr oder weniger bewährt haben. Das Wichtigste ist selbstverständlich, den Kranken der auf ihn wirkenden Schädlichkeit zu entziehen, und ohne dieses ist jede Behandlung aussichtslos. Durch sofortige gänzliche Entziehung wird man den schnellsten Erfolg erwarten dürfen, doch ist hierin bekanntlich bei Alkoholikern Vorsicht geboten.

Das Verbot von Alkohol wird am besten ein für alle Mal aufrecht erhalten, obschon ja vielfach beobachtet wurde, dass nach erfolgter Heilung ein mässiger Alkoholgenuss nicht schädlich ist. Man kann indessen oft genug erleben, und hört das auch von den Kranken selbst bestätigen, dass die vollständige Abstinenz leichter durchzuführen ist, als die theilweise, weil bei der ersteren die Verführung und die Gelegenheit a limine abgewiesen werden, während eine gewisse Nachgiebigkeit gegen lieb gewordene Gewohnheiten sehr leicht wieder zur Widerstandslosigkeit führt. Rückfälle werden jedenfalls oft genug beobachtet.

Durch die Abstinenz allein kann man eine erhebliche Besserung, ja sogar Heilung erzielen, namentlich wenn durch Darreichung salinischer Abführmittel oder von Decocten aus Rhamnus frangula und anderer geeignete Medicamente die Verdauung geregelt, etwaiger Magenkatarrh bekämpft und die Ernährung gehoben wird. Zur Unterstützung werden in frischen Fällen bei gutem Kräftezustande Blutentziehungen zu versuchen sein. Ueber den Werth derselben sind ja allerdings die Ansichten getheilt, doch glauben wir, dass ein Versuch stets zu empfehlen ist. Dass die Sehschärfe sich bessert nach Entnahme eines Heurteloup, ist oft sehr deutlich[1]): thut sie es, auch nach wiederholter Anwendung — etwa in Zwischenräumen von acht bis zehn Tagen — nicht, so hat man von dieser Behandlung nichts zu erwarten. Alsdann versuche man Schwitzkuren durch römische Bäder, hydropathische Einwickelungen oder Pilocarpininjectionen.

Die letztgenannten Mittel, die in mehr oder minder umfangreicher Weise eine Wasserverschiebung im Körper erzeugen, halten wir nach dem jetzigen Stande biologischer Erkenntniss für besonders aussichtsvolle. Die Stoffwechselvorgänge erfahren dadurch, ebenso wie durch den Gebrauch von Trinkkuren, besonders mit alkalischen Mineralwässern eine Aenderung. Eine recht beträchtliche Menge von Harnstoff erscheint z. B. danach mehr im Harn, nicht nur durch eine Auswaschung des bereits im Organismus gebildeten, sondern auch unter diesem Einflusse neu entstandenen. Der Antrieb zur Abstossung in regressiver Metamorphose befindlicher Gewebe sowie andererseits der Antrieb zur Regeneration kann kaum in unschädlicherer und vollkommenerer Weise am Auge, wie auch sonst im Körper durch irgend welche andere Eingriffe veranlasst werden.

Reizende Fussbäder erfreuen sich eines alten Rufes, wenn auch oft kein sonderlicher Nutzen zu bemerken war. Es kommt hier das Prinzip

1) Pagenstecher u. Saemisch, Klin. Beob. aus der Augenheilanstalt z. Wiesbaden. 1861. H. 1. S. 57.

in Frage, zeitweilig durch die künstliche Hyperämie irgend eines Körpertheils andere an Blut verarmen zu lassen. Nach Fortfall des Reizes ist der Zustrom von Blut zu dem eine Zeit lang anämisirt gewesenen Theil ein besonders starker, so dass dadurch auch die Ernährungsverhältnisse dieser Gewebe eine Aenderung erfahren können. Bei kranken Geweben bedarf es oft nur eines zeitlich sehr kurzen Anstosses, um Aenderungen in der Function durch solches Zuströmen frischen und vermehrten Blutes zu erzeugen.

In älteren Fällen, sowie zur Beseitigung hartnäckiger Zustände ist Strychnin zu versuchen, desgleichen Jodkalium. Von dem letzteren werden grosse Dosen, täglich bis zu 5 g allmählich ansteigend, empfohlen. Dieselben sollen sechs bis acht Wochen lang genommen werden[1]). Diese Dosen sind unter allen Umständen als zu hohe zu bezeichnen; denn das was Jodkalium veranlassen soll, nämlich eine Aenderung der Stoffwechselvorgänge direct und durch die Vermehrung der Harnmenge, kann schon ergiebig genug durch Dosen von 0,5—1,0 täglich herbeigeführt werden. Des grossen Ueberschusses von Jodsalz entledigt sich der Organismus sehr schnell, sicherlich ohne dass er zuvor gewirkt hat.

Neuerdings wird in Russland, der Heimstätte des „Sperming", dieses Mittel gegen Sehnervenatrophie, angeblich erfolgreich, gebraucht. Zwei an Alkohol-Amblyopie Leidende sollen dadurch hergestellt worden sein[2]).

Wie Minderung oder Fortlassen des Genussmittels und Strychningebrauch die Alkohol-Sehstörungen beeinflussen, selbst wenn ein mässiger Tabakgebrauch beibehalten wird, beweisen die beiden folgenden Beobachtungen, denen sich manche andere, auch aus unserer eigenen Erfahrung anreihen liesse:

Ein 32jähriger Mann, der täglich bis 120 g Whisky und $^1/_2$ Liter Rothwein, sowie auch sechs bis sieben Pfeifen Tabak verbrauchte, klagte über zunehmende Sehschwäche und allerlei schiessende Schmerzen in Armen und Beinen. Geringe Myopie. Sehschärfe $= {}^8/_{50}$. Concave Gläser von einer bis $^8/_{30}$ Dioptrien besserten das Sehen. Die Papillen erschienen blass.

Herabsetzen der Alkoholmenge um die Hälfte und des Tabaks bis auf eine Pfeife täglich und Verabfolgen von Strychnin liessen in einem Monat die Sehschärfe auf $^8/_{30}$ und bald auch auf $^8/_{25}$ steigen mit concaven Gläsern[3]).

Ein starker Tabakraucher und Rothweintrinker hatte mit einem Convexglase bisher gut gelesen. Seit acht Wochen legte sich ein Nebel vor seine Augen, der ihm seit drei Wochen das Lesen unmöglich machte. Keinerlei Veränderungen fanden sich am und im Auge. Sehschärfe beiderseits $= {}^{20}/_{200}$.

Gesichtsfeld beiderseits normal, die Farbengrenzen etwas eingeengt. Kein centrales Scotom für Weiss oder Farben.

Ordinirt wurden: Dunkelzimmer, Atropin, Strychnin-Injectionen, Abstinenz von Alkohol und Tabak. Die Sehschärfe stieg bald auf $^{20}/_{20}$. Jäg. 1 wurde mit + 5.5 D auf 8 Zoll gelesen[4]).

---

1) Samelsohn, l. c.

2) Jakowlew, Petersb. Ophthalm. Gesellsch. 1899. 18. Febr.

3) Buzzard, The Lancet. 14. July 1883. p. 52.

4) Vossius, Klin. Monatsbl. f. Augenheilk. Bd. XXI. 1883. p. 291.

Hier fehlte also jeder pathologische Befund. Es war kein centrales Farbenscotom vorhanden, und die erhebliche Sehstörung heilte schnell.

Ein 44jähriger Mann, der Rothwein im Uebermaass trank, aber nur einige Cigaretten täglich rauchte, zeigte bei der Untersuchung einer Sehschärfe von beiderseits $^2/_{60}$. Die ganze Papillenoberfläche war etwas blass. Die Gesichtsfelder entsprachen den folgenden Zeichnungen (Fig. 41). Tremor, Appetitlosigkeit und Schwindel bestanden. Reflexe waren normal. Kein Eiweiss.

Das Sehen ging besser im Schatten als im Sonnenlicht vor sich.

Aufhören des Weintrinkens, Strychnininjectionen und Laxantien liessen trotz Fortgebrauches der Cigaretten schon nach vier Tagen die Sehschärfe beiderseits $^2/_{24}$ sein, nach vier Wochen $^6/_{24}$, nach acht Wochen $^6/_{6}$. Farbenempfindung und Gesichtsfelder waren normal[1]).

Fig. 41.

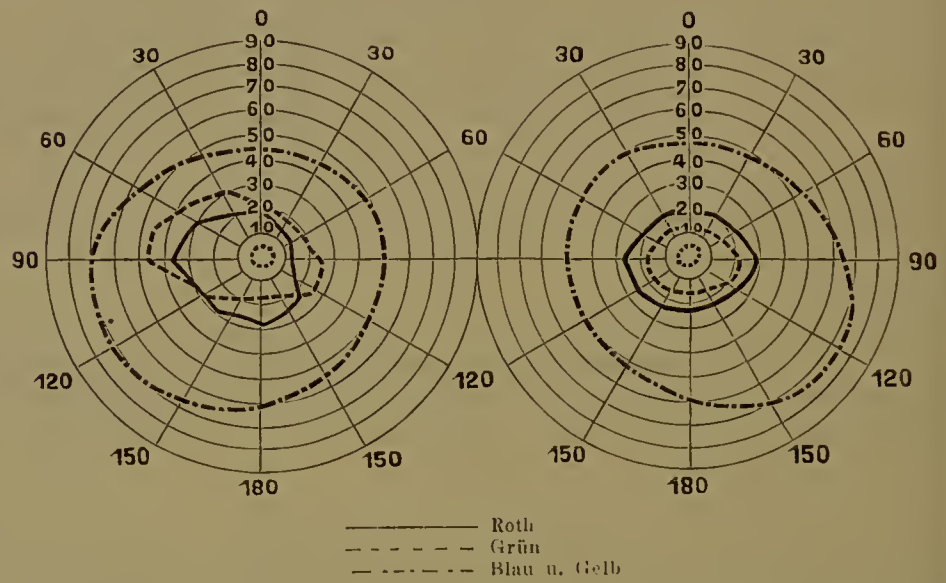

Ein 40jähriger Uhrmacher, der fünf Cigarren täglich rauchte und ein Glas Wein vor dem Zubettgehen trank, sich schlecht ernährte und viel Kaffee zu sich nahm, bekam Sehstörungen.

Fig. 42.

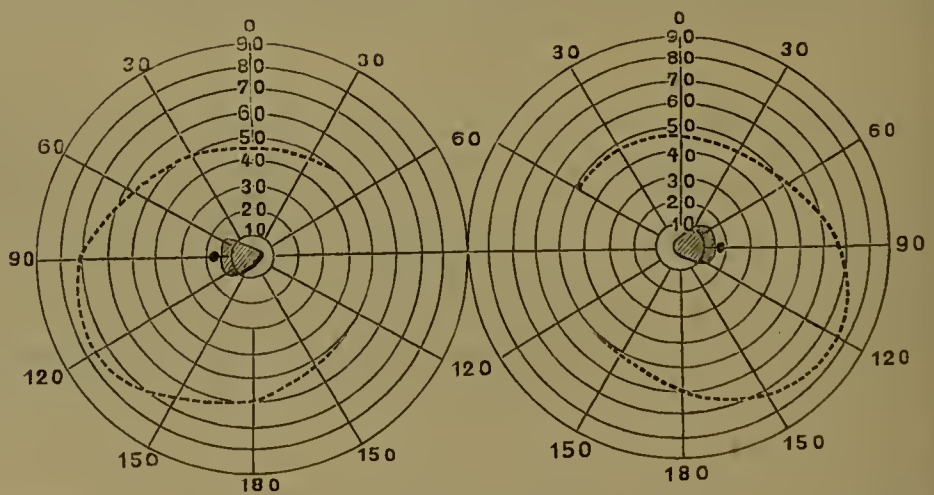

1) van Millingen, Transact. of the Ophthalm. Soc. Unit. Kingd. Vol. VIII. 1888. p. 245.

Sehschärfe beiderseits = $^6/_{36}$. Das rechte Auge wies eine leichte Atrophie der Chorioidea am äusseren Theil der Papille auf. Emmetropie. Das linke Auge war normal. Der Kranke klagte über Blendungsgefühl beim Arbeiten mit glänzenden Metallen und über Funkensehen.

Die Gesichtsfelder waren eingeengt (Fig. 42). Durch Entziehung nur des Weines bei Fortgebrauch von vier bis fünf Cigaretten, Aufbesserung der Ernährung und anfangs täglicher, später zweimal wöchentlicher Strychnininjection schwanden die Symptome, so dass das Arbeiten nach vier Monaten wieder möglich wurde. Nach acht Monaten war die Sehschärfe beiderseits = $^6/_9$. Farbenempfindung normal[1]).

Wie andererseits trotz Behandlung keine Besserung zu erzielen ist, wenn der Alkohol fortgebraucht wird, lehrt der folgende Fall, in dem freilich das Sehleiden ziemlich weit vorgeschritten war.

Ein 36jähriger starker Trinker (Brandy, Bier und Wein), der aber nicht rauchte, hatte bei der Untersuchung eine Sehschärfe von $^6/_{200}$.

Die äussere Hälfte beider Papillen war blass. Starker Tremor. Scotom für Roth. Grünempfindung sehr zweifelhaft; Blau und Gelb werden normal gesehen (Farbenplättchen von 1 mm im Quadrat). Leichte Einengung für Weiss temporalwärts. (Fig. 43.)

Keine Besserung nach vier Monaten, weil der Alkohol fortgebraucht wurde[2]).

Fig. 43.

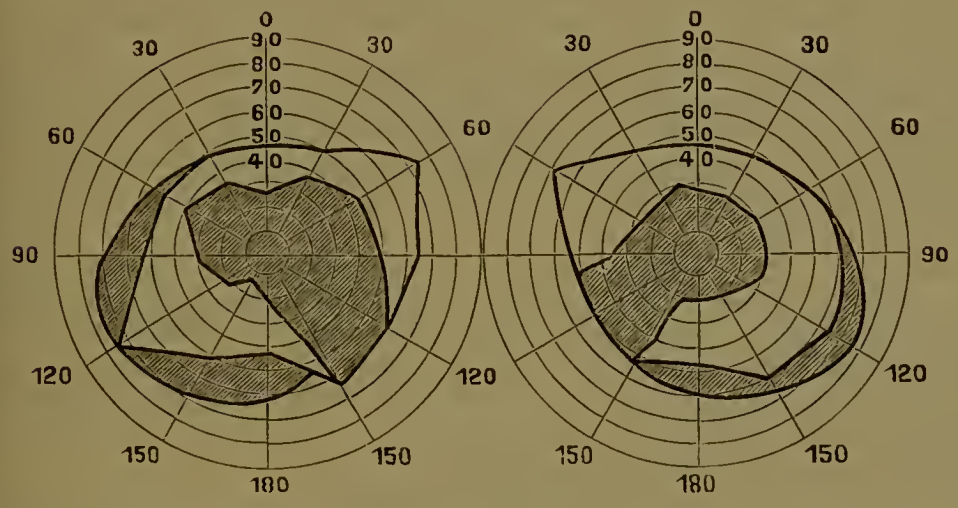

Nicht ungesagt darf freilich bleiben, dass unter den Paradoxen, die menschliches Leben und Leiden so reichlich enthält, auch die festgestellt wurde, dass eine Alkohol-Tabak-Amblyopie trotz Weitergebrauchs der Genussmittel fast vollständig schwand[3]).

Quecksilber wurde ebenfalls empfohlen, theils in Pillenform, theils als Inunction, von anderer Seite allerdings auch widerrathen. Das Mittel ist nicht ungefährlich, und darf jedenfalls dem Kranken nicht in grösserer Menge zum Gebrauche ohne ärztliche Aufsicht verschrieben werden. Der Einfluss auf das Sehvermögen ist sorgfältig zu beobachten.

1) van Millingen, Transact. of the Ophthalm. Soc. Unit. Kingd. Vol. VIII, 1888. p. 245.

2) van Millingen, l. c.

3) Nettleship, Transactions of the Ophthalm. Soc. of the Unit. Kingd. Vol. VII. 1887. p. 45. — Berry, l. c.

und bei irgend welcher nachtheiligen Wirkung diese Behandlung sofort abzubrechen.

Von Santonin will man in chronischen Fällen sehr günstigen Erfolg gesehen haben. Dasselbe wurde angewandt auf Grund der Beobachtung von Rose, dass die Netzhautgefässe sich im Santoninrausche stark ausdehnen und daraus geschlossen, dass durch die vermehrte Blutzufuhr die Ernährungsverhältnisse der Netzhaut sich bessern müssten. Als Beispiel werden zwei Fälle angeführt. In dem einen war trotz Monate langer Abstinenz, Fussbädern, Strychninjectionen etc. die Sehschärfe = $^1/_{10}$. Nach einer Dosis Natrium santonicum von 0.3 g soll sie sich bis zum nächsten Tage auf $^1/_5$ gehoben haben. In einem Monat erfolgte völlige Wiederherstellung. In dem zweiten Falle hatte sich sogar in einer Stunde die Sehschärfe von $^1/_7$ auf $^1/_5$ gehoben[1]). Ein anderer Beobachter konnte jedes Mal eine halbe Stunde nach der Verabfolgung des Mittels eine vorübergehende Besserung auf dem wenigst afficirten Auge feststellen[2]).

Eine ähnliche, sehr schnelle Wirkung wird dem Amylnitrit nachgerühmt. So soll dasselbe in einem Falle von centraler Amblyopie in der Zeit von 5 Minuten die Sehschärfe von $^{20}/_{200}$ auf $^{20}/_{40}$ gesteigert haben[3]).

Besonders empfohlen wird auch neben der Entziehung der Gebrauch des Bromkaliums oder des Bromkaliums mit Jodkalium.

Ein 52jähriger alkoholischer Steinmetz hatte eine allmähliche Verringerung seines Sehvermögens bemerkt, die schliesslich so zunahm, dass er Personen auf sechs bis sieben Fuss nicht mehr zu erkennen vermochte. Er sah besser im Dunkeln als am Tage. Mässige Pupillenerweiterung. Die Prüfung ergab beiderseits schwieriges Lesen von Sn XV bei 5 Fuss Entfernung. Peripherisches Sehen war normal.

Ophthalmoskopischer Befund: Die beiden Papillen waren ungleich in der Form. Die eine war von einem weissen breiten Kreis umgeben, der sich bemerkbar vom Augenhintergrund abhob. Einige Retinalgefässe verschwanden dadurch.

Behandlung: Täglich 1 g Bromkalium bis 4 g steigend, Augeninstillation mit Eserin und Aussetzen von Alkohol. In circa zwei Monaten war wieder der Normalzustand eingetreten[4]).

Ein stark rauchender und trinkender Arzt bemerkte an sich eine Abnahme der Sehschärfe; sie wurde auf ein Zehntel festgestellt. Beiderseits bestand ein centrales Scotom für Grün und ein unvollständiges für Roth. Nach einiger Zeit wurde er fast blind. Die Nn. optici waren atrophisch. Es bestanden ausserdem: Benommensein, Phantasieren, Paraesthesieen in den Beinen, die sich bei Berührung als hyperästhetisch erwiesen, Lähmung und Athrophie der Beine, dann der oberen Gliedmaassen.

Jodkalium, Bromkalium und Aussetzen der Genussmittel schaffte Besserung der motorischen und sensorischen Defecte[5]).

---

1) Schoen, l. c.
2) Brauchli, l. c.
3) Power, Medic. News. 1886. 4. Dec.
4) Lopez Diez, Gaz. med. Ital. Lomb. 13. Oct. 1877. No. 41. p. 408.
5) Standish, Boston med. and surgic. Journ. 1886. 22. Apr.

Gelegentlich findet man noch die verschiedensten anderen Mittel erwähnt, wie: Nitroglycerin, Chinin, constanten Strom und sogar ein Serum, das „Antiäthylin". An dem letzteren ist der Name das einzig gute. Die erstgenannten haben sich nicht einbürgern können.

Die besten Erfolge wurden bei 42 von 93 Kranken durch die Abstinenz und den Gebrauch von künstlichem Karlsbader Salz erzielt. Von ihnen wurden 8 geheilt, 25 gebessert und 9 blieben ungeheilt.

In einem Falle von Alkoholamblyopie, wo die Abstinenz keinen Erfolg hatte, wurde angeblich durch innerliche Verabfolgung von Pilocarpin Heilung erzielt[1]).

Sehr wichtig ist bei dieser Krankheit die Anstaltbehandlung. Es wird berichtet, dass in 26 geheilten Fällen die durchschnittliche Behandlungsdauer 92 Tage betrug. Sechszehn von diesen waren ambulant behandelt und erforderten eine Zeit von 114 Tagen, 4 waren theils ambulant, theils stationär geheilt in 95 Tagen und 6 nur stationär behandelte in 21 Tagen geheilt. Die ambulant behandelten Fälle erforderten also das Fünffache an Zeit gegenüber den stationär behandelten, wofür die Erklärung wohl durch die weniger strenge Durchführung der Abstinenz ausserhalb der Klinik gegeben ist[2]).

Das Verhältniss dieser Krankheitsausgänge zu einander spiegelt das folgende Diagramm wieder:

	Gesammtzahl	Geheilt		Gebessert		Ungeheilt	
		Zahl	%	Zahl	%	Zahl	%
Ambulant	46	16	34,8	23	50,0	7	15.2
Stationär	30	6	20,0	19	63.3	5	16.7
Ambulant und stationär .	17	4	23,53	11	64,7	2	11.7
	93	26	—	53	—	14	—

III. Die Aetiologie.

1. Die Rolle des Alkohols gegenüber dem Tabak als Augenstörer und statistische Feststellungen hierüber.

Es wurde bereits gesagt, dass bei Menschen, die sowohl dem Alkohol-, wie dem Tabakgenusse fröhnen, als Ursache für die sogen. Intoxicationsamblyopie beide Genussmittel angesehen werden müssen. Dieser Standpunkt ist von den deutschen Autoren stets festgehalten worden, wenn auch die Einen den Alkohol, die Anderen den Tabak als die grössere Schädlichkeit erachteten. Ueber die Frage, wie weit in jedem einzelnen Falle das eine oder das andere der beiden Gifte zu beschuldigen ist, kann die Entscheidung allerdings sehr schwierig sein, da sie in der Regel beide einwirken, und es bei den unzuverlässigen Angaben

1) Galtier, Annales d'Oculistique. T. CXXVIII. p. 371.
2) Brauchli, l. c.

der Kranken kaum möglich ist, sich über den Grad dieser Einwirkung ein sicheres Urtheil zu bilden. Jedenfalls ist es unrichtig, sei es den Alkohol, sei es den Tabak als vollkommen nebensächlich und harmlos hinzustellen.

Einen solchen unhaltbaren Standpunkt nahmen hauptsächlich englische Beobachter ein, indem sie eine schädliche Einwirkung des Alkohols in Bezug auf dieses Leiden zum Theil gänzlich leugneten oder stillschweigend ignorirten[1]). Wenn diese Ansicht sich keine allgemeine Geltung verschaffte, so ist dies wohl hauptsächlich auf die wenig kritische Art zurückzuführen, mit der manche von jenen Beobachtern verfuhren.

So liest man Berichte über Kranke, welche stark tranken und dabei sehr mässig rauchten, z. B. drei Cigarren in der Woche, in denen aber doch zum Ausdruck kommt, dass der Tabak die Krankheit herbeigeführt habe.

In einer Untersuchung von Hutchinson[2]) über die Tabakamblyopie wird über 28 Erkrankungen von Männern berichtet, die amblyopisch geworden waren. Darunter waren starke Trinker. Von dem einen wurde angegeben: „has drunk alcoholic liquors constantly, but in moderate quantity", von einem Anderen: „drinks several glasses of brandy and some beer daily", von einem Dritten: „has been a great drinker, half a pint of spirits and two or three pints of beer daily, or more", von einem Vierten: „has drunk a good deal of gin and rum", von einem Fünften: drinks freely, and often gets drunk" u. s. w.

Damit aber noch nicht genug! Es wird sogar in dieser Untersuchung über Tabakamblyopie eine Frau angeführt, die nie geraucht, aber mässig den „Stimulantien" zugesprochen hatte, also ein Fall reinster Alkoholamblyopie, ohne dass hier, wie in den vorerwähnten 28 Fällen des Einflusses des Alkohols in dem Titel oder den Schlussfolgerungen gedacht wird.

Wir haben geglaubt, diese Thatsachen hier einfügen zu müssen, um die ganze Unhaltbarkeit der sich darin kundgebenden Auffassung festzustellen.

Es ist durchaus nicht nothwendig, dass die alkoholliebenden Personen, um sehkrank zu werden, sich etwa täglich einen starken Rausch zuziehen. Es genügt ein reichlicher Alkoholgenuss mehrmals täglich bei jeder Mahlzeit, oder noch wiederholt dazwischen, ohne dass wirkliche Trunkenheit eintritt. Gleichzeitige Einwirkung beider Gifte wird natürlich den Ausbruch des Leidens beschleunigen[3]).

Bei 204 Fällen von retrobulbärer Neuritis, in denen das ätiologische Moment ermittelt werden konnte, fand sich:

Alkoholgenuss	64 Mal
Alkohol- und Tabakgenuss .	45 „
Tabakgenuss	23 „

1) Berry, Transactions of the Ophthalm. Soc. of the Unit. Kingd. Vol. VII. 1887. p. 91. — Gunn ibid. p. 67.

2) J. Hutchinson, Ophthalm. Hosp. Rep. 1873. p. 169.

3) Die sonderbare Ansicht von Hutchinson und Berry, dass gleichzeitiger Alkoholgenuss den Folgen des Tabakmissbrauches entgegenwirke, hat bis jetzt keine Anhänger gefunden.

Dabei wurde in der Weise verfahren, dass die Fälle, in denen die objectiv ausgesprochensten Symptome des übermässigen Alkoholgenusses vorlagen, Tabak aber nur in sehr mässigem Grade genossen wurde, den reinen Alkoholamblyopien zugezählt, und ebenso die Fälle von mässigem Alkoholgenuss mit Fehlen aller objectiven Säufererscheinungen, den reinen Tabakamblyopien. Es liess sich 45 Mal die Entscheidung nicht treffen, welchem von beiden Giften der Vorrang gebührte; sie wurden in diesen Fällen als gleichwerthig betrachtet.

Bei weiteren Erfahrungen hatte derselbe Beobachter unter 327 Fällen von Intoxicationsamblyopie 41 reine Tabakamblyopien; die übrigen 286 Fälle vertheilten sich fast zu gleichen Theilen auf Alkoholmissbrauch allein, oder in erster Linie, und auf Alkohol-Tabakmissbrauch[1]. Nach einer anderen, wohl nach ähnlichen Grundsätzen aufgestellten Statistik, kamen auf 92 Fälle 5 durch Alkohol, 31 durch Tabak, 56 gemischte[2].

Eine Statistik aus Zürich über 39428 Augenkranke ergiebt, dass von diesen 144 = 0,365 pCt. an Intoxicationsamblyopie durch Tabak und Alkohol litten und zwar in folgenden Verhältnissen, insoweit das eine oder das andere oder beide Genussmittel in Frage kamen:

Tabak und Alkohol, beides in etwa gleichem Maasse	40	Kranke
„ „ „ vorwiegend Tabak	44	„
„ „ „ vorwiegend Alkohol	11	„
Tabak allein	24	„
Alkohol allein	16	„
Aetiologie nicht angegeben	9	„

Es wird aber hinzugefügt, dass bei den Fällen, welche dem Tabakgenusse allein zugerechnet sind, der Alkohol nicht ausgeschlossen war. Es war nur in den betreffenden Krankengeschichten nichts von Alkohol bemerkt, weder in positivem, noch in negativem Sinne. Wahrscheinlich wurde in allen diesen Fällen Alkohol, wenn auch in mässiger Menge, genossen. Umgekehrt ist in den 16 Fällen von Alkoholamblyopie der Tabak nur zwei Mal mit Sicherheit auszuschliessen, nämlich einmal bei einem $3^1/_2$jährigen Gastwirthskinde und bei einem Weinhändler, der Nichtraucher war[3].

In einer anderen Statistik über 7500 Augenkranke finden sich 65 toxische Amblyopien durch Alkohol beziehungsweise Tabak, d. h. etwa 1 pCt., also beträchtlich mehr als sonst angegeben wird. Elf von diesen Kranken, d. h. 17 pCt. wiesen tabische Symptome auf[4].

Die gleiche Procentzahl von Alkohol-, beziehungsweise Alkohol-Tabak-Sehstörungen wurde aus Frankreich aus einem Material von 36000 Kranken berechnet[5].

Die Schwankungen, die in der Zahl dieser Amblyopien zum Ausdruck kommen, von 0.365 pCt. bis 0.5 pCt. bis 0,7 pCt. bis 0,8 pCt. bis

1) Uhthoff, Graefe-Saemisch, Handbuch der Augenheilkunde. 2. Aufl. Lief. 32—34. S. 5.

2) Finlay, Arch. of Ophthalm. Vol. XXX, 3.

3) Brauchli, l. c.

4) Éperon, Revue médic. de la Suisse romande. 1890, T. X, p. 546.

5) Galezowski, Des amblyopies et des amauroses toxiques, Paris 1879.

1 pCt. bis 1,39 pCt.[1]), finden sich auch in dem Verhältniss der klinisch und poliklinisch behandelten zu den Privatpatienten. In einer grossen Beobachtungsreihe wird dasselbe zu 1,2 pCt.: 0,47 pCt. beziffert, in einer anderen dagegen umgekehrt zu 0,1 bis 0,25: 0,47 pCt. Ausnahmsweise wird 0,5 pM. angegeben, und dies durch örtliche Gewohnheiten erklärt[2]).

Eigenthümlicherweise scheint es noch nothwendig zu sein, Beweise dafür zu erbringen, dass der Alkohol an sich, chronisch aufgenommen, im Stande ist, Sehstörungen zu erzeugen, obschon an dem Entstehen solcher durch acute Vergiftung nicht gezweifelt wird. Vom toxikologischen Standpunkte aus muss eine solche Forderung mindestens Befremden erregen; denn wenn man sich theoretisch eine Substanz construiren wollte, mit Eigenschaften versehen, durch welche eine solche Erkrankung entstehen müsste, so würde sie sich in dem Wirkungscharakter mit dem Aethylalkohol decken.

Eine doppelte Grundlage hat dieser Alkohol für seine biologische Bethätigung, nämlich die Eigenschaft, erstens Mark- und Myelinstoffe, beziehungsweise echte Körperfette zu lösen, und zweitens Aenderungen in der Gefässweite, beziehungsweise der Structur der Gefässwand herbeizuführen.

Der Eine von uns hat zuerst darauf hingewiesen, dass die Einwirkung auf die chemischen Bestandtheile nervöser Gebilde seitens der Inhalations-Anästhetica nothwendig die wichtigste Rolle bei der Herbeiführung der Anästhesie spielen müsse, und schrieb die Fettansammlung in Organen, z. B. nach dem Chloroformtode, direct der fettlösenden Eigenschaft dieses Mittels zu[3]).

Es versteht sich von selbst, dass dem Alkoholdampf, der acut oft genug derartige Betäubungen herbeiführt, gleichgeartete Einwirkungen auf das Nervensystem zukommen, und dass die in Monaten und Jahren sich regelmässig oder unregelmässig vollziehende Durchströmung der Nervenmasse damit, dann, wenn die Störung des chemischen Gleichgewichts bis zu einer gewissen Höhe angewachsen ist, Functionsstörungen zur Folge haben muss.

Dass der Alkohol, der vom normalen Körper ziemlich schnell durch Verbrennung oder Ausscheidung unschädlich gemacht wird, unter besonderen Umständen sich sogar im Nervensystem ansammeln, also dort auch längere Zeit wirken kann, wird dadurch erwiesen, dass man ihn mehrfach aus Säufergehirnen, sogar rein, zur Darstellung gebracht hat[4]). In dieser Giftigkeit für das Nervensystem wie für andere Organe weisen die verschiedenen Alkohole Unterschiede auf, derart, dass mit der

1) Sachs, Arch. f. Augenheilk. Bd. XXVII, p. 175. — de Schweinitz in Norris-Oliver, System of diseases of the eye. 1900. Vol. IV. — Derby, Boston med. Journ. Vol. XCI, p. 437.

2) Bernhard, Inaug.-Dissert. Tübingen 1902.

3) Lewin, Die Nebenwirk. der Arzneimittel. 1893. p. 39, 40, 44.

4) Bei einem unmittelbar nach dem Tode geöffneten Säufer fand sich in den Gehirnventrikeln eine klare Flüssigkeit, die Geruch und Geschmack des Alkohols hatte und, angezündet, brannte. Aus 440 g Gehirn von berauschten Hunden gewann man 3,2 g Alkohol, und aus dem Blute solcher Hunde konnten 5 g Alkohol extrahirt werden.

Menge des Kohlenstoffgehaltes der Alkohol an unangenehmen biologischen Wirkungen zunimmt. Eine Ausnahme macht der Methylalkohol, der, wie wir bei der Besprechung desselben werden zeigen können, selbst in dem acuten Ansturm der Wirkung in einem Umfange Schaden zu erzeugen vermag, wie ihn wenig andere Alkohole hervorrufen. Es liegt dies neben der ihm eigenen, besonders starken Beziehung zu dem Nervensubstrat in seiner geringen Oxydirbarkeit im Körper. Während selbst bei Säufern ein nicht geringer Theil des Aethylalkohols der längeren Einwirkung schnell entzogen wird, scheint bei dem Methylalkohol die ganze Masse ihre schädigende Wirkung ausüben zu können.

Die Frage, warum gegenüber der grossen Zahl von alkoholtrinkenden Menschen die Zahl derer, die dadurch in ihrem Sehvermögen geschädigt wird, so sehr klein ist, kann jetzt nicht und wahrscheinlich nie beantwortet werden. Im Wesentlichen beruht dies auf dem „Mysterium der Individualität". Man kann so überzeugt wie wir davon sein, dass auch diese „individuellen Verhältnisse" auf einer gesetzmässigen Basis ruhen, und man wird doch ausser Stande sein, auch nur eine Vermuthung darüber zu hegen, warum in dem einen Falle besondere regulatorische Kräfte keine oder nur geringfügige cumulative Alkoholstörungen aufkommen lassen, und warum in einem anderen Falle Leberschwellung und Lebercirrhose, in einem dritten cerebrale Störungen, und in irgend einem anderen Amblyopie oder Augenmuskelstörungen entstehen. Nur das Eine darf nicht verkannt werden, dass eine Pachymeningitis, oder eine Alkoholdemenz, oder eine Lebererkrankung, oder materielle Störungen im Sehnerven durch, dem Wesen nach, analoge Alkoholwirkungen zu Stande kommen, die sich immer aufbauen auf der angegebenen chemischen Beziehung des Alkohols zu fettartigen Körperbestandtheilen und den Störungen an den Gefässen. Es ist nicht nöthig, noch eine dritte Einwirkung, nämlich, die immerhin mögliche, auf die Proteïnsubstanzen der Zelle zur Erklärung heranzuziehen.

Die beiden ersten reichen aus. Sie haben uns auch veranlasst, die Alkohol- von der Tabakamblyopie in dieser Darstellung, so gut es ging, von einander zu trennen, weil der Tabak auf einer anderen Grundlage seine deletären Wirkungen aufbaut. Inwieweit das eine Gift dem anderen für die letzteren den Weg bahnt, ist nicht feststellbar — sicher aber ist, dass jedes das Sehvermögen stören kann, und zwar immer nur als solches.

Neuerdings hat man gemeint, die Erscheinungen des chronischen Alkoholismus nicht vom Alkohol selbst, sondern von einem, unter dem Einflusse des Alkohols im Körper entstandenen, dem alkohologenen, einem nach Art der Infectiösen wirkenden Gifte ableiten zu müssen. Dafür spricht nichts und alles dagegen.

Ist so der Zusammenhang zwischen Störungen im Sehnerven und Alkoholaufnahme wissenschaftlich so gut wie möglich gestützt, so liefert andererseits die practische Erfahrung genügende Stützen, um feststellen zu können, dass der reine Alkoholismus ohne Verquickung mit Tabakgebrauch Sehstörungen und besonders eine Neuritis retrobulbaris veranlassen kann. Wir haben schon einige Beispiele, unter Anderem das des alkoholtrinkenden $3^1/_2$jährigen Knaben angeführt. Die folgenden können das Gleiche illustriren.

Eine 54 Jahre alte Frau wurde aufgenommen, wegen einer seit $1^1/_2$ Monaten bestehenden Sehschwäche. Es bestand mässiger Bindehautkatarrh und geringe Abblassung der temporalen Papillenhälften.

Sehschärfe = $^{20}/_{200}$; mit + 10 Zoll Sn II.

Ein centraler Gesichtsfelddefect war beiderseits feststellbar, der sich vom Fixirpunkte nach allen Richtungen 2°– 4° weit erstreckte, für weisse, rothe und grüne Quadrate von 5 mm Seitenlänge. Der Defect für Weiss und Farben war fast gleich. Alkoholgenuss wurde zugegeben; es bestand ein ausgeprägter Säuferhabitus; Tabakmissbrauch lag in keiner Form vor.

Unter vollkommener Abstinenz trat Heilung ein im Laufe eines Monates. Normale Aussengrenzen des Gesichtsfeldes. Sehschärfe = $^{20}/_{30}$. Ein relativer kleiner Defect für Roth und Grün blieb noch bestehen. Der Urin war normal. Weder Lues noch eine sonstige Allgemeinkrankheit bestand[1]).

Eines bereits erwähnten Falles muss hier noch gedacht werden, der unbegreiflicherweise von Hutchinson unter den Tabak-Amblyopien abgehandelt wurde. Er betraf eine 43jährige Frau, die nie geraucht hatte — had never smoked — die aber mässig dem Alkohol zusprach — strictly moderate in stimulants. Sie bekam weisse Atrophie auf beiden Augen. Das Leiden war langsam entstanden, genau so wie das Tabakleiden bei Männern!

Auf beiden Augen ungleiche und nicht centrale Amblyopie[2]), sowie gleichmässige, auch schwere amblyopische Zustände bei tabakfreien Alkoholisten wurden auch sonst mehrfach beschrieben[3]).

Abgesehen hiervon sind Fälle bekannt, wo Heilung eintrat, ohne dass den alkoholliebenden Rauchern, der Genuss des Tabaks geschmälert wurde.

Man findet häufiger Raucher, welche nicht Trinker sind, als Trinker, welche nicht rauchen, weil die Gewohnheiten des Wirthshauslebens meistens beides mit sich führen.

Immerhin giebt es aber genug Potatoren, welche in so mässigem Grade rauchen, dass man in Bezug auf letzteres von einem Missbrauch nicht sprechen kann. Die verschiedenen Angaben einzelner Beobachter, mögen auch in örtlichen Gepflogenheiten ihren Grund haben, oder in solchen der socialen Kreise, aus welchen die Kranken sich recrutiren. Letzteres Moment ist wiederholt betont worden. So zeigte sich, wie wir schon oben erwähnten, bei einem Vergleiche des klinischen Materials und der Privatkranken, dass das Verhältniss der Alkoholisten und der Nicotinisten hierbei ein sehr verschiedenes war. Die Privatpraxis wies doppelt so viel Tabak-Amblyopien auf, als die klinische und poliklinische Praxis (45 : 23), die letztere dagegen mehr als das Vierfache an Alkohol-Amblyopie (22 : 5)[4]).

2. Die Grösse der Alkoholmengen und die Zeit, in der sie Sehstörungen veranlassen.

Wie lange das Gift einwirken muss, und in welcher Menge, lässt sich in allgemein gültiger Form nicht beantworten. Zweifellos ist die

1) Groenouw, l. c.

2) Connor, Journ. of the Americ. Med. Association. Vol. XIV. 1890. p. 219.

3) Transact. of the Brit. Ophthalm. Soc. Vol. VII.

4) Brauchli, l. c. — Uhthoff u. Samelsohn, locis cit.

Widerstandsfähigkeit und die Art der Reaction gegen dasselbe nicht bei allen Menschen die gleiche. Dass dasselbe Quantum Alkohol bei verschiedenen Menschen ganz verschiedene Wirkungen hervorrufen kann, ist bekannt, und es wäre nicht zu verstehen, dass es bei chronischer Einwirkung anders sein sollte. Abgesehen davon, dass die alkoholischen Getränke durch ihre verschiedene Concentration und Qualität einen verschiedenen Effect haben müssen, worauf wir noch zurückkommen werden, spielt auch die persönliche Körperbeschaffenheit des Einzelnen, seine Lebensweise, die Zeit zu welcher er den Alkohol geniesst, ob bei leerem Magen oder nach dem Essen, ob in grossen Quantitäten auf einmal bis zur Berauschung oder fortgesetzt in kleineren Gaben, sowie eine Menge anderer uncontrolirbarer Einflüsse eine grosse Rolle. Die schematische Aufstellung bestimmter Zahlen für diese Verhältnisse hat daher immer etwas Willkürliches, um so mehr, als man die schädlichen Wirkungen auf das Sehorgan durchaus nicht immer beim Gewohnheitstrinker findet, sondern mitunter auch bei vorher nüchternen Leuten, die aus irgend einer Veranlassung zu stärkeren Excessen gekommen sind. Ja, solche sind nicht einmal nothwendig, da unter Umständen schon nach kleinen Dosen schädliche Wirkungen auftreten können[1]).

3. Die Beschaffenheit der alkoholischen Getränke.

Nur darüber kann kein Zweifel herrschen, dass die Giftigkeit des Aethylalkohols steigt mit dem Gehalte an anderen Alkoholen, vor Allem dem Methyl-, Propyl-, und Amylalkohol, oder einem Gehalte an ätherischen Oelen, von denen gerade die am häufigsten hierfür verwendeten erfahrungsgemäss in erregendem oder lähmendem Sinne besonders stark wirken. Viele andere Zusätze finden sich noch in manchen Trinkbranntweinen, wie Aldehyde, Furfurol, Benzaldehyd, Bitterstoffe und vielleicht sogar Nitrobenzol, von denen toxikologisch die Wirkungsbreite annähernd gekannt ist.

So kommt es, dass die verderblichsten Wirkungen bei Trinkern durch derartige schlechte, parfümirte oder sonstwie mundgerecht gemachte alkoholische Getränke entstehen. Es ist dadurch zu verstehen, dass die meisten deutschen Beobachtungen über Alkohol-Amblyopie aus denjenigen Gegenden unseres Vaterlandes stammen, in denen der Alkohol wesentlich in der Form von Schnaps oder als Wein in Verbindung mit Branntwein verbraucht wird, während aus Bayern, dem Lande des massigsten Bierconsums, ein grösseres Beobachtungsmaterial überhaupt nicht vorliegt.

Dass das allgemeinste Volksübel in Frankreich und Belgien, der Absynth-, beziehungsweise der Wachholderschnaps Amblyopien und Amaurosen auch mit weisser Atrophie oft genug erzeugt, bedarf keiner weiteren Begründung, und dass auch Eau de Cologne, die in ungeheuren Mengen ausserhalb Deutschlands getrunken wird, und gelegentlich sogar Champagner u. A. m. Intoxication mit Betheiligung der Augen veranlassen kann, ist direct erwiesen worden.

1) Knapp, Arch. f. Augen- u. Ohrenheilk. Bd. V. S. 383.

4. Der Einfluss individueller, angeborener, oder zeitlicher Verhältnisse auf die Entstehung von Alkohol-Amblyopie.

Es giebt eine ganze Reihe von Momenten, deren Vorhandensein als besonders begünstigend für die Entwickelung der Alkohol-Amblyopie angesehen werden muss. Das allen Gemeinsame ist, dass sie die Ernährung beeinträchtigen und eine gewisse Schädigung und Schwächung der Widerstandsfähigkeit des Organismus herbeiführen. Man findet daher auch in bunter Reihe alle möglichen, theils äusseren Einflüsse, theils örtliche oder allgemeine Erkrankungen als Gelegenheitsursachen angeführt.

Die Bedeutung der Lebensweise giebt sich, wie man annahm, dadurch zu erkennen, dass Alkoholica bei starker Körperbewegung im Freien im Allgemeinen besser vertragen werden, als bei sitzender Lebensweise. Die statistischen Aufstellungen hierüber beweisen dies aber nicht zur Genüge. In einer solchen betrafen freilich Schuster und Schneider nicht weniger als circa zehn Prozent von 93 Kranken, deren Berufsthätigkeit bekannt war[1]).

Als besonders ungünstig wird bei Leuten, welche an starke geistige Getränke gewöhnt sind, der plötzliche Uebergang zu sitzender Lebensweise nach vorhergehender Beschäftigung im Freien erachtet[2]).

Mangel an Schlaf, Kummer und Sorge, unregelmässige Lebensweise, ungenügende Ernährung werden als begünstigende Umstände häufig betont. Als Beweis für den Einfluss der letzteren wird die auffallende Steigerung der alkoholischen Sehstörungen während der Belagerung von Paris angeführt. Ein Beobachter hatte damals im Zeitraume von fünf Monaten nicht weniger als 50 Fälle, während er sonst auf dreitausend Kranke während eines ganzen Jahres neunzehn solcher Amblyopien rechnet[3]).

Unter allen den erdenklichen Einflüssen, welche nachtheilig auf die allgemeine Körperbeschaffenheit einwirken können, wird noch erwähnt das Wohnen in kalten feuchten Zimmern, schnelles Essen, vielleicht auch ungewohnte Speisen, wie z. B. bei einem Manne, dessen Krankheit ausbrach nach einer Seereise, auf welcher er hauptsächlich gesalzenes Fleisch, Speck, Reis und etwas Schnaps genossen hatte.

In zwei Fällen entwickelte sich die Amblyopie nach wochenlang andauernden Zahnschmerzen und damit einhergehenden Störungen des Allgemeinbefindens.

Auch die neuropathische Belastung soll in Betracht kommen als begünstigendes Moment, doch wird als einziges Beispiel angeführt, dass der Vater eines jugendlichen Patienten ein notorischer Trunkenbold war.

Dreimal waren unmittelbar vor der Erkrankung acute fieberhafte Krankheiten aufgetreten, nämlich einmal Malaria, zwei Mal Typhus; drei Mal bestand Lues[4]).

Dass der Diabetes die Entwickelung der Amblyopie begünstigt

1) Brauchli, l. c.
2) Leber, Graefe-Saemisch, Handb. der Augenheilk. Bd. V.
3) Galezowski, Gaz. des hôpitaux. 1871. p. 498.
4) Brauchli, l. c.

ist nicht zu verwundern, da er allein schon ein ähnliches Bild hervorrufen kann.

In Fällen, wo nur ein sehr mässiger Alkoholgenuss festgestellt werden kann, wird man unter Umständen einen besonderen Grad von Empfindlichkeit annehmen müssen, wie sie sich ja auch gegenüber anderen toxischen Substanzen oft genug findet, doch ist in solchen Fällen wohl ein gewisses Misstrauen gegen die Angaben der Kranken am Platze.

Bei der Wichtigkeit der allgemeinen Ernährungsverhältnisse ist natürlich der Zustand der Verdauungsorgane von ganz hervorragender ätiologischer Bedeutung. Dieselbe würde sicherlich in noch weit höherem Maasse hervortreten, wenn jedesmal in den Krankengeschichten darauf Rücksicht genommen wäre.

Aber wenn auch die zahlenmässigen Belege fehlen, so wird doch die Thatsache selbst ganz allgemein anerkannt. Man hat versucht aus einer Reihe von Krankengeschichten diejenigen Angaben zu sammeln, die auf Störungen der Magenthätigkeit hinwiesen. Es fanden sich solche in 144 Fällen 89 Mal[1]), ob sie aber in den anderen Fällen, wo die betreffenden Angaben fehlten, thatsächlich nicht vorhanden waren, darf wohl bezweifelt werden.

Die Einwirkung von Erkältungseinflüssen wird von den Kranken im Allgemeinen ja sehr überschätzt, doch können sie auch von ärztlicher Seite als Gelegenheitsursachen nicht zurückgewiesen werden, obschon man sie in den Krankengeschichten kaum erwähnt findet. Es wird aber darauf hingewiesen, dass das Ueberwiegen des männlichen Geschlechtes nicht nur darauf beruht, dass dasselbe sich den toxischen Einflüssen vorwiegend aussetzt, sondern auch darauf, dass die Männer durch Lebensweise und Beruf weit mehr äusseren Schädlichkeiten unterworfen sind, zu welchen auch die Erkältungseinflüsse gerechnet werden müssen[2]). Es wäre auch unverständlich, dass dieselben hier nicht wenigstens als unterstützendes Moment in Betracht kommen sollten, da das Entstehen von anderweitigen Entzündungen des Sehnerven durch solche Einwirkungen längst sichergestellt ist. Diejenigen Berufsklassen, welche Witterungseinflüssen ausgesetzt sind, unterliegen ganz besonders dieser Krankheit, namentlich wenn Kopf und Gesicht öfter einer plötzlichen Abkühlung nach übermässiger Erwärmung ausgesetzt werden, z. B. Eisenbahnpostbeamten. Solche gaben auf das Bestimmteste an, dass sie sich ihre Krankheit in der Weise zugezogen hätten, dass sie an einem kalten Wintertage den Kopf längere Zeit aus dem überheizten Wagen herausstrecken mussten, um im Vorbeifahren an einer Station den Briefbeutel rechtzeitig auf den Bahnsteig zu werfen. Ebenso führte ein Brauer seine Erkrankung auf einen heissen Sommertag zurück, wo er schweisstriefend in den Eiskeller getreten sei und sofort Schmerzen in den Augenhöhlen gefühlt habe[3]).

Zu diesen Schädlichkeiten, welche auf einzelne Berufsklassen besonders wirken, kommt hinzu, dass das Gift selbst den verschiedenen Berufsarten in sehr verschiedener Weise zugänglich ist, oder auch von ihnen aufgesucht wird. Sehr häufig wirken mehrere Umstände zugleich

1) Brauchli, l. c.
2) Leber, Graefe-Saemisch, Handbuch der Augenheilk. Bd. V S. 882.
3) Samelsohn, l. c.

ein, wie z. B. spätes Schlafengehen, unregelmässige Lebensweise, verbunden mit reichlichem Alkoholgenuss, bei Gastwirthen und bei Geschäftsreisenden, die fortwährend auf das Hotelleben angewiesen sind.

Von solchen, die den Tabak für das Wichtigere halten, wird besonderer Werth darauf gelegt, ob der Beruf gestattet, die Cigarre oder Pfeife den ganzen Tag nicht ausgehen zu lassen. Das meiste Material liefern hiernach Leute, die sich einer gewissen Sorglosigkeit erfreuen, „halbsatte Existenzen", die zwar ihren Beruf nicht aufgegeben haben, aber ihn mit weniger Ernst und „genussvoll" weiter führen, ferner Landgeistliche, Pensionäre und Rentner, seltener Handwerker und Tagearbeiter[1]).

Unter 185 Fällen, welche dem poliklinischen Materiale entnommen waren, fanden sich[2]):

Kaufleute	14
Im Landverkehr beschäftigte Personen (Darunter 10 Kutscher, 9 Bahnbeamte, 2 Briefträger)	21
Schiffer	4
Gastwirthe	10
Beamte jeder Art (Darunter 1 Wachtmeister, 7 Steuerbeamte, 6 Lehrer, 1 Geistlicher)	21
In Forst-, Landwirthschaft und Gärtnerei Beschäftigte	21
Handwerker und Industriearbeiter (Darunter 9 Schuhmacher und 10 Maurer und Bauhandwerker)	72
„Arbeiter" ohne nähere Bezeichnung, meist arbeitsscheue, dem Trunke ergebene Individuen	22

Eine andere Feststellung über 144 solcher schweizerische Kranken[3]) hatte das folgende Ergebniss:

	Privatpraxis	Klinisch und poliklinisch
Wirthe, Weinhändler, Bierbrauer	15	1
Landarbeiter	5	14
Wissenschaftliche Berufsarten	7	—
Eisenbahn- und Postangestellte	4	3
Kaufleute	4	3
Dienstmänner, Kutscher	—	5
Feuerarbeiter (Schmiede, Schlosser etc.)	—	5
Schneider, Schuster	4	5
Andere Handwerker	9	9
Keine Beschäftigung angegeben	25	26

Procentisch waren unter österreichischen Alkoholkranken mit Sehstörungen[4]):

Dem Alkoholverkaufe Zugehörende	32 pCt.
Niedere Beamte	23 „

1) Foerster, Graefe-Saemisch, Handbuch der Augenheilk. Bd. VII.
2) Groenouw, l. c.
3) Brauchli, l. c. S. 11.
4) Adler, Wien. Med. Wochenschr. 1898, No. 29.

Bauarbeiter	9 pCt.
Im Fahrbetrieb Beschäftigte	9 „
Fleischer und Bäcker	5 „
Landwirthschafts-Arbeiter	4 „
Landpfarrer und pensionirte Officiere	3 „
Fabrikbesitzer	3 „
Buchdrucker	3 „
Aus verschiedenen anderen Ständen	6 „

Es ist nicht leicht, diese verschiedenen Tabellen nach ätiologischen Gesichtspunkten befriedigend zu erklären. Ohne Weiteres einleuchtend ist die Aetiologie bei den Leuten, welche mit dem Ausschanke alkoholischer Getränke zu thun haben. Auffallend ist die hohe Zahl der im Freien beschäftigten Leute[1]), was dafür spricht, dass der günstige Einfluss der Bewegung im Freien durch den bei diesen Leuten sehr verbreiteten Genuss von Alkohol und Tabak reichlich übercompensirt wird. Sehr hoch ist in allen Aufstellungen die Zahl der Post- und Eisenbahnbeamten. Man könnte an die schon erwähnten Erkältungseinflüsse denken, doch soll bei den Beamten der Fahrpost besonders eine gewisse Leichtlebigkeit und unregelmässige Lebensweise in Betracht kommen, wodurch sie häufigen Verdauungsstörungen unterworfen seien.

Interessant ist es, dass die Alkoholamblyopie auch als Abstinenzsymptom auftreten kann. Nach plötzlichem Aufhören eines gewohnten reichlichen Alkoholgenusses trat eine hochgradige Sehstörung ein — Finger wurden in 4 Fuss gezählt — ohne entsprechenden Spiegelbefund. Durch Strychnininjectionen wurde Heilung in sechs Tagen erzielt[2]).

5. Statistisches über Alter und Geschlecht bei Alkoholamblyopie.

Der Einfluss des Geschlechtes wurde bereits mehrfach hervorgehoben. Die Krankheit kommt bei Frauen nur ausnahmsweise vor, nicht etwa wegen einer höheren Widerstandsfähigkeit, sondern weil die in Betracht kommenden Schädlichkeiten seltener bei ihnen zur Wirkung kommen. Wenn dies doch der Fall ist, so erscheint bei Frauen dasselbe klinische Bild, wie bei Männern.

Statistische Angaben über das Verhältniss von alkoholamblyopischen Männern zu Frauen finden sich vielfach. In drei Veröffentlichungen aus den Jahren 1864, 1867 und 1871 wurden die Zahlen 37 : 3, beziehungsweise 34 : 5 und 28 : 1 angegeben[3]) — dies würde einem Procentsatz von 91,7 Männern und 9,3 Weibern entsprechen. In einer anderen Aufstellung waren 10 pCt. Weiber[4]). Andere erfahrene Beobachter sahen nur Männer alkoholamblyopisch werden.

1) Vid. Brauchli, l. c.

2) Bruns, New Orleans Med. and surg. Journ. 1886—1887, Vol. XIV p. 759.

3) Hutchinson, Ophthalm. Hospital Reports Vol. I. — Medic. Chir. Transact. Vol. L. — Ophth. Hospital Reports, Vol. VII, p. 170. Wir rechnen diese Fälle hierher, weil es sich fast durchweg um Alkohol und Tabak gebrauchende Menschen handelte.

4) Uhthoff, Graefe-Saemisch, Handbuch d. Augenheilk. l. c.

Nachdem die Krankheit sowohl bei einem $3^1/_2$jährigen Knaben, als auch bei 70- und 80jährigen Greisen beobachtet worden ist, kann man wohl sagen, dass es kein Lebensalter giebt, welches von derselben verschont würde, vorausgesetzt, dass eine genügende Giftwirkung vorhanden ist. Eine gewisse Widerstandsfähigkeit scheint aber doch dem jugendlichen Alter zuzukommen, was wohl auf den meist guten Appetit und den gesunden Schlaf dieser Lebensjahre zurückzuführen ist. Vor dem 30. Jahre ist die Krankheit selten und erreicht ihren Höhepunkt zwischen dem 40. und 50.

Die folgenden statistischen Erhebungen lassen die hier in Frage kommenden Verhältnisse erkennen:

Unter 178 Alkohol-Amblyopischen, sämmtlich Männer[1], standen im Alter von:

25—29 Jahren	. . .	6 Kranke
30—39 „	. . .	53 „
40—49 „	. . .	71 „
50—59 „	. . .	33 „
60—68 „	. . .	15 „

Bei 144 solcher Kranken bestanden die folgenden Altersstufen[2]:

	Summa	pCt.	Privatkranke	Klinische und poliklinische Kranke
1—10 Jahre	1	0,7	1	—
11—20 Jahre	3	2,1	2	1
21—30 Jahre	3	2,1	2	1
31—35 Jahre	9 | 31	6,2 | 21,7	4 | 18	5 | 13
36—40 Jahre	22	15,5	14	8
41—50 Jahre	53	36,8	24	29
51—55 Jahre	24 | 36	16,7 | 25,1	11 | 16	13 | 20
56—60 Jahre	12	8.4	5	7
61—70 Jahre	9	6,3	5	4
71—80 Jahre	2	1,4	2	—
Kein Alter angegeben .	6	4,2	3	3
	144	—	73	71

Von 100 anderen Kranken[3] waren zwischen:

30—40 Jahren	. . .	18
40—50 „	. . .	46
50—60 „	. . .	28
60—70 „	. . .	8

1) Groenouw, l. c.
2) Brauchli, l. c.
3) Adler, l. c.

Die folgende Curve[1]) bestätigt die schon zum Ausdruck gebrachte Thatsache, dass das reifere Alter hauptsächlich zu der Alkohol- und Tabakamblyopie disponirt.

Fig. 44.

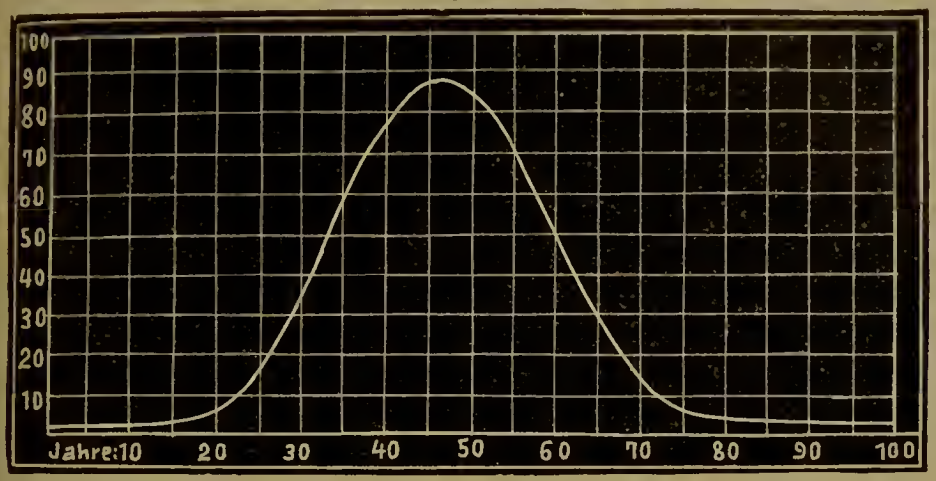

Die jüngste weibliche Kranke scheint ein dem Trunke ergebenes 13jähriges Mädchen gewesen zu sein[2]).

IV. Pathologisch Anatomisches.

1. Ergebnisse bei Menschen.

Es ist seit ca. 35 Jahren bekannt, dass bei Säufern gewisse Veränderungen am Sehnerven vorkommen. Man fand feinkörnigen fettigen Zerfall der Nervenfasern, bindegewebige Verdickung der Gefässscheiden und der mit ihnen verbundenen bindegewebigen Balken. Makroskopisch zeigten die Nervenquerschnitte punktförmige, verwaschene, graurliche, leicht gelatinöse Flecken[3]).

In einem anderen Falle war der ganze Opticus von grauem, gelatinösem Aussehen, zumal in seiner unteren Partie. Es ergab sich als Ursache für diese Beschaffenheit eine interstitielle diffuse Neuritis[4]). Letztere wurde in den Präparaten eines anderen Nerven wiederum vollständig vermisst: das bindegewebige Gerüst des Nerven war hier ganz normal, und es fand sich nur ein partieller, fettiger Zerfall der Nervenfaserbündel[5]).

Der Werth dieser Untersuchungen wird nicht nur dadurch beeinträchtigt, dass sie keine Aufklärung brachten über den Umfang des Processes und die Lage der befallenen Bündel im Querschnitt, sondern auch durch den Umstand, dass eine Beobachtung intra vitam nicht stattgefunden hatte, und man somit nicht wusste, welchem klinischen

1) Uhthoff, Graefe-Saemisch, Handbuch d. Augenheilk. 1901.
2) Carra, Revue gén. d'Ophthalmol. 1900, p. 321.
3) Erisman, Ueber Intoxications-Amblyopien. Inaug.-Dissert. Zürich 1867 (die anatomische Untersuchung ist von Eberth).
4) Magnan, De l'alcoolisme. Paris 1874.
5) Leber, Arch. f. Ophthalm. Bd. XV. Abth. 3. S. 237.

Bilde jene Veränderungen entsprachen. Es dauerte noch geraume Zeit, bis unsere Kenntnisse in dieser Hinsicht vervollständigt wurden, da ja erklärlicher Weise sich nur selten Gelegenheit zu solchen mikroskopischen Untersuchungen findet, wenn man nicht — wie es auch geschehen ist — das Material grosser Nerven- und Irrenheilanstalten ophthalmologisch durchforscht, und alsdann das Glück hat, die betreffenden Sectionen machen zu können.

Die erste Untersuchung dieser Art mit entsprechendem klinischen Befunde ist fast nur einem Zufalle zu verdanken, und wenn auch die Aetiologie dieses Falles bezüglich des Alkoholismus nicht zweifellos aufgeklärt ist, so fand sich doch anatomisch dasjenige Bild, welches jetzt als typisch für die Alkohol-Amblyopie angesehen werden muss.

Gemäss der Wichtigkeit des Befundes sei er hier ausführlicher wiedergegeben[1]).

Aeusserlich zeigte sich an den Sehnerven, welche in Verbindung mit Chiasma und Traktus herausgenommen waren, eine auffällige Abplattung in der Gegend des Canalis opticus und zwar in der Richtung von oben nach unten. Die Maasse, welche für beide Nerven in gleicher Weise gelten, lassen wir folgen. Die eingeklammerten Zahlen geben die Maasse des normalen Nerven.

Querdurchmesser:

Dicht am Chiasma 5,0 (5,0). Im Canalis opticus 3,0 (4,0). Dicht vor dem Eintritt der Centralgefässe 2.25 (4,0). Nach dem Eintritte der Centralgefässe 3,0 (4,0).

Höhendurchmesser:

Dicht am Chiasma 3,0 (3,0). Im Canalis opticus 1.0 (4,0). Dicht vor dem Eintritt der Centralgefässe 1,75 (4,0). Nach dem Eintritt der Centralgefässe 3,0 (4,0).

Auf dem Querschnitte zeigte sich in der Canalregion ein Unterschied der Färbung zwischen der Peripherie und dem Centrum des Nerven. Während die erstere nämlich die nach Härtung in Müller'scher Flüssigkeit übliche grünlich-gelbe Färbung besass, hatte das Centrum mehr einen grauen gallertigen Ton. Wurde eine mässig dicke Querscheibe des Nervenstammes gegen das Licht gehalten, so erwies sich die Peripherie vollständig undurchsichtig, die centrale Partie dagegen durchscheinend. Weitere orientirende Schnitte durch verschiedene Stellen des Nerven lehrten nun, dass dieser centrale Herd sowohl seine Lage wie seine Gestalt, je nach der Entfernung des Schnittes vom Bulbus veränderte. Während derselbe in der Canalregion genau central gelegen und von einem gleichbreiten Saume normaler Nervensubstanz umgeben erschien und dabei mindestens die Hälfte des ganzen Querschnittes einnahm, hatte die degenerirte Stelle in der Nähe des Bulbus die Gestalt eines Keiles, dessen Basis nach der lateralen Circumferenz des Nerven und dessen Spitze nach den Centralgefässen gelegen war. Der ganze Sector betrug kaum ein Drittel des Flächeninhaltes des Querschnittes. Ein Schnitt in der Mitte der intraorbitalen Nervenstrecke zeigte den Heerd wieder mehr in centraler Lage. Er erreichte nicht mehr die Peripherie, sondern war allenthalben von normaler Nervensubstanz umgeben, doch war dieser Saum medialwärts dicker als lateral

1) Samelsohn, l. c.

wärts. Hirnwärts vom Canalis opticus waren diese Veränderungen nicht mehr zu erkennen, vielmehr erwies sich der Nervenstamm von hier ab sowohl makroskopisch wie mikroskopisch völlig normal.

Bei der erheblichen Volumensverminderung des Nerven im Canalis opticus, liessen sich hier auch mikroskopisch die ausgeprägtesten Krankheitserscheinungen erwarten. Dieselben zeigten sich am deutlichsten auf Karminpräparaten. Der bereits erwähnte centrale Herd war diffus roth gefärbt, von grobstreifigem Aussehen, und es war eine Andeutung des Maschenwerkes, welches in der Peripherie sehr schön erhalten war, hier kaum zu erkennen. Die ehemaligen Septa waren durch Schrumpfung verzogen und durch einander gelagert. Bei stärkerer Vergrösserung zeigte sich die Nervensubstanz in diesem im Vergleiche zur Peripherie sehr dunkel gefärbten Bezirke fast gänzlich vernichtet, indem die Septa anstatt mit Nervenfasern, mit unregelmässig faserigem Bindegewebe ausgefüllt waren. Nur an wenigen Stellen wurde die nervöse Füllmasse durch eine feinkörnige Zeichnung kenntlich. Die Bindegewebsbalken selbst waren stark verdickt, besonders an den Kreuzungspunkten. Hier bildeten sie förmliche Knoten, in denen sich meist ein mit Blut gefülltes Gefäss befand. Diese Balken zeigten einen grobstreifigen Bau und üppige Kernvermehrung.

Das Gewebe, welches die Maschenräume ausfüllte, zeigte eine massenhafte Kernwucherung. In der Uebergangszone zwischen Centrum und Peripherie enthielt diese gewucherte Neuroglia feinste Fasern, welche jedoch in atrophischem Zustande waren. Nach der normalen Peripherie zu glichen sich diese Veränderungen allmählich aus, indem an Stelle der immer mehr zurücktretenden Neurogliawucherung sich zunächst Fasern mit atrophischem Marke einstellten, welchen sich allmählich immer mehr normale Markfasern beimischten, bis diese schliesslich allein die Maschenräume des Bindegewebes, entsprechend den normalen Verhältnissen ausfüllten.

Die Gefässe in den Scheiden und den Gefässbalken der Peripherie zeigten das normale Verhalten, dagegen waren sie in dem mittleren atrophischen Abschnitte ausserordentlich vermehrt, am meisten da, wo auch die Bindegewebswucherung am üppigsten war. An den Knotenpunkten des Maschengewebes lagen sie oft zu mehreren zusammen. Sämmtliche Lumina waren dicht mit Blutkörperchen gefüllt, theilweise geradezu vollgepfropft, doch waren die Gefässhäute völlig normal, bis auf die Adventitia, in welcher die Kerne vermehrt waren, ebenso wie in den Adventitialscheiden, soweit solche vorhanden waren.

Dieses Bild boten alle dem Canalis opticus entsprechenden, abgeplatteten Theile des Nervenstammes, welcher Abschnitt eine Ausdehnung von etwa zwei Millimeter hatte. An den übrigen Stellen war der Schwund der Nervenelemente noch nicht so weit vorgeschritten. Die Septenanordnung zeigte sich hier auch in den centralen Theilen vollständig erhalten, wenn auch die Verkleinerung der Räume, sowie der interstitiell neuritische Process an Bindegewebsbalken und Gefässen immer noch deutlich hervortraten. Daneben boten die Nervenbündel das Bild der gewöhnlichen grauen Atrophie. Die Zunahme derselben von der Peripherie nach dem Centrum liess sich durch Osmiumfärbung sehr deutlich nachweisen, indem in der Uebergangszone nur eine unvollständige fleckweise Färbung einzelner Nervenbündel eintrat, während

im Centrum die Färbung ganz ausblieb. Dieses Bild der reinen grauen Atrophie wurde immer deutlicher, je mehr die Schnitte sich dem Bulbus näherten, indem die Veränderungen des Bindegewebes mehr und mehr zurücktraten. Es wird angenommen, dass es sich hier um secundäre Degeneration handelte, hervorgerufen durch die in Folge der Bindegewebsschrumpfung im Canalis opticus eingetretene Leitungsunterbrechung. Schon in der Mitte des orbitalen Theiles war das Bild von dem der gewöhnlichen grauen Atrophie nicht mehr zu unterscheiden, abgesehen davon, dass eine immer noch vorhandene Kernvermehrung auf den entzündlichen Ursprung hindeutete. Diese interstitiellen Entzündungserscheinungen wurden an keiner Stelle gänzlich vermisst.

Gleichzeitig mit diesen mikroskopischen Veränderungen änderte der Herd, wie bereits gesagt, seine Lage, indem er sich vom Centrum allmählich immer mehr nach der lateralen Peripherie des Nerven hinüberschob. Kurz vor dem Eintritte der Centralgefässe hatte er bereits die Pialscheide erreicht. Seine kreisförmige Gestalt, in welche er von der oblongen Form im Canalis opticus übergegangen war, hatte er bis hierhin beibehalten. Beim Eintritte der Centralgefässe änderte sich aber diese Gestalt ziemlich plötzlich, indem die erkrankten Partien sich in Form eines Keiles ordneten, dessen Spitze gegen die Centralgefässe gerichtet war, und dessen Basis ca. ein Drittel der äussersten Peripherie des Nerven lateralwärts einnahm.

Hier, beim Eintritte der Gefässe, war auch der interstitielle Entzündungsprocess wieder in verstärktem Maasse aufgetreten, so dass die Gefässwucherung und interstitielle Entzündung einer-, die Zerstörung der Nervenbündel andererseits dieselben Bilder hervorriefen, wie im Canalis opticus. Der centrale Bindegewebsstrang der Gefässe zeigte keine Kernvermehrung, auch war diese Verstärkung des Entzündungsprocesses nur am rechten Nerven zu bemerken, während links die graue Atrophie unverändert blieb. Die Aenderungen in Gestalt und Lage des Herdes verhielten sich beiderseits gleich. Die rechts beim Eintritte der Centralgefässe neu aufgetretenen Entzündungserscheinungen nahmen bei Annäherung an den Bulbus allmählich wiederum ab, indem die einfache graue Atrophie an ihre Stelle trat.

In der Papille selbst war die Gestalt des atrophischen Herdes ebenfalls keilförmig, so dass seine Basis ungefähr die ganze laterale Hälfte einnahm, während die Spitze fast die Centralvene erreichte. Die Maschen der Lamina cribrosa waren verengt, mit reichlicher Kernvermehrung, die eingeschlossenen Nervenbündel atrophisch.

Auf Längsschnitten trat die bindegewebige Wucherung noch viel mächtiger hervor, indem das Bild der gewucherten Querbalken hinzukam. Die Verschmälerung der Interstitien war hier noch deutlicher als an Querschnitten und noch mehr galt dies von der Gefässentwickelung. Jedes Bindegewebsbälkchen zeigte ein ausgedehntes, mit rothen Blutkörperchen vollgepfropftes Gefäss, dessen Wände sich normal verhielten. Von Capillaren war wenig zu sehen.

Zupfpräparate aus den als graue Atrophie gedeuteten Stellen ergaben feine varicöse Fasern, an denen die Markhülle fehlte. Die intracraniellen Theile boten nichts Bemerkenswerthes.

Soweit die Netzhaut für die Untersuchung erhalten war, zeigte dieselbe einige Veränderungen, welche als secundäre angesehen wurden.

In der lateralen Region waren die atrophischen Fasern, sobald sie die Lamina cribrosa passirt hatten, kaum noch zu erkennen. Die Netzhautfaserschicht zeigte sich hier der nasalen Seite gegenüber mehr verdünnt, als der Norm entspricht (0,033 : 0,052). Von der Ganglienschicht fand sich daselbst keine Spur.

Es handelte sich demnach um eine partielle, interstitielle Neuritis des Sehnerven mit ausgesprochener Neigung zur narbigen Schrumpfung, und anscheinend um secundäre descendirende Atrophie der Nervenfasern. Nach dem Grade der Veränderungen zu schliessen, war der Ausgang des Processes in der Gegend des Canalis opticus zu suchen, wo alle Phasen bis zur cirrhotischen Schrumpfung zur Entwickelung kamen.

Dieser Befund wurde durch spätere Untersuchungen in den wesentlichen Punkten theils bestätigt[1]), theils erweitert durch die Möglichkeit, auch die intracraniellen Opticustheile zu durchforschen.

Dabei ergab sich, dass die degenerirte Stelle in einem solchen Falle dicht hinter dem Foramen opticum strichförmig, queroval wurde, nach oben aussen fast den äusseren Umfang des Querschnittes berührend. Etwa 1 cm vor dem Chiasma fand sich in der Mitte des Querschnittes eine spindelförmige entartete Stelle. Von der Mitte des oberen Randes zog schräg nach innen an jener Stelle ein hellgelber (Chromwirkung) Streifen, der in der Nähe des medialen Querschnittrandes angelangt, sich dendritisch verzweigte nach oben, unten und innen. Es handelte sich um bindegewebige Septa innerhalb des Opticusstammes, die von dem Piaüberzuge herzurühren schienen. Aehnliche Ausstrahlungen gingen von dem erwähnten centralen Herde nach den verschiedensten Richtungen aus. Im Chiasma fand sich ein bohnenförmiger Herd mit dorsalwärts gerichtetem convexen Rande, die schmalste Stelle in der Mitte des Chiasma, die Anschwellungen in den Seitentheilen central gelegen. Im Anfangstheile des rechten Tractus — der linke war nicht erhalten — markirte sich im oberen inneren Quadranten eine degenerirte Stelle, die schräg vom oberen Rande bis über die Mitte hinaus noch ein wenig in den unteren äusseren Quadranten sich erstreckte, ausserdem eine ebensolche längs des ganzen unteren Randes. Ihrer Lage nach musste die erstere als dem ungekreuzten, die letztere als dem gekreuzten Bündel angehörig angesehen werden. Diese beiden Stellen waren bis an das Ende des erhaltenen Tractusstückes nachweisbar.

In dem peripher vom Canalis opticus gelegenen Theile hatte der Herd im Wesentlichen dieselbe Lage wie in dem oben beschriebenen Falle, wenn auch nicht überall genau die gleiche Gestalt.

Diese schon mit blossem Auge sichtbaren Stellen zeigten mikroskopisch nicht überall das gleiche Verhalten. Vom Canalis opticus bis zur Papille fand sich ein neuritischer Process mit stellenweise sehr dichter Kerninfiltration, in welcher von einer Zwischensubstanz nur wenig zu erkennen war. Nervenfasern waren hier nirgends mehr zu finden, die Septen erheblich verbreitert, und dieselben enthielten in ihren sehr verkleinerten Hohlräumen anstatt der normalen Nervenfasern nur feinkörnig-faseriges, sehr fein punktirtes Gewebe. In den Knotenpunkten sah man zahlreiche Gefässe mit verdickter kernreicher Wandung und leichter Blutfülle. Normale Nervenfasern waren innerhalb des

1) Nettelship and Walter Edmunds, Trans. of the Ophth. Soc. Vol. I. 1882.

Herdes bis zur Papille nicht mehr zu finden, sondern überall das beschriebene Bild.

Auch an den makroskopisch nicht veränderten Theilen bestand eine erhebliche Kernvermehrung und Gefässentwickelung. Vom Canalis opticus an hirnwärts fand sich nur eine einfache Atrophie ohne entzündliche Erscheinungen. Die Wände der Arterien waren etwas verdickt, ihr Lumen mit Blutkörperchen dicht erfüllt. In den beiden entarteten Zonen des Tractus waren die Nervenfasern vollständig atrophisch zu Grunde gegangen, ebenso in dem vor dem Chiasma gelegenen intracraniellen Theile der Sehnerven, während in dem Chiasma selbst stellenweise noch normale Nervenfasern innerhalb des Krankheitsherdes vorhanden waren. Im ganzen Verlaufe der entarteten Strecke fanden sich zahlreiche Amyloidkörperchen, besonders reichlich in dem intracraniellen Theile. Auch in der im äusseren Drittel atrophischen und sehr kernreichen Papille waren sie noch nachzuweisen und in dem nasal- und temporalwärts an diese angrenzenden Netzhautstücke[1]).

In allen diesen Fällen, welchen noch ein weiterer hinzugefügt werden könnte, der die Lage des sogenannten papillomacularen Bündels, wenn auch bei einer anderweitigen Erkrankung bestätigte[2]), war theils die Aetiologie, theils das klinische Bild nicht zweifellos klargestellt.

Seitdem wurde eine grössere Reihe von Untersuchungen anatomischen Materials veröffentlicht, welche zum Theil auch durch einwandfreie klinische Beobachtungen und entsprechende anamnestische Angaben ergänzt sind[3]). Es würde das Gesagte zum weitaus grössten Theile wiederholt werden müssen, wenn wir diese Befunde ausführlich schildern wollten.

Das Ergebniss lässt sich dahin zusammenfassen, dass die Einwirkung des chronischen Alkoholismus auf den Sehnerven ganz typische anatomische Veränderungen hervorruft. Entsprechend der auf einen kleinen Theil des Gesichtsfeldes beschränkten Störung findet man einen mehr oder weniger grossen Abschnitt eines bestimmten Nervenbündels erkrankt, welches nicht nur die für die Macula bestimmten Fasern enthalten muss, sondern auch die zwischen Macula und Papille gelegenen Theile versorgt. Es ist dies das sogenannte papillomaculare Bündel (Bunge). In der Papille beginnt es mit der geschilderten keilförmigen Anordnung, welche es im unmittelbaren retrobulbären Theile des Opticus beibehält. Noch vor dem Eintritt der Centralgefässe wandelt sich diese Gestalt allmählich in die einer Sichel um, die mit ihrer Convexität die Oberfläche des Nerven berührt. Hinter den Centralgefässen geht der Querschnitt allmählich, nur ausnahmsweise plötzlich, in ein stehendes Oval über und rückt mehr nach der Mitte des Nerven bis zum Foramen opticum und über dieses hinaus bis zum Chiasma.

---

1) Vossius, Arch. f. Ophthalm. Bd. XXVIII. Abth. 3.

2) Bunge, Ueber Gesichtsfeld und Faserverlauf im optischen Leitungsapparat Halle 1884.

3) Uhthoff, Berliner klin. Wochenschr. 1884. No. 25 und Arch. f. Ophthalm. Bd. XXXII. 4. 1886. — Stooltzing, Inaug.-Dissert. Marburg. 1893. — Siegrist. Arch. für Augenheilkunde. Bd. XLI. S. 136. 1900. — Verhandlungen des internationalen Congresses zu Paris. 1900.

doch wird im intracraniellen Theile der quere Durchmesser der grössere. Zuweilen ist hier die Richtung desselben diagonal, von oben aussen nach unten innen, das ganze Bündel nicht mehr genau in der Mitte, sondern nach unten aussen verschoben. Im Chiasma rückt es wieder mehr dorsalwärts, mitunter schon kurz vorher diese Neigung zeigend, in der Regel aber erst im hinteren Theile. Hier werden auch die bis dahin getrennt liegenden Herde durch eine schmale Brücke verbunden. Im Tractus ist die Lage wieder eine centrale, nur ausnahmsweise wurde eine Trennung in zwei Bündel gefunden[1]).

Der Grad und die Ausdehnung des Processes zeigten ein sehr verschiedenes Verhalten. Während derselbe in dem einen Falle sich nur bis wenige Millimeter hinter den Opticus erstreckte, war er in anderen bis in den Tractus und selbst bis in die primären Opticusganglien hinein zu verfolgen. Einmal war die stärkste Intensität im Canalis opticus, ein anderes Mal retrobulbär, oder an verschiedenen Stellen zugleich. Auch sah man die stärksten Veränderungen im Canalis opticus entwickelt, und dieselben schon weit hinter dem Bulbus aufhören. Die einzelnen Theile desselben Querschnittes zeigten nicht immer eine gleichmässige Zunahme der Erkrankung von der gesunden Peripherie nach der Mitte, so dass an dem centralsten Theile immer die intensivsten Veränderungen gewesen wären, vielmehr fand man auch die stärkste Entartung in einem sichelförmigen nach aussen gelegenen Theile des Querschnittes[2]).

In einem Falle, wo während des Lebens die nasale Hälfte des Sehnerven ähnliche Veränderungen zeigte wie die temporale, hatte der Process auch anatomisch nachweisbar die innere Hälfte des Nerven in Mitleidenschaft gezogen.

Die entzündlichen Veränderungen beherrschten das histologische Bild, und es zeigte sich nur an verhältnissmässig wenigen Stellen eine einfache Degeneration. Sonst war in den ausgesprochensten Fällen überall Verbreiterung der Bindegewebssepten bis in die feineren Verästelungen, reichliche Kernvermehrung und Neubildung von strotzend mit Blut gefüllten Gefässen mit stark verdickten Wandungen vorhanden. Vielfach traten deutliche Schrumpfungserscheinungen hervor. Die Nervenfasern waren in sehr verschiedenem Grade in Mitleidenschaft gezogen. Während stellenweise die Maschenräume gar keine normalen Fasern mehr enthielten, und man das Bild einer narbigen Masse vor sich hatte, waren in anderen Fällen atrophische Fasern überhaupt nicht zu finden. Es wird geradezu für eine Eigenthümlichkeit der Alkoholneuritis angesehen, dass ein Theil der Nervenfasern erhalten bleibt.

In der Netzhaut fand man Atrophie der temporal in sie einstrahlenden Nervenfasern, sowie auffallenden Schwund der Ganglienzellen in der Maculagegend — Erscheinungen, welche wohl als secundäre in Folge der Erkrankung des papillomacularen Bündels gedeutet werden können. Zu bemerken ist aber, dass es an Untersuchungen mit den modernen Färbemethoden, und zwar besonders an frischen Fällen bis jetzt fehlt.

1) Vossius, l. c.

2) Uhthoff, l. c. — Sachs, Arch. für Augenheilkunde. Bd. XXVII. S. 154.

so dass die gegenseitigen Beziehungen zwischen Netzhaut- und Sehnervenerkrankung bisher nicht ganz sicher gestellt sind[1]).

Der Charakter der Veränderungen ist also der einer interstitiellen Neuritis des Sehnerven im Bereiche des papillomacularen Bündels, verbunden mit einfachen Atrophien an anderen Stellen desselben und einer bestimmten, der Ausbreitung dieses Bündels entsprechenden Gegend der Netzhaut. In einzelnen Fällen waren auch die Neurogliazellen auffallend gewuchert.

Ausser den bereits geschilderten Gefässveränderungen fand man eine Obliteration der Capillaren, woraus geschlossen wurde, dass die Gefässerkrankung das Wesentliche des Processes sei[2]). Ja, in einem Falle wurden die gefundenen Veränderungen lediglich auf eine Erkrankung der Vena centralis postica im Canalis opticus zurückgeführt[3]). Eine Verallgemeinerung dieser Annahme ist jedenfalls nicht zulässig, da ja durchaus nicht in allen Fällen der stärkste Grad der Erkrankung im Canalis opticus gefunden wurde. Abgesehen davon ist bei der nicht aufgeklärten Aetiologie jenes Falles, und der vorgeschrittenen Tuberculose des Kranken, der von anderer Seite erhobene Einwand, dass es sich um eine tuberkulöse Erkrankung der Venenwand gehandelt haben könne, vielleicht nicht unberechtigt.

Eine andere Controverse besteht über das gegenseitige Verhältniss von Atrophie der Nervenfasern und Wucherung des Bindegewebes, ob nämlich die erstere das Primäre ist und das Bindegewebe in die entstandenen Räume sich verbreitet[4]), oder ob letzteres zuerst wuchert und die nervösen Bestandtheile durch Druckatrophie zu Grunde gehen.

Ueber diese verschiedenen Fragen werden nur Sectionen aus den Frühstadien die Entscheidung bringen können, wozu die Gelegenheit naturgemäss sich selten bietet. Aus neuester Zeit liegt indessen ein solcher Befund vor, der in mancher Hinsicht werthvolle Aufschlüsse giebt.

Ein Mann, der vor 7 Jahren eine Verbrennung des linken Auges erlitten hatte, die mit Symblepharon heilte, klagte, dass seit etwa sieben Wochen sein Sehvermögen allmählich abnehme. Missbrauch von Alkohol und Tabak wurde zugestanden.

Am linken Auge war das Unterlid bis zum oberen Limbus mit dem Bulbus verwachsen; rechts bestand leichte Verschleierung der Papillengrenzen, sonst keine Veränderung. Die Sehschärfe betrug kaum 0,3. Es bestand ein centrales relatives Scotom für Weiss und alle Farben in der Ausdehnung von circa 10°. Es wurde eine Schwitzkur verordnet.

In einem Anfalle von Delirium stürzte sich der Mann aus dem Fenster und starb an den erlittenen Verletzungen nach acht Tagen. Die Section

---

1) Eigenthümliche, der Retinitis albuminurica in gewisser Beziehung ähnelnde Veränderungen in der äusseren Granular- und Nuclearschicht wurden von Edmunds u. Lawford, Transact. of. the Ophthalm. Soc. Vol. IX. 1889. p. 137 u. Sharkey, Brit. med. Journ. 1888. 22 Dec. (weisse Retinalflecken) gesehen.

2) Sourdille, Ophthalm. Klin. Bd. IV. 5. Dec. 1900.

3) Sachs, l. c.

4) Nuel, Pariser Congress. 1900.

konnte erst 16 Stunden nach dem Tode gemacht werden, so dass Nissl-Präparate der Netzhäute nicht zu gewinnen waren.

Das Papillomacularbündel zeigte die bekannte Lage. Am stärksten war die Durchtrittsstelle durch den knöchernen Canal verändert. Das Bindegewebe war ungemein stark entwickelt, dabei ein reiches Netz neuentwickelter Gefässe mit ebenfalls verdickten Wandungen. Sie schienen sogar in die Nervenfasern hineinzusprossen. Vielfach bestand ausgesprochene Sclerose bis zur Obliteration. In den offenen Gefässen fanden sich grosse schollige Gebilde, wahrscheinlich durch Coagulationirung entstanden. Zwischen knöchernem Canal und Chiasma war eine ausgesprochene Endarteriitis obliterans; nur durch zahlreiche neugebildete Aeste wurde die Ernährung unterhalten. Weiter central nahmen diese Veränderungen ab.

Die Nervenbündel zwischen den Septen erschienen verkleinert, durch eine active Wucherung des Bindegewebes, welches neue Septen gebildet hatte. Ueberall fand sich starke Kernvermehrung, theils Gliakerne, theils von den Endothel- und den Bindegewebszellen. Die Verbreiterung der Septen entstand deutlich durch Wucherung des Bindegewebes, nicht der Glia. Nirgendwo war ein Nervenbündel ganz zu Grunde gegangen. Stellenweise waren die Querschnitte der Fasern verkleinert und in die hierdurch entstehenden Zwischenräume wucherte das Bindegewebe. An Papille und Netzhaut war mit den gewöhnlichen Kernfärbungen nichts Abnormes nachweisbar.

Es handelte sich somit um einen absteigenden Process und zwar eine interstitielle Entzündung. Es ist aber anzunehmen, dass das Bindegewebe in bereits präformirte Lücken hineinwucherte, ohne eine Compression auf die Nervenfasern auszuüben. Eine mangelhafte Ernährung der Nervenfaser — so nahm man an — sei die Folge der sclerotischen Gefässveränderungen. Das papillomaculäre Bündel müsse am meisten leiden, weil central gelegen. Die zahlreichen Gefässe seien neugebildete Collateralen und das neue Bindegewebe nur der Träger dieses Kreislaufes. In schweren Fällen erkrankten auch die Collateralen, sonst könne, wenn die Gefässbildung ausreicht, der Process sich zurückbilden und es blieben alsdann nur noch die bindegewebigen Massen mit den verkleinerten Maschenräumen[1]).

Gegenüber den anatomischen Thatsachen mussten diejenigen Theorien, welche die dem Scotom zu Grunde liegenden Störungen in der Netzhaut suchten, nothwendig in den Hintergrund treten. Wir meinen hiermit jene Ansicht, nach welcher es sich um eine Giftwirkung auf die Netzhaut handele, wodurch die Maculastelle, in Folge ihrer besondern Empfindlichkeit in erster Linie afficirt werde. Von hier aus könnten sich anatomische Veränderungen entwickeln, welche zu einer centripetalen Atrophie führten, als deren Ausdruck die Verfärbung der temporalen Papillenhälfte betrachtet wurde[2]). Diese Auffassung war schon nicht in Einklang zu bringen mit der klinischen Thatsache, dass die Lieblingsstelle des Scotoms gar nicht der Macula entspricht.

In neuerer Zeit ist man wieder für den Beginn der Erkrankung in der Netzhaut eingetreten, hauptsächlich auf Grund von Thierexperimenten mit Giften, welche mit der Alkoholwirkung zum Theil sehr wenig gemein haben. Aber auch eine Beobachtung am Menschen wurde in diesem Sinne gedeutet[3]), wie wir glauben mit Unrecht, einerseits weil der Alkoholismus in dem betreffenden Falle gar nicht nachgewiesen war, und

1) Schieck, Arch. f. Ophthalm. Bd. LIV. Abth. 3.
2) Schoen, Die Lehre vom Gesichtsfelde. Berlin. 1874.
3) Nuel, Arch. d'Ophthalm. Tom. XVI. No. 8. p. 479.

es sich andererseits um einfache graue Atrophie handelte, somit der Befund mit dem vorstehend gegebenen Bilde durchaus nicht übereinstimmte.

Erwähnt sei noch die Ansicht, dass mit Rücksicht auf die Doppelseitigkeit und Gleichartigkeit der Sehstörung eine Erkrankung des cerebralen Centrums der Macula anzunehmen sei, von wo aus das ganze Neuron ergriffen werde[1]). Eine solche Erkrankung des ganzen Neurons hat bisher Niemand gesehen, im Gegentheil beweisen vorhandene Befunde, dass die Veränderungen sich auf die peripherstenAbschnitte des Sehnerven beschränken können. Ausserdem besteht auch gar keine Gleichartigkeit der Sehstörung, welche auf eine centrale Ursache hinwiese.

2. Ergebnisse an Thieren.

Fast ergebnisslos sind bisher die Versuche an Thieren, die chronisch mit reinem oder unreinem Aethylalkohol vergiftet wurden.

So gab man an, nach der Vergiftung von Kaninchen mit auch fuselölhaltigem Alkohol[2]), fettige und hydropische Degeneration der specifischen Elemente der Retina, besonders der Zellen der Ganglienschicht beobachtet zu haben, ferner eine varicöse Hypertrophie in der Schicht der Nervenfasern. In anderen Lagen der Retina fand sich Oedem und fettige Degeneration.

Die regressiven Veränderungen der Retina, welche die aufsteigende Degeneration der Nervenfasern veranlassen, müssten somit als die wesentliche Ursache der Sehschwäche und der anderen Symptome der Alkohol-Amblyopie angesehen werden. An den untersuchten Sehnerven fanden sich keine Veränderungen.

Frühere Untersuchungen an Thieren, die chronisch mit Alkohol oder Nicotin vergiftet worden waren, ergaben, dass in Folge der allgemeinen, durch diese Gifte erzeugten Ernährungsstörungen und nicht auf Grund specifischer Einwirkungen, Rückenmarksveränderungen entstehen.

An den grossen Vorderhornzellen des Rückenmarkes von Kaninchen, welche acht Wochen mit Nicotin, beziehungsweise Alkohol behandelt worden waren, fand sich Degeneration (Homogenwerden) der Chromatinstructur, entweder in Gestalt der partiellen Degeneration, oder als eine auf den ganzen Zellleib sich erstreckende homogene Schwellung. Aehnlich verändert waren die Ganglienzellen der Spinalganglien und der grossen sympathischen Ganglien[3]).

V. Die acute Alkoholvergiftung.

Die schädliche Wirkung einer acuten Alkoholvergiftung auf das Sehorgan ist, wie wir in der Einleitung ausführten, länger bekannt, als die des chronischen Alkoholismus. Trotzdem sind diese Fälle entschieden seltener und den älteren Beobachtern wohl nur darum mehr aufgefallen, weil sie meist plötzlich zu erheblichen Sehstörungen bis zu

1) Parinaud, Pariser Congress. 1900.

2) Rimowitch, Pathologie de l'amblyopie alcoolique (russisch). Revue génér. d'Ophthalm. 1896. Bd. XVI. p. 84.

3) Vas, Arch. f. experim. Pathol. u. Pharmak. Bd. XXXIII. p. 141.

gänzlicher Erblindung führen. Das Wesen derselben ist uns auch heute noch unbekannt, weil sich naturgemäss nur selten die Gelegenheit zu einer Section bei einem solchen Kranken finden wird. Der Charakter dieser Störung ist ein flüchtiger, so dass auch dauernde Veränderungen am Sehnerven nicht zu erwarten sind.

Trotzdem kann die Erkrankung sich nicht anders abspielen, als dass der an die centrale oder peripherische Nervenmasse gelangende Alkohol deren chemischen Bau ändert, Mark- und Myeliustoffe löst, in Mengen, die keine Formstörung zu veranlassen brauchen, aber Functionsstörungen auslösen[1]).

Die ophthalmoskopische Untersuchung hat, da wo sie ausgeführt wurde, ebenfalls keine befriedigenden Aufschlüsse gegeben.

Das klinische Bild ist im Ganzen ein ziemlich einheitliches. Meistens ist es ein mehrere Tage lang fortgesetzter Alkoholexcess, der in einem gegebenen Augenblicke, gewöhnlich nach dem Erwachen, die Blindheit oder erhebliche Schwachsichtigkeit erkennen lässt. Die Pupillen sind weit. Der Augenspiegelbefund ist gewöhnlich negativ, die Heilung wahrscheinlich. So gab sich z. B. ein sonst nüchternes Individuum einige Wochen lang dem Branntweingenusse hin und erblindete darauf plötzlich fast gänzlich bis auf schwachen Lichtschein. Der Augenspiegelbefund war negativ. Durch Abstinenz und Antiphlogose trat in kurzer Zeit vollständige Heilung ein[2]).

Selbst bei an Alkohol Gewöhnten kann durch einen Excess eine Amaurose auftreten. Ein Alkoholiker, der neun Monate in einem Trinkerasyl verweilt, und eine Flasche Alkohol, die er sich verschafft, ausgetrinken hatte, wurde blind. Er merkte dies beim Erwachen aus dem Rausche. Die Netzhautgefässe waren stark verengert[3]).

Ein anderer, bisher gesunder Mann war nach drei Tage lang fortgesetztem Alkoholgenusse morgens beim Erwachen total blind, so dass er selbst die Annäherung eines Lichtes bis dicht vor die Augen nicht bemerkte. Die Augen waren weit geöffnet, stier, die Pupillen ad maximum erweitert, ohne Reaction. Der Augenspiegelbefund war negativ. Salinische Abführmittel, kalte Kompressen und Ruhe brachten nach vier Tagen Wiederherstellung[4]).

Grobe Veränderungen am Augenhintergrunde theilt nur der folgende Bericht mit. Unserer Meinung nach handelte es sich hier um den Genuss eines sehr schlechten, wahrscheinlich Methylalkohol enthaltenden Alkohols.

Ein Mann, der zugleich stark rauchte, wurde nach dem Trinken von über einen halben Liter stark alkoholischer Flüssigkeit am nächsten

1) Lewin, Die Nebenwirkungen der Arzneimittel. 1899. p. 31.

2) Deneffe, Presse médic. belge. 1872. No. 31. — Jahresbericht f. d. ges. Medicin. 1872. Bd. II. S. 550.

3) van Flut, Med. Record. 1902. 18. january.

4) Arons, Centralblatt für Nervenheilkunde. 1878. Bd. I. — Hirschberg Archiv f. Augenheilkunde. Bd. VIII. S. 180) beschreibt ebenfalls einen Fall, doch ist nach der Schilderung nicht verständlich, weshalb er denselben als acute Schnapsamaurose bezeichnet.

Morgen amaurotisch. Dabei bestand Anästhesie von Cornea und Conjunctiva, Weite und Starre der Pupillen. Die temporale Hälfte beider Papillen war trübe, aber erkennbar, die nasale von einem graugelblichen Exsudate bedeckt, das sich etwas auf die Netzhaut fortsetzte und die Gefässe eine Strecke weit einhüllte, oder begleitete. Die Arterien waren schmal, die Venen breit. Durch Schwitzen und Strychnineinführung wurde die Sehschärfe = $^1/_3$—$^1/_2$. Das Exsudat war schliesslich resorbirt, die Papille wurde etwas atrophisch. Die Gefässe erschienen streifig eingefasst, das Gesichtsfeld eingeengt. Es bestand ein centrales Farbenscotom auf einem Auge. Auffallend war die Symmetrie der ophthalmoskopischen Veränderungen[1].

Ausgesprochene Sehnervenatrophie kommt ebenfalls vor. Man stellte sie z. B. bei einem Manne fest, der aus viertägiger Bewusstlosigkeit nach einem Alkoholexcess blind erwacht war.

Der folgende Bericht beweist, dass bei vorhandener Prädisposition selbst kleine Alkoholdosen in anderer Weise dem Sehorgane gefährlich werden können.

Ein 64jähriger kräftiger Mann, von ruhiger Lebensweise, hatte plötzlich die Sehkraft auf dem linken Auge verloren. Er selbst war, ebenso wie sein Vater und einige Familienmitglieder, kurzsichtig, sonst aber nie augenleidend. Vor sechs Wochen litt er an heftiger Diarrhoe, wegen deren er, nachdem sie vier Tage lang unvermindert angehalten hatte, ein Glas starken Branntweins nahm. Gleich darauf hatte er sehr unangenehme Lichterscheinungen vor den Augen. Das Gesicht des linken Auges verschlechterte sich immer mehr und wenn er das rechte schloss, war der obere Theil des Gesichtsfeldes wie von einem schwarzen Vorhange bedeckt, während direct vor ihm und am Boden Alles durch einen dichten Nebel verdunkelt erschien. Er behauptete nie viel getrunken, doch in den letzten Jahren wiederholt an Diarrhoe gelitten zu haben, welche er durch ein Glas Branntwein, das ihn nicht berauschte, unterdrückte. So oft er dies that, sah er Lichtblitze und Feuergarben, die ihn Stunden lang belästigten, ohne dass das Sehvermögen litt.

Es bestand rechts Myopie $^1/_{10}$ mit grossem hinterem Staphylom. Jäger wurden fliessend gelesen. Links war die Netzhaut im unteren Theil abgelöst, die durchsichtigen Theile trüb, die Papille und der obere Theil des Fundus verschleiert. In der oberen Hälfte des Gesichtsfeldes fehlte die Lichtempfindung, in der unteren bestand bedeutende Verminderung des Sehvermögens.

Der Zustand blieb bei abwartender Behandlung unverändert[2].

Störungen des Farbensinnes, die bei der chronischen Alkoholvergiftung so häufig sind, zeigen sich nur gelegentlich bei der acuten. So sah z. B. ein 44jähriger Mann nach einer schweren acuten Alkoholvergiftung alle Gegenstände blau gefärbt. Roth erschien ihm purpurn. Orange wie Roth. Blau stärker gesättigt. Grün graugrünlich. Violett unverändert. Gleichzeitig bestanden Störungen der Tiefenwahrnehmung, die besser beleuchteten Theile der Gegenstände erschienen näher, die beschatteten weiter. Die Contouren waren verzerrt. Das Blausehen dauerte vier Tage lang[3].

Die Pupillen werden bei der acuten Alkoholvergiftung meist erweitert gefunden, bei gestörter Lichtreaction.

1) De Bono, Arch. di Ottalmol. T. IX. p. 130.
2) Knapp, Arch. f. Augen- u. Ohrenheilkunde. Bd. V. S. 383.
3) Pergens, Annales d'Oculist. Tom. CXX. 1898. p. 114.

In mehr als der Hälfte der exaltativen Formen des Rausches wurde unmittelbar nach der Aufnahme in die Anstalt eine deutliche Herabsetzung der Pupillenreaction auf Lichteinfall gefunden; sie war meist, nicht immer, auf beiden Pupillen gleichmässig und der Grad der Herabsetzung schwankte in den einzelnen Fällen von einer geringen Verminderung bis zur nahezu völligen Starre. Die Weite der Pupillen war verschieden. In der Regel waren sie mittelweit bis über mittelweit. Mit dem Aufhören der acuten psychischen Alkoholintoxicationserscheinungen kehrte die prompte Pupillenreaction wieder. Manchmal zeigte sie sich sogar übermässig lebhaft. Ein Theil der Fälle jedoch, darunter namentlich solche, welche nach dem Schlafe noch in gereizter Stimmung und Einsichtslosigkeit verharrten, wies noch sechs bis zehn Stunden nach der Aufnahme eine Verminderung, beziehungsweise Trägheit der Pupillenreaction auf, aber in geringerem Grade als anfangs. Nach weiteren drei bis vier Stunden stellte sich auch hier mit der zunehmenden Beruhigung und Erholung die Reaction deutlich ein[1].

Von Störungen der äusseren Muskeln bei der acuten Alcoholvergiftung ist bekannt das Doppeltsehen, welches bei vielen Menschen im Rauschzustande auftritt und mit Beseitigung desselben wieder verschwindet. Eine genauere Analyse desselben ist begreiflicher Weise schwer ausführbar. Durch Selbstversuche wurde festgestellt[2], dass beim Blicke in die Ferne gleichnamige Doppelbilder auftraten, also wiederum eine Schwächung der Divergenzfähigkeit, welche ja auch bei den oben geschilderten Versuchen sich von allen Leistungen der Fusion in erster Linie beeinträchtigt zeigte.

Bei schweren Allgemeinerscheinungen, Bewusstseinsstörungen und allgemeinen Krämpfen hat man auch Krämpfe der Augenmuskeln beobachtet. Dies war z. B. der Fall bei einem $9^1/_2$jährigen Knaben, der, nachdem er um zwei Uhr ein Viertel Liter Schnaps getrunken hatte, gegen Abend allgemeine Krämpfe, beschleunigten Puls, hohes Fieber mit Bewusstlosigkeit etc. bekam. Dieser Zustand dauerte bis gegen Morgen. Dabei waren die Pupillen verengt, reagirten aber auf Lichteinfall. Die Krämpfe hatten allmählich auch die Gesichtsmuskeln ergriffen. Ausserdem bestand zeitweise ein tonischer Krampf der associirten Ober- und Aussendreher der Augen mit maximaler Pupillenerweiterung und Nystagmus horizontalis. Der Zustand wurde von intracraniellen Druckschwankungen abgeleitet, die mit der fraglos vorliegenden Meningitis einhergingen. Der Tod erfolgte an Lungenödem[3].

1) Gudden, Neurologisches Centralbl. 1900. No. 23. S. 1096. — Kuttner, Deutsche med. Wochenschr. 1904. No. 29.

2) Guillery, Pflüger's Arch. Bd. LXXVII. u. LXXIX.

3) Böttrich. Therap. Monatsh. 1891. p. 164.

2. Andere Alkohole.

Methylalkohol.

I. Entstehen und Verlauf der Methylalkohol-Sehstörungen 37
II. Vergiftungen durch Trinken von Methylalkohol 37
1. Ausgang in Heilung oder Besserung 37
2. Ausgang in Sehnervenatrophie 37
III. Vergiftungen durch Einathmung der Dämpfe von Methylalkohol . 37
IV. Experimentelle Untersuchungen der Augenveränderungen durch Methylalkohol 38

I. Entstehen und Verlauf der Methylalkohol-Sehstörungen.

Der Holzgeist findet in Gewerben vielfach Verwendung z. B. zum Denaturiren des Spiritus, zu Firnissen, Polituren u. s. w. Die Möglichkeit ist dadurch reichlich gegeben, dass er von Thörichten getrunken wird, oder dass seine Dämpfe vergiften. Es liegen schon heute, trotz der kurzen Zeit, die seit der ersten Mittheilung über schwere und unheilbare, durch ihn erzeugte Sehstörungen verstrichen ist, viele Berichte vor, die erkennen lassen, dass es sich hier um eine gerade auf das Auge in acutem Ansturm so verderblich einwirkende Substanz handelt, wie es nur von sehr wenigen anderen Giften in ähnlicher Weise bisher festgestellt wurde. Selbst der Amylalkohol, der in anderer Beziehung toxischer ist als der Methylalkohol, hat solche Sehstörungen nie erzeugt trotz der recht häufigen Einwirkung desselben in Substanz oder in Dampfform, besonders der letzteren in Laboratorien.

Es scheinen nicht grosse Dosen zur Hervorrufung einer Augenschädigung nothwendig zu sein, wenn man daran denkt, dass z. B. die Dämpfe, die sich in einem Raume entwickelten, in dem neue Bierfässer mit einer Lösung von Schellack in Columbia-Spiritus (95 pC. Methylalkohol) überzogen werden sollten, hinreichten, um zwei Menschen blind zu machen. In einem anderen Falle entstand die Erblindung dadurch, dass ein Maler eine analoge Schellacklösung benutzte, deren Dampf ihn chronisch belästigte. Er wusch sich aber auch nach Schluss der Arbeit regelmässig die farbenfleckigen Hände und das Gesicht in Holzgeist, so dass hier die Resorption durch die Haut als verursachendes Moment mit in Frage kam. Mehrfach wurde der Methylalkohol auch getrunken. Einmal wurde die amaurogene Menge auf ca. 30 g des 99procentigen

Alkohols und bei einem anderen Manne auf ca. 120 ccm festgestellt. In einer weiteren Vergiftung tranken drei Männer ca. 250 ccm, wodurch zwei starben und einer blind wurde.

Als einleitende oder begleitende Symptome erscheinen in wechselnder Combination bei der acuten Vergiftung: Mattigkeit, Kopfschmerzen, Schwindel, Magen- und Leibschmerzen, Uebelkeit, Erbrechen, Schweisse, Muskelschwäche, Rückenschmerzen, Schlafsucht oder tiefes Coma, selten Delirien. Das Bewusstsein kann aber auch ganz erhalten bleiben.

Die Augenstörungen waren ganz vereinzelt nur örtlich entzündliche. Wir zweifeln jedoch nicht daran, dass bei eingehender Nachforschung in Betrieben derartiges sich häufiger herausstellen wird.

So bekam ein Arbeiter, der dem Dampfe des Methylalkohols durch Zufall ausgesetzt war, heftiges Brennen in den Augen, Schwellung der Augenlider und lebhafte Röthung der Bindehäute. Nach zwei Tagen hatte die Schwellung zugenommen, und die Absonderung der Bindehäute war schleimig-eitrig geworden. In erhöhtem Maasse waren auch die Luftwege entzündlich ergriffen und dieser Bronchitis, die mit Cyanose, Rasselgeräuschen in der Lunge und anderen entsprechenden Symptomen einherging, erlag der Vergiftete nach fünf Tagen[1]).

Soweit die resorptiven Symptome in Frage kommen, scheint selbst bei diesem Gifte die Individualität gelegentlich über die Giftwirkung obzusiegen, und ein Trinker gesund zu bleiben, obschon er annähernd soviel von dem Gifte aufnahm, wie ein dadurch blind Gewordener.

Die Zeit des Eintritts der Blindheit ist wohl wesentlich von der resorbirten Menge des Methylalkohols, aber auch von individuellen zeitlichen oder dauernden Begleitumständen abhängig. Vier Mal wurden die Trinker 24 Stunden nach dem Excess blind, einmal nach vier Tagen, einmal nach fünf Tagen und einmal nach zwei Wochen.

Die Blindheit wurde einige Male durch Gesichtsverdunkelung eingeleitet. Die Regel ist, dass sie jäh in wenigen Stunden während des tiefen, der Vergiftung folgenden Schlafes, oder auch bei erhaltenem Bewusstsein, aber allgemeinen Krankheitssymptomen, sich ausbildet.

Von einem so blind Gewordenen wurden bei starker seitlicher Augenbewegung Schmerzen wahrgenommen.

Die Pupillen wurden weit und reactionslos auf Licht und Accommodation gefunden. Einmal reagirten sie nur auf die letztere.

Die Amaurose, die bisher nur einmal in Begleitung von Taubheit vorkam, ist meistens absolut und doppelseitig. Es können aber auch Unterschiede in der Schwere der beiderseitigen Functionsstörung vorhanden sein, so dass z. B. ein Auge nur Lichtempfindung hat, das andere aber noch Finger auf $\frac{1}{2}$ m zählt. Centrale, auch absolute Scotome, wurden mehrfach entweder im Beginn der Erkrankung oder später festgestellt, ebenso Einengung des Gesichtsfeldes für Weiss und einzelne Farben oder volle Farbenblindheit.

Der ophthalmoskopische Befund kann bei den Blinden Anfangs normal sein, und erst später als Neuritis optici sich darstellen oder alsbald dieses Bild darbieten. Die Pupillen waren weiss, oder leicht abgeblasst, oder auch nur an den äusseren Hälften gerade als blass er-

1) Goltdammer, Vierteljahrsschr. für ger. Med. N. F. Bd. XXIX, S. 162.

kennbar. Es giebt nur wenige Fälle, bei denen nicht früher oder später die Sehnervenatrophie deutlich war. Bei einem so Erkrankten bestand an einer Papille eine sehr tiefe, der glaucomatösen ähnliche Excavation und eine eigenthümliche Pigmentirung, während die andere Papille nur flach excavirt war und kein Pigment aufwies.

Die Retinalgefässe wurden normal oder häufiger verengert, in einem Falle „wie Seidenfäden dünn" gefunden. Ein Vergifteter zeigte bei Sehnervenatrophie leicht erweiterte Retinalvenen und verengte Arterien, ein anderer geschlängelte Venen.

Völlige Wiederherstellung ist bisher nur einmal, vier Wochen nach der Vergiftung und drei Wochen nach dem Beginn der Behandlung beobachtet worden, mehrmals dagegen eine meist geringe Besserung. Die Regel scheint zu sein, dass nach einer primären Besserung der eine Reihe von Tagen bestehenden Blindheit eine allmähliche Verschlimmerung des Leidens eintritt, die endlich zur Sehnervenatrophie, eventuell erst nach Jahren führt.

Bei einem Kranken änderte sich die im Laufe der ersten vier Wochen nach der Erblindung eingetretene Besserung des Sehvermögens auch in vier Jahren nicht, während die Gesichtsfeldgrenzen sich noch weiter einengten, und die Abblassung der Papillen zugenommen hatte. Die Prognose ist deshalb bei der Holzgeistvergiftung meist als schlecht oder sehr schlecht zu stellen, zumal auch tödtliche Ausgänge relativ häufig nach dem Trinken dieses Alkohols vorkamen.

Consequente Diaphorese und Diurese scheinen die zweckmässigsten therapeutischen Eingriffe zu sein.

II. Vergiftungen durch Trinken von Methylalkohol.

1. Ausgang in Heilung oder Besserung.

Ein Arbeiter, der in einer Holzgeistfabrik beschäftigt war, trank ein Gemisch von diesem und Kornbranntwein. Nach 24 Stunden bekam er Uebelkeit, Schwindel und Schlafsucht. Nach dem Erwachen aus dem Schlafe hatte er Schmerzen im Kopfe und den Augen und sah Alles wie durch einen Nebel. Nach fünf Tagen war jede Lichtempfindung erloschen. Die Tension war normal. Die Adnexa sowie die Bulbi selbst waren in allen Theilen frei von erkennbaren Veränderungen, höchstens bestand die Andeutung einer minimalen Arterienverengerung und vielleicht auch einer geringen Blässe der äusseren Papillenhälften.

Die Beweglichkeit der Augäpfel war unbehindert: nur bei sehr forcirten seitlichen Bewegungen wurden Schmerzen geäussert. Der Versuch, den Bulbus in die Augenhöhle zurückzudrücken, löste in der Tiefe der Orbita Schmerzempfindungen aus. Im Tageslicht sollen die Pupillen zuerst prompt reagirt haben, im Dunkelzimmer dagegen starr und reactionslos gewesen sein.

Nach dem Befunde wurde die Diagnose auf Neuritis retrobulbaris acuta gestellt.

Durch consequente Diaphorese und Diurese besserte sich der Zustand vom baldigen Eintritt quantitativer Lichtempfindung bis zum Erkennen von Fingern, Farben und allmählich bis zur Norm, und auch

die Abblassung der Papillen, die Enge der Arterien u. s. w. schwanden. Immerhin hatte dieses Resultat circa vier Wochen Zeit seit der Vergiftung, und drei Wochen seit der klinischen Behandlung erfordert[1]).

2. Ausgang in Sehnervenatrophie.

Nach Genuss von Methylalkohol stellte sich Delirium ein, wonach eine Woche lang völlige Blindheit bestand. Nach vorübergehender Besserung blieb eine totale Amaurose mit Weissfärbung der Papille ohne Gefässveränderung[2]).

Gefangene tranken gewerblich benutzten Methylalkohol. Einer starb schnell, während ein zweiter unter schweren Hirnsymptomen, Kopfschmerzen, Delirien, Erbrechen u. s. w. erkrankte, blind und taub wurde und es blieb. Nach zwei Jahren bestand eine ausgesprochene Atrophia N. optici[3]).

Ein 21jähriger Mann trank in der Reconvalescenz von Masern heimlich in einem Zeitraume von zwei Stunden in zwei Malen circa 120 ccm Methylalkohol mit Zuckerwasser. Danach schlief er zehn Stunden. Beim Erwachen klagte er über Magenschmerzen. Die Pupillen waren leicht erweitert. Nach 24 Stunden bestand vollständiger Gesichtsverlust auf beiden Augen. Pupillen beiderseits erweitert, reactionslos auf Licht und Accommodation.

Ophthalmoskopisch erkannte man doppelseitige Neuritis optici mit Congestion der Retina.

In den nächsten 24 Stunden erschienen im Harn Spuren von Eiweiss. Die Blindheit hielt sieben Tage an. Am achten Tage erschienen Gesichtshallucinationen. Von nun an vollzog sich eine langsame Besserung. Die Umgrenzung der Papillen wurde schärfer und die Retinalcongestion schwand. Am 14. Tage wurde zuerst ein Lichtschimmer wahrgenommen. Subcutane Strychnin-Einspritzungen (0.003 g drei Mal täglich) wurden vorgenommen. Nach 3 Wochen wurden sich bewegende Gegenstände und Finger auf sechs Zoll Entfernung gesehen. Nach sechs Wochen konnte, am besten am frühen Abend und Nachts in mässig erhelltem Zimmer gesehen werden. Am Morgen erschienen oft Lichtblitze, welche von stundenlanger totaler Blindheit gefolgt waren. Im Laufe des Tages schwand dies aber.

Zwei und einen halben Monat nach der Vergiftung bestand Mydriasis. Die Pupillen waren reactionslos.

SR = Finger in sechs Zoll, SL = Lichtperception.

Beide Gesichtsfelder waren sehr eingeengt. Im linken Auge war das Feld ganz peripherisch. Farben konnten nicht erkannt werden.

Ophthalmoskopische Untersuchung: Atrophie beider Nn. optici mit atrophischer Excavation beider Papillen. Rechts ist die Papille tief excavirt wie bei Glaucom. Schwarze Pigmentirung. Links ist die Excavation flacher. Die Oberfläche ist schwach grau: das schwarze Pigment fehlt hier. Die Retinalvenen sind in beiden Augen normal, beziehungsweise leicht erweitert, die Retinalarterien verengt[4]).

1) Kuhnt, Zeitschr. für Augenheilkunde. Bd. I. 1899. S. 38.
2) Viger, l'Année médic. 1877. p. 100.
3) Mengin, Recueil d'Ophthalmol. 1879. Nov.
4) Mac Coy und Michael, Medical Record. 1898. 28. May. p. 777.

Fünf Männer tranken circa einen viertel Liter Methylalkohol. Zwei starben in 24 Stunden, zwei blieben gesund und einer erblindete am nächsten Tage, nachdem Schwäche und Semicoma vorangegangen waren.

SR = Lichtempfindung; SL = Finger auf 30 cm.

Gesichtsfelder sehr eingeengt. Absolutes centrales Scotom links und Farbenblindheit. Atrophie der Sehnerven bestand beiderseits. Die Gefässe waren dünn wie Seidenfäden[1]).

Ein 45jähriger Mann hatte einen halben Liter zu einem Drittel mit Wasser verdünnten Holzgeist getrunken. Am nächsten Tage erschienen Erbrechen, Kopfschmerzen, Nebligsehen, nach drei Tagen völlige Erblindung mit weiten reactionslosen Pupillen und Schmerzhaftigkeit bei Bewegungen der Augen. Nach einigen Wochen waren die temporalen Papillenhälften deutlich atrophisch. Es bestanden keine Gefässveränderungen. Nach weiteren zehn Tagen erfolgte unter Jodkalium und Pilocarpin Besserung des Sehvermögens. Finger wurden in fünf Fuss gezählt. Das Gesichtsfeld war nicht eingeengt, aber es fand sich ein absolutes centrales Scotom. Später stellte sich eine totale Sehnervenatrophie mit Gefässverengerung ein.

Von acht mit Methylalkohol in geringer Menge Vergifteten, welche Foster erwähnt, erblindete einer 24 Stunden nach dem Genusse und 2 Stunden vor seinem Tode.

In einem anderen Falle waren ein Jahr nach einer Erblindung durch Methylalkohol schwarze Flecke in der Netzhaut aufgetreten, besonders in der Nähe der Gefässe nach unten aussen von der Papille[2]).

Es wurden von einem Manne 8—20 g Methylalkohol getrunken. In sechs Tagen trat Blindheit ein. Auf eine vorübergehende Besserung erfolgte ein Rückfall mit totaler Erblindung und Atrophia N. optici.

Einen analogen Verlauf nahm die Erkrankung in einem zweiten Falle. Blindheit erschien nach einem viertägigen halbbewusstlosen Zustande. Atrophie mit Blindheit folgten einer vorübergehenden Besserung[3]).

Ein 28jähriger Mann trank vor circa sieben Monaten aus Versehen einen viertel Liter Holzgeist. Nach drei Stunden wurde er comatös und blieb es vier Tage lang. Als er sich erholt hatte, war das Sehvermögen auf Lichtperception reducirt. Der Zustand besserte sich nach circa drei Wochen so, dass er eine Zeitung lesen konnte. Dann verschlechterte sich das Sehvermögen wieder und blieb so.

Nach sieben Monaten zählte er Finger excentrisch auf fünf Fuss. Es bestand Sehnervenatrophie mit Excavation 2 D tief. Die Gefässe waren leicht verengert. Ein centrales Scotom war feststellbar[4]) (Fig. 45).

1) Moulton, Ophthalmic Record. 1899. April. p. 335. Ein Fall von Sehnervenatrophie, siehe auch: Belt, Ophth. Record. 1901. p. 479 und Komoto (med. Gesellsch. in Tokio, 4. Febr. 1903). Hier traten Erblindung und Atrophie durch Trinken von circa 100 ccm Methylalkohol ein.

2) Gifford, Opthalmic Record. 1899. Vol. VIII, 9. p. 441.

3) Raub, Ophthalmic Record. 1899. Vol. VIII, 12. p. 619.

4) Ellett bei Moulton, Journ. of the Americ. Medic. Assoc. 30. Nov. 1901. p. 1448.

Fig. 45.

Nach Trinken von Methylalkohol trat ein Coma von 48 Stunden Dauer ein. Beim Erwachen aus demselben bestand Blindheit. Besserung, dann Rückfall und schliesslich Sehnervenatrophie folgten hier wie in den meisten anderen Fällen auf einander[1]).

Eine Frau, die aus einer Gesellschaft nach Hause kam, trank, weil sie durstig war, aus einer mit „Alkohol" bezeichneten Flasche ein gewisses, mit Wasser verdünntes Quantum. Am nächsten Tage stellten sich Uebelkeit und Erbrechen ein. Alle Gegenstände erschienen trüb und tanzten. Am dritten Tage entstand Blindheit. Pupillen halb erweitert und starr.

Ophthalmoskopischer Befund: Die Papillen waren hyperämisch und ödematös, die Blutgefässe stark gefüllt, die Retina streifig, neblig trübe, gegen die Peripherie hin verblassend.

Die Blindheit war drei Wochen absolut, dann begann peripherisches Sehen; das Oedem schwand, und es wurde die Sehschärfe = circa $^{20}/_{20}$. Darauf folgte eine allmähliche Entwicklung der Sehnervenatrophie, die schliesslich vollständig wurde. Nur sehr wenig excentrisches Sehen blieb bestehen[2]).

Ein 25jähriger Mann trank etwa 30 g 99procentigen Methylalkohol, der 0.1 pCt. Aceton enthielt. Eigenthümlicherweise bestand 24 Stunden nach dem Trunke Wohlbefinden; dann traten allgemeine Mattigkeit und sehr starkes Kopfweh, heftige Leib- und Rückenschmerzen, Uebelkeit, Frösteln und Schwindel auf. Er musste die Arbeit verlassen und sich zu Bett legen. Körperwärme und Puls waren normal. Nach Ablauf von 24 Stunden nach dem Trunke trat plötzlich doppelseitige vollständige Erblindung ein: bei weiten, starren Pupillen und normalem Augenhintergrunde fehlte jede Lichtempfindung. Erst nach sechs Tagen völliger Blindheit stellte sich wieder etwas Lichtempfindung ein, und vier Wochen später betrug das Sehvermögen Fingerzählen in 5—6 m. Es zeigte sich da schon eine leichte Abblassung der temporalen Papillenhälften bei normaler Gefässfüllung. Beiderseits bestanden grosse centrale absolute Scotome, die sich besonders auf die mediale Seite des Fixirpunktes hin erstreckten. Von Farben

1) Jackson, Denver Med. Times. 1901, April.

1) Ray, Journ. of the Americ. Medic. Assoc. 1901, 30. Nov. p. 1449.

wurden nur Roth und Blau erkannt. Die peripherischen Gesichtsfeldgrenzen waren leicht eingeschränkt.

Unter Behandlung mit Schwitzkur, reichlichem Trinken, Einnehmen von Jodkalium und später Einreibungen von grauer Salbe hob sich das Sehvermögen rechts auf $^6/_{20}$, links auf Finger in 6 m.

Nach circa vier Jahren ist das Sehvermögen das gleiche. Rechts hat sich aus dem absoluten centralen Defecte ein Ringscotom mit Freiwerden des Fixirpunktes entwickelt; links ist das grosse centrale Scotom geblieben. Daneben haben sich die Gesichtsfeldgrenzen, besonders links weiter eingeengt. An beiden Augen besteht völlige Grünblindheit; für Roth ist rechts eine kleine paracentrale, links eine kleine ganz peripherische Insel erhalten. Die Grenzen für Blau sind allseitig eingeengt. Rechts ist die Blassfärbung der temporalen Papillenhälfte sehr stark entwickelt; links hat dieselbe auch auf die nasale Hälfte des Sehnerven übergegriffen. Die Gefässe des Sehnerven, besonders die Arterien, zeigen beiderseits sehr schwache Füllnng ohne Wandveränderung[1]).

Eine Flasche Holzgeist war von einem Selbstmörder getrunken worden. Danach bestand vier Tage lang Bewusstlosigkeit. Beim Erwachen liess sich Erblindung feststellen. Die Pupillen waren weit und reactionslos. Nach sechs Tagen war keine Lichtempfindung vorhanden; die Papille rechts war verwaschen, milchweiss, die Venen und Arterien etwas verengt. Am linken Augenhintergrunde bestanden dieselben Veränderungen etwas weniger deutlich. Nach vorübergehender Besserung trat Erblindung in drei bis vier Wochen ein[2]).

Mehrere Personen tranken Methylalkohol. Eine starb, eine andere erblindete vollständig. Das Sehvermögen aller übrigen wurde mehr oder weniger geschädigt[3]).

Die erste sichtbare Veränderung sollte bei dieser Vergiftung eine Schwellung der Papille sein, degenerative Veränderungen in der Retina dieser Schwellung vorangehen.

III. Vergiftungen durch Einathmung der Dämpfe von Methylalkohol.

Zwei Arbeiter mussten in Bierfässer (20 Fuss zu 10 Fuss) kriechen um sie innen mit einer Schellacklösung zu überziehen. Die Lösung enthielt mehr als 50 pCt. Methylalkohol als sogenannten „Columbia-Spiritus". Die Temperatur der Fässer war auf 70° Fahrenheit erhöht worden, damit der Anstrich schneller trocknen sollte. So waren die Männer den heissen Dämpfen des Methylalkohols ausgesetzt, die sie lange Zeit einathmeten. Es entstanden bald: Schwindel, Kopfschmerzen, Uebelkeit und allgemeines Missbehagen. Sie fanden sich dann eines Morgens blind. Nach acht, beziehungsweise zehn Tagen erfolgte Besserung.

1) Scheffels, Ophthalmol. Klinik. 1901. No. 4 u. 5. S. 7. Die Erweiterungen dieser Krankengeschichte verdanken wir einer schriftlichen Mittheilung des Verfassers.

2) Payne, San Francisco eye, ear, nose and throat surg. Dec. 1901. Ophthalmic Record. No. 12.

3) Ring, Americ. Ophth. Society. 16. u. 17. July 1902. — Vide auch: Bruner. The Ophthalmic Record. 1904. p. 48.

Etwa zwei Wochen nach Beginn der Blindheit sank die Sehschärfe bei beiden wieder und war schliesslich sehr gering.

Bei dem Einen nahm ein Auge Handbewegungen wahr, das andere zählte Finger auf circa zwei Fuss. Bei dem Anderen wurden Finger in drei Fuss, beziehungsweise acht Fuss gezählt. Bei Beiden bestanden positive Scotome mit einem anscheinend kleinen Raum von percipirender Retina. Gefässe normal. Papillen weiss[1]).

Ein Mann musste in einem geschlossenen Raume alte Möbel reinigen. Er benutzte hierzu Methylalkohol. Dabei athmete er grosse Mengen der Alkoholdämpfe ein. Nach fünf bis sechs Tagen fing das Gesicht an sich zu verschlechtern. Nach weiteren zwei Tagen liess er sich untersuchen. Die Sehschärfe war sehr gesunken und es bestand eine sehr schwere doppelseitige Neuritis optici mit beträchtlichen Schmerzen[2]).

Ganz analoge Fälle wurden später beobachtet. Auch hier mussten zwei Männer das Innere von Fässern mit einer Methylalkohol-Schellacklösung streichen, inhalirten die Dämpfe und bekamen eine Sehnervenatrophie ohne retinale Veränderungen[3]).

Ein im Uebrigen gesunder Maler benutzte in den letzten drei Jahren für sein Geschäft Columbia-Spiritus, der circa 95 pCt. Methylalkohol enthält und er benutzte ihn so, wie man Terpentin im Malerei-Geschäft braucht, das heisst, der Methylalkohol wurde mit Schellack in verschiedenem Verhältniss gemischt. Er hat ihn nie getrunken. Beim Anstreichen in kleinen Räumen machte er ihn so schwindlig, dass er wie ein Betrunkener gewankt habe, besonders bei heissem Wetter. Nach Schluss der Arbeit wusch er sich Hände, Arme und mitunter auch Gesicht mit dem Holzgeist. Als er einmal ohne Unterbrechung zwei Monate lang in dieser Weise gearbeitet hatte, stellte sich als erstes Zeichen der Erkrankung vorübergehende Verdunkelung des Gesichts nach Einstellen der Arbeit ein. Eines Morgens, als er zur Arbeit gehen wollte, fühlte er sich auf dem Wege schon unwohl und bekam bald darauf einen Schüttelfrost. Bald traten Uebelkeit, Erbrechen und Kopfweh hinzu. Gegen Mitternacht bemerkte er, dass das Sehvermögen geschwunden war. Die Untersuchung nach zwei Wochen ergab: Pupillen weit, auf Licht unempfindlich, wohl aber auf Accommodation reagirend, Medien klar, Optici blass, Gefässe eng, Venen stark geschlängelt.

Für die Behandlung wurde Pilocarpin gewählt. Nach zwei Wochen konnte der Kranke Gegenstände so unterscheiden, dass er allein auf der Strasse gehen konnte. Nach drei Wochen verschwand aber auch dieses geringe Sehvermögen wieder, und die Erblindung wurde complet[4]).

Ein 22jähriger, total abstinenter Mann beschäftigte sich mit Firnissen von Bierfässern mit einer alkoholischen Schellacklösung. An einer

1) Patillo u. Casey Wood, Journ. of the Americ. Med. Associat. 1899. 30. Dec. p. 1653.

2) Colburn, Ophthalmic Record. Vol. VIII. 1899. p. 12.

3) Hale, Journ. Amer. Med. Assoc. 1901, 30. Nov. p. 1450. Wir nehmen an, dass diese Fälle nicht mit den vorstehenden identisch sind, obschon dies nicht ganz sicher ist.

4) De Schweinitz, Wochenschr. f. Ther. u. Hyg. d. Auges. 4. Juli 1901. S. 317. Nach Ophth. Record. Juni 1901.

Arbeitsstelle wurde ihm hierzu eine eigenthümlich riechende Lösung gegeben; es war statt Aethylalkohol Methylalkohol benutzt worden. Er musste bei grosser Hitze arbeiten. Am zweiten Tage hatte er Lichterscheinungen und zeitweise legte sich ein Nebel über seine Augen. Bald kamen Schwindel, Kopfschmerzen, Uebelkeit, Schwäche, gleichzeitig mit Abnahme des Sehvermögens. Er wurde mit Eis, Salicylsäure und Nux vomica behandelt.

Nach fünf Tagen waren die Pupillen weit und starr. Handbewegungen wurden nur nach unten aussen in jedem Gesichtsfelde erkannt. Zwei Tage später waren die Papillengrenzen verschleiert, ihre Färbung milchweiss, trübe, die Gefässe eng. Die Pupillen waren eng, fast reactionslos. Nach einigen Tagen wurden Handbewegungen im ganzen Gesichtsfelde erkannt, aber es blieb ein grosses centrales Scotom. Rechts wurde die Papille atrophisch, während die linke im nasalen Theile ihre normale Färbung wiedererhielt. Sechs Wochen nach Beginn des Leidens entstand rechts nach einer kleinen Reise eine Verschlimmerung, so dass die Sehschärfe auf Fingerzählen in 3 m sank. Links war die Sehschärfe $^{20}/_{40}$ geworden. Seitdem erfolgte eine geringe Besserung. Links blieb ein kleines centrales Scotom für Farben, rechts ein grosses centrales Scotom[1]).

IV. Experimentelle Untersuchungen der Augen-Veränderungen durch Methylalkohol.

Diese eigenthümliche Sehnervenvergiftung — denn eine solche muss angenommen werden — regte natürlich zu experimenteller Forschung an, zumal eine gewisse Aehnlichkeit zwischen ihr und der Chininamaurose besteht.

Es wurden Kaninchen und Hühner durch Einführung von Methylalkohol, mit gleichen Mengen Wassers gemischt, per os vergiftet[2]). Bei diesen Thieren lassen sich damit Sehstörungen hervorrufen. Es zeigten sich Taumeln und unsicherer Gang, das Thier legte sich und verfiel in mehrstündigen Schlaf. Kaninchen brauchten ca. 15 ccm. Hühner 10 ccm. Am folgenden Tage stellten sich mit grosser Regelmässigkeit Sehstörungen ein. Bei einem Kaninchen blieben sie aus, und hier erwiesen sich Netzhaut und Sehnerv normal.

Die Pupillen waren bei den anderen Thieren, welche am nächsten Tage einen schwerkranken Eindruck machten, weit und reagirten auf Licht entweder gar nicht, oder sehr träge. Nach meist einem Tage erfolgte Besserung des Allgemeinbefindens, aber anscheinend bestand Amblyopie. Die Pupillen waren fast immer weit und starr. Der ophthalmoskopische Befund blieb stets negativ. Sämmtliche Thiere gingen in 1—3 Wochen unter starker Abmagerung zu Grunde.

Bei einem Kaninchen wurde am 14. Tage beginnende Sehnervendegeneration durch Marchifärbung nachgewiesen. An den Ganglienzellen zeigten sich, abgesehen von dem einen erwähnten Falle, stets Veränderungen, die sich von den normalen Befunden mit Sicherheit unterscheiden liessen.

---

1) Schapringer, New York Academ. of Medec. 13. Oct. 1901. — Hubbel (ibid. in der Discussion) hat einen ähnlichen Fall gesehen. Die Sehschärfe war anfangs = Lichtschein. Pupillen erweitert und träge. Ausgesprochene Neuritis optici. Es entwickelte sich schnell vollständige Blindheit.

2) Birch-Hirschfeld, Archiv f. Ophthalmol. Bd. LII, Abth. 2.

Häufig hat es den Anschein, dass die Veränderung an der chromatischen Substanz der Ganglienzelle beginnt. Die Chromatinschollen verlieren ihre scharfe Begrenzung, das Protoplasma ist verwaschen bläulich und zeigt nur hie und da vereinzelte wie zusammengeklumpte Schollen.

Nicht selten besteht Schrumpfung des Zellenleibes, doch kann derselbe auch geschwollen erscheinen. Später zeigt auch der Kern Schrumpfungserscheinungen. Er wird verwaschen blau und der Nucleolus ist kaum zu unterscheiden. Weiterhin findet man Vacuolen im Protoplasma, welche sich allmählich vergrössern, so dass man von der Grundsubstanz nur noch spärliche Reste findet. Schliesslich schwindet die Protoplasmasubstanz, und die Stelle, wo die Zelle sich befand, ist nur noch undeutlich zu erkennen.

Die Körner der inneren Netzhautschicht werden kantig, eckig, und färben sich dunkler blau, ein Theil erscheint geschwollen. Das Netzwerk in ihrem Inneren wird weitmaschiger, zerreisst an vielen Stellen, schliesslich auch die Kernmembran und der Inhalt ergiesst sich in die Umgebung. In der inneren Körnerschicht zeigen sich helle Zwischenräume, später auch in der Nervenfaser- und fein granulirten Schicht. Wahrscheinlich handelt es sich um Oedem.

An den äusseren Körnern erkennt man erst später eine Schrumpfung, wobei die chromatischen Schollen zackig werden unter theilweisem Zerfall in feine Körnchen. Allmählich zeigen sich auch hier helle Zwischenräume. Die äusseren Körner dringen gegen die inneren vor, welche nach und nach immer mehr schwinden.

Die Veränderungen sind sehr ungleich vertheilt. Es scheint, dass die Ganglienzellen zuerst erkranken, danach die inneren und erst später die äusseren Körner.

Bei demjenigen Kaninchen, welches die stärksten Netzhautveränderungen hatte, zeigte sich eine Degeneration des Sehnerven in einem keilförmigen Bezirke, vom Bulbus etwa 5 mm nach hinten reichend. Zwischen den degenerirten Fasern fanden sich zahlreiche normale, aber keine Andeutung von interstitieller Entzündung. Die Veränderungen wurden als secundäre angesehen. Warum sie nur einen Theil des Sehnerven betrafen, die Zellveränderungen aber die ganze Netzhaut, liess sich nicht feststellen. Vielleicht sind es die functionell am meisten in Anspruch genommenen Fasern.

Vergleichende Versuche an Kaninchen mit:

1. absolutem Aethylalkohol,
2. reinem Methylalkohol,
3. Handels-Methylalkohol und
4. Jamaica-Ingwer

ergaben, dass 5—10 ccm dieser Substanzen, vier Monate lang täglich eingeführt, die Thiere angeblich gesund liessen. Sie wurden getödtet. Die gehärteten Augen ergaben bei allen vier Stoffen die gleichen Veränderungen. Die Ganglienzellen zeigten degenerative Symptome, Schrumpfung und Atrophie. Die chromatische Substanz erschien gram-

lirt oder zerflossen (fused). Andere Zellen zeigten entweder keine oder unregelmässige Kerne[1]). Uns will scheinen, als ob bei diesen Untersuchungen manches des Gesehenen Kunstproduct gewesen sei.

Ebenso wie Kaninchen und Hühner gehen auch Hunde durch Methylalkohol zu Grunde.

Einem 9 kg schweren Hunde wurden 25 ccm Methylalkohol per os beigebracht. Danach entstand Mydriasis und andauernd taumelnder Gang, aber in der Retina fanden sich nach Tödtung des Thieres am dritten Tage nur wenige Veränderungen.

Einem anderen Hunde wurden 50 ccm Methylalkohol mit dem gleichen Volumen Wasser verdünnt in der Chloroformnarkose in den Magen eingeführt. Es folgten allgemeine Abmagerung, Trübung der Hornhäute und der Tod am 16. Tage. In Hirn- und Rückenmarkshäuten fanden sich zahlreiche Blutungen. Die Ganglienzellen der Netzhaut waren degenerirt (Nisslfärbung), ein Theil der Sehnervenfasern zeigte Zerfall der Markscheiden. Hieraus wurde geschlossen, dass die Methylalkohol-Amblyopie zu denjenigen gehöre, welche auf einer gestörten Ernährung der Ganglienzellen der Netzhaut beruhen[2]).

Eine Bestätigung dieser Versuche liefern die folgenden, an dem gleichen Thiermateriale angestellten[3]). Sie lehren ebenfalls neben anderem, dass trotz schwerer Vergiftung Veränderungen an der Retina nach 2 bis 3 Tagen vorhanden sein oder vermisst werden können.

Hunde erhielten 40 ccm Methylalkohol zur Hälfte mit Wasser verdünnt. Bereits nach fünf Minuten entstand Unsicherheit der Beine; nach einer Viertelstunde lag das Thier auf dem Boden. Reaction erfolgte auf Nadelstiche und Anrufen. Auf die Beine gesetzt, blieb es nach weiteren Laufversuchen schliesslich liegen, die Beine hin- und herbewegend. Die Pupille war 40 Minuten nach der Vergiftung weit und träge reagirend, der Augenhintergrund normal. Nach einiger Zeit trat Schlaf ein, der mehrere Stunden anhielt. Wurde der Versuch jeden zweiten Tag gemacht, so blieb an den Zwischentagen zunächst Alles normal; später wurde der Gang dauernd unsicher. Geringe Nahrungsaufnahme, blutige Stühle und zunehmende Mattigkeit bestanden bis zum Tode. In anderen Fällen schien eine gewisse Gewöhnung einzutreten, insofern die Symptome später und weniger stark sich einstellten.

Bei einem Thiere, welches 35 Tage leben blieb, wurden vom 13. Tage an die Papillen hyperämisch, die Venen, auch in der Peripherie stärker gefüllt. Nach mehreren Tagen bestand wieder ein normaler Befund. Niemals stellten sich Sehstörungen ein.

Bei einem nach zwei Tagen untersuchten Thiere fanden sich keine Veränderungen an der Netzhaut. In drei anderen Fällen bestanden deutliche Entartungserscheinungen an den Ganglienzellen, wie sie bei Kaninchen und Hühnern beschrieben wurden: Schwund der Chromatinkörper, Vacuolen, Schrumpfung von Zelle und Kern und spindelförmige Schwellung der Nervenfasern, wie man sie vereinzelt auch bei Kaninchen nach Aethylalkohol fand. Die Gefässe waren unverändert und

1) Friedenwald, Journ. of the Americ. Med. Assoc. 30. Nov. 1901. p. 1445.
2) Holden, Archiv f. Augenheilk. Bd. XL, H. 3.
3) Birch-Hirschfeld, Archiv f. Ophthalmol. Bd. LIV, Abth. 1.

nirgends war Entzündung zu erkennen. Die veränderten Zellen waren ungleichmässig vertheilt. In den Sehnervenstämmen konnten nirgends Veränderungen entdeckt werden.

Auf ein eigenthümliches Symptom, das bei der Vergiftung von Hunden mit reinem oder verdünntem Methylalkohol beobachtet wurde, sei hier noch hingewiesen, nämlich den schleimig-eitrigen Ausfluss aus den Augen. Man sah ihn z. B. entstehen, nachdem an zwei Tagen 70 g mit viel Wasser verdünnten Holzgeistes in den Magen gebracht waren. Es ging ihm reichlicher Thränenfluss voran. Die beiden Augen können auch in verschieden starker Weise an dieser Veränderung betheiligt sein[1].

Wir zweifeln nicht daran, dass sie eine örtliche Folge von gewissen, durch die Thränendrüsen ausgeschiedenen Mengen des Giftes ist, da ja der Dampf, wie oben schon berichtet wurde, auch Augenentzündung zu erzeugen vermag.

Eine nicht unwichtige Erweiterung wurde den Versuchen durch Verwendung von Affen als Objecte gegeben[2]. Schon nach kleinen Dosen von Methylalkohol kommen bei ihnen nach sieben, beziehungsweise sechszehn Tagen schwere Vergiftungssymptome. Nach Einführung von 3 ccm, mit 20 ccm Wasser verdünnt, entstehen Apathie und Schwerfälligkeit der Bewegungen bei weiten und trägen Pupillen.

Bei zwei Thieren war der Augenhintergrund normal und Sehstörungen nicht nachweisbar.

Bei einem Thiere waren nach acht Tagen keine Veränderungen an der Retina erweislich[3]. Bei dem zweiten wurden 79 ccm Methylalkohol in 15 Tagen gereicht. Es fand sich eine ausgesprochene Vacuolisirung und theilweise Schrumpfung der Kerne. Die Chromatinkörner waren spärlich, meist in der Umgebung des Kernes angehäuft, anscheinend in Auflösung begriffen. Keine spindelförmigen Schwellungen der Nervenfasern waren erkennbar; nur schienen sie durch einen serösen Erguss aufgelockert und auseinander gedrängt. Die inneren Körner waren wenig verändert, die äusseren, sowie Stäbchen und Zapfen gut erhalten. An der Macula bestanden dieselben Veränderungen. Gefässe und Sehnervenquerschnitt waren normal.

Bei einem dritten Thiere bestand anscheinend eine vollständige Erblindung mit dem ophthalmoskopischen Befunde der Neuritis optici. Es waren 65 ccm Methylalkohol innerhalb elf Tagen eingeführt worden. Die Pupillen waren weit und starr. Die Veränderungen waren fast ganz plötzlich entstanden. Es fand sich kaum eine normale Ganglienzelle. Viele Nervenfasern waren in einen feinkörnigen Detritus verwandelt. Auch die inneren Körner waren theilweise verändert. Es bestand Auflockerung der Nervenfaserschicht und der inneren plexiformen Schicht. Sehzellen und äussere Körner waren gut erhalten, die Gefässe normal, aber die Venen stark gefüllt. Die Macula zeigte dasselbe Bild wie die übrige Netzhaut.

1) Reid Hunt, Separat-Abdruck aus John Hopkins Bullet. 1902. p. 14.

2) Birch-Hirschfeld, l. c.

3) Die Thiere werden durch Chloroform getödtet, welches an sich keine Veränderung der Zellstructur hervorrufen soll.

An der Papille bestand Auflockerung der Nervenfasern besonders temporalwärts. Diese Hälfte war auch während des Lebens stärker verwaschen und grauweiss verfärbt. Es fehlten entzündliche Veränderungen: die Gefässwände waren normal; die Centralvene stark erweitert und angefüllt von Leukocyten und Blutkörperchen (Thrombus?)

Die Nervenscheiden waren nicht verdickt, die Zwischenräume ohne Flüssigkeitsansammlung. Dicht hinter der Lamina cribrosa begannen ausgedehnte degenerative Veränderungen, in einem Bezirke, welcher die Centralgefässe oben unten und nasal umfasste, während die äusserste Peripherie freiblieb. Temporal fand sich eine annähernd keilförmige, an der Peripherie beginnende Zone, und dazwischen bis zu den Centralgefässen eine breite intacte Brücke. Dies nahm rasch ab, so dass bis zu dem Gefässeintritte wieder alles normal war. An den anderen Sehnerven bestanden dieselben Veränderungen, nur etwas gleichmässiger über den Querschnitt vertheilt. Die Sehnervenbündel zeigten sich lückenhaft, stellenweise waren nur noch spärliche normal gefärbte Fasern vorhanden. Die Gliafasern waren in Zerfall begriffen, häufig an einem Ende abgebrochen, die Gliakerne nicht vermehrt. Die Auflockerung und Zerstörung der Fasern war vielleicht durch Oedem bedingt.

Das Bindegewebe der Septen zeigte keine Veränderung, im Gegensatze zur chronischen Nicotin- und Alkohol-Amblyopie des Menschen. Die Blutgefässe waren dort stark gefüllt, die Wandungen unverändert.

Die Veränderungen der Ganglienzellen sind danach als eine directe Giftwirkung aufzufassen: Die Sehnervenerkrankung ist keine secundäre, da eine solche erst viel später zu erwarten wäre. Die Giftwirkung trifft auch hier die Nervensubstanz, vielleicht auch das Gefässsystem. Es kann sich indessen auch eine secundäre aufsteigende Degeneration entwickeln, wie beim Kaninchen beobachtet wurde.

Im Wesentlichen stimmt dies überein mit den von Nuel erhaltenen Befunden von Filixvergiftung; es können auch bei dieser die Ganglienzellen schon verändert sein vor dem Sehnerven[1]).

Die acute Vergiftung durch Methylalkohol unterscheidet sich, wie man seit längerer Zeit weiss, von derjenigen durch Aethylalkohol durch die Nachhaltigkeit der cerebralen Symptome, gleichgültig ob Fleisch- oder Pflanzenfresser diesem Einflusse ausgesetzt sind. Noch mehr tritt dies bei der chronischen Vergiftung zu Tage. Während selbst mit Amylalkohol chronisch gefütterte Thiere in relativ weiten Grenzen eine Gewöhnung an dieses Mittel erlangen und viele Monate der Wirkung widerstehen, unterliegen sie nach wenigen Wochen dem Methylalkohol. Greifbare Gründe sind bisher für diese Verschiedenheit nicht aufzufinden gewesen. Jedenfalls ist der Methylalkohol weniger oxydirbar als der Aethylalkohol. Er scheint sogar nicht zur Ameisensäure im Körper zu verbrennen, sondern unverändert in den Harn überzugehen. Aus den Beobachtungen an Menschen scheint jedenfalls hervorzugehen, dass ihm die Fähigkeit zukommt, schneller, tiefer und dauernder das Nervensystem chemisch zu verändern als der Aethylalkohol.

---

1) Birch-Hirschfeld, l. c.

Ingweressenz.

Das Ingwer-Rhizom liefert 2—3 pCt. des ätherischen Ingweröls, das zum grössten Theil aus einem Sesquiterpen $C_{15}H_{24}$ besteht. Das Oel löst sich nur im Verhältniss von 1 : 50 bis 100 Theilen Alkohols von 96 pCt.

Vielfach wird der Ingwer, vielleicht auch sein Oel, zur Darstellung von Liqueuren benutzt. Ein, wie es scheint deutsches Präparat, enthielt 47,5 Vol. pCt. Alkohol und 27,79 pCt. Extract. Manche Fabrikanten ziehen die gemahlenen Ingwerwurzeln mit verdünntem Alkohol heiss aus. Für die Bereitung einer billigen Sorte von Essenz wird ein Theil Capsicum benutzt.

Schon wenn nur Aethylalkohol zur Bereitung der Ingweressenz genommen würde, könnte es nicht Wunder nehmen, dass der übermässige acute oder chronische Genuss eines solchen Liqueurs unangenehmer toxisch wirken müsste, als der Alkohol allein, weil zu der Wirkung des letzteren sich die depressive des Ingweröles hinzuaddiren muss. Man trinkt jedoch in den letzten Jahrzehnten so viel mit ätherischen Oelen parfümirten Branntwein, dass nach acuten Vergiftungen mit derartigen Getränken sehr viel häufiger als es bisher der Fall war, Erkrankungen des Sehvermögens hätten beobachtet werden müssen, falls diese Combination von ätherischer Oel- mit Alkoholwirkung solche leicht hervorriefe. Wollte man aber gerade dem Ingweröle eine besondere toxische Wirkung auf den Sehnerven zuschreiben, so fehlen hierfür die positiven Unterlagen. Immerhin wäre es möglich, da die ätherischen Oele zweifellos nach ihrer Eigenart Differenzen in ihren Wirkungen aufweisen, dass diesem Oel solche Einwirkungen zukämen. Man könnte daran erinnern, dass auch durch Aufnahme des Muskatöls in der Muskatnuss eigenthümliche functionelle cerebrale Störungen mit transitorischer Amblyopie vorgekommen sind, mithin auch dieses Oel aus dem Wirkungsrahmen der ätherischen Oele heraustreten kann.

Aber niemals sind in den ganz vereinzelten derartigen Fällen die Sehstörungen so jäh und so unheilvoll hervorgetreten und verlaufen, wie nach dem Trinken grosser Mengen der Ingweressenz, so dass hier nach anderen Gründen gesucht werden muss.

Einen Fingerzeig liefert die Aehnlichkeit der Jamaica-Ingwer-Amblyopie mit der durch Methylalkohol erzeugten. Man untersuchte die billigen Sorten der Ingweressenz mit Erfolg auf einen Gehalt an Holzgeist. In einem Falle war in derselben ein geringer Gehalt an Ingwer und dafür Capsicum vorhanden. Als alkoholisches Lösungsmittel waren ein Theil Aethylalkohol und drei Theile Methylalkohol genommen worden. Hiernach muss man annehmen, dass der Methylalkohol, der in toxischer Beziehung den Aethylalkohol weit übertrifft, wesentlich an dem Entstehen der Sehstörungen Schuld sei, die nach Excessen in der Ingweressenz auftreten, dass aber die Zusätze von Ingweröl oder Capsicum oder von beiden nicht als harmlos gelten dürfen.

Bis zum Jahre 1902 waren in der amerikanischen Literatur fünfzehn Fälle von Blindheit in Folge des Gebrauches von Jamaica-Ginger beschrieben worden.

In manchen dieser Fälle liess sich die genommene Menge des Ge-

tränkes nicht genau bestimmen, da z. B. das Individuum mehrere Ta lang hintereinander trank. Ein Mann hatte ca. 370 g und ein ande einen Liter aufgenommen. In dem grössten Theile der Fälle folgte a den Trinkexcess schnell Bewusstlosigkeit, während deren sich die Se störungen entwickelten, die dann beim Erwachen, eventuell schon na drei Stunden, erkennbar waren. Es kam aber auch vor, dass dieselb allmählich entstanden und z. B. innerhalb 48 Stunden oder nach zv Tagen nach dem Trinkexcess ihren Ausdruck in Blindheit fanden. Die kann absolut sein, oder noch einen Lichtschimmer, oder die Wal nehmung der Bewegung eines Gegenstandes auf 10—12 Zoll. gestatte Einem so Erkrankten erschien das einfallende Licht roth. Ein Ande hatte als erstes Symptom Lichterscheinungen. Bei einem Kranken ve band sich die Amblyopie mit centralem Farbenscotom und sonstig Störungen des Farbensinnes bei weissen Papillen[1]). Die erste Min rung des Sehvermögens kam bei einem Trinker erst zwei Tage na dem Excess zum Ausdruck, als bei Lampenlicht gesehen werden soll Hier bestand auch Photophobie. Es werden beide Augen, bisweil aber ungleich stark krank.

Die Pupillen können dilatirt und starr, die Conjunctiva geröth und die Cornea fast unempfindlich sein. Einmal beobachtete man na dem Erwachen aus dem Trunkenheitsschlafe, also bei Bewusstsein des I krankten eine beständige, aber durch den Willen beeinflussbare Bewegu der Augäpfel.

Ein Mann von 36 Jahren, der gewohnheitsmässig alle sechs bis ac Wochen auf drei bis vier Tage den alkoholischen Getränken fröhnte, v schaffte sich 12 Flaschen Jamaika-Ingwer-Essenz mit einem Gesammtgeh von ca 370 g und trank sie in kurzer Zeit aus. Er fiel bald in einen tief Schlaf und erwachte nach etwa drei Stunden vollkommen blind und mit Ko schmerzen.

Die Pupillen waren sehr dilatirt und auf Licht und Acco modation unempfindlich. Die Augäpfel befanden sich in dauernd aber doch durch den Willen controlirbarer Bewegung. Die Co junctivae waren geröthet, der Augenhintergrund normal, au dessen Gefässe, bis auf eine Trübung des Papillenrandes, die von ein leichten Retinalödem herrührte. Das Sehvermögen war fast Null. Auf 12 Z konnte eine Handbewegung gesehen werden. Einfallendes Licht erschien ro Die Cornea war fast ganz auf Pinselberührung unempfindlich.

Durch Bettruhe, heisse Fussbäder, Dunkelzimmer, Calomel, Jalape u subcutanes Pilocarpin (0.007 g) anfangs zwei Mal während der Nacht, spä alle sechs Stunden, erzielte man am nächsten Morgen Fingerzählen auf ze Zoll. Dann wurde Jodkalium gereicht. Am fünften Tage war auf beid Augen die Sehschärfe $= {}^{20}/_{30}$. Später erfolgte Wiederherstellung[2]).

Als Ursache der Erkrankung wird in diesem Falle eine acute retr bulbäre Neuritis angesehen, hervorgerufen nicht durch den Ingw sondern durch Verfälschungsmittel und Methylalkohol, die von Händl betrügerischer Weise zu solchen Essenzen benutzt werden.

Der weitere Verlauf der Sehstörung, die vielleicht wirklich auf eine act retrobulbäre Neuritis zurückzuführen ist, gestaltet sich meistens so, da

1) Burnett, Ophth. Record. 1902. p. 309.

2) Stieren, Journ. Americ. Medic. Association. Vol. XXXVI. 1901, I. p.

nach einer mehr oder minder lange dauernden Besserung des Zustandes ein Rückfall eintritt, entweder in Blindheit oder in starke Amblyopie. Volle Wiederherstellung erfolgte nur ausnahmsweise. Wo eine Untersuchung vorgenommen werden konnte, liess sich eine Gesichtsfeldbeschränkung[1]) oder auch eine binasale Hemianopsie mit hochgradiger Einschränkung der erhaltenen Hälften des Gesichtsfeldes feststellen und nur vereinzelt normale Gesichtsfelder. Das Vorhandensein von Scotomen ist die Regel.

Die Neuritis optici wurde in einem Falle schon nach drei Tagen beobachtet. Auch da, wo in den ersten Tagen nach dem Trinkexcess der Augenhintergrund normal war, erschien nach Wochen oder Monaten eine Sehnervenatrophie, mit mehr oder minder stark ausgeprägter Verfärbung der Papillen. Einmal wurde ein leichtes Retinalödem festgestellt.

Die Gefässe erwiesen sich meistens als normal, vereinzelt als verengt und einmal als schwach calibrirt.

Ob die vielgestaltige Therapie in dem eben berichteten Falle[2]) verhindert hat, dass die Vergiftung im Gegensatze zu den sonstigen gleichen Vorkommnissen gut verlief, lässt sich natürlich nicht feststellen. Immerhin kann sie als ein Verzeichniss der Eingriffe angesehen werden, die zu versuchen sind.

Ein 32jähriger Matrose trank etwa $1^1/_2$ Quart Jamaica-Ginger, der gewöhnlichsten Art, die in den kleinen Stores verkauft wird. Er blieb zwei Tage lang betrunken. Danach bekam er Kopfschmerzen, Uebelkeit und Erbrechen. Am Abend des vierten Tages nach dem Trinken des Ingwers bemerkte er beim Anzünden der Lampe Trübung des Gesichts und Photophobie. Am nächsten Morgen konnte er ein direct vorgehaltenes brennendes Zündholz nicht erkennen. Nach weiteren 24 Stunden sah er absolut nichts mehr, weder central noch peripherisch. Dieser Zustand vollständiger Blindheit dauerte sieben Tage; danach kehrte das Augenlicht allmählich wieder zurück, erst in der Peripherie, dann las er auch

Fig. 46.



1) de Schweinitz bei Norris-Oliver. l. c. p. 818.
2) Stieren, l. c.

grossen Druck, aber schwierig. Die Dauer zwischen der vollständigen Blindheit und dem Wiedererlangen des Gesichtes war ungefähr vier Wochen. Weitere drei Wochen blieb es so; dann nahm das Sehvermögen wieder langsam ab. Nach im Ganzen $3^1/_2$ Monaten war folgender Befund zu constatiren: Pupillen leicht erweitert, reagiren auf Licht und Accommodation.

SR = Finger auf 1 m, SL = $^1/_{100}$ excentr.

Die brechenden Medien waren klar, die Papillen blass, die Capillaren nicht erkennbar, die temporalen Bündel der Papillen atrophisch, grünlich-weiss. Wahrscheinlich handelte es sich hier um toxische Neuritis retrobulbaris. Das Ende der Affection war die Atrophie[1]). (Fig. 46.)

Ein 19jähriger Mann trank zwei Flaschen Jamaica-Ginger und etwas Citronenessenz und ein anderer 39jähriger vier Flaschen. Danach wurden sie erst amblyopisch und dann amaurotisch. Der eine wurde vier, der andere zwei Monate später ophthalmologisch untersucht. Beide zeigten Atrophie des Opticus mit Verengerung der Retinalgefässe. Nach einiger Zeit besass der letztere Kranke eine Sehschärfe von $^5/_{200}$ ohne Einschränkung des Gesichtsfeldes.

Den Veränderungen an den Augen gingen Uebelkeit und Erbrechen voran[2]).

Ein 28jähriger Mann hatte vor vier Monaten an einem Tage sieben Flaschen Jamaica-Ingwer getrunken. Trotz seiner Trunkenheit war er im Stande, den Heimweg von zwei Meilen zu finden. Zu Hause trank er noch sieben Flaschen und ging dann zu Bett. Er wurde sehr krank und war drei Tage lang ohne Bewusstsein. Am vierten Tage, beim Erwachen, merkte er, dass er blind sei.

Er konnte nur gröbere Gegenstände unsicher unterscheiden. Ophthalmoskopisch zeigte sich Opticusatrophie. Behandlung mit Strychnin, und Schwitzkuren mit Pilocarpin. Nach 14 Tagen zählte er Finger in drei Fuss, doch schwankte das Sehvermögen sehr von Tag zu Tag. Nach weiteren acht Tagen kam nur geringe Besserung. Er wurde später ganz blind.

Ein 30jähriger Trinker trank ausser Whisky und Brandy auch Essenzen von Zimmt, Pfefferminz, Citrone oder „hot drops". Dabei consumirte er fortwährend seit sieben Jahren Tabak durch Kauen, Schnupfen und Rauchen. An einem Tage trank er drei Flaschen von Pfefferminzessenz und den Theil einer Flasche mit Citronenessenz.

Am folgenden Tage war er krank und benommen und das Sehvermögen nahm ab. Nach drei Tagen konnte er nur noch Licht und Dunkel unterscheiden. Bei der Untersuchung nach etwa einem Jahre zeigten sich beide Optici atrophisch. Sehschärfe = $^5/_{200}$ beiderseits. Die Gesichtsfelder waren eingeengt und unregelmässig. Man gab Pilocarpin, Strychnin, später Jodkalium. Die Gesichtsfelder und die centrale Sehschärfe besserten sich etwas. Nach zwei Monaten war die letztere rechts $^6/_{200}$, links $^7/_{200}$[3]).

Bei Untersuchung der Reste der Flüssigkeit, welche aus derselben Fabrik stammten, fand sich neben wenig Ingwer Capsicum in grosser Menge, 75 pCt. Methyl- und 25 pCt. Aethylalkohol.

---

1) A. Thomson, Medic. and Surgic. Reporter. 24. July 1897. No. 2107. p. 97.
2) Dunn, Virginia Medic. Semi-Monthly. 25. Jan. 1900.
3) Harlan, The Ophthalm. Record. Febr. 1901.

Ein 32jähriger Mann trank fünf bis sechs Tage lang sehr stark Jamaica-Ingwer, erst mit Apfelwein und später mit Wasser gemischt. Zuerst traten Lichterscheinungen vor den Augen auf, sodann Sehschwäche, die sich bis zu einer vier Tage lang andauernden Blindheit steigerte. Das Sehen besserte sich so, dass er wieder lesen konnte. Vier Wochen später bekam er jedoch eine zweite Attacke und nun ging das Sehvermögen zu Grunde. Nur grosse, sich bewegende Gegenstände wurden gesehen.

Befund: Graue Sehnervenatrophie. Die Gefässe waren normal.

Ein 47jähriger Mann, starker Säufer, nahm einen halben oder einen Liter gewöhnlicher Ingwer-Essenz zu sich. Es folgten Magen-Darmschmerz, Kopfweh, Erbrechen, dann Erblindung in 24 Stunden. Anfängliche Besserung, dann Stillstand.

Ophthalmoskopische Untersuchung: Finger wurden auf sechs Zoll Entfernung gesehen. Leichte Verfärbung der Papillen mit schwacher Kalibrirung der Arterien. Binasale Hemianopsie mit hochgradiger Einschränkung der erhaltenen Hälften der Gesichtsfeldes.

Es wurde ein halber Liter Jamaica-Ingwer getrunken. Danach traten ein: Nausea, Coma und Blindheit nach 48 Stunden. Es folgte eine leichte Besserung.

SR = Finger auf 10 Fuss, SL = Finger auf 20 Zoll.

Scotome in den eingeengten Gesichtsfeldern. Die ophthalmoskopische Untersuchung wies Sehnervenatrophie nach.

Bei einem 56jährigen Manne trat rapide Verschlechterung des Sehens 48 Stunden nach Genuss von circa 180 g gewöhnlichen Jamaica-Ingwers ein. Es folgten MagenDarmschmerzen, Erbrechen, Kopfschmerzen und am dritten Tage Blindheit. Die fünf Tage später vorgenommene ophthalmoskopische Untersuchung ergab normale Verhältnisse. Pupillen weit und starr. Einen Monat später bestand Erblindung und beginnende Sehnervenatrophie.

Am Morgen nach einem Alkohol-Excess (sieben Flaschen gewöhnlicher Ingweressenz) fühlte sich ein 32jähriger Arzt nicht wohl. In der darauf folgenden Nacht bekam er Magen-Darmschmerzen, Erbrechen und Kopfweh. Am nächsten Morgen trat Erblindung ein. Nach drei Tagen bestand Neuritis optici, die allmählich in Atrophie überging. Sehschärfe = $\frac{1}{\infty}$

Etwa 600 g Ginger mit Pfefferminz wurden getrunken. Nausea und andere Symptome sowie Blindheit traten nach 48 Stunden ein. Die Augäpfel waren empfindlich bei Bewegung oder auf Druck. Besserung. Die Blindheit blieb. Auf Neuritis folgte Atrophie[1]).

Pfefferminz-Essenz.

In den vorstehenden Krankenberichten ist bereits mitgetheilt worden, dass auch die Pfefferminz-Essenz, im Uebermaass getrunken, Sehstörungen veranlasste. Von nichtärztlicher Seite liegt die Angabe

1) Woods, The Ophthalmic Record. Vol. VIII. p. 55. — Journ. Americ. Med. Associat. 30. Nov. 1901. p. 1449.

vor, dass dieses Präparat im Nordwesten der Vereinigten Staaten von Indianern häufig getrunken werde und Symptome hervorrufe, die den durch Jamaica-Ginger erzeugten ähnlich sei. Sehr wahrscheinlich spielt auch hierbei der Methylalkohol eine Rolle.

Auch durch Trinken von **Zimmtessenz** kam eine totale Erblindung zu Stande[1]).

Bay-Rum[2]).

Ein 25 jähriger Neger trank mit zwei Genossen einen halben Liter Bay-Rum. Die letzteren blieben gesund, der Neger, der mehr getrunken hatte, ging seiner Beschäftigung am Tage nach, schlief in der Nacht und bemerkte am nächsten Morgen Abnahme des Gesichts nach vorangegangenen Augenschmerzen. Es erfolgte dann am Tage mehrfaches Erbrechen, und gegen Abend war er vollständig blind. Nach 3 Wochen trat vorübergehend Lichtschein ein. Seit der Zeit blieb er blind.

Nach ca. 13 Monaten bestanden: Leichter lateraler Nystagmus. Die Pupillen waren weit und starr, die Netzhautgefässe normal, die Papillen opak, weiss und auf einer Ebene mit der umgebenden Retina, die Lamina cribrosa unsichtbar, die physiologische Excavation erkennbar. Nur die nasalen Papillenhälften behielten eine leichte Rosafärbung[3]).

Eau de Cologne.

Durch Trinken von Cölnischem Wasser, das nahezu reiner Methylalkohol war, entstand nach einigen Stunden eine gänzliche Blindheit bei einem 35 jährigen Manne. Die Pupillarreaction war erloschen. Es bestand Mydriasis. Der Augenhintergrund war normal. Nach 3—4 Wochen erfolgte Besserung des Sehvermögens unter starker Abblassung der Papillen. Die Netzhautgefässe erschienen von bindegewebigen Scheiden umgeben, in der Macula waren feine gelbliche Flecke. Danach erfolgte vollständige Wiederherstellung mit Sehschärfe = 1. Die Erkrankung des Sehnerven wird für das Wesentliche und Primäre gehalten, aber die Möglichkeit einer gleichzeitigen Affection der Netzhaut zugegeben[4]).

Allylalkohol.

Arbeiter, die bei der Darstellung des Allylalkohols dessen Dampf einathmen, bekommen starke Secretion der Augen und der Nase. Die

---

1) Reynolds. The americ. Journ. of Ophthalm. 1902, p. 139.

2) In dem „Bay-Rum" soll das ätherische Oel eines westindischen Strauches: Pimenta acris, vorhanden sein. Das Präparat soll durch Destillation der Beeren und der Blätter mit Rum gewonnen werden, statt dessen scheint Methylalkohol genommen zu werden.

3) Moulton, Journ. of the Americ. Medic. Assoc. 30. Nov. 1901, p. 1447.

4) Gifford, Ophthalm. Record. Vol. X. 1901. p. 342.

Conjunctivae röthen sich. Dazu können Druckschmerz des Kopfes und der Augen und Weitsichtigkeit, besonders nach chronischer Einwirkung des Giftes entstehen. (Accommodationsstörungen?)

Absynth.

Unter den parfümirten Branntweinen ist der „Absynth" einer der verderblichsten. Es ist nicht nur das Krampf erzeugende Absynthöl, das zur Bereitung dieses Getränkes gebraucht wird, sondern der Auszug eines Gemisches aus Artemisia Absynthium, Radix Angelicae, Sternanis, Diptam, Kümmel, Minze, Melisse, Dosten, Fenchel, je 1 g auf ein Liter Flüssigkeit.

Vergiftet man Thiere mit Absynthöl, so beobachtet man von dem Augenblicke an, wo tonische Krämpfe eintreten, seitens der Retina eine Congestion der Papillargefässe, die bei eingetretenem Tode wieder schwindet. Die Pupillen erweitern sich[1]).

Eine Frau, die an alkoholischer Epilepsie durch „Absynth"-Missbrauch litt, wies einige Symptome auf, die auch mit Absynth vergiftete Thiere zeigen.

So erschien z. B. in dem Augenblicke, wo die Krämpfe einsetzten, Pupillenerweiterung und blieb lange bestehen, auch wenn keine Krämpfe vorhanden waren[2]).

Amylalkohol.

Ein Brauereiführer, neurasthenisch und nicht Potator, wurde bei Beginn der Brauereicampagne in jedem Jahre in Folge der aus den Gährbottichen aufsteigenden alkoholischen Dämpfe eigenthümlich afficirt. Für sieben bis acht Tage wurde er psychisch erregt und schlaflos und alle Gegenstände erschienen ihm scharlachroth und dann wieder kornblumenblau. Dieser Wechsel fand an jedem Tage mehrere Male statt. Ophthalmologisch war keinerlei Abnormität feststellbar[3]).

Hier handelte es sich wohl um Amylalkohole mit ihren jähen Gefässwirkungen.

---

1) Magnan, Compt. rend. de la Soc. de Biol. 1873, 22. févr.
2) Magnan, Compt. rend. de la Soc. de Biol. 1873, 1. mars.
3) Hilbert, Memorabilien. Bd. 42. 1899. S. 137.

3. Aetherische Oele und Harze.

Apiol.

Dieses, früher als Surrogat für Chinin gebrauchte, aus Petersilie früchten dargestellte Princip, erzeugte bei Menschen zu 0,5—1 g eine Zustand von Erregung wie nach Kaffee, und zu 2—4 g einen Rause mit Funkensehen, Taubheit, Ohrensausen, Stirnkopfschmerz u. A. w grosse Chinindosen.

Citronenöl.

Bei den Arbeiterinnen, die die kleinen Orangen (Chinois) zu Zwecke des Einzuckerns vorher schälen müssen, und dadurch d Emanationen des Citronenöls ausgesetzt sind, beobachtete man: Kop schmerzen oft mit Schwindel und einer Art Rauschzustand verbunde Gesichtsneuralgie, Zahnweh, geschwächtes Sehvermögen, Ohre klingen, Schwerhörigkeit oder Taubheit, asthmatische Beschwerden, u ruhigen Schlaf, Hautausschläge, Schwellung des Gesichts u. A. mehr.

Galbanum. Ammoniacum.

Durch einzelne harzartige Stoffe, besonders durch Ammoniak- u Galbanumharz können, falls sie längere Zeit hindurch innerlich gebrauc worden sind, älteren, nicht unbestrittenen Angaben nach, Sehstörung hervorgerufen werden.

Nach der viele Monate hindurch fortgesetzten Anwendung dies Arzneistoffe in Pillenform bei zwei am Unterleibe leidenden Individu entstand eine vollendete und ganz unheilbare Amaurose.

Die Erkrankung entwickelte sich, ebenso wie nach Bitter mitteln langsam, und die „Blödigkeit“ der Augen war das ers Symptom, worüber die Kranken klagten. Die Pupille erweitert sich, und ihre Beweglichkeit war vermindert. In der Augenbraue gegend nahm man eine verdächtige (?) Spannung und Druck wahr[1].

1) Benedict, Handbuch der Augenheilkunde. Bd. V. 1825. S. 96. De findet sich auch die Angabe, dass der fortgesetzte Gebrauch bitterer Pflanzenstoff der Gentiana, Quassia, Simaruba, Centaurium, Amaurose erzeugen kan Aber nicht von allen Amaris seien solche Wirkungen zu erwarten. So wären Jah hindurch China, Cascarilla, Angostura u. A. m. ohne Schaden gegeben worde

Es sind über 100 Jahre her, dass zuerst, wie wir glauben, einwandsfrei erwiesen wurde, dass Galbanum Sehstörungen machen könne, nachdem schon zuvor auf die Thatsache selbst hingewiesen worden war. „Singularis est laudatorum gummatum (Ammoniacum et Galbanum) largiuscule per diem sumtorum effectus, a nemine, quantum scio indicatus, visum miro quodam modo afficiendi. Si quidem larga illa dosi una die sumta, circa vesperam assumentibus multis videtur, vel quasi aes fusum et fulgens ob oculos versetur: si vero et lychnium forsan accensum forsan aderit, hoc mire fulgentibus coloribus circumdatum apparet: vel aliis spissa nebula, interdum ex pulvere per aerem quasi sparso constans, visum obfuscat. Post aliquot vero horarum lapsum haec symtomata sponte iterum et perfecte cessant."

Wenn wir auch heute über die Art des Zustandekommens derselben sehr wenig aussagen können, höchstens, dass es sich hier um eine analoge Wirkung handelt, wie sie bei manchen, depressiv auf das Centralnervensystem wirkenden ätherischen Oelen vorkommt, so kann an der Thatsache selbst nicht gezweifelt werden. Es eröffnet sich hier für die Forschung ein Erfolge versprechendes Gebiet, weil in sie auch die Harzsäure-Anhydride von denen ja ähnliches auch schon bekannt ist, mit einbezogen werden können. Von der Hand ist nicht zu weisen, dass solche Stoffe, die als lösliche oder emulgirte in den Kreislauf gekommen sind, im Auge oder dem Sehnerven unlöslich abgeschieden werden und dadurch für längere oder kürzere Zeit Störungen erzeugen.

So wird berichtet, dass ein Mann einige Zeit hindurch täglich etwa 8 g von dem Galbanum in Emulsion genommen hatte, als er dem Arzte eine ungewöhnliche und ihm ganz unbekannte Trübung oder Verdunkelung der Augen klagte, die nahezu an Blindheit grenzte. Das Aussetzen des Mittels liess die Sehstörung schwinden.

Der ursächliche Zusammenhang würde nicht klar geworden sein, wenn nicht bei anderen Kranken ähnliche Vorkommnisse festgestellt worden wären. Es wurde eine Dame nach dem Gebrauche des Galbanumharzes fast völlig blind und nach dem Aufhören mit dem Gebrauche desselben wieder gesund.

Es liess sich bei einem dritten Kranken, der ebensowenig wie die angeführten ein Augenleiden hatte, feststellen, dass es gleichgültig war, ob das Mittel in Emulsions- oder Pillenform gereicht wurde. Dieser hatte auch vor den Augen die Erscheinung von „Sternen und feurigen Punkten".

Lignum Guajaci.

Es ist bemerkenswerth, dass aus älterer Zeit mehrfach angegeben wurde, dass nach dem Trinken einer Abkochung von Guajac-Holz Sehstörungen eingetreten seien. Man könnte einwenden, dass es sich um Syphilitiker gehandelt habe, und dass die Sehstörungen wahrscheinlich die Syphilis als Ursache gehabt haben. So wurde berichtet, dass ein mit „syphilitischen Geschwüren" behafteter Mann ein Decoct des Guajac-Holzes trank und nach neun Tagen blind wurde. Vesicantien, die man ihm in den Nacken legte, heilten ihn, doch hatte er, besonders bei

warmem Wetter bald auf dem einen, bald auf dem anderen Auge Nebel, die wie Seifenblasen zergingen.

Dem ist aber die Beobachtung entgegenzusetzen, dass auch eine Epileptische, jedesmal wenn sie Guajac-Harz, gleichgültig in welcher Form zu sich nahm, für einige Stunden blind wurde.

Es reiht sich auch das Harz des Guajakholzes in die Reihe der öligen und harzigen Stoffe ein, die aus uns unbekannten Gründen gelegentlich das Auge krank machen.

Cubeben.

Das nicht seltene Erscheinen von ungewollten functionellen Störungen nach dem Einnehmen von Cubeben lässt erkennen, dass dem ätherischen Cubebenöl über die örtliche Wirkung auf den Urogenital-Apparat hinaus noch Wechselwirkungen z. B. mit dem Nervensystem zukommen.

Uebersieht man die ganze Reihe der bekannt gewordenen derartigen Aeusserungen, so muss man das Cubebenöl in den Cubeben zu der kleinen Gruppe von Oelen rechnen, die primär auch für längere Zeit nervös erregend und dann lähmend wirken. Man beobachtete: Kopfschmerzen, Schwindel, Delirien, Krämpfe u. s. w., gefolgt von Coma.

Das Auge war in den bisherigen Beobachtungen nur durch die pupillaren Störungen, Schmerzen und eventuell durch hyperämische Zustände an dem Erkrankungsbilde betheiligt.

Ein Tripperkranker hatte 15 g Cubebenpulver auf einmal eingenommen. Nach 12 Stunden fand man ihn bewusstlos mit rothem, geschwollenen Gesicht, gerötheten, nach oben gekehrten Augen, verengerten Pupillen und schnappender Athmung. Es erfolgte Wiederherstellung durch Sinapismen, reizende Klystire, Amoniak und Electricität.

Ein anderer Kranker, der 15 g Cubebenpulver genommen hatte, wurde ebenfalls bewusstlos gefunden, hatte aber „starre Augen" und erweiterte Pupillen. Derselbe starb.

Ziehende Empfindungen in den Augen erschienen bei einer Frau, die zwei Mal täglich einen kleinen Theelöffel voll von Cubeben genommen hatte. Sie bekam auch Fieber mit Stechen und Brennen im ganzen Körper. Am dritten Tage folgte eine universelle Urticaria.

4. Tabak.

Seite

A. Die Sehstörungen durch chronischen Tabakgebrauch 396
I. Geschichte und Aetiologie der durch Tabak verursachten Sehstörungen 396
1. Die Rolle des Tabaks in der Tabak-Alkohol-Amblyopie . . . 398
2. Die Häufigkeit der Tabak-Amblyopie 401
3. Die Formen der Tabakaufnahme 401
4. Der Einfluss der Dauer des Tabakgebrauches und der Dosen . 405
5. Begleitursachen der Tabak-Amblyopie 406
a) Der Alkoholismus 406
b) Besondere Körperzustände 407
c) Beruf, Geschlecht und Alter der Tabak-Amblyopen . . . 408
II. Das klinische Bild 409
1. Die Erkrankung des Sehnerven 409
a) Die Form des Scotoms 412
b) Die Störungen des Farbensinnes 419
c) Entwickelung und Verlauf der Scotome 421
d) Der ophthalmoskopische Befund 427
2. Der Zustand der Pupillen 428
3. Die Störungen der Augenbewegungen 429
4. Die Prognose der Tabak-Sehstörungen 429
5. Die durch Tabak erzeugten Allgemeinstörungen 431
6. Die Behandlung der Tabak-Amblyopie 432
III. Pathologisch-Anatomisches und Pathogenese 438
IV. Thierversuche 440
V. Veränderungen an den äusseren Augentheilen 443
B. Die acute Vergiftung durch Tabak 443
1. Sehstörungen 443
2. Der Zustand der Pupillen 444
a) Myosis 444
b) Mydriasis 445
c) Ungleichheit der Pupillen 445
3. Thierversuche 446

A. Die Sehstörungen durch chronischen Tabakgebrauch.

I. Geschichte und Aetiologie der durch Tabak verursachten Sehstörungen.

Es ist eigenthümlich, dass in den zahlreichen, in früheren Jahrhunderten erschienenen Schriften über und gegen den Tabakgebrauch, der Fähigkeit desselben, Sehstörungen zu veranlassen, kaum gedacht wird. Um so befremdlicher ist dies, als alle erdenklichen Gesundheitsschädigungen, wahre und erfundene, ihm zur Last gelegt werden.

Es kann nicht gut angenommen werden, dass man eine progressive Abnahme des Sehvermögens nicht auf diese Ursache zurückgeführt haben würde, wenn sie so häufig vorgekommen sein sollte wie heute. Vielleicht waren Qualität und Zubereitung des Tabaks damals eine andere und minder schädliche. Es ist aber auch möglich, dass der im Vergleiche zu heute verschwindend kleine Gebrauch dieses Genussmittels entsprechend selten zu Sehstörungen führte.

Aus der Mitte des 17. Jahrhunderts liegt eine Mittheilung über eine Tabak-Amblyopie vor, die aber während der Abstinenz eintrat — ein Vorkommniss, das sicherlich selten ist, dessen Möglichkeit aber nicht in Abrede gestellt werden kann.

Ein Soldat consultirte wegen einer hartnäckigen und schmerzhaften Augenentzündung. Er leitete sie ab „ab olfactu tabacobibulum. Auf die Frage: „quot fistulas per diem noctemque fumet" antwortete er 30—40. Die Enthaltung setzte der Kranke durch, aber nach vier Tagen wurde er völlig blind. Der Arzt rieth ihm nun, das Rauchen wieder aufzunehmen, mit dem Erfolge, dass, nachdem er 20—30 Pfeifen in 24 Stunden geraucht hatte, das Sehvermögen wiederkehrte.

„O, miram tabacomaniam! O! spurcas delicias a genio meo alienas, qui semel assuevit illius usum, continuare cogitur vel usque ad extremum fati diem!"

Eine lange Zeit verging, ehe man der Erkenntniss Ausdruck gab, dass der Tabak die Ursache amblyopischer Zustände werden könne. Es scheint Mackenzie gewesen zu sein, der dies zuerst auf Grund eigener Beobachtungen that.

„I have already had occasion repeatedly to hint my suspicion, that one of the narcotico-acrids, which custom has foolishly introduced into common use, namely tobacco, is a frequent cause of amaurosis. A great majority of the amaurotic patients, by whom I have been consulted during the last sixteen years, have been in the habit of chewing, and still oftener, of smoking tobacco in large quantities."

Er unterschied ein ätherisches Oel, das beim Rauchen entstünde, in seiner Wirkung von derjenigen des Nicotin. Dem ersteren schrieb er vorzugsweise Wirkungen auf das Gehirn, dem letzteren auf das Herz zu[1].

In den vierziger Jahren des vorigen Jahrhunderts wurde im Anschluss an die Ergebnisse von Thierversuchen ebenfalls auf die Störungen in den Sinnesorganen durch Tabak hingewiesen.

Mehrfach wurden im Beginn und der Mitte der fünfziger Jahre des vorigen Jahrhunderts von Untersuchern Selbstversuche mit reinem

1) Mackenzie, Pract. treatise on the diseases of the eye, 2. Edit. 1835, p. 958.

Nicotin angestellt. Nach Einnehmen von 0,001—0,002—0,003 g, mit Wasser verdünnt, entstanden unter Anderem: Kopfschmerzen, Eingenommensein des Kopfes, Schwindel, Betäubung, undeutliches Sehen bei grosser Empfindlichkeit des Auges gegen Lichtreiz und undeutliches Hören. Nach grossen Gaben erschien nach 40 Minuten schwerer Collaps mit Zittern und Krampfsymptomen.

Ein Anderer gebrauchte eine alkoholische Nicotinlösung von 1 Tropfen : 100 Tropfen Alkohol. Davon nahm er in allmählicher Steigerung einen bis 15 Tropfen (ca. 0,008 g). Es erschienen: grosse Unruhe, Schwindel, Beklemmung, Thränen der Augen und ein Gefühl, als seien die Augenlider zu schwer, ferner erweiterte Pupillen und Schwachsichtigkeit.

Nach mehreren Jahren erst wurden weitere Beobachtungen an Kranken mitgetheilt, in denen nicht nur der Zusammenhang zwischen Amblyopie und Tabakgebrauch festgestellt wurde, sondern auch Veränderungen am Augenhintergrunde erkennbar waren. Die Papillen machten an ihrer inneren Hälfte den Eindruck von atrophischen.

Ein 21jähriger Mann rauchte in allmählicher Progression schliesslich ein, beziehungsweise ein und einhalb engl. Pfund Tabak wöchentlich. Er konnte zuletzt nur Buchstaben von 7—8 mm Grösse lesen. Die Pupillen waren weit. Beide Papillen erschienen weiss, ihre Grenzen verwischt.

Ein 28jähriger Schlächter verbrauchte täglich 15 g starken Tabak. Die Amblyopie, die nach einem vieljährigen Tabakgebrauch sich erst seit neun Monaten entwickelte, nahm graduell zu. Die Papillen sahen atrophisch aus.

Ein Eisenbahnbeamter, der viel rauchte, bekam einen solchen Sehverlust, dass er seinen Dienst nicht mehr versehen konnte. Pupillen beträchtlich erweitert und wenig auf Licht reagirend. Die Papillen waren sehnig weiss[1]).

Um dieselbe Zeit, oder einige Monate früher, behandelte Sichel[2]) den Zusammenhang zwischen Tabakgebrauch und Sehstörungen und kam zu dem Resultate, dass Niemand mehr als 20 g Tabak täglich längere Zeit hindurch verrauchen könnte, ohne an seinem Gesichte zu leiden. Die ophthalmoskopischen Befunde erschienen ihm bald negativ, bald wenig ausgesprochen: Die Papillen waren in einigen Fällen weiss, zumal in einer Hälfte, bei anderen Kranken ein wenig injicirt mit unscharfen, oder sogar ein wenig verwischten Contouren. Die centralen Retinalgefässe stellten sich als normal oder erweitert, und die centralen Venen, besonders wenn das Leiden hochgradig war, als sehr erweitert dar.

Später wurden diese Mittheilungen noch durch klinisches Material erweitert. So wurde berichtet, dass ein 40jähriger Mann, der den ganzen Tag rauchte, eine allmählich wachsende Verschlechterung seines Sehvermögens bekam. Mit dem rechten Auge las er Jäg. No. XI, links No. XIII. Der ophthalmoskopische Befund war negativ.

---

1) Wordsworth, The Lancet. 1863, 25. July. p. 95.
2) Sichel, L'Union médicale. 5. mai 1863.

Die Verminderung des Tabaks auf ein Drittel bis ein Viertel der früheren Quantität, strenge Diät, Purgantien und Vesicatore brachten bald Besserung[1]).

In einer Statistik aus demselben Jahre fanden sich bereits unter 65 Fällen von „Cerebralamaurosis" 37 Männer mit doppelseitiger Amaurosis, von welchen 23 starke Raucher und 10 Säufer waren[2]). Der Alkoholeinfluss auf das Sehorgan wurde in der an diese Mittheilungen sich anschliessenden Auseinandersetzung ignorirt, und die Möglichkeit nahe gelegt, dass der Tabak vielleicht neben anderen, besonders sexuellen Momenten als Erreger einer Sehstörung gelten müsse.

1. Die Rolle des Tabaks in der Tabak-Alkohol-Amblyopie.

Es kann keinem Zweifel unterliegen, dass der Tabak allein befähigt ist, Sehstörungen zu veranlassen.

Wir haben schon in dem Kapitel über Alkohol einige Statistiken wiedergegeben, welche Fälle enthalten, bei denen der Tabak allein als das für das Sehnervenleiden verantwortliche Gift angesehen wurde. Zu solchen Beobachtungen bietet sich seit einer Reihe von Jahren häufiger Gelegenheit, da die Enthaltsamkeit von Alkohol in Deutschland und in anderen Ländern schon eine beträchtliche Anzahl von Anhängern gefunden hat. So konnte bereits eine ganze Reihe von Erkrankungen solcher Abstinenten, welche Raucher waren, festgestellt werden[3]).

Hier ist natürlich ein Bezweifeln der Nicotinwirkung nicht mehr möglich, zumal wenn in einem Falle ausdrücklich angegeben wird, dass seit 40 Jahren kein Alkohol genossen worden war.

Abgesehen hiervon waren aber schon längst Fälle bekannt, wo von einem Alkoholmissbrauche, wenn auch keine vollkommene Abstinenz bestand, keine Rede sein konnte, sondern nur der Tabak in Frage kam, z. B. in einer Selbstbeobachtung[4]). Hier trat die Krankheit auf, nachdem $1^1/_2$ Jahre lang fast ausschliesslich möglichst frische österreichische Virginiaeigarren geraucht worden waren, und zwar fünf bis sieben Stück täglich, manchmal auch mehr. Derartiger Beobachtungen von spärlichen Wirkungen des Tabaks bei mässigem und keineswegs missbräuchlichem Alkoholgenusse giebt es eine grosse Zahl.

Ebenso lassen sich Fälle anführen, wo schon eine an sich geringe Menge Tabak bei gleichzeitigem Alkoholmissbrauch als die wesentliche Noxe angesehen werden muss, weil schon bei Entziehung des Tabaks die Besserung eintrat.

Ein 54jähriger Raucher, der 60 g Tabak wöchentlich verrauchte und auch Rum, Brandy und Sherry trank, litt seit 14 Tagen an Sehschwäche. Eines Morgens konnte er nicht mehr lesen. Er konnte bei trübem Lichte

1) Sichel, Annal. d'Oculistique. Mars-Avril 1865, T. LIII, p. 122.

2) Hutchinson, The Lancet. 1863. Bd. II, p. 536.

3) Berry, Ophthalmic. Hosp. Reports. Vol. X. p. 46. — Hill Griffiths, Brit. Ophthalm. Soc. Rep. Vol. VII. p. 83. — Shears, Brit. med. Journ. 1884. 21. Jan. — Stanford, Ibid. — Hartridge, Ibid. 1886. 20. Jan. Wir lassen später derartige Krankengeschichten folgen.

4) Filehne, Arch. f. Ophthalm. Bd. XXXI. Abth. 2.

besser als bei hellem sehen, fand die Leute alle blass aussehend und verwechselte Silber mit Kupfer.

Sehschärfe beiderseits = $^{20}/_{0}$ (?) und 20 Jäg. nur mit + 3 D.

Es bestand ein centrales Scotom für Roth und Grün, am dichtesten ausserhalb des Fixationspunktes.

Die Papillen waren zu roth, ihre Ränder trüb und gestreift. An der inneren Seite der linken Papille war eine Hämorrhagie.

Der Tabak wurde entzogen, Blasenpflaster an die Schläfen gelegt und Nux vomica gereicht.

Nach zwei Monaten war:

SR = $^{20}/_{50}$, SL = $^{20}/_{30}$, nicht durch Gläser gebessert.

Die rechte Papille war blass im äusseren Drittel, die linke noch blasser und trüber[1]).

Eine weitere Bestätigung dafür, dass der Tabak in einzelnen Fällen als die wesentliche Schädlichkeit anzusehen ist, wird in der zuweilen gemachten Erfahrung erblickt, dass trotz Entziehung des Alkohols die Krankheit sich nicht bessert, bis auch dem Rauchen entsagt wird, z. B. in folgendem Falle:

Ein 42jähriger Mann behauptete, seit seinem 15. Lebensjahre täglich 18 Cigarren oder 100 g Rippentabak aus der Pfeife geraucht zu haben bei täglichem Consum von einem Liter Schnaps. Seit vier Monaten bestanden Sehstörung, worauf ihm der Alkohol verboten, Rauchen aber weiter gestattet wurde. Drei Monate lang trank er angeblich nur noch Thee und leichtes Bier. Trotzdem erfolgte noch weitere Abnahme der Sehschärfe.

Gegenwärtiger Befund: Typischer Defect für Roth.

SR = Finger in zwölf Fuss: SL = Finger in fünf Fuss.

Mit + sechs Zoll wird R. Sn IV, L. Sn VII$^1/_2$ mühsam erkannt.

Nach Abstinenz auch von Tabak erfolgte Besserung, auch des Allgemeinbefindens, doch verliess der Kranke die Klinik schon nach drei Tagen. Später wurde festgestellt, dass er nach dreimonatlicher Tabakabstinenz wieder gut gesehen und auf weite Entfernung Personen erkannt habe. Trotzdem er dann wieder ebenso viel rauchte wie früher, soll die Sehschärfe noch ein Jahr lang bis zu seinem Tode unvermindert geblieben sein[2]).

Hierzu ist indessen zu bemerken, dass auch in Fällen, wo die Ursache nicht zweifelhaft sein konnte, das Aussetzen nicht immer sofortige Besserung brachte[3]), was ja auch unseren sonstigen Erfahrungen über cumulative Wirkungen entspricht.

Den sicheren Feststellungen gegenüber erscheint es auffällig, dass man in orientalischen Ländern, in denen viel und häufig geraucht wird, der Tabakamblyopie gar nicht, oder nur ganz vereinzelt begegnet, obschon jährlich allein in der Türkei officiel 160 Millionen lbs. umgesetzt und wahrscheinlich ebensoviel eingeschmuggelt wird. Einmal wurde sie festgestellt, aber bei einem Menschen, der auch trank. Aerzte in Constantinopel, die den hohen Verbrauch an diesem Genussmittel aus eigener Wahrnehmung kennen und wissen, dass selbst Kinder von sieben bis acht Jahren rauchen, haben amaurotische Zustände auch bei Männern, die continuirlich rauchten, nur selten gesehen.

---

1) Marlow and Jessop, Opthalmic Hosp.-Rep. Vol. XI. 1887. p. 71.

2) Groenouw, l. c.

3) z. B. bei Filehne, l. c.

Ein Arzt, der 15 Jahre in der Türkei und der Levante thätig war, und sein besonderes Augenmerk darauf richtete, konnte keinen Fall von Tabakamblyopie bei Türken feststellen.

Aehnliche Verhältnisse scheinen auch in einzelnen indischen Ländern, wie Birma u. s. w. und in Indonesien zu bestehen, wo das Rauchen stark, selbst von ganz kleinen Kindern betrieben wird.

Diese Widerstandsfähigkeit gegen die Wirkung des Tabaks erscheint um so grösser, als die Art, wie bei den Türken geraucht wird, als besonders schädlich bezeichnet werden muss, weil die Sitte besteht, den Rauch zu verschlucken. Es drückt dies auch die türkische Sprachbezeichnung aus: Der Türke „raucht" nicht die Pfeife, sondern er „trinkt" sie[1]). Man darf dabei aber nicht übersehen, dass der Gebrauch der Wasserpfeife dem Tabakgenusse einen erheblichen Theil seiner schädlichen Wirkungen nimmt.

Die Fage, ob es constitutionelle Eigenthümlichkeiten sind, oder äussere Verhältnisse, wie klimatische Beschaffenheit, Art des Rauchens oder die Qualität, beziehungsweise die Zubereitung des Tabaks, die ein solches Verschontseinlassen der Raucher bedingen, ist nicht sicher zu beantworten. Mehrfach wurde der Versuch gemacht, eine angeborene Immunität bestimmter Racen anzunehmen.

So konnte ein Beobachter unter dreissig, Tabak übermässig rauchenden und kauenden Negern keine Sehstörung entdecken und hält deswegen alle Neger für immun gegen Tabak-Amblyopie[2]). Dass ein solcher Schluss voreilig und unzulässig ist, braucht nicht erst begründet zu werden. Man kann auch wohl dreissig Europäer finden, die trotz starken Rauchens keine Amblyopie haben.

Es müssen wohl andere Umstände sein, die es veranlassen, dass eine Gruppe von Menschen stark befallen wird, während die andere freibleibt.

Von 92 Fällen, in denen eine Tabak-Alkohol-Intoxikation auf Cuba festgestellt wurde, waren:

75 Weisse (Cubaner oder Spanier),
5 cubanische Mulatten,
8 cubanische Neger,
2 nordamerikanische Weisse,
2 Franzosen.

Auch hier könnte man den Schluss ziehen, dass die dunklen Racen weniger empfindlich seien. Es wird aber gerade gelegentlich dieser statistischen Erhebung mit Recht darauf hingewiesen, dass das anscheinende Ueberwiegen der Weissen auf den geringeren Bildungsgrad der Farbigen und ihre Gleichgültigkeit gegen leichte Gesundheitsstörungen zurückgeführt werden kann, wodurch sie seltener ärztliche Hülfe suchen[3]).

Die toxische Bedeutung des Tabaks übertrifft zwar diejenige des Alkohols, wir halten es aber für unzulässig, bei dem Gebrauche von Tabak und Alkohol den letzteren für unbetheiligt zu erklären, falls Giftwirkungen erscheinen.

---

1) v. Moltke, Briefe aus der Türkei.
2) Dowling, Journ. of the Americ. Med. Assoc. 1900. 24. Febr. S. 462.
3) Finlay, Arch. of Ophthalm. Vol. XXX. H. 3.

2. Die Häufigkeit der Sehstörungen durch Tabak.

Aus einer bereits bei der Besprechung des Alkohols erwähnten statistischen Erhebung über 144 Kranke mit Amblyopie geht hervor, dass die Fälle, in denen der Tabakgenuss als hauptsächliches ätiologisches Moment angenommen werden musste, jene an Zahl übertrafen, in denen der Alkohol in erster Linie verantwortlich zu machen war. In 68 Fällen (47,3 pCt.) spielte der Tabak als ätiologisches Moment eine grössere Rolle als der Alkohol, der nur 27 Mal (18,7 pCt.) als Hauptfactor anzusehen war. Hierbei ist jedoch besonders zu betonen, dass reine Tabak-Amblyopien nicht erweislich waren[1]).

Die Häufigkeit der Tabak-Amblyopie — worunter aber auch hier nicht die reine Tabak-Amblyopie verstanden werden kann — erschien schon den ersten Untersuchern dieses Zustandes gross.

So waren im Jahre 1863 unter 37 Menschen, die mit doppelseitiger Amaurose behaftet waren, 23 erwiesene Raucher[2]).

Auf Arlt's Klinik wurden in 11 Jahren — bis Ende 1876 — 53 Tabak-Amblyopien behandelt.

Ein anderer Beobachter sah schon in zwölf Monaten 20 Fälle von Tabak-Amblyopie mit centralen Scotomen[3]).

Unter allen Augenkranken der Strassburger Klinik waren 0,13 pCt. Tabak-Amblyopen[4]). Andere Erhebungen über poliklinische und klinische Kranke ergeben niedrigere Procentsätze, nämlich 0,07 bis 0,04 pCt.[5])

Untersuchungen an Tabakarbeitern, bei denen ausser dem Selbstgebrauche noch die Schädlichkeit der Tabakstaub-Aufnahme in Frage kommen kann, ergaben, dass von 153 Männern 23 (15 pCt.) mehr oder weniger tabakblind geworden waren, dagegen von 50 Frauen nur 2 (4 pCt.)

Auf Cuba fand man in acht Jahren unter 4300 Fällen 92 Mal die Tabak- beziehungsweise Tabak-Alkohol-Amblyopie, darunter waren 85 Männer und sieben Frauen[6]).

Davon waren befallen:

5 Kranke von einer reinen Alkohol-Amblyopie,
31 „ „ „ „ Tabak-Amblyopie,
56 „ „ „ Alkohol-Tabak-Amblyopie.

Also auch hier macht sich ein Ueberwiegen der reinen Tabak-Amblyopie gegenüber der durch Alkohol erzeugten bemerkbar.

3. Die Formen der Tabak-Aufnahme.

Jedes Tabakpräparat und jede Art seiner Aufnahme kann Vergiftung erzeugen: denn immer gelangt dabei der wirksame Bestandtheil, das flüssige und flüchtige Alkaloid Nicotin, in das Blut.

1) Brauchli, l. c. S. 7.
2) Hutchinson, The Lancet. 1863. 7. Nov.
3) Hartridge, Brit. med. Journ. 1886. 30. Jan.
4) Laqueur, Klin. therap. Wochenschr. 1899. No. 23.
5) Uhthoff, Graefe-Saemisch, Handbuch der Augenheilk. 2. Aufl. Cap. XXII.
6) Finlay, l. c.

Der Grundcharakter der Wirkung dieses Stoffes ist eine mehr od minder schnell verlaufende Lähmung des Centralnervensystems, die b der acuten Vergiftung jäh in die Erscheinung tritt, sich aber auch b der chronischen Vergiftung einstellen und die verschiedensten Stücke d Nervensystems befallen kann.

Es darf nicht bezweifelt werden, dass die Giftwirkungen des Taba mit seinem Nicotingehalte steigen. Man kennt Tabaksorten mit eine Gehalt von 0,6—2 pCt. (Havanna-Tabake), bis 1,8 pCt. (Portorico- u Holländischer Kentucky-Tabak), bis 3,5 pCt. (badischer Tabak), 6,8 pCt. (virginischer Tabak), bis 7 pCt. (österreichischer Tabak). Hie aus geht hervor, dass nicht allein das verrauchte oder sonstwie v brauchte Quantum Tabak für die Erklärung der Giftwirkung hera gezogen werden darf, sondern auch die Qualität gekannt sein muss.

Durch die Zubereitung, die Fermentation, nimmt der Nicotingeh des Tabaks je nach dem angewandten Verfahren mehr oder weniger a ja, bei syrischen Tabaken soll er dadurch ganz zum Verschwinden g bracht werden.

Es ist sicher, dass das flüchtige, durch Fermentation d frischen Blätter entstehende Oel, das dem Tabak den eigenar scharfen Geruch und den beissenden Geschmack verleiht, ganz v giftig ist[1]).

Auch andere, beim Rauchen entstehende, oder schon im Tabak e haltene Stoffe wurden als Schädiger oder Mitschädiger des Tabaks a gesprochen, z. B. Pyridinbasen wie Pyridin, Lutidin, Kollid die sich unter Anderem bei der Zersetzung vieler Alkaloide bild Dass dieselben giftig sind, ist zweifellos, ebenso aber auch, dass ihr kein oder nur ein unwesentlicher Antheil an der typischen Tabakvergiftu zukommt.

Das Gleiche kann bezüglich der Blausäure des Tabakrauches hauptet werden. Der Cigarrenrauch enthält nachweisbare Mengen dav oder von anderen flüchtigen Cyanverbindungen, wie z. B. Cy ammonium. Die Blausäuremengen sind nicht proportional dem Nicot gehalte des Tabaks und im Allgemeinen klein: in 100 g verrauch Cigarren — etwa 20—25 Stück — im Mittel 0,0049 g.

In Räumen, in denen viel geraucht wird, kann sich auch Kohle oxyd finden, das wohl im Stande ist, gewisse leichte Giftwirkungen erzeugen, aber für die chronische Tabakvergiftung nicht in Betra kommt — jedenfalls nicht mehr als der Salpeter, der in manche garren aus den Tabaksaucen in nicht unbeträchtlichen Mengen überge

Obschon von dem Nicotin etwa ein Drittel verbrennt, andere Th in dem Pfeifensafte oder dem Cigarrenende bleiben, und im Durchsch nur ein Drittel des Alkaloidgehaltes in den Rauch geht, kann die klei aus dem Tabakrauch chronisch aufgenommene Quantität, die sicherl noch nicht $^1/_2$ pCt. der ganzen Menge ausmacht, dennoch die bekann Gesundheitsstörungen veranlassen, die individuell verschieden, diese o jene Nervengruppe mit Vorliebe befallen. In welcher Form das Nic schliesslich in das Blut gelangt, ist nicht feststellbar, aber auch belangl da selbst eine salzartige Verbindung der Dissociation unterliegen wür

Aus diesem Grunde hat auch die nicht begründete Meinung, d

1) Cushny, bei Schmiedeberg, Grundriss der Pharmak. 1902. S. 141.

sich im Magen durch den Tabak Verbindungen bilden, bestehend aus Säuren der Fettreihe, welche mit Nicotin leicht resorbirbare Verbindungen eingehen[1]), keine Bedeutung, da der bei Tabakkranken häufig wahrgenommene Acetongeruch — vorausgesetzt, dass es sich wirklich um Aceton gehandelt hat — andere Ursachen haben muss.

Keine Art der Einverleibung des Tabaks ist unschädlich. Es kann sogar das blosse Einathmen von mit Tabakrauch geschwängerter Luft in einzelnen Fällen schaden. Dass durch Rauchen, Schnupfen, Kauen die Amblyopie entstehen kann, darüber herrscht kein Zweifel. Für Schnupfen und Kauen dürfte die Technik der Aufnahme wohl immer dieselbe sein; beim Rauchen herrschen aber die verschiedensten Gewohnheiten oder besser Unsitten, durch deren Vorhandensein die Gefahr noch erhöht wird. Wir rechnen hierzu alle diejenigen Gepflogenheiten, durch welche die Aufnahme des Giftes in den Körper befördert wird, wie das Verschlucken des Rauches, das Zerbeissen der Cigarre, das Aufrauchen bis zum letzten, von Speichel durchfeuchteten Ende und die mangelhafte Reinigung von Pfeifen und Spitzen. Einzelne halten den Gebrauch kurzer Pfeifen, ohne Wassersack, für besonders schädlich. Es ist zweifellos, dass durch den Wassersack schädliche Substanzen zurückgehalten werden können.

Die Angabe ist mehr als zweifelhaft, dass das Tabakkauen leichter als das Rauchen Amblyopie erzeuge.

Der in Tabakfabriken vorhandene Staub kann ausser örtlichen Reizungen am Auge auch Sehstörungen veranlassen, weil es sich hier um die Aufnahme von feinstem Tabakmehl handelt, dessen Auslaugung an den feuchten Membranen der Luftwege unabwendbar ist. Um den ganzen Umfang dieser Schädlichkeit kennen zu lernen, müssten methodische Untersuchungen solcher Arbeiter und Arbeiterinnen gemacht werden, und zwar nicht an hundert oder zweihundert, sondern an Tausenden. Leider fehlen solche. Bei einem Cigarrenarbeiter, der täglich nur zwei Cigarren rauchte, aber den ganzen Tag tabakhaltige Luft einathmete, sah man eine Amblyopie[2]).

Die Behauptung, dass dieser Einfluss ophthalmologisch ohne Belang sei, ist toxicologisch in demselben Augenblicke als falsch anzusprechen, in dem erweislich ist, dass andere Giftwirkungen durch denselben hervorgerufen werden. Dies ist aber der Fall; denn es sind in Tabakfabriken nicht rauchende Frauen untersucht worden, die an Anämie, Muskelzittern etc. litten. Es wird stets neben der aufgenommenen Tabakmenge von der individuellen Empfindlichkeit des Sehapparates abhängen, ob an ihm Veränderungen eintreten oder nicht.

Dabei kann man die zweifellos eintretende Gewöhnung berücksichtigen. Trotz ihrer erscheinen die Giftwirkungen durch die Aufnahme des Staubes, besonders in der ersten Zeit der Arbeit, aber auch später, als eine allgemeine Ernährungsstörung mit Abmagerung, Diarrhoen u. s. w. besonders bei Kindern sind solche Folgen der Fabrikarbeit gesehen worden.

---

1) Sachs, Arch. f. Augenheilkunde. Bd. XXVII. S. 178.

2) Groenouw, l. c. — Auch Galezowski und de Schweinitz fanden aus diesem Grunde bei Tabakarbeitern Amblyopie.

Ein 10jähriger Knabe, der in einer Tabakfabrik beschäftigt war, litt nachdem derartige leichtere Zustände schon vorangegangen waren, an Abdominalschmerzen, Pulsbeschleunigung und Pulsarhythmie, Athemstörungen eingezogenem Leib, trockener Haut etc. Erst nach $3^1/_2$ Wochen trat Erholung ein.

Ein 12jähriges Mädchen, das in einer Tabakfabrik arbeitete, erkrankte unter ähnlichen Symptomen und starb nach zehntägigem Kranksein.

Ein 9jähriger Knabe, der in der Fabrik thätig war, erkrankte mehrmals Starke Abmagerung war erkennbar. In der Reconvalescenz erschien ein Trigeminusneuralgie für drei Tage.

Untersuchungen an ca. 1000 Arbeitern, Arbeiterinnen und Kinder in Tabakfabriken ergaben u. A.: Dilatation der Pupillen, Erhöhung de Sehnenreflexe, Zittern der Hände, Schwindel, Magenschmerzen und Husten

Ein weiteres wichtiges, mit der Aufnahme des Tabakstaubes sic meist verbindendes Moment ist die Resorption des Nicotins durc die Haut bei Cigarren oder Cigaretten formenden Menschen. Das Nicotin auf diesem Wege in das Blut kommen kann, ist seit langer Zei bekannt. Schwere acute Vergiftungen sah man z. B. bei Schmuggler entstehen, die sich Tabak auf den Leib gebunden hatten.

Unter 50 in Tabakfabriken untersuchten weiblichen Personen, b denen Tabakstaub und Resorption durch die Haut betheiligt waren fanden sich nur zwei, die tabakblind waren.

Die eine, 40 Jahre alt, hatte 20 Jahre in Cigarrenfabriken ge arbeitet. Sie verwandte für sich keinen Tabak und trank auc nicht Alkohol. Sie rollte Cigarren und hatte den feuchten Taba während der ganzen Arbeitszeit in ihren Händen. Sie hatte steck nadelkopfgrosse Pupillen, centrales, ovales Scotom für Grün und Ab nahme der Sehschärfe im letzten Jahre.

Die zweite Frau, 43 Jahre alt, eine Cigarrenrollerin, die wede Tabak, noch Alkohol gebrauchte, hatte sechs Jahre gearbeitet, als si zuerst über Verringerung des Sehvermögens klagte. Es nahm diese so zu dass sie die Arbeit aufgeben musste. Bei der Untersuchung war di Sehschärfe $= {}^{20}/_{100}$. Sie hatte ein centrales Scotom für Roth und Grü und ihre Pupillen waren unregelmässig erweitert. Es bestand partiell Atrophie beider Sehnerven, rechts mehr als links. Die Besserung ei folgte nach sechs Wochen. Strychnin war gegeben worden[1]).

Die Angabe, dass die Arbeiter, die nur Havanna-Tabak in de Fabriken verarbeiten, nur leichte Allgemeinstörungen, aber keine Am blyopie bekommen, kann in dieser apodictischen Form nicht richtig sein Auch in Europa konnte man bei Tahakarbeiterinnen die Schädigun des Sehvermögens durch die genannten Arten der Aufnahme des Nicoti gelegentlich feststellen[2]).

In zwei Fällen stellte sich Amblyopie durch Einathmen stark mi Tabakrauch versehener Luft ein. Dieselbe ging zurück, sobald di Kranken aus der schädlichen Athmosphäre entfernt wurden. Ein

---

1) Dowling, Journ. Americ. Medic. Assoc. 1900. 24. Febr. p. 462.

2) Laqueur, Klin. therap. Wochenschr. 1899. No. 23.

weitere Beobachtung stellte fest, dass eine Frau, die ein wenig Tabak schnupfte, und sich in einem stets von Tabakrauch erfüllten Zimmer aufhielt, eine toxische Amblyopie bekam.

Wenn vereinzelt behauptet wurde, dass man durch Tabakkauen und Tabakschnupfen keine Amblyopie hat entstehen sehen, so kann dies persönlich richtig sein, ist aber in der Allgemeinheit sicher falsch.

Es giebt eine zuverlässige Beobachtung einer ausgesprochenen Tabakamblyopie, die nur durch den übermässigen Genuss des Kautabaks entstanden war, und durch Strychnin geheilt wurde.

Findet die Resorption des Schnupftabaks dadurch statt, dass Individuen dem sogenannten „dipping snuff“ fröhnen, d. h. den Tabak mittelst eines pinselartigen Geräthes in das Zahnfleisch einreiben, so kann auch dadurch Nicotinismus, einschliesslich von Sehstörungen, und selbst Atrophie des Opticus entstehen.

4. Der Einfluss der Dauer des Tabakgebrauches und der Dosen.

Wie lange ein Mensch Tabak, resp. Nicotin in irgend einer Form aufnehmen muss, um Sehstörungen zu bekommen, lässt sich selbstverständlich schon aus dem Grunde nicht beantworten, weil es ja immer nur bestimmte Menschen sind, die davon ergriffen werden. Wie bei jedem, besonders chronisch wirkenden Gifte, entscheidet auch hier der Umfang individueller Empfindlichkeit, wozu auch der Functionszustand der Nieren gehört.

Es ist, auch nach den practischen Erfahrungen, falsch, anzunehmen, dass für das Entstehen einer toxischen Amblyopie ein Tabakgebrauch von 15 Jahren erforderlich sei[1]). Schon viel früher kann sich dieselbe einstellen. Mehrfach erschien die Störung nach fünf bis sechs Jahren[2]). Ebenso wurde ein Mann amblyopisch, der nur zwei Jahre lang täglich 15 g Twist geraucht und ein anderer, der nur ein Jahr dieser Leidenschaft gefröhnt hatte. Auch noch kürzere Zeitintervalle, angeblich sogar eine oder zwei Wochen, können zu dieser Erkrankung führen.

Die Sehstörung kann plötzlich manifest werden, oder in langsamer Entwickelung bis zu dem Grade anwachsen, dass der Kranke dadurch belästigt wird. Bei einem 46jährigen Manne, der total alkoholabstinent war, wurde das Gesicht in einem Tage schlecht[3]).

Mitunter ist es ein unbewusstes Ansteigen in der Dosis, das plötzlich die Sehstörung fühlbar sein lässt.

Ein 70jähriger Mann, der seit seinem 15. Lebensjahre täglich 12 bis 15 Havanna-Cigarren rauchte, bekam zunehmende Sehschwäche, nachdem er eine Zeit lang dasselbe Quantum leichterer holländischer Cigarren geraucht hatte.

SR = $^1/_{30}$, SL = $^1/_{40}$. Mit + 12.0 wurde rechts noch 1.8, links 2.0 Snellen entziffert.

Farben wurden richtig erkannt. Die Peripherie des Gesichtsfeldes für Weiss, Roth und Grün war normal, dagegen erschien am Perimeter paracentrale Stumpfheit für Roth und Grün.

---

1) de Schweinitz, Toxic amblyopias 1900.

2) Griffiths, Transactions Ophthalmol. Society, 1887, 23. July.

3) Hutchinson, Ophth. Hosp. Rep. Vol. VIII, p. 458.

Reduction des Rauchens, Strychnininjectionen und kalte Abreibungen bewirkten, dass nach zehn Wochen die Sehschärfe $^2/_9$ betrug[1]).

Die Havanna-Cigarren enthielten 2,02 pCt. Nicotin, die holländischen 1,8 pCt.; dafür wogen die letzteren aber 9 g, die ersteren 4,7 g, so dass der Kranke dadurch fast die doppelte Menge Nicotin gegen früher aufnahm (bei 12 Cigarren 1,944 g gegen 1,142 g früher).

Eine Bestimmung des zulässigen Quantums ist verschiedentlich versucht worden. Die grossen Differenzen der Angaben sprechen sehr deutlich für die Unsicherheit einer solchen Feststellung. Der Eine betrachtet 20 g täglich als die noch unschädliche Menge, ein Anderer will nicht mehr als 15 g gestatten, ein Dritter hat selbst hierbei noch allmähliche Erblindung beobachtet[2]); ja schon 15 g pro Woche soll Amblyopie erzeugen können[3]).

Auf Grund der Beobachtung von 21 Fällen reiner Tabak-Amblyopie wurde festgestellt, dass durch einen Verbrauch von 20—80 g Tabak oder etwa 8—26 Cigarren täglich, und Aufenthalt in mit Tabakrauch erfüllten Räumen dieses Leiden entstanden war.

Nicht unwichtig erscheint es uns, die folgenden statistischen Zahlen über den Tabakverbrauch in einzelnen Ländern im Jahre 1896 einzufügen.

Es kamen auf den Kopf der Bevölkerung in:

Nordamerika . . .	3,1	kg Tabak
Niederlande . . .	2,8	„ „
Belgien	2,5	„ „
Schweiz	2,3	„ „
Oesterreich . . .	1,9	„ „
Deutschland . . .	1,9	„ „
Schweden	1,2	„ „
Russland	0,9	„ „
Serbien	0,875	„ „
Frankreich . . .	0,85	„ „
Italien	0,7	„ „
England	0,6	„ „
Rumänien	0,2	„ „
Dänemark	0,1	„ „

Rechnet man als Raucher, Tabakkauer und Schnupfer Erwachsene vom 18. Jahre an, so würden die obigen Zahlen pro Raucher etwa verdreifacht werden müssen. Zur Berechnung der Cigarren auf Tabakgewicht kann angenommen werden, dass 100 g verrauchter Cigarre etwa gleich 20—25 Stück sind.

5. Begleitursachen der Tabak-Amblyopie.

a) Der Alkoholismus.

Wir haben uns bereits mehrfach über die Rolle, die der Alkohol bei Tabakgeniessern spielen kann, geäussert. So wenig wir es als zweifel-

1) Cohn, Centralbl. f. Augenheilk. 1879. S. 300.
2) Wordsworth, The Lancet 1863. Bd. II, p. 172.
3) Galezowski, Revue d'hygiène 1883, p. 908.

haft ansehen, dass der Tabak allein das Sehvermögen schädigen kann[1]), ebenso sehr muss vor Allem die Ansicht von Hutchinson als falsch bezeichnet werden, dass bei Menschen, die im Uebermaass rauchten und Schnaps tranken, der letztere gewissermaassen als harmlos angesehen werden müsse[2]). Eine noch eigenthümlichere Form nahm diese nosologische Geringschätzung des Alkohols für das Auge dadurch an, dass man meinte, dass ein Tabakamblyop durch die gelegentliche Aufnahme von Alkohol in seinem Sehvermögen gebessert werde[3]).

b) Besondere Körperzustände.

Auch der Tabak wurde, wie manches andere Gift (Blei), als Auslöser einer gewissen hereditären Anlage für die Atrophie des N. opticus angesprochen. Dazu gab die folgende Beobachtung den Anlass:

Drei Brüder, Raucher, erkrankten mit einer Minderung der Sehschärfe.

Der erste, 40 Jahre alt, bemerkte seine Sehschwäche im Alter von 27 Jahren. Das Rauchen wurde nach Constatirung der Tabakamblyopie ausgesetzt, aber Tabakkauen fortgesetzt. Das Sehvermögen minderte sich bis zum Schattensehen. Milchige Atrophie der Papillen. Gefässe verengt.

Der zweite Bruder, 33 Jahre alt, Raucher und Tabakkauer, merkte vor sechs Monaten eine Abnahme der Sehkraft: Sehen nur wenig im Zwielicht möglich. Papillen atrophisch. Die Probe mit weissem Papier fiel bei dem rechten Auge nach unten und aussen und bei dem linken nach unten innen positiv, aber geradezu bei beiden negativ aus.

Der dritte, 23jährige Bruder hatte die Sehschwäche seit zwei Jahren. Die Pupillen reagirten träge.

Auf dem linken Auge bestand ein Scotom für Weiss., beinahe positiv, auf dem rechten nur für Roth. SR = 16 Jäg. auf vier Zoll.

Die Papillen waren weiss und glatt, die Venen ein Wenig erweitert[4]).

Mangelhafte Ernährung, schwächende Einflüsse der verschiedensten Art kommen als begünstigende Momente ebenso in Betracht wie beim Alkohol. Insbesondere ist eine gesunde Verdauung ein wirksamer Schutz gegen die Tabak-Amblyopie. Fast regelmässig macht man die Erfahrung, dass Tabak-Amblyopen über Appetitlosigkeit klagen. Ein absoluter Schutz ist ein guter Magen aber nicht. Man geht zu weit, wenn man behauptet, dass nur bei Vorhandensein von Ernährungsstörungen die Krankheit sich entwickele, und dass alle diejenigen Raucher verschont bleiben, deren Magenthätigkeit gesund ist[5]). Die Unrichtigkeit dieser

---

1) In unseren Berichten finden sich genügend Fälle von reiner Tabak-Amblyopie. Id. auch: Reynolds, The Amer. Journ. of Ophthalm. 1902, Mai, p. 139.
2) Hutchinson, Ophth. Hosp. Review. Vol. VIII.
3) Gunn, Transact. Ophth. Soc. Unit. Kingd. Vol. VII, 1887, p. 67.
4) Browne, Transactions Ophth. Soc. Unit. Kingd. Vol. VIII. 1882. p. 235.
5) Horner, Schweiz. Correspondbl. 1878. Bd. VIII, S. 396.

Ansicht erhellt daraus, dass in manchen Krankengeschichten eine vollkommen normale Verdauungsthätigkeit ausdrücklich festgestellt wird. Wenn die Zahl dieser Fälle auch nicht gross ist, so genügen doch die wenigen zu dem Beweise, dass eine gestörte Verdauung durchaus nicht eine conditio sine qua non für das Zustandekommen der Amblyopie ist. So wird ein Fall berichtet, in dem der Kranke zeitweise 50 bis 60 Cigaretten täglich geraucht und dabei den Rauch noch verschluckt hatte; trotzdem war eine gastrische Störung nicht nachzuweisen[1]). Dasselbe gilt von einer durchaus zuverlässigen Selbstbeobachtung, wo ausdrücklich betont wird, dass der Ausbruch des Leidens inmitten besonders guter Gesundheit erfolgte, und dass Appetit, Schlaf und Ernährungszustand ganz vortrefflich waren[2]).

Fieberhafte Allgemeinerkrankungen, Schlaflosigkeit u. s. w. spielen hier im Uebrigen die gleiche Rolle wie beim Alkohol. Bei einem Kranken, welcher seit 20 Jahren täglich ein Achtel Pfund Tabak rauchte, sah man die Amblyopie nach einem Blutverluste auftreten[3]).

Es wurde ferner angenommen — ob mit Recht, mag dahin gestellt bleiben — dass der Tabak-Amblyopie häufig Kummer oder andere starke Gemüthsbewegungen vorangehen. Dadurch sollte das Nervensystem leichter für die Nicotinvergiftung zugänglich gemacht werden.

Eine Frau hatte auf ärztlichen Rath wegen Asthma Tabak geraucht, dann aber das Rauchen in ziemlich reichlichem Maasse zum Vergnügen fortgesetzt. Sie ass wenig, schlief schlecht und hatte viele häusliche Kränkungen. Sie wurde amblyopisch[4]).

c) Beruf, Geschlecht und Alter der Tabak-Amblyopen.

Wir glauben nicht, dass es Berufsarten giebt, die eine besondere Disposition für das Auftreten der Tabak-Amblyopie liefern, es seien denn diejenigen, bei denen ein chronisches Verweilen in mit Tabakdampf erfüllten Räumen unumgänglich nothwendig ist, wie z. B. das Kellnergewerbe. Es wäre wünschenswerth, gerade bei diesen solche Feststellungen zu machen, um positive Unterlagen für das Urtheil zu gewinnen.

Das weibliche Geschlecht unterliegt ebenfalls der schädlichen Wirkung des Tabaks. Es giebt mehrfache Beispiele von Sehnervenerkrankung von Frauen, die in irgend einer Weise Nicotin in ihren Körper eingeführt hatten. Einige dieser haben wir bereits angeführt.

Das Alter zwischen 30 und 60 Jahren scheint am häufigsten heimgesucht zu werden.

Von 92 Tabak-Amblyopen waren zwischen:

20—30	Jahren	11
30—40	„	35
40—50	„	22
50—60	„	15
60—70	„	9

1) Groenouw, l. c.
2) Filehne, l. c.
3) Brauchli, l. c.
4) Priestley Smith, The Brit. med. Journ. 1890. 20. Apr.

Es giebt aber auch Fälle, in denen diese Amblyopie bei jüngeren Menschen erschien, z. B. bei einem 15jährigen Knaben, der viel Cigaretten rauchte, und einem 19jährigen rauchenden und kauenden jungen Manne. Andererseits schützt auch das höchste Alter, selbst bei Männern, die lange an Tabak gewöhnt waren, nicht vor dem Erscheinen einer Amblyopie. So sah man sie bei einem 73-[1]) und einem 86jährigen Manne, der viele Jahre hindurch täglich 15 g Tabak geraucht hatte. Das Alter zwischen 35 und 55 Jahren ist nach übereinstimmenden Aufstellungen das am meisten für die Tabak-Amblyopie disponirende.

II. Das klinische Bild.

1. Die Erkrankung des Sehnerven.

Nach der ausführlichen Schilderung der Alkohol-Amblyopie bleibt uns nur die Aufgabe, den Beweis zu erbringen, dass der Tabak die gleichen Veränderungen am Sehorgane hervorrufen kann. Das vorhandene Material genügt in der That, um die früheren Zweifel vollständig zu beseitigen. Die Gesichtsfelder sowohl, wie die Krankenberichte, welche in Fällen von zweifellos reiner Tabakvergiftung vorliegen, geben vollständig das unter Alkohol geschilderte Bild wieder, wie aus den folgenden Beispielen, auch an Alkohol-Abstinenten hervorgeht.

Ein 40jähriger Mann, Abstinenzler, beobachtete an sich eine Abnahme des Gesichtes an beiden Augen seit sechs Wochen. Er rauchte wöchentlich 60 g Twist-Tabak.

SR = $^6/_{18}$ und Jäg. 6; nicht verbessert durch Gläser. Pupillen normal.

Rechts bestand ein centrales Scotom für Roth. Die Papille war etwas trübe. Eine lineare kleine Hämorrhagie fand sich in der Nähe der Papille.

SL = $^6/_{60}$ und Jäg. 16. Nicht verbessert durch Gläser.

Links war ein grosses centrales Scotom für Roth feststellbar. Die Papille war trübe, aber blasser an der temporalen Seite als am rechten Auge. Durch Aufhören des Rauchens und Strychnin besserte sich der Zustand nach circa drei Monaten:

SR = $^6/_9$ und Jäg. 1; SL = $^6/_{12}$ und Jäg. 6.

Die Hämorrhagie rechts war geschwunden[2]).

Ein Gärtner, der sehr stark und fortwährend seit 40 Jahren rauchte, aber keinen Alkohol nahm, merkte, dass das Gesicht abnahm, dass er Zeitungen nicht mehr lesen und Würmer auf den Rosen nicht mehr gut erkennen konnte. Die Farben der Pflanzen sah er nicht mehr richtig, z. B. das Roth der Rosen erschien ihm schmutzig, so dass er schliesslich nur hässliche Farbenzusammenstellungen in Bouquets vornahm.

SR = $^{20}/_{100}$, Jäg. unlesbar. Die Pupillen waren klein, der Augenhintergrund normal bis auf eine Verengerung der Art. centralis retinae.

SL = $^{18}/_{200}$. Horizontales ovales Scotom, in welchem Roth und Grün nicht klar erkannt werden konnten. Kleine Gegenstände, die in dieses Feld gesetzt wurden, waren undeutlich.

---

1) Eales, Transact. Ophthalm, Soc. Unit. Kingd. Vol. VII. 1887. p. 54.

2) Cant, Ophthalmic Hospit. Reports. Vol. VII. 1887. p. 71.

Nach circa zwei Monaten der Enthaltung von Tabak war SR = $^{20}/_{30}$ und SL = $^{20}/_{40}$, Jäg. No. 1 auf 12 Zoll mit dem Glase, das er früher gebraucht hatte.

Nach drei Monaten betrug die Sehschärfe $^{20}/_{20}$. Der Kranke ist gesund geblieben.

Noch ein zweiter ähnlicher Fall wird beobachtet[1]).

Ein 58 jähriger Kaufmann hatte viel egyptische Cigaretten täglich 6 Jahre lang geraucht, dann nach einem mehrjährigen freien Intervall reichlich Cigarren, aber nie Alkohol aufgenommen.

Fig. 47.

Fig. 48.



1) L. Connor, The Journ. of the Americ. Medic. Assoc. 15. February 1890. No. 7. p. 217. Solcher Fälle hat der Autor 27.

Sein Gesicht wurde schlecht, er sah die Objecte trübe und wolkig. SR = $^6/_{36}$, SL = $^6/_{18}$. Keine Verbesserung durch Brillen war möglich. Es bestand kein Astigmatismus. Die Pupillen waren verengt und reagirten nicht auf Licht und Accommodation. Die brechenden Medien und der Augenhintergrund waren normal, bis auf eine Trübung eines Drittels des Randes beider Papillen. Das Gesichtsfeld giebt Fig. 47 wieder.

Es bestand hiernach ein centrales Scotom für Weiss und Farben, sowie eine Verengerung der Aussengrenzen.

Einstellen des Tabakgebrauches und Strychnin-Injection — täglich allmählich steigend von 0,001 bis auf 0,01 g — brachten nach einigen Wochen die Sehschärfe auf $^6/_{15}$ auf beiden Augen — 0,75 D, später auf $^6/_9$, dann $^6/_8$, $^6/_5$. Das Sehvermögen wurde vollkommen hergestellt[1]).

Eine leichte Verengerung der Aussengrenzen zeigt auch der folgende Fall:

Ein 52jähriger Kranker, der an Tabakamblyopie litt, wies eine Sehschärfe, rechts von $^1/_{12}$, links von $^1/_6$ auf. Nach sechswöchentlicher Abstinenz war SR = $^1/_6$, SL = $^1/_4$.

Folgendermaassen stellten sich die Gesichtsfelder dar[2]):

Fig. 49.

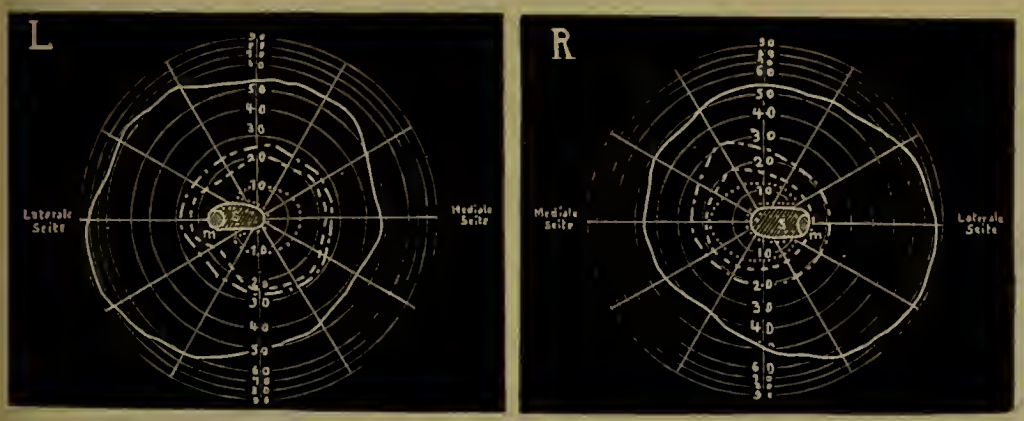

Ein Maler, der täglich 15 g Shag rauchte, aber nicht trank und nicht bleikrank war, bemerkte plötzlich Gesichtsstörungen. Er verdarb seine Arbeit dadurch, dass er falsche Farben nahm. Er sah am besten bei schwachem oder künstlichem Licht.

Sehschärfe beiderseits = $^{20}/_{70}$ und mit + 24 = 10 Jäg.

Farben konnten in Massen erkannt werden.

Das folgende Gesichtsfeld (Fig. 50) wurde aufgenommen, nachdem schon wieder Besserung eingetreten war.

---

1) Hale, Medical. News, 1898, 3, Sep. p. 299.

2) Hirschberg, Centralblatt f. pr. Augenheilk. 1878. S. 188.

Fig. 50.

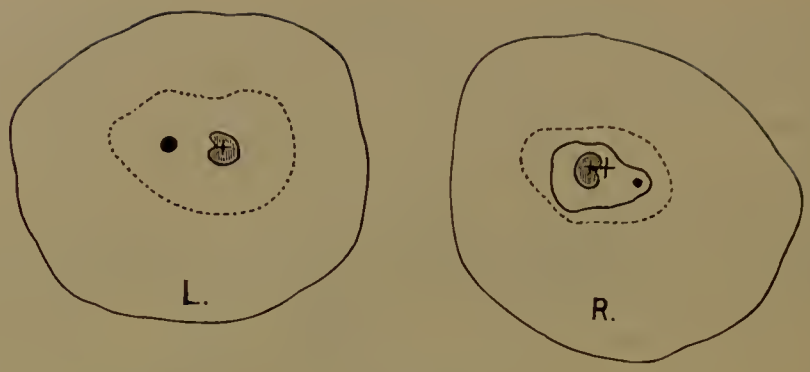

——— Grenze für Weiss; ------- Grenze für Roth; ——— Grenze für Grün soweit das Zeichen innen ist; + Fixationspunkt; . blinder Punkt; Schraffirung = Scotom; + Stelle des besten Sehens.

Weiss war normal, Roth und Grün an der Peripherie eingeengt. Centrales kleines Scotom, nicht bis zum blinden Fleck gehend.

Nach vier Monaten war die Sehschärfe = $^{20}/_{50} + 24 = 8$ Jäg.

Bei Gaslicht wurde S = $^{20}/_{40} + 24 = 6$ Jäg. festgestellt. Viel besserte sich das Sehvermögen nicht[1]).

Ein 43jähriger, nicht die Zeichen von Alkoholismus aufweisender Mann, der von einer Tabakamblyopie hergestellt worden war, begann von Neuem nach zwölf Jahren täglich 15 g Shag zu rauchen. Danach bekam er eine Sehstörung.

SR = Finger auf 15 Fuss, SL = Finger auf 8 Fuss.

Die Gesichtsfeldgrenzen waren normal, die Papillen leicht neblig. Es bestand ein deutliches centrales Scotom für Roth und andere Farbendefecte im ganzen Gesichtsfelde.

Nach $1^1/_2$ Monaten, in denen er nur circa 7 g Tabak wöchentlich geraucht hatte, war die Sehschärfe links besser. Beide Gesichtsfelder waren concentrisch eingeengt, das linke bis 10° vom Fixationspunkte nach oben[2]).

Viele andere solcher Fälle liessen sich anführen[3]), auch von Diabetikern, die ohne Alkohol aufzunehmen, Tabak rauchten. Bei ihnen waren beide Augen gleichmässig durch eine centrale Amblyopie befallen[4]), ein Zustand, der indessen auch durch den Diabetes allein bedingt sein kann.

a) Die Form des Scotoms.

Was die Form des Scotoms betrifft, so mussten wir bereits die Ansicht zurückweisen, dass für den Tabak die paracentrale, für den Alkohol die pericentrale Lage die typische sei. Es steht uns eine eigene Beobachtung zur Verfügung, wo bei einer zweifellosen Tabak-Amblyopie beides vorhanden war, nämlich auf beiden Augen verschieden.

---

1) Nettleship, St. Thomas Hosp. Rep. N. Ser. Vol. IX. 1879. p. 58.

2) Berry, Ophthalmic. Hosp. Rep. 1882. Vol. X. p. 53.

3) Transact. of the Ophthalm. Soc. Vol. VII. — Hutchinson, Ophthalmic. Hosp. Rep. Vol. VIII, p. 458.

4) Connor, l. c. p. 220. – Nettleship, Ophthalmic. Rev. Vol. II, p. 23.

Der Mann, ein etwa 50jähriger Viehcommissionär, war in seinem Beruf viel mit Schreibarbeiten beschäftigt, wobei er stark rauchte, etwa acht Cigarren täglich, an Tagen, wo das Geschäft besonders lebhaft war, auch mehr. Alkoholmissbrauch bestand in keiner Weise. Seit zwei Monaten war eine Abnahme der Sehschärfe erkennbar. Seit langer Zeit bestanden Schlaflosigkeit und gastrische Störungen und Nachts zuweilen Herzklopfen.

Sehschärfe = $^1/_8$ [1]) beiderseits. Roth 2 qmm ergiebt ein Scotom links vom Fixirpunkte bis 5° nach aussen, rechts nach innen 5° nach aussen 3°, also pericentral mit etwas überwiegendem innerem Antheile. Die Scotome sind relative, die Farbe wird nur undeutlicher ohne ganz zu verschwinden. Der Augenspiegelbefund war normal. Der Mann entzog sich der weiteren Beobachtung.

Als ein Frühsymptom der chronischen Nicotinvergiftung ist ein eigenthümliches, meist einseitig feststellbares Gesichtsfeld nur einmal beschrieben worden.

Wenn bei intensivem Lichte der Blick auf eine stark beleuchtete weisse Fläche gerichtet wird, so sieht das kranke Auge ein bewegliches schwarzes Pünktchen, welches sich gewöhnlich im Centrum des Gesichtsfeldes an einer bestimmten Stelle zeigt. Es folgt den Augenbewegungen. Die Kranken vergleichen es dem Vorhandensein einer kleinen Fliege vor dem Auge, die sie mit der Hand fortjagen wollen. In der Folge wächst dieses Pünktchen und von seiner Peripherie strahlen Fädchen aus, die es einer Spinne ähnlich sein lassen. Wenn die Krankheit zunimmt, erscheinen mehrere solcher Pünktchen und in sehr vorgeschrittenen Fällen sieht der Kranke viele durch Fädchen netzartig verbundene Pünktchen.

Es werden diese Erscheinungen als ein beginnendes relatives centrales Scotom gedeutet.

Das geschilderte Verhalten ist als ein prämonitorisch wichtiges angesprochen worden, das auch therapeutische Indicationen liefere. Durch sofortige Enthaltung von Tabak und eventuell Strychnin-Injectionen liesse sich in diesem Stadium Heilung erzielen [2]).

Sehr ungewöhnlich ist der Befund, dass neben dem centralen Scotom sich in einem Auge (links) noch eine kleine scotomatöse Stelle fand, deren Sitz dem blinden Flecke des anderen Auges entsprach. Ebenso auffallend ist die in demselben Berichte gemachte Angabe, dass die Scotomgrenzen scharf ausgeschnitten waren [3]). Die Regel ist, dass auch hier allmähliche Uebergänge nach der gut sehenden Umgebung stattfinden.

In einem gleichen Falle scheint der Befund ein ähnlicher gewesen zu sein, wie bei den gefleckten Scotomen der Alkoholiker. Das Scotom war nämlich kein gleichmässiges, sondern bei der perimetrischen Untersuchung gingen die einzelnen farbigen und auch weissen Objecte an manchen Stellen wie hinter „zerrissenen Wolken“. Dies Scotom hatte ausser manchen anderen Eigenthümlichkeiten auch die, dass es kein negatives war, sondern anscheinend sehr leicht als positives hervortrat. Bei genauer Aufmerksamkeit konnten schon seit Beginn des Leidens die Scotome beim Oeffnen nur eines Auges und bei Blinzeln, sowie bei monocularer gleichmässiger Betrachtung des Weges während des Gehens

1) Guillery, Punktproben.
2) St. Noce, Il Morgagni, 1901, Ann. XLIII, No. 11, p. 760.
3) Filehne, Arch. f. Ophthalm. Bd. XXXI, Abth. 2.

auf hellere Flächen projicirt werden. Auf sehr hellen Flächen waren die fast rein elliptischen, mit ihrem Durchmesser horizontal gestellten Flecke bräunlich. Auf einfarbigen Flächen dagegen gab es eine unregelmässige, bei jeder Farbe besonders geformte, stellenweise durchlöcherte und in sich und am Rande etwas amöboide Bewegung zeigende, meist bräunliche, eine leise Spur der Contrastfarbe tragende Wolke, durch derer Löcher hier und da der farbige Grund durchschimmerte[1]).

Dass die Scotome unter Umständen positiv werden können, ist bei der Alkohol-Amblyopie bereits erwähnt worden. Vielleicht würden wir solche Schilderungen häufiger lesen, wenn die Befallenen in gleichem Maasse für solche Untersuchungen befähigt wären, wie bei der obigen Selbstbeobachtung.

Unter einem ziemlich grossen Beobachtungsmateriale fand sich nur einmal ein positives Scotom am linken Auge, zwar nicht ganz central, sondern etwas nach aussen und oben vom Fixirpunkte. Wenn der Kranke auf weisses Papier sah, bemerkte er sofort einen schwarzen Punkt, der einen Durchmesser von ca. 2 mm hatte, wenn die Projectionsebene in einer Entfernung von 1 Fuss sich befand. Der Kranke war starker Raucher. Nach Einschränkung der Nicotinaufnahme schwand das Scotom allmählich[2]).

Auch absolute Scotome kommen bei der Tabak-Amblyopie vor[3]).

Ein 29jähriger Mann, der seit drei Jahren stark trank und wöchentlich 90 g Tabak rauchte, bekam nach einem dreitägigen Trinkgelage so starke Sehstörungen, dass er am vierten nicht genügend sehen konnte um zu arbeiten. Das Sehvermögen nahm nun successive ab. Bei mattem Lichte konnte er am besten sehen. Die Pupillen waren normal.

Das Gesichtsfeld war rechts für Weiss und Roth eingeengt. Im Centrum des Feldes befand sich eine Stelle völliger Blindheit, umgeben von einem engen Scotome für Roth. Das linke Gesichtsfeld war in der Peripherie normal für Weiss, etwas eingeengt für Roth, es fand sich aber keine blinde Stelle, sondern nur ein Rothscotom.

Ophthalmoskopisch waren beiderseits die Papillen blass, ihre Ränder verwaschen, die Gefässe normal, aber die Wandungen der Arterien auffallend deutlich. Finger wurden rechts gezählt, wenn sie nahe am Auge gehalten wurden. Links wurde Jäg. 20 in der Nähe gelesen.

Das rechte Auge wurde verbunden. Nach 24 Stunden erfolgte schon Besserung. Die blinde Stelle rechts war geschwunden und ersetzt durch kleine Farbenscotome.

$$SR < {}^{6}/_{60} \text{ Jäg. } 16, \quad SL < {}^{6}/_{60} \text{ Jäg. } 16.$$

Nach drei Tagen war das Scotom kleiner.

$$SR < {}^{6}/_{60} \text{ Jäg. } 16, \quad SL < {}^{6}/_{60} \text{ Jäg. } 16.$$

Später wurde bei derselben Sehschärfe Jäg. 14 gelesen.

Das Verbinden des Auges wird als ein besonders gutes Heilmittel angesprochen[4]).

---

1) Filehne, l. c.

2) Brauchli, l. c. S. 30.

3) Filehne, l. c. — Doyne, Ophthalmic. Hosp. Rep. Bd. XII. Part. I, p. 51. 1888. — u. A.

4) Doyne, Ophth. Hosp. Rep. 1889. Vol. XII. p. 51.

Gesichtsfelder am 30. Mai 1887.

Fig. 51.

Aussengrenzen für Weiss und Roth
Schraffirung = Rothscotom.

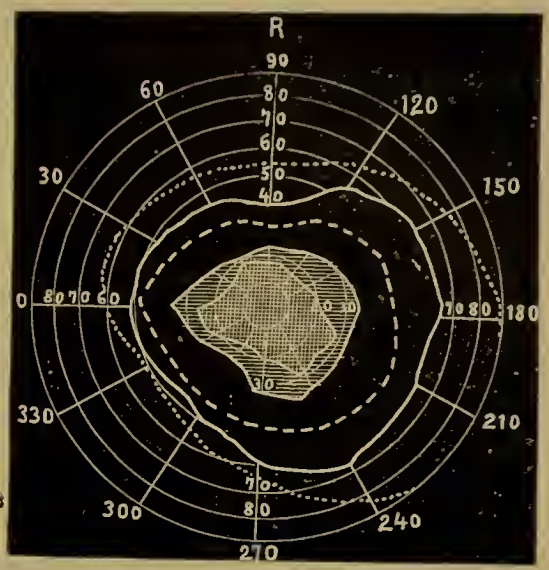

Feld für Weiss. Die innerhalb gelegene punktirte Linie zeigt die äussere Rothgrenze.
Doppelt schraffirt = absolutes Scotom
Einfach schraffirt = umgebendes Rothscotom.

Gesichtsfelder am 3. Juni 1887.

Fig. 52.

Noch ein kleines Rothscotom.

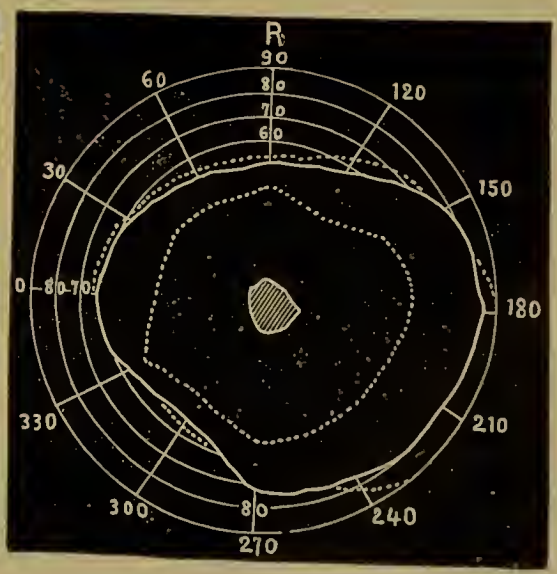

Grenzen für Weiss und Roth.
Die centrale Beschattung ist das Farbenscotom.

Mehrfach wurde auch sonst an der Macula ein kleiner Bezirk festgestellt, in dem auch Weiss nicht erkannt wurde[1]).

1) Kerr, Quarterly Med. Journ. for Yorkshire. 1901, May.

Es scheinen durch den Missbrauch des Tabaks auch einseitige Augenerkrankungen veranlasst zu werden. Mit Recht wird aber hervorgehoben, dass solche Differenzen vorzugsweise in frühen Stadien des Leidens entstehen. Meistens gehen freilich die Tabak-Amblyopen erst, wenn das Leiden vorgerückt ist, zum Arzte — aber selbst dann kann man gar nicht selten Differenzen zwischen den beiden Augen in der Sehschärfe und im centralen Farbensehen feststellen.

Dass eine temporäre monoculäre Amblyopie durch Tabak vorkommt, zeigen die folgenden Fälle:

Ein 35jähriger Mann, der 60 g Twist wöchentlich rauchte, klagte über sein Sehvermögen.

SR = Finger auf zehn Fuss. Es bestand ein centrales Scotom für Roth und Grün [Farbenquadrate von 5 mm]; die Papillen waren leicht neblig am Rande. SL = $^6/_6$. Kein centrales Scotom für irgend eine Farbe; Jäg. 1 wurde gelesen. Der Kranke klagte, dass die Buchstaben verschwommen aussehen.

Vollkommen wurde das Rauchen ausgesetzt. Wiederherstellung in fünf Monaten.

Ein 38jähriger Schneider der 90 g Tabak wöchentlich rauchte, bekam in den letzten drei Monaten ein trübes Gesicht. SR = $^6/_{36}$.

Centrale Scotome für Roth, Grün, Gelb und Blau [Farbenprobe $2^1/_2$ qmm]. Fundus normal. SL = $^6/_6$.

Kein Scotom; gelesen wurde Jäg. 1, aber die Worte verschwammen schnell. Durch Enthaltung von Tabak erfolgte in drei Monaten Wiederherstellung.

Ein 46jähriger Farmer, starker Raucher, merkte seit einigen Monaten, dass sein Gesicht schwächer wurde.

SR = $^6/_6$; gelesen wurde Jäg. 1 mit + 1 D. Farbenempfindung normal. SL = $^6/_{60}$.

Centrales Scotom für Grün, Roth und Gelb [Farbenquadrate $2^1/_2$ mm]. Das Gesicht besserte sich nur langsam, da der Tabak nicht ganz ausgesetzt wurde.

Ein 30jähriger Farmer, der immer rauchte, sah in der Entfernung gut, in der Nähe schlecht. SR = $^6/_{36}$.

Centrales Scotom für Roth und Grün [Farbenquadrate 1 mm].

SL = $^6/_6$. Farbensehen normal; gelesen wurde Jäg. 1, aber ein Nebel lagerte sich über die Buchstaben[1]).

Ein 57 Jahre alter Raucher klagte über nebliges Sehen seit einiger Zeit, besonders auf der Strasse. Corrigirte Sehschärfe L = $^1/_2$, R = 1. Ophthalmoskopisch erkannte man eine Intoxicationsfärbung des Opticus mit leichter Röthung der nasalen Hälfte. Die Farben wurden beiderseits gut erkannt[2]).

Ein 38jähriger Mann, der 90—120 g Tabak wöchentlich rauchte, klagte, dass das Sehen am rechten Auge während des letzten Monats sich ver-

1) Ferdinands, Brit. med. Journ. 1896. II. 12. Sept. p. 653.

2) Brauchli, l. c. S. 23. Hier wurde nur mit grossen Quadraten untersucht.

schlechtert habe. Arbeiten war unmöglich geworden. Am Morgen wurde besser gesehen als am Abend und am Mittag wieder besonders schlecht. Das linke Auge war gut.

SR = $^6/_{36}$ u. Jäg. 16 schwierig, SL = $^6/_6$ und Jäg. 1.

Gesichtsfeld für Roth und Weiss normal. Rechts bestand ein centrales Scotom für Roth und Grün. Die Papillen und Maculae waren normal bis auf eine vielleicht rechts vorhandene leichte Congestion.

Durch Aussetzen des Tabaks und Strychninbehandlung wurde eine schnelle Besserung und Schwinden der Scotome erzielt. Trotz erneuten, freilich weniger häufigen Rauchens eines schwächeren Tabaks, bestand immer noch Besserung gegen früher.

SR = $^6/_9$ sehr unvollkommen und kurze Worte von Jäg. 1, SL = $^6/_6$ Jäg. 1 [1]).

Ein Diabetiker, der täglich 15 g Shag rauchte, bekam Sehstörungen in der Form der Trübung der Objecte. Sehschärfe = $^8/_{200}$ beiderseits und 16 Jäg. Augenhintergrund normal; Gesichtsfelder normal ausgedehnt; es bestand aber ein vollständiges Scotom für Roth und Grün. Der Mann starb nach einigen Wochen [2]).

Fig. 53.

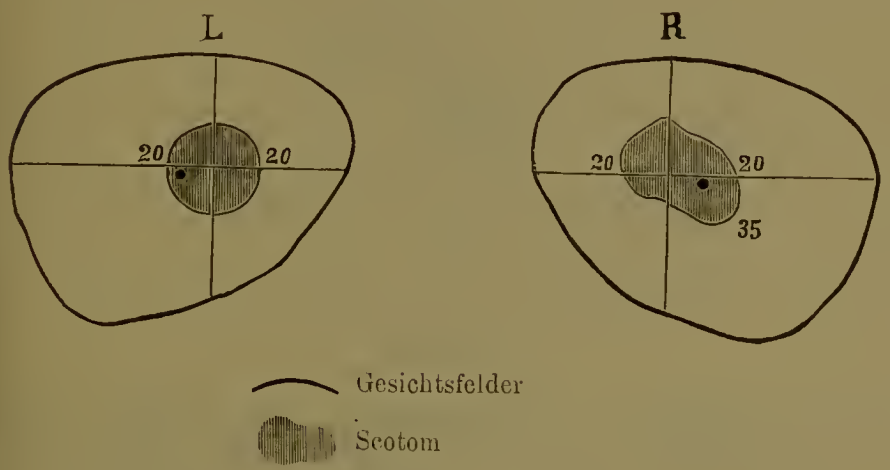

In einem Falle wurde als Ursache für das einseitige Auftreten der Tabakamblyopie angeführt, dass das betreffende Auge für sich allein besonders angestrengt worden war [3]).

Verschiedenheiten in der Stärke der Scotome spiegelte der folgende Fall wieder:

Ein starker Raucher bemerkte seit circa drei Monaten die Abnahme seines Augenlichtes. Bei seinem Eintritt in das Krankenhaus betrug die Sehschärfe beiderseits circa ein Achtel. Die Gesichtsfelder geben die beiden folgenden Bilder wieder:

---

1) Doyne, Ophthalmic Hosp. Rep. 1889. Vol. XII. p. 51.
2) Lang, Transact. of the Ophth. Soc. of the Unit. Kingd. Vol. III. 1883. p. 162.
3) Rampoldi, Annali di Ottalmol. 1885. T. XIV. p. 113.

Fig. 54.

L.

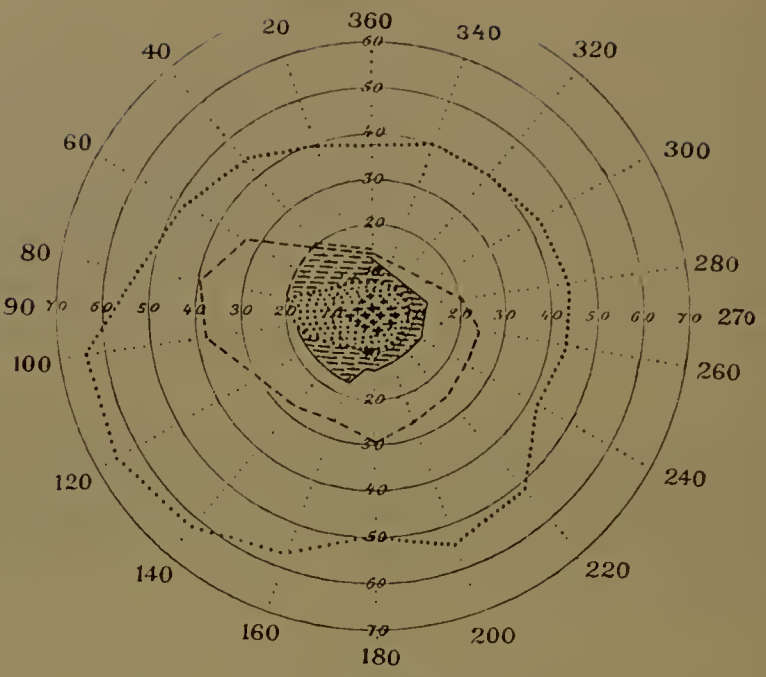

++++++ = Blauscotom
. . . . . = Rothscotom
– – – – – = Grünscotom

R.

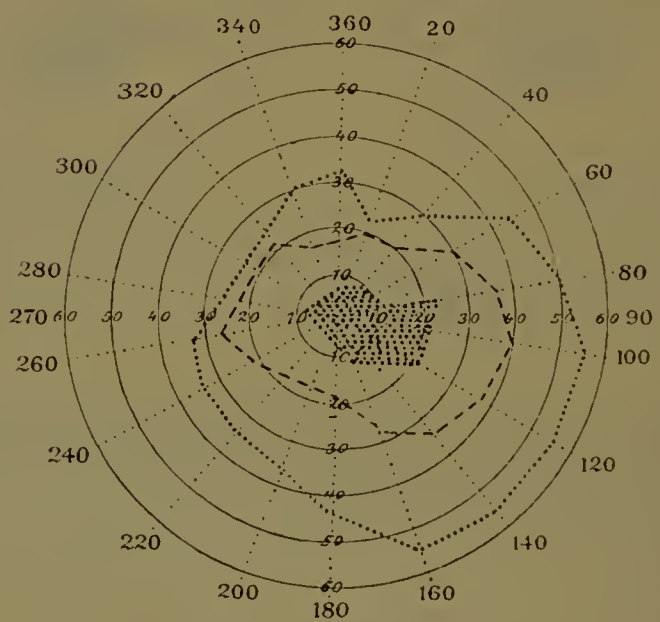

Man sieht, dass links das Scotom dichter ist, als rechts, wo der Blauausfall fehlt. Entsprechend dieser Ungleichheit der Scotome trat auch die Besserung beider Augen verschiedenartig ein, so dass nach 18 Tagen bei einer Sehschärfe von links $^1/_8$; rechts $^1/_5$ — dort noch ein Roth, hier nur ein Gründefect – bestand. (Fig. 55.) Bei dem Verlassen des Krankenhauses war die Sehschärfe beiderseits $= {}^2/_4$ [1]).

1) Baas, Das Gesichtsfeld. Stuttgart 1896.

Fig. 55.

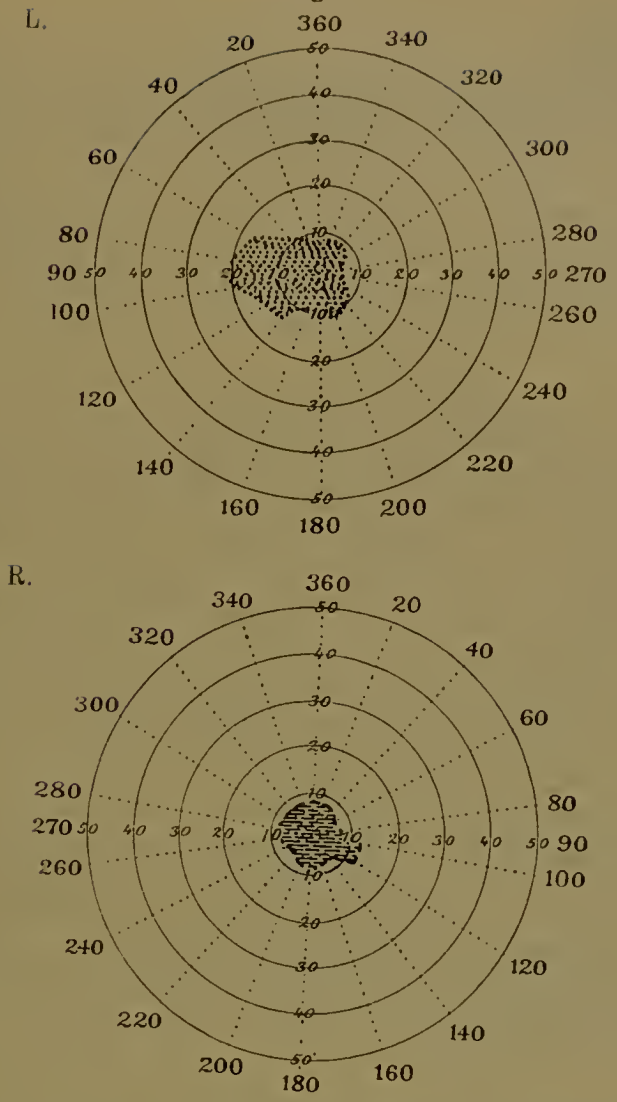

Solche Differenzen in der Schwere der Erkrankung beider Augen sind öfter festgestellt worden, z. B. bei einer Frau, die mehrere Jahre hindurch täglich drei Pfeifen starken Tabak rauchte. Es bestanden doppelseitige Scotome. Rechts wurden weder Roth noch Grün, sondern nur Blau gesehen, links dagegen alle drei Farben[1]).

Die Ansicht[2]), dass zwischen der Alkohol- und Tabakneuritis insofern ein Gegensatz bestehe, dass bei der ersteren der Beginn doppelseitig sei, bei der letzteren einseitig und zwar auf der rechten Seite, ist somit irrthümlich.

b) Die Störungen des Farbensinnes.

Die Beschwerden der Kranken sind dieselben, wie bei der Alkoholneuritis. Sie klagen über eine Verschlechterung der Sehschärfe.

Die Störungen des Farbensinnes gleichen den durch Alkohol erzeugten. In der Regel sind es wieder Roth und Grün, die am stärksten

1) Krondhjem, Recueil d'Ophthalmol. 1882. 1. avril.

2) Dolan, Med. Press and Circul. 1877. June. — Guelliot, l. c.

leiden, seltener Blau, welches ausnahmsweise auch am meisten beeinträchtigt sein kann[1]).

Das Scotom für Blau wurde in sechs Fällen drei Mal, und zwar jedes Mal nur an demjenigen Auge gefunden, welches die stärkere Amblyopie zeigte. Es war zwei Mal kleiner als das Scotom für Roth-Grün[2]).

Blendungssymptome in Gestalt von nyctalopischen Erscheinungen sind trotz der so häufigen Pupillenenge der Nicotinisten oft vorhanden. Von 144 Kranken wurden sie an 16 festgestellt[3]). Davon waren:

Alkoholiker	2
Raucher	7
Raucher und Trinker .	7

Alle diese Kranken gaben an, am Abend, in der Nacht oder im Schatten deutlicher zu sehen, als in der Helligkeit, entgegen früheren Angaben, dass nur die Alkoholiker Abends besser sehen, die Raucher dagegen schlechter.

Als Sehhinderniss wird meistens ein vorgelagerter Nebel angegeben, der auch als gelbgefärbt bezeichnet wird. Man hat auf Grund von Beobachtungen gemeint, dass die Sehstörung immer mit Nebligsehen beginne und von zeitweiligem Gelbsehen gefolgt werde. Jedenfalls kommt Gelbsehen vor, wie das Folgende beweist:

Ein Handschuhmacher, der viel rauchte, bekam auf einem Auge Sehstörungen, Anfangs in Gestalt von Nebeln, dann als Gelbsehen und schliesslich ging das Sehvermögen auf diesem Auge verloren. Auf dem anderen Auge bestand ein centrales Scotom; das peripherische Sehen war normal; zeitweilig zeigte sich auch hier Gelbsehen.

Die Papille des blinden rechten Auges war atrophisch, die des anderen anämisch, weisser als gewöhnlich. Die Pupille des blinden Auges war verengt und unbeweglich.

Ein 62jähriger Mann, der täglich eine Cigarre und für ca. 30 Pfennige Tabak rauchte, klagte seit zwei Monaten über Nebligsehen und Mouches volantes am rechten Auge. Der Nebel wurde dichter, Gelbsehen trat ein und das Auge wurde beinahe blind. Das linke Auge wurde auch danach ergriffen. Pupillen verengt, starr. Farben wurden richtig erkannt. Abends wurde schlechter gesehen.

In zwei weiteren Fällen bestand Nebligsehen, in einem Gelbsehen und Mouches volantes.

In Folge von Tabakmissbrauch entstand Blindheit auf einem Auge mit Atrophie der Papille und atrophischen Flecken auf der Chorioidea und verengter starrer Pupille. Das andere Auge hatte ebenfalls gelitten und zeigte, wenn auch weniger ausgeprägt, atrophische Symptome. Die Pupillen waren aber weit und beweglich. Das Sehen am Abend war schlechter wie bei Tage[4]).

---

1) Filehne, l. c. — Claren, Inaug.-Dissert. Bonn 1878.
2) Hirschberg, Centralbl. f. prakt. Augenheilk. 1878. S. 189.
3) Brauchli, l. c. S. 20.
4) Guelliot, Le Progrès médical. T. V. 1877. p. 426.

Ein Kranker, der von Geburt an ein linkes unbewegliches Auge besass, merkte vor seinem rechten, bis dahin gesunden Auge zuerst einen bläulichen, dann bald orangegelb werdenden Nebel. Die Sehschärfe war $^6/_{15}$.

Die Papille war leicht congestionirt; die temporale Hälfte entfärbt, das Gesichtsfeld für Farben leicht verengt. Es bestand ein centrales Scotom für Roth und Grün.

Nach zwei Monaten — es waren Jodkalium und Strychnin gegeben worden — war die Sehschärfe = $^6/_{10}$. Die Xanthopsie bestand noch, wenngleich wenig ausgesprochen. Sie schwand später, ebenso wie das Scotom. Die Sehschärfe wurde = $^6/_6$[1]).

Auch über andere Chromatopsieen wird berichtet. So erschienen z. B. einem Kranken bei schwacher Tagesbeleuchtung oder Gas- und Lampenlicht, auch ohne dass darauf geachtet wurde und gegen seinen Willen alle weissen oder indifferent gefärbten Flächen (z. B. Papier, Gesichter) beständig roth und grün marmorirt. Nur selten ging das Roth in Violett über, und nur dann wechselte zuweilen stellenweise auch das Grün nach Gelb hin unter Aufleuchten. War dies geschehen, dann nahm das Violett, seinerseits aufleuchtend, einen gesättigteren Farbenton an. Diese Marmorirung betraf nicht nur das ganze Scotom, sondern erstreckte sich auch noch über die Grenzen desselben hinaus. Die Marmorirung war eine in jeder Beziehung fortwährend wechselnde, so dass jeder Punkt des marmorirten Gesichtsfeldes bald grün, bald roth war. Die breiten rothen und grünen Farbenmassen wälzten sich fortwährend durcheinander, übrigens auf beiden Augen verschieden[2]).

An Flimmerscotom erinnert es, wenn in der letzterwähnten Selbstbeobachtung berichtet wird, dass von Zeit zu Zeit bei geschlossenen Augen oder im Finstern Lichterscheinungen im Scotomgebiete auftraten, wie Wetterleuchten, theils vom Fixirpunkte entspringend und sich über das ganze Sehfeld ausbreitend, oder auch an einem Ende des Scotoms beginnend und zum anderen sich fortpflanzend. Zu bemerken ist, dass hier auch in einem anderen, durch ein früheres Trauma erkrankten Netzhautgebiete zuweilen eine eigenthümliche Lichterscheinung auftrat. Bei einem späteren Anfalle von Flimmerscotom, während des Rückganges der Krankheit, verbreitete dasselbe sich von der Scotomgrenze über die Peripherie des Gesichtsfeldes, während das Scotom selbst frei blieb.

c) Entwickelung und Verlauf der Scotome.

Die Entwickelung und der weitere Verlauf dieser Scotome sind ganz dieselben wie bei der Alkoholneuritis. Der Beginn ist schleichend und allmählich, wenn derselbe auch nicht immer beachtet wird. Eine Beobachtung, welche das Gegentheil beweisen soll, bestätigt nur diese Regel. Es traten nämlich inmitten völliger Gesundheit Erscheinungen auf, welche der Kranke für das Herannahen eines Flimmerscotoms hielt, in dem er schon früher gelitten, aber erst nach 3—4 Wochen war das Scotom soweit entwickelt, dass sich die Diagnose stellen liess[3]).

---

1) de Schweinitz, Ophthalmic Record. 1899.
2) Filehne, l. c.
3) Filehne, l. c.

Der Anfang des Leidens erscheint in dem folgendem Falle, in dem die Störung erst auf einer Seite deutlich entwickelt war.

Ein 27jähriger Friseur, welcher bis vor zwei Jahren 50—60 Cigaretten täglich geraucht hatte, jetzt nur noch sechs bis acht, dabei aber den Rauch zu verschlucken pflegte, hatte rechts eine Sehschärfe von $^{20}/_{200}$, mit + 10 Zoll Sn III und an F ein Scotom für Roth und Grün in der Ausdehnung von 2°. Links war die Sehschärfe = $^{20}/_{30}$, aber auch mit 1 mm-Quadraten kein deutlicher Defect abzugrenzen, nur erschien das Object an F etwas dunkler als unmittelbar daneben. Der Mann war vor vier Monaten schon einmal untersucht worden, weil er als Hypermetrop an asthenopischen Beschwerden litt. Die Sehschärfe war damals = $^{2}/_{3}$ beiderseits. Abstinenz und Jodkalium brachten die Sehschärfe in drei Wochen auch rechts auf $^{2}/_{3}$, und der Defect war vollständig verschwunden. Alkohol wurde gar nicht getrunken[1]).

Das folgende Gesichtsfeld (Fig. 56) zeigt die seltenere Vereinigung zweier, sich von F und M entgegenwachsender Defecte durch eine horizontale Brücke, wodurch sich in der Mitte eine Einschnürung bildete (Beutelform).

Fig. 56.

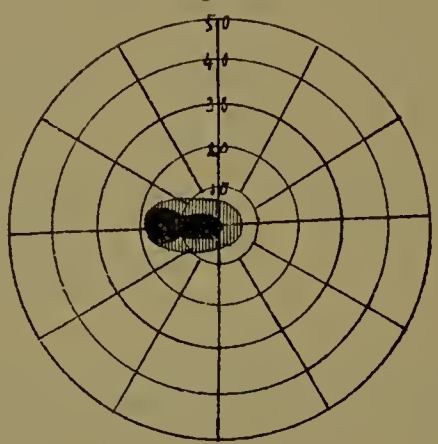

Der Kranke rauchte täglich 25 g Hamburger Shag, eine nach seiner Angabe besonders starke Tabakssorte, aus der Pfeife, daneben noch einige Cigarren und kaute dazu noch den ganzen Tag Tabak. Alkoholische Getränke nahm er gar nicht zu sich und machte auch nicht den Eindruck eines Alkoholikers. Seit einigen Monaten schlief er schlecht und hatte wenig Appetit. Die Untersuchung der Augen ergab, ausser der Herabsetzung der Sehschärfe rechts auf $^{20}/_{50}$ und links auf $^{20}/_{70}$, einen Defect für Roth, entsprechend der dunkel schraffirten Partie der Zeichnung, und zwar auf beiden Seiten. Die Aussengrenzen des Gesichtsfeldes waren normal. Hier konnte nun ausnahmsweise das Wachsen des Defectes beobachtet werden. Der Kranke konnte sich nämlich zur Abstinenz nicht entschliessen, und als er sich nach etwa vier Monaten wieder vorstellte, hatte der Defect sich um die schraffirte Partie vergrössert, so dass er nunmehr die typische Form zeigte. Die Sehschärfe betrug nur $^{20}/_{200}$ (mit + 10 Zoll wurde Sn III erkannt). Dieselbe soll bis vor

1) Groenouw, l. c.

Kurzem noch schlechter gewesen sein, hatte sich aber in den letzten Wochen dadurch gehoben, dass er nunmehr dem Tabak entsagt hatte[1]).

Einen Durchbruch nach oben zeigt das folgende Gesichtsfeld:

Fig. 57.

Ein 68jähriger Schuhmacher merkte seit einem halben Jahre eine Abnahme seiner Sehschärfe. Er rauchte stark. Die Sehnervenscheibe war sehr blass, die Pupillen eng und starr. Mit + 10 Zoll wurden rechts nur Buchstaben von Sn V, links von Sn VII$\frac{1}{II}$ gelesen. Die Aussengrenzen waren normal, ein Defect für Weiss nicht vorhanden. Links war ebenfalls ein centraler Defect, dessen Ausdehnung nicht genauer untersucht wurde. Durch Abstinenz und Laxantien hatte sich die Sehschärfe nach 14 Tagen etwas gehoben, so dass Sn V gelesen wurde. Die Durchbruchstelle hatte sich geschlossen, nur bestand daselbst noch eine leichte Unsicherheit der Rothempfindung. Der spätere Verlauf blieb unbekannt[2]).

Den Durchbruch nach oben und unten mit geringem Reste der Rothempfindung, besonders auf der äusseren Gesichtsfeldhälfte, wies der folgende Kranke auf.

Ein 60jähriger Obersteuercontroleur bemerkte seit zwei Jahren eine Verschlechterung seines Sehvermögens. Er hatte Nebel vor den Augen, namentlich bei hellem Lichte. Die Untersuchung ergab: Sehschärfe = $^{20}/_{50}$, mässige Abblassung der Papille. Das Gesichtsfeld zeigte einen centralen Rothdefect zwischen F und M.

Der Mann rauchte seit seinem 17. Lebensjahre, anfänglich fünf bis sechs, seit 18 Jahren ca. zwölf, meist starke Cigarren pro Tag und schnupfte seit derselben Zeit stark. Vor zwei Jahren hatte er viel Kummer und Sorgen durch pecuniäre Verluste. Hierdurch entstand Schlaflosigkeit, wobei er oft bis ein oder zwei Uhr Nachts im Bette las und starke Cigarren rauchte. Dabei fröhnte er nur mässigem Alkoholgenusse.

Es wurde ihm daraufhin Tabakabstinenz empfohlen, diese aber nur kurze Zeit durchgeführt; daher erfolgte eine andauernde Verschlechterung der Sehschärfe. Nach $2^1/_2$ Jahren konnte er nicht mehr, selbst mit + 14 Zoll, gedruckte Schrift lesen. Etwa drei Jahre nach der ersten Vorstellung war die Sehschärfe = $^{20}/_{200}$, und die Papillen sehr blass. Das Gesichtsfeld des rechten Auges zeigte nach aussen noch eine schmale, Roth empfindende Partie und

1) Groenouw, l. c.
2) Groenouw, ibid.

Fig. 58.

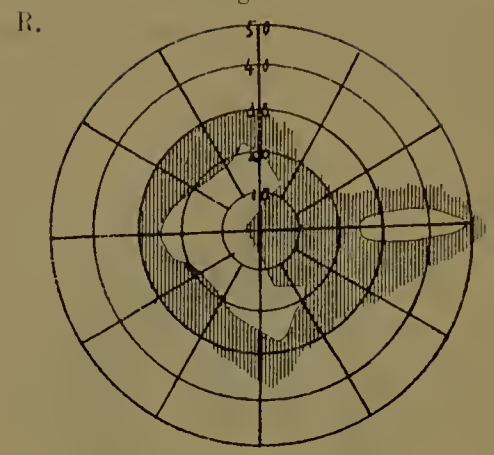

eine halbmondförmige nach innen (Fig. 58). Links bestand ein centraler, sehr breiter Defect, welcher nach oben an zwei Stellen durchbrochen war, ähnlich wie bei Alkohol. Nach vollständiger Abstinenz erfolgte Besserung.

Die Sehschärfe betrug nach $3^1/_2$ Monaten $^{20}/_{50}$. Der Defect links war bis auf ein centrales Scotom verkleinert, welches nach oben aussen und unten aussen spitz auslief bis etwa zum 20. Grad (Fig. 59), während rechts die

Fig. 59.

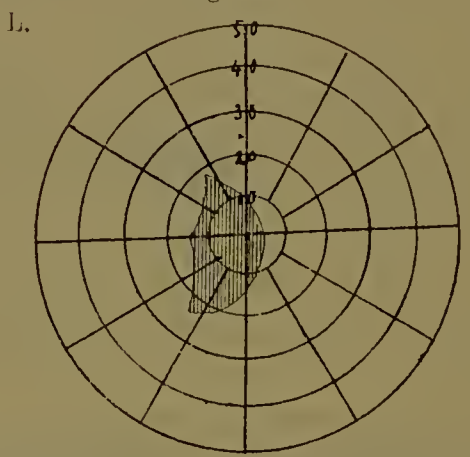

Durchbruchstelle nach unten geschlossen war, und nur noch eine schmale nach oben bestand (Fig. 60). Nach weiteren $3^1/_2$ Monaten war kein Defect mehr

Fig. 60.

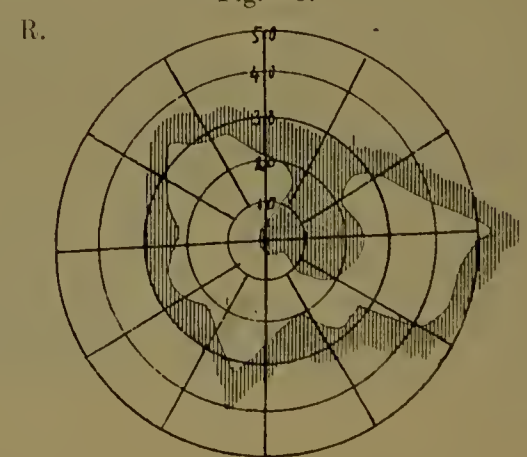

vorhanden. Sehschärfe = $^{20}/_{20}$. Der Tabakgenuss wurde wieder aufgenommen (vier bis fünf Pfeifen, Schnupfen und mehrere Cigarren) — nach drei Monaten noch ohne Nachtheil [1]).

Das Stadium, wo vollständige Rothgrünblindheit eingetreten ist, lässt die folgende Beobachtung erkennen:

Ein 51jähriger Materialverwalter bemerkte seit einem Jahre eine Abnahme des Sehvermögens. Er war sehr starker Raucher. Der Appetit hatte sich seit einem halben Jahre verschlechtert; zeitweilig stellte sich Vomitus matutinus ein.

Links M $^1/_8$ Sehschärfe = $^1/_5$—$^1/_4$, Rechts M $^1/_{10}$, Sehschärfe = $^1/_{10}$—$^1/_7$.

Die nasale Papillenhälfte war etwas geröthet, die temporale stark grau. Von den Farben wurde nur Blau und zwar in 4 cm-Quadraten noch bis auf drei Fuss erkannt, Roth und Grün beiderseits überhaupt nicht, auch nicht in grossen Quadraten dicht am Auge. Nach circa acht Monaten wurden beiderseits Finger in 2—3 m gezählt. Es wurde nur Blau erkannt. Das Gesichtsfeld war beiderseits concentrisch verengt. Links zeigte die Blaugrenze nach innen oben einen sectorenförmigen Ausfall (Fig. 61).

Opthalmoskopischer Befund: Die nasale Papillenhälfte war trübroth, etwas erhaben, die temporale stahlgrau. Angeordnet wurden: Abstinenz, Laxantien, Strychnininjectionen. Bei der Entlassung, ca. zehn Monate nach der Aufnahme, betrug die Sehschärfe $^{20}/_{200}$ mit —$^1/_{10}$ (binocular) [2]).

Fig. 61.

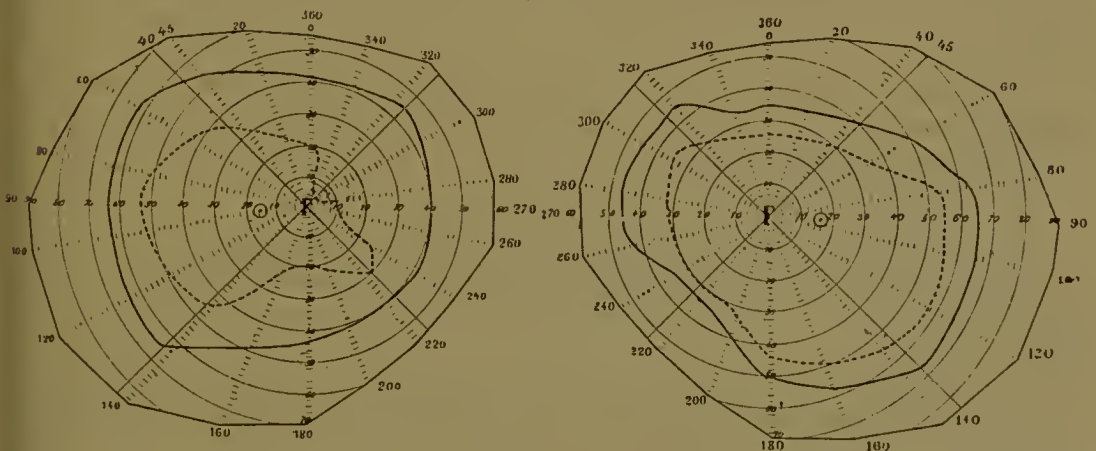

L. R.

In Bezug auf die Ausgänge des Leidens besteht eine Analogie mit der Alkoholneuritis. In der Regel erfolgt die Heilung, vorausgesetzt dass die Abstinenz durchgeführt wird, auch ziemlich bald. Indessen giebt es doch hiervon beträchtlich viel Ausnahmen.

Ueber den leicht überschätzten Einfluss der Enthaltung von Tabak auf die Heilung amblyopischer Zustände, geben die folgenden Erfahrungen an 62 Kranken Auskunft:

1. Von 27 Kranken, welche vollständig geheilt wurden, hatten 11 das Rauchen gänzlich aufgegeben, während 16 nur das Quantum des Tabaks eingeschränkt hatten.

---

1) Groenouw, l. c.

2) Brauchli, l. c. S. 32.

2. Von 24 Kranken, bei denen sich eine partielle Heilung eingestellt hatte, waren 11 ganz enthaltsam gewesen, 9 hatten die Tabakmenge reducirt, und einer war rückfällig geworden.

3. Unter 11 Misserfolgen hatten 5 Kranke das Rauchen ganz gelassen, 2 die Tabakmenge nicht vermindert, und von 3, deren Zustand sich verschlimmert hatte, hatten 2 nach wie vor geraucht, während der Dritte es unterlassen hatte.

Man ersieht hieraus, dass auch hier wieder die Individualität, eventuell der Krankheitszustand die Ausschlag gebende Rolle spielt. Man kann Heilung der Tabak-Amblyopie ohne Aufgeben des Genussmittels zu Stande kommen sehen. In den obigen 62 Fällen liess nur etwa ein Drittel es bei einer Beschränkung bewenden.

Trotzdem kann über den wesentlichen Rath, der Tabak-Amblyopen zu geben ist, kein Zweifel herrschen: Das Genussmittel muss ausgesetzt werden.

Mehrfach wurde festgestellt, dass die Krankheit, nachdem sie durch Abstinenz vom Tabakgebrauch beseitigt war, durch Wiederaufnahme desselben recidivirte.

Wie langsam die Wiederherstellung bisweilen sich trotz Aussetzen des Genussmittels vollzieht, darüber belehren die folgenden Fälle:

Ein 54jähriger Mann hörte mit dem Tabakgebrauch auf, drei Monate bevor er in Behandlung trat.

SR = $^3/_{60}$, Jäg. 19 auf 30 cm, SL = $^3/_{60}$, Jäg. 18, durch Gläser nicht zu bessern.

Beiderseits bestanden Scotome. Beide Papillen waren blass, die Gesichtsfelder normal.

Nach ca. $4^1/_2$ Monaten war

SR = $^3/_{60}$, Jäg. 16 + 3, SL = $^1/_{60}$, Jäg. 16 + 3.

Es bestand eine leichte Blässe der Papillen.

Nach ca. 23 Monaten war SR = $^6/_6$ + 2; SL = $^6/_6$ + 2.

Während eines ganzen Jahres erfolgte hier trotz Nichtrauchens keine Besserung. Erst am Ende des zweiten Jahres trat volle Genesung ein[1]).

Ein 52jähriger Mann rauchte stark, nämlich 60 g Shag wöchentlich, nahm aber keinen Alkohol. Vor zwei Monaten konnte er noch lesen. Jetzt war

SR = $^6/_{60}$, SL = $^6/_{60}$, Jäg. 13, + 2,0 D.

Die Papillen erschienen normal. Es bestand ein Scotom für Roth.

Nach drei Monaten erfolgte trotz Aussetzen des Tabaks noch keine Besserung. Nach vier Monaten begann sie.

SR = $^6/_{36}$ + 1,0 D. $^6/_{36}$, + 3,0 Jäg. 8, SL = $^6/_{36}$ + 2,5, $^6/_{36}$, + 4,5, Jäg. 8.

Die Besserung hielt an. Nach zehn Monaten war die Sehschärfe beiderseits = $^6/_6$.

Hier war also die Heilung nach dreimonatlichem vergeblichem Bemühen erst sieben Monate später erfolgt[2]).

Ein 38jähriger Mann rauchte 30 g Shag täglich und trank $1^1/_2$ bis 2 Liter Bier. Das Gesicht war seit drei Monaten schlecht.

---

1) Thompson, Ophthalmic Hosp. Rep. 1897. Vol. XIV. p. 406.

2) Thompson, l. c.

Sehschärfe beiderseits $^6/_{60}$, Jäg. 16.

Ein centrales Scotom war sehr markirt; es war absolut für Roth.

Rechte Papille temporalwärts blass; links weisser Fleck über den grösseren Theil der Papille. Aussetzen des Tabaks.

Nach $5^1/_2$ Monaten war die Sehschärfe beiderseits $^6/_{60}$ ($^6/_{36}$) und Jäg. 6.

Es bestand noch ein Scotom für Roth in beiden Augen, keines für Grün.

Nach einem Jahre war

$$SR = {}^6/_{24},\ SL = {}^6/_{18}.$$

Nach $1^1/_2$ Jahren: $SR = {}^6/_{60} + 1$, Jäg. 12, $SL = {}^6/_8 + 1$, Jäg. 8[1]).

In dem folgenden Beispiele besserte sich nur das centrale Sehen bei fortschreitender Einengung des Gesichtsfeldes.

Ein 42jähriger Irrländer, von Beruf Schreiber, hatte 500 Burmah-Cigarren der billigen und schweren Sorte im Monat geraucht.

Das Sehvermögen war nur $^4/_{60}$ und Jäg. 18.

Das Gesichtsfeld hatte einen centralen Defect und eine Einschränkung für Weiss auf beiden Augen. Ausserdem bestanden verschiedene unregelmässige Scotome.

Unter Entziehung von Alkohol und Tabak wurde Strychnin, Eisen und Pilocarpin gegeben. Dadurch wurde das centrale Sehvermögen in der Zeit von vier Monaten wieder normal, aber die Aussengrenzen hatten sich noch mehr verengt, und die multiplen Scotome waren zu einem Ringe zusammengeschmolzen. Auch die Farbenempfindung war mangelhaft[2]).

d) Der ophthalmoskopische Befund.

Ophthalmoskopisch ist derselbe typische Befund wie bei der Alkoholneuritis, nämlich die Abblassung eines temporalen Abschnittes der Papille feststellbar.

Daneben werden wiederum für die Anfangsstadien Hyperämie, Netzhautödem, kupferige Färbung um die Papille, verengte Arterien erwähnt, mit späterem Uebergange in Verengerung aller Gefässe und weissliche Verfärbung der Papille. Von einem Beobachter wird angegeben, dass sich im Frühstadium in 20 Fällen zarte Veränderungen fanden, nämlich Röthung der äusseren Papillenhälfte und eine eben merkliche Trübung derselben. Die Grenzen waren nicht ganz scharf, und an den Reflexstreifen der Gefässe fehlte der normale Glanz und Schärfe[3]). Auf die Dehnbarkeit der physiologischen Grenze bezüglich der Färbung und sonstigen eben merklichen Befunde haben wir bereits hingewiesen. Hierdurch dürfte zu erklären sein, dass Andere solchen Zuständen viel seltener begegnen.

Einmal wurde beiderseits eine sehr bedeutende Stauung der Retinalvenen neben porcellanartiger Blässe der äusseren Papillenhälfte bei einem stark rauchenden und viel schwarzen Kaffee trinkenden Manne beobachtet[4]).

---

1) Thompson, l. c.

2) Kinealey, Ophthalmolog. Soc. of the United Kingd. 28. Oct. 1903. — Klin. Monatsbl. f. Augenheilk. 1904. Bd. I. S. 183.

3) Bernheimer, Opthalm. Gesellsch. Heidelberg 1901.

4) Schoen, l. c.

Ein anderer Kranker wies eine auffällige Enge der Arterien und eine Erweiterung der Venen auf[1].

Vereinzelt fanden sich kleine, gelbweisse Flecke zwischen Papille und Macula bei leichter Blässe der temporalen Hälfte[2].

Nicht selten ist, namentlich in den Frühstadien, der Befund ganz normal.

Die Möglichkeit der Entstehung von Sehnervenatrophie durch Tabakwirkung kann nicht mehr bestritten werden, nachdem eine ganze Reihe solcher Fälle bekannt gegeben worden ist.

In 92 Fällen von Tabak-Alkoholamblyopie, unter denen sich 31 Mal eine reine Tabak-Amblyopie fand, stellte man 4 Mal totale, 17 Mal partielle Atrophie fest.

Auch sonst sind solche Kranke gesehen worden, so z. B. eine Krankenwärterin, die sich das Rauchen angewöhnt hatte[3]. In weiteren neun Fällen konnte die markirte Sehnervenatrophie ausschliesslich auf Tabakmissbrauch zurückgeführt werden. Weder die Enthaltung, noch die Anwendung von tonischen und nervinen Stoffen vermochte eine Besserung zu erzielen. Im Gegentheil, das Gesicht wurde immer schlechter[4].

Wir haben ferner bereits jene drei Fälle von Sehnervenatrophie bei drei Tabak rauchenden Brüdern erwähnt, bei denen vielleicht eine hereditäre Anlage für das Entstehen des Leidens mitsprach, der Tabak aber wohl der directe Veranlasser war.

2. Der Zustand der Pupillen.

Bezüglich der Pupillen findet sich die Angabe, dass dieselben bei der Tabakamblyopie sehr häufig verengt sind, was der Wirkung des Nicotins bei directer Einträufelung in das Auge entsprechen würde. Einmal wird sogar angegeben, dass Atropin bei solchen Kranken eine ungenügende und nur kurz dauernde Wirkung erzeugte[5]. Andere wollen allerdings diese Myose der Raucher nur ausnahmsweise gesehen haben, selbst bei Leuten, welche das 40. Lebensjahr überschritten hatten[6]. Hieraus ergiebt sich schon, dass ein typisches Verhalten der Pupille, welches sich diagnostisch verwerthen liesse, der Tabakamblyopie nicht eigenthümlich ist, zumal an ca. 1000 in Tabakfabriken beschäftigten erwachsenen und jungen Arbeitern meistens Pupillenerweiterung festgestellt wurde.

---

1) Buxton, The Lancet. 1888. Vol. I. p. 367.

2) Bickerton, Ophthalmological Soc. of the Unit. Kingdom. 1902. 14 March.

3) Chisolm, Annales d'Oculist. T. LXXI. p. 99.

4) Lawford, Brit. med. Journ. 1890. Vol. I. p. 1072. Weitere zahlreiche Fälle von reiner Tabakamaurose mit Sehnervenatrophie finden sich bei Dickinson, Weekly Med. Review. 1891. p. 380.

5) Hirschler, Arch. f. Ophthalm. Bd. XVII. Abth. 1.

6) Sachs, Archiv f. Augenheilkunde. Bd. XXVII. S. 161.

Reflectorische Pupillenstarre ist bei chronischer Nicotinvergiftung ebenfalls beobachtet worden.

Ueber die örtliche Wirkung des Nicotins, beziehungsweise des weinsauren Nicotins auf die Pupille findet sich in dem Capitel „Myotica" das darüber Feststehende angegeben.

Vögel, Reptilien und Säugethiere bekommen unter diesem Einflusse stärkste Myosis, die nach 15—30 Minuten in Mydriasis mit Starre übergeht. Die Wirkung setzt vermuthlich am Sphinctermuskel selbst an, da an getödteten Tauben, wo nach einiger Zeit die galvanische Reizung der Irisnerven (Oculomotorius- und Ciliarnerven) bereits völlig versagte, Nicotin noch stärkste Myosis hervorrief[1]).

3. Die Störungen der Augenbewegungen.

Auch der Tabak wird als Ursache von Augenmuskellähmungen angeschuldigt, doch sind die angeführten Beispiele nicht sehr überzeugend. So wird in einem Falle für eine in vier Wochen heilende Oculomotoriuslähmung Tabakmissbrauch als Ursache angenommen, nur weil eine andere nicht zu finden war[2]).

Bei einem Manne, der seit mehreren Jahren als Cigarrenarbeiter thätig war und an doppelseitiger progressiver Ophthalmoplegie, verbunden mit Accommodationsstörungen litt, wurde ebenfalls eine Nicotinvergiftung für möglich gehalten[3]).

Am häufigsten citirt wird eine Beobachtung, wonach bei einem Manne, der stark rauchte, seit einiger Zeit aber auch im Uebermaasse trank, sich plötzlich beim Erwachen, links eine Lähmung sämmtlicher vom Oculomotorius innervirter äusseren Muskeln eingestellt hatte, einschliesslich des Levator palpebrarum. Rechts bestand eine Lähmung des Rectus internus. Die Pupillen waren beiderseits verengt und von träger Reaction. Durch Verminderung des Rauchens soll eine wesentliche Besserung eingetreten sein, doch bleibt es zweifelhaft, ob es sich um eine reine Nicotinwirkung gehandelt hat[4]).

Mitunter scheint auch ein Augenmuskelzittern vorzukommen[5]).

4. Die Prognose der Tabak-Amblyopie.

Aus dem in den vorhergehenden Kapiteln und unter „Alkohol" Erörterten geht schon das über die Prognose Feststellbare hervor. Im Allgemeinen lässt sich von der Enthaltung des Tabakgebrauches ein

1) Zeglinski, Arch. f. Anat. u. Physiol. 1885, phys. Abth. S. 1. — Meyer, l. c. S. 108. — Harnack u. Meyer, Arch. f. exp. Pathol. u. Pharmak. Bd. XII, S. 382. — Braun, Arch. f. Ophthalm. Bd. V. S. 124. — Weber, Klin. Monatsbl. für Augenheilk. 1863. S. 357.

2) Jan, ref. im Centralbl. f. Augenheilk. 1885, S. 184.

3) Strümpell, Neurolog. Centralbl. 1886, No. 2.

4) Fontan, Recueil d'Ophthalm. 1883, p. 309.

5) Burella, Bullet. de la Societ. méd. belge de tempérance. févr. 1900.

günstiger Erfolg erwarten. Wir haben aber schon Erfahrungen mitgetheilt, nach denen auch die absolute Abstinenz an dem bestehenden Uebel unter besonderen, nicht näher erkennbaren Verhältnissen nichts änderte.

Die Prognose ist jedenfalls um so besser zu stellen, je früher sich die Kranken in die Behandlung geben.

Bezüglich der prognostischen Bedeutung der Gesichtsfeldgrenzen stimmen wir der Meinung bei[1]), dass eine mässige Einengung der Schwarz-Weissgrenze die Prognose nicht ungünstig macht, dass selbst die Amblyopie mit ziemlich starker Gesichtsfeldbeschränkung keineswegs immer eine schlechte Aussicht auf Genesung giebt, dass aber eine sehr starke Einengung der Aussengrenzen die Prognose trübt.

Auch das gänzliche Fehlen von Grün oder Roth, oder selbst noch dazu von Gelb und Blau schliessen eine Wiederherstellung nicht aus. Zweifelhaft soll sie sein, wenn gleichzeitig die Aussengrenzen eingeengt sind.

Als mehr als unsicher sind die Angaben zu bezeichnen, dass das Sinken der Sehschärfe unter $^1/_{10}$ bei nasalwärts fortschreitendem Scotom bedenklich sei, oder dass die Prognose günstig wäre, so lange Amylnitrit hilft.

Zuverlässige Anhaltspunkte für die Prognose lassen sich aus dem vorhandenen Zahlenmateriale nicht gewinnen, weil es nicht immer feststellbar ist, ob eine reine Tabakneuritis vorgelegen hat, ja, in manchen derartigen Aufstellungen, wie in der folgenden[2]), zweifellos der Alkohol als Schädiger bei dem grösseren Theil der Kranken in Frage kam.

Unter 64 Fällen erfolgte 48 Mal (75 pCt.) Wiederherstellung oder grosse Besserung.

Bei 31 dieser 48 Kranken war die Heilung vollständig. Die übrigbleibenden 17 waren nur in kurzer Behandlung, so dass eine vollständige Heilung nicht erwartet werden konnte.

In 4 Fällen blieb die Krankheit während der Behandlung stabil, und 7 Fälle wurden schlechter.

Von den 48 Kranken, deren Behandlung einen Erfolg hatte, hörten 26 ganz mit dem Rauchen auf und 13 rauchten weniger.

Die 11 Kranken, die nicht gebessert wurden, hatten den Tabakgebrauch gleichmässig während der Kur fortgesetzt. Dass aus dieser Erfahrung kein allgemein gültiger Schluss auf absolute Hülfe durch das Unterlassen des Rauchens gezogen werden darf, haben wir schon oben betont, wo der Nachweis geliefert wurde, dass von 11 nicht geheilten Kranken 5 das Rauchen ganz aufgegeben hatten.

Die Empfindlichkeit gegen das Gift scheint nach erlangter Wiederherstellung eine sehr verschiedene zu sein. Nicht selten liest man, dass nachher der Tabakgenuss, wenn auch vielleicht in mässigerem Grade wieder aufgenommen wurde, ohne dass sich nachtheilige Folgen einstellten. Von 26 geheilten Tabakamblyopen rauchten sechs ohne er-

---

1) Brauchli, l. c. S. 44.

2) Hutchinson, Ophthalm. Hosp. Rep. Vol. VIII, p. 458.

neute Schädigung ihrer Gesundheit nach der Wiederherstellung weiter[1]). Andere wollen eine ganz auffallende Empfindlichkeit gegen das Gift beobachtet haben, so dass sogar nur durch das Einathmen von Tabakrauch ein Rückfall entstanden sei[2]).

Beleuchtet wird die Bedeutung der Abstinenz und der in ihr vorkommende Rückfall durch die folgende interessante Selbstbeobachtung. Während des Rückganges der Krankheit wurde einmal eine Havanna-Cigarre geraucht. Es trat für ein bis zwei Stunden eine zwar bescheidene, aber subjectiv unzweifelhafte und auch am Perimeter nachweisbare Besserung des Sehvermögens in und um den Fixirpunkt ein, welcher dann aber eine deutliche Verschlechterung folgte. Ebenso wirkte für die gleiche Zeit ein viertel Liter Wein oder ein halber Liter Bier, zumal bei gleichzeitigem Essen, während dies allein, ohne Alkohol, keine Besserung hervorrief. Die nachfolgende Verschlechterung war um so stärker und andauernder, je mehr Alkohol genommen wurde. Eine subcutane Injection von Strychnin, gleichviel ob in der Schläfe oder am Beine veranlasste eine Besserung, welcher eine evidente Verschlechterung folgte[3]).

Die Zeit, in der eine Besserung oder Heilung erfolgte, war in den bisher mitgetheilten Fällen eine ausserordentlich verschiedene. Durch Verbinden eines erkrankten Auges soll schon nach 24 Stunden Besserung erfolgt sein.

Ein 36jähriger Matrose, der täglich acht bis zehn Pfeifen rauchte, aber sehr mässig im Trinken war, war amblyopisch geworden und hatte ein Scotom für Blau und Grün. Durch Abstinenz wurde er in zwölf Tagen wieder hergestellt.

Die Heilung einer Frau erfolgte in 17 Tagen und die einer anderen, 51jährigen, dem Tabak fröhnenden, in vier Wochen.

In der Mehrzahl der Fälle vergehen zwei bis drei Monate, bis ein theilweises oder vollkommenes Heilungsresultat erzielt ist.

5. Die durch Tabak erzeugten Allgemeinstörungen.

Die Allgemeinerscheinungen der chronischen Nicotinvergiftung sind weniger schwer, als die des Alkoholismus, doch finden sie sich oft mit ihnen vereinigt. Die Hauptrolle spielen wieder Verdauungsbeschwerden, Appetitlosigkeit, träger Stuhl, Rachenkatarrh, ferner gelegentlich Leukoplakia buccalis, Schlaflosigkeit, sehr häufig Störungen der Herzthätigkeit, asthmatische Beschwerden, Bronchitis, Laryngitis, Muskelschwäche und -Zittern. Verminderung des Geschlechtstriebes, selten epileptiforme Zustände, aber öfter Kopfdruck, Schwindel, Kopfschmerzen und Präcordialangst, ferner Fehlen der Kniephänomene. Lähmungserscheinungen an Fingern und Zehen mit Vertaubung und Kriebelgefühl und Unsicherheit

1) Hutchinson, l. c.

2) Galezowski, cit. bei Nuel in de Wecker-Landolt, der die Richtigkeit der Beobachtung, wie wir glauben, mit Unrecht bezweifelt.

3) Filehne, l. c.

in den Bewegungen, die einen tabesartigen Charakter haben können. Unter 65 Fällen von Tabak- und Alkoholamblyopie fand sich 11 Mal diese sogenannte Pseudotabes mit blitzartigen Schmerzen und Fehlen des Patellarreflexes[1]). Bisweilen stellt sich eine lähmungsartige Schwäche der Sphincteren ein. Aeusserlich ist oft eine blassgelbe Färbung und ungewöhnliche Trockenheit der Haut bemerkbar, sowie Bräunung der Zähne.

Dass manche von diesen Störungen, insbesondere die der Verdauung für die Entwickelung der Sehstörung eine ätiologische Bedeutung haben, ist an anderer Stelle erörtert worden. Sehr selten leidet das Gehör und die Psyche.

Ein starker Raucher und Trinker hatte eine blasse Färbung der Papille und ein centrales Scotom. Gleichzeitig soll Alexie bestanden haben — vielleicht eine nur scheinbare in Folge des Scotoms[2]).

6. Die Behandlung der Tabakamblyopie.

Im Wesentlichen können die im Kapitel „Alkohol" auseinandergesetzten Grundlagen der Behandlung der Sehstörungen auch auf Tabak Anwendung finden, trotzdem der Mechanismus des Entstehens der Krankheit bei beiden ein verschiedener ist. Ausser der Abstinenz handelt es sich in letzter Linie um die gleichen Aufgaben: Entlastung von Resten des am kranken Orte etwa noch vorhandenen Giftes. Abschwemmen von nicht mehr lebenskräftigem Gewebe, Antreiben der Regenerativkräfte im ganzen Körper, besonders aber an dem kranken Organtheile, oder Stimuliren des functionslahmen oder functionslosen Organs zu erneuter Thätigkeit.

Ueber die Bedeutung der Abstinenz haben wir uns auf den vorhergehenden Blättern mehrfach ausgelassen.

Die gute Wirkung des Strychnins, innerlich oder subcutan angewendet, gab sich auch hier oft kund, am besten, wenn sich eine volle Entziehung damit verband.

Ein 42jähriger stark rauchender Mann bekam Sehstörungen zuerst am rechten Auge:

SR = $^{20}/_{70}$ und Jäg. 10, SL = $^{20}/_{20}$ und Jäg. 1.

Jodkalium innerlich und Atropin eingeträufelt lieferten keine Besserung. Nach ca. sechs Monaten wurde auch das linke Auge schlecht. Das Rauchen war nicht ausgesetzt worden.

Nach ca. neun Monaten war

SR = $^{20}/_{100}$, Jäg. 19 in sieben Zoll, SL = $^{20}/_{200}$, Jäg. 16 in sieben Zoll.

Der Fundus war normal, ebenso das Gesichtsfeld für Weiss. Es bestand ein Scotom für Roth und Grün, vom Fixationspunkt bis über den blinden Fleck hinaus und circa 15° nach oben und unten. Innerhalb dieses Bezirks nannte der Kranke Roth Gelb und Grün Weiss; ausserhalb desselben erkannte er die Farben gut. Es bestand kein Scotom für Blau. Silber und Gold wurden verwechselt. Am Abend wurde besser wie bei hellem Tageslicht gesehen.

---

1) Éperon, Revue méd. de la Suisse romande. 1890.

2) Weymann, Amer. med. and surg. Bullet. Oct. 1. 1895.

Tinct. Strychni und Tinct. ferri und Entziehung von Tabak wurden verordnet. Es trat Besserung ein. Elf Tage später war

$$SR = {}^{20}/_{50},\ SL = {}^{20}/_{100}.$$

Nach circa $3^1/_2$ Wochen wurde R. Jäg. 1, L. Jäg. 10 schlecht gelesen. Nach weiteren $1^1/_2$ Monaten war die Sehschärfe beiderseits $= {}^{20}/_{20}$ und Jäg. 1[1]).

Wir haben auch schon bezüglich der Pilocarpin-Kur das allgemein Grundlegende für eine Heilwirkung bei solchen amblyopischen Zuständen auseinandergesetzt. Die folgende Beobachtung, die den günstigen Ablauf einer ziemlich starken Tabakamblyopie in auffallend kurzer Zeit, in 13 Tagen, lehrt, und der noch andere zur Seite stehen, kann als ein, wenn vielleicht auch nicht absolut beweisender, so doch immerhin lehrreicher Beitrag gelten.

Ein 27 Jahre alter Mann, starker Raucher, mässiger Trinker, klagte seit sechs Wochen über Sehstörungen. Man stellte fest am:

30. Mai. $SR = {}^6/_{24},\ SL = {}^6/_{36}$.

Nach der Einspritzung von 0,01 Pilocarpin am Arm erschienen reichlicher Speichelfluss und mässiges Schwitzen. Nach 40 Minuten war

$SR = {}^6/_{18},\ SL = {}^6/_{24}$ und am

31. Mai. $SR = {}^6/_{18},\ SL = {}^6/_{24}$.

Am 1. Juni wurde wiederum eine Injection von 0,015 g Pilocarpin gemacht. Reichlicher Schweiss, weniger Salivation und Präcordialangst folgten danach. Nach 30 Minuten war:

$$SR = {}^6/_{12},\ SL = {}^6/_{18}.$$

Am 2. Juni betrug beiderseits die Sehschärfe $^6/_{18}$.

Am 3. Juni wurden 0,02 g Pilocarpin injicirt und nach einer Stunde festgestellt:

$$SR = {}^6/_{12},\ SL = {}^6/_{18}.$$

Am 5. Juni war beiderseits die Sehschärfe $^6/_{12}$ und nach einer erneuten Injection von 0,02 g Pilocarpin wurden:

$$SR = {}^6/_{6},\ SL = {}^6/_{12}.$$

Am 6. Juni betrug die Sehschärfe beiderseits $^6/_{12}$.

Am 9. Juni war $SR = {}^6/_{18},\ SL = {}^6/_{12}$.

Eine neue Injection von 0,02 g Pilocarpin liess nach 35 Minuten die Sehschärfe beiderseits $^6/_6$ werden und am 11. Juni betrug sie beiderseits 1. Die Heilung erfolgte demnach in 13 Tagen[2]).

Auch allerhand unchemische Mischungen sind mit angeblichem Erfolge gegen die Tabakamblyopie gebraucht worden. So führte ein Arzt ein: 1. eine Lösung von Sublimat, der Jodkalium zugesetzt wurde — also Quecksilberbijodid, und 2. Pillen aus Extr. Strychni und Extr. Hyoscyami. Die Besserung ist wohl allein auf Strychnin zurückzuführen.

Von Interesse ist die folgende Tabelle[3]), welche theils die Wirkung der Therapie, theils verschiedene andere Verhältnisse erläutert.

1) Hutchinson, Ophthalmic Hosp. Rep. Vol. XI. 1887. p. 188.
2) Coursserant, Soc. française d'Ophthalmol. 1885. p. 263.
3) Shears, The British med. Journ. 1884, 21. june. p. 1199.

Lfd. No.	Alter Jahre	Dauer der Amblyopie	Sehschärfe bei der ersten Untersuchung	Grösse der gebrauchten Tabakmenge	Aenderung in der gebrauc Tabakmeng
1.	54	4 Monate	R $^{20}/_{100}$ L $^{20}/_{200}$	15 g Twist tägl. Kaut auch	Fast aufgehört rauchen. Kau
2.	57	—	R nicht $^{20}/_{200}$ Jäg. 16 L $^{20}/_{200}$ Jäg. 16	Ueber 30 g täglich	Fast aufgehört
3.	41	—	R $^{20}/_{70}2$ Jäg. 16 L $^{20}/_{70}$ Jäg. 16	120 g wöchentlich	Fast aufgehört
4.	57	6 Monate	R $^{20}/_{70}1$ Jäg. 16 L $^{20}/_{70}$ Jäg. 16	15 g Twist täglich 20 Jahre lang	Ganz aufgehört
5.	49	12 „	R $^{20}/_{200}$ L $^{20}/_{200}$	30 g Twist täglich	30 g milden T: wöchentlich
6.	44	12 „	R $^{20}/_{200}$ Jäg. 1 L $^{20}/_{200}$ Jäg. 1	15 g Twist täglich	Ganz aufgehört
7.	58	Gesicht in letzter Zeit schnell schlecht	R $^{20}/_{200}$ L $^{10}/_{200}$	15 g Twist täglich	Rauchte noch 4 hörte dann au
8.	34	3 Monate	R $^{20}/_{200}$ Jäg. 16 L $^{20}/_{200}$ Jäg. 16	15 g Twist täglich 15 Jahre lang	Fast aufgehört
9.	39	4 „	R $^{20}/_{70}$ Jäg. 12 L $^{20}/_{70}$ Jäg. 14	30 g täglich seit 15 Jahren	Fast aufgehört
10.	52	—	R $^{20}/_{40}$ Jäg. 6 L $^{20}/_{50}3$ Jäg. 12	15 g täglich. Kaut.	Kaut wöchentlic
11.	53	2 Monate	R $^{20}/_{40}$ Jäg. 10 L $^{20}/_{50}2$ Jäg. 10	15 g Twist täglich	Ganz aufgehört
12.	41	5 Wochen	R $^{20}/_{70}$ Jäg. 10 L $^{20}/_{70}$ Jäg. 10	15 g Twist täglich	Fast aufgehört
13.	53	—	R $^{20}/_{70}1$ L $^{20}/_{270}2$	45 g wöchentlich	Fast aufgehört
14.	56	—	R $^{20}/_{40}$ Jäg. 8 L $^{20}/_{50}$ Jäg. 8	30 g wöchentl. 40 Jahre lang. Kaut	Kaut noch ein
15.	46	3 Monate	R nicht $^{20}/_{200}$ Jäg. 16 L $^{20}/_{200}$ Jäg. 16	15 g Twist täglich	Fast aufgehört
16.	53	—	R $^{20}/_{200}$ L $^{20}/_{200}$	15 g Twist täglich	—
17.	50	6 Monate	R $^{20}/_{200}$ Jäg. 16 L $^{20}/_{200}$ Jäg. 16	15 g Twist täglich 30 Jahre lang	—
18.	57	1 Woche	R $^{20}/_{100}$ Jäg. 16 L $^{20}/_{100}1$ Jäg. 16	15 g täglich	—

Sehschärfe nach der Behandlung	Ophthalmoskopische und andere Veränderungen	Art der Behandlung	Alkoholgebrauch	Lfd. No.
In 4 Monaten: R $^{20}/_{30}$ 2 Jäg. 1 L $^{20}/_{40}$ Jäg. 1	Temporale Papillenhälften blass	Strychnin	Mässiger Trinker	1.
In 6 Monaten: R $^{20}/_{30}$ 2 Jäg. 1 L $^{20}/_{30}$ 1 Jäg. 1	Papillen bleich	Strychnin	Trinkt excessiv	2.
In 9 Monaten: R $^{20}/_{20}$ Jäg. 1 L $^{20}/_{20}$ Jäg. 1	–	Strychnin	Mässiger Trinker	3.
In 3 Monaten: R $^{20}/_{20}$ Jäg. 1 L $^{20}/_{30}$ Jäg. 1	—	Strychnin	Mässiger Trinker	4.
In 5 Monaten: R $^{20}/_{20}$ 1 Jäg. 1 L $^{20}/_{20}$ Jäg. 1	—	Strychnin	Trinkt excessiv	5.
In 6 Monaten: R $^{20}/_{20}$ 2 Jäg. 1 L $^{20}/_{20}$ 2 Jäg. 1	—	Strychnin	—	6.
In 6 Monaten: R $^{20}/_{30}$ 5 Jäg. 1 L $^{20}/_{50}$ Jäg. 1	Nebel in der linken Cornea	Strychnin	Mässiger Trinker	7.
In 1 Monat: R $^{20}/_{30}$ Jäg. 1 L $^{20}/_{30}$ Jäg. 1	Centrales Scotom	—	Trinkt excessiv	8.
In 2 Monaten: R $^{20}/_{40}$ 3 Jäg. 14 L $^{20}/_{20}$ Jäg. 1	Temporale Hälften der Papillen blass	Strychnin	—	9.
In 2 Monaten: R $^{20}/_{20}$ 5 Jäg. 1 L $^{20}/_{20}$ Jäg. 1	—	Strychnin	Trinkt übermässig	10.
In 3 Monaten: R $^{20}/_{20}$ 4 Jäg. 1 L $^{20}/_{20}$ 4 Jäg. 1	—	Strychnin	Mässiger Trinker	11.
In 5 Monaten: L $^{20}/_{20}$ Jäg. 1	R blind durch alte Chorioiditis. L nichts	Strychnin	Mässiger Trinker	12.
In 3 Monaten: R $^{20}/_{40}$ Jäg. 1 L $^{20}/_{50}$ Jäg. 1	—	—	—	13.
In 12 Monaten: R $^{20}/_{20}$ 2 Jäg. 1 L $^{20}/_{20}$ 4 Jäg. 1	Papillen blass	Strychnin	—	14.
In 1 Monat: R $^{20}/_{70}$ L $^{20}/_{40}$	Centrales Scotom	—	Abstinent seit 5 Jahren	15.
In 5 Wochen: R $^{20}/_{50}$ L $^{20}/_{50}$	Papillen blass	Strychnin	—	16.
In 1 Monat: $^{20}/_{70}$ 2 Jäg. 10 $^{20}/_{70}$ 2 Jäg. 10	Papillen blass Kein Scotom	Strychnin	Trinkt im Excess	17.
In 3 Wochen: R $^{20}/_{40}$ L $^{20}/_{40}$	—	Bromid	Trinkt im Excess	18.

Lfd. No.	Alter Jahre	Dauer der Amblyopie	Sehschärfe bei der ersten Untersuchung	Grösse der gebrauchten Tabakmenge	Aenderung in der gebrauch' Tabakmenge
19.	46	Einige Monate	$^{20}/_{70}$ Jäg. 14	Starker Raucher	Ganz aufgehört
20.	28	—	R $^{20}/_{70}$ L nicht $^{20}/_{200}$	30 g Twist täglich Kaut.	Kaut nur ein w
21.	41	5 Wochen	R $^{20}/_{200}$ Jäg. 16 L $^{20}/_{200}$ Jäg. 16	15 g täglich	—
22.	48	8 Monate	R $^{20}/_{200}$ Jäg. 12 L nicht $^{20}/_{200}$ Jäg. 16	—	Fast aufgehört
23.	60	3 „	R nicht $^{20}/_{200}$ Jäg. 16 L nicht $^{20}/_{200}$ Jäg. 18	60 g wöchentl. 30 Jahre lang	—
24.	59	—	R nicht $^{20}/_{200}$ Jäg. 16 L $^{20}/_{100}$ l Jäg. 16	Starker Raucher	—
25.	26	2 Monate	R nicht $^{20}/_{200}$ Jäg. 16 L nicht $^{20}/_{200}$ Jäg. 10	15 g täglich	—
26.	45	3 „	R nicht $^{20}/_{200}$ Jäg. 16 L nicht $^{20}/_{200}$ Jäg. 14	60 g wöchentl. 20 Jahre lang	—
27.	49	4 „	R $^{20}/_{200}$ Jäg. 16 L $^{20}/_{200}$ Jäg. 16	15 g Twist täglich 10 Jahre lang	—
28.	45	2 „	R nicht $^{20}/_{200}$ Jäg. 18 L nicht $^{20}/_{200}$ Jäg. 20	15 g Twist täglich Kaut.	—
29.	38	18 „	R $^{20}/_{100}$ Jäg. 16 L $^{20}/_{70}$ l Jäg. 16	Raucht stark seit 20 Jahren	Ganz aufgehört
30.	46	5 „	R $^{20}/_{100}$ Jäg. 10 L $^{20}/_{70}$ Jäg. 8	120 g milden Tabak wöchentlich	—
31.	33	10 Wochen	R nicht $^{20}/_{200}$ Jäg. 16 L nicht $^{20}/_{200}$ Jäg. 16	15 g Twist täglich 30 Jahre	—
32.	46	9 Monate	R $^{20}/_{200}$ Jäg. 16 L $^{20}/_{200}$ Jäg. 16	15 g Twist täglich	—
33.	48	3 „	R nicht $^{20}/_{200}$ Jäg. 16 L $^{20}/_{200}$ Jäg. 16	15 g Twist täglich seit 30 Jahren	—
34.	60	5 „	R nicht $^{20}/_{200}$ Jäg. 16 L nicht $^{20}/_{200}$ Jäg. 16	15 g täglich seit 30 Jahren	—
35.	37	—	R nicht $^{20}/_{200}$ Jäg. 16 L nicht $^{20}/_{200}$ Jäg. 16	Starker Raucher	—
36.	42	—	R $^{20}/_{50}$ Jäg. 12 L $^{20}/_{50}$ Jäg. 12	Starker Raucher	—
37.	43	7 Wochen	R nicht $^{20}/_{200}$ Jäg. 16 L nicht $^{20}/_{200}$ Jäg. 16	15 g Twist täglich	—
38.	44	8 Monate	R nicht $^{20}/_{200}$ Jäg. 16 L nicht $^{20}/_{200}$ Jäg. 16	Starker Raucher	Trinkt und r. übermässig
39.	29	2 Wochen	R nicht $^{20}/_{200}$ Jäg. 16 L nicht $^{20}/_{200}$ Jäg. 16	7 g täglich	Fast aufgehört
40.	59	—	R nicht $^{20}/_{200}$ Jäg. 18 L nicht $^{20}/_{200}$ Jäg. 18	60 g wöchentl. Kaut.	Trinkt und r. übermässig

Sehschärfe nach der Behandlung	Ophthalmoskopische und andere Veränderungen	Art der Behandlung	Alkoholgebrauch	Lfd. No.
In 3 Monaten: $^{20}/_{50}$ Jäg. 6	—	Strychnin	Mässig	19.
In 2 Monaten: R $^{20}/_{50}$ L $^{20}/_{100}$	Beide Corneae trüb	Strychnin	Trinkt im Excess	20.
In 3 Monaten: R $^{20}/_{70}$ L $^{20}/_{70}$	—	Strychnin	Nicht nachweisbar	21.
In 3 Monaten: R $^{20}/_{40}$ Jäg. 8 L $^{20}/_{40}$ Jäg. 8	—	Strychnin	Mässig	22.
In 2 Wochen: R und L $^{20}/_{200}$	Centrales Scotom	—	Mässig	23.
In 6 Monaten: Gute Besserung	—	Strychnin	—	24.
In 2 Wochen: R $^{20}/_{200}$ Jäg. 14 L $^{20}/_{200}$ Jäg. 8	Papillen hyperämisch	Strychnin	Uebermässig	25.
—	Centrales Scotom	—	Abstinent seit 22 Jahren	26.
In 7 Monaten: Viel besser	Temporale Papillenhälfte blass	Strychnin	Uebermässig	27.
In 2 Monaten: $^{20}/_{200}$ Jäg. 16	Papillen blass	Strychnin	Mässig	28.
In 1 Monat: R $^{20}/_{70}$ 2 L $^{20}/_{50}$ 3	—	—	Uebermässig	29.
In 1 Monat: Unverändert	—	Strychnin	—	30.
In 1 Monat: Keine Veränderung	Papillen hyperämisch Centrales Scotom	Bromid	Uebermässig	31.
—	Kein Scotom	—	—	32.
—	Tempor. Hälfte d. Pap. blass. Kein Scotom	Strychnin	Uebermässig	33.
In 2 Wochen: keine Veränderung	—	—	—	34.
In 2 Wochen: unverändert	—	—	—	35.
—	—	Strychnin	—	36.
In 1 Woche: unverändert	—	Strychnin	—	37.
In 9 Monaten: keine Veränderung	9 Monate später Papillen sehr blass	Strychnin	Uebermässig	38.
In 3 Monaten: unverändert	Tempor. Hälfte d. Pap. blass. Centrales Scotom	Bromid	Uebermässig	39.
In 2 Monaten: unverändert	Papillen sehr blass	Bromid und Nux vomica	Uebermässig	40.

Für die prophylactische Therapie sind verschiedene beherzigenswerthe Maassnahmen beim Genuss des Tabaks empfohlen worden. So wird angerathen, niemals bei leerem Magen zu rauchen, da das Rauchen unmittelbar nach der Mahlzeit am besten vertragen werde. Besonders solle nicht vor der Hauptmahlzeit geraucht werden, um das Hungergefühl zurückzudrängen, oder spät Abends, um den Schlaf zu verscheuchen. Die Verschiedenheit der Wirkung vor und nach der Mahlzeit wird dadurch erklärt, dass der Tabak das Grosshirn anämisch mache, wie die Blässe des Gesichtes bei Anfängern beweise. Diese Wirkung sei in geringerem Maasse zu befürchten, wenn die Gefässcirculation lebhafter vor sich gehe, wie es im Stadium der Verdauung der Fall sein müsse. Wenn man zwischen den Mahlzeiten rauche, sei es auch zu empfehlen, etwas Nahrung (Zwieback, Chocolade) zu nehmen, um die Magensaftsecretion anzuregen.

Die Cigarre soll nicht unnöthig im Munde gehalten und nicht bis zum letzten Ende geraucht werden, das Kauen und Durchfeuchten des oberen Endes und Verschlucken des Speichels soll vermieden werden. Das besonders bei den romanischen Völkern übliche häufige Ausspucken während des Rauchens sei zwar hässlich, aber nützlich[1]). Cigarrenspitzen seien anzurathen, obschon sie dem Feinschmecker einen Theil des Genusses rauben[2]). Ebenso wird eine zweckmässige Einrichtung der Pfeifen gewünscht.

Nach dem, was in dem ätiologischen Abschnitte über die schädlichen Gewohnheiten der Raucher gesagt worden, kann man solche Vorschläge gewiss nur gut heissen, wenngleich sie natürlich einen sicheren Schutz auch nicht gewähren.

III. Pathologisch-Anatomisches und Pathogenese.

Sectionsbefunde von Alkoholabstinenten, welche lediglich durch Tabak eine Schädigung ihres Sehvermögens erlitten, liegen bis jetzt nicht vor. Die Uebereinstimmung der klinischen Erscheinungen gestattet aber kaum einen Zweifel, dass es sich um denselben Process wie bei dem Alkohol handelt. Dies wird bestätigt durch die mikroskopische Untersuchung eines Falles, bei dem zwar der Alkohol nicht gänzlich aus dem Spiele war, aber doch wohl der toxische Einfluss des Tabaks in erster Linie in Betracht kam.

Ein 51jähriger Invalide war länger als sieben Jahre wegen Nicotinamblyopie behandelt worden. Er war seit seiner Jugend dem Tabak in jeder Form ergeben; zuletzt rauchte er täglich etwa zehn Cigarren und kaute etwas. Mässiger Schnapsgenuss wurde zugegeben. Die Sehschärfe war beiderseits $^6/_{100}$. Es bestand ein relatives Rothgrünscotom. Die Peripherie war normal. Eine geringe Abblassung der temporalen Papillenhälfte liess sich feststellen. Die Behandlung bestand in Abstinenz, Jodkalium und Strychnin. Die Abstinenz wurde aber nicht strenge eingehalten.

---

1) Das Letztere bezweifeln wir, da der Speichelverlust an sich die Verdauung schädigt.

2) Laqueur, Klin. Therap. Wochenschr. 1899. No. 23 u. 24.

Die Sehschärfe besserte sich nur vorübergehend einmal bis $^6/_{10}$. Nach sechs Jahren war sie $^6/_{36}$. Das centrale Scotom und der ophthalmoskopische Befund waren unverändert. Der Tod erfolgte durch Oesophaguskrebs.

Die pathologisch-anatomischen Ergebnisse haben in diesem Falle ein besonderes Interesse. Auf dem Sehnervenquerschnitt fand sich eine Herderkrankung, deren Lage fast völlig übereinstimmte mit der bei Alkoholikern gefundenen. Die Degeneration bestand am stärksten dicht hinter dem Bulbus in Gestalt eines keilförmigen Herdes. Ein Theil der Fasern war erhalten. Centralwärts wurde die Stelle sichelförmig und rückte etwas von der Peripherie ab, und zugleich nach unten. Bis zur Gegend des Foramen opticum hatte sie eine centrale Lage und rundlich ovale Gestalt angenommen. Chiasma und Tracti optici waren normal.

Die erkrankten Nervenbündel waren sehr verschmälert, einige abgeplattet, buchtig begrenzt oder sichelförmig. Die noch erhaltenen Fasern fanden sich zum Theil mehr im Centrum, zum Theil in der Peripherie des Bündels. In dem stärkst erkrankten Bezirke des peripheren Endes handelte es sich um hochgradigere Veränderungen als bei einfacher Atrophie, selbst nach Jahre langem Bestande. Die temporale Abblassung beruhte wesentlich auf einem Schwunde der Nervenfasern.

Die Bindegewebssepta waren nicht nur verbreitert, sondern auch von sehr unregelmässiger Gestalt. Kein auffallender Kernreichthum war feststellbar, nirgends Wanderzellen oder junge Bindegewebszellen wie bei entzündlichen Processen. Vielleicht war aber das entzündliche Stadium abgelaufen. Es fanden sich auch nicht verdickte Bindegewebsfasern; doch zeigten diese einen geschlängelten, oft korkzieherartigen Verlauf. Dieses, sowie zum Theil auch die Verdickung der stärkeren Septen beruhte auf elastischer Contraction. Die Atrophie der Nervenfasern und die Verdickung des Bindegewebes können sich unabhängig von einander entwickeln, vielleicht durch dieselbe Giftwirkung. Die Gefässe waren zahlreich und blutreich, ob aber eine Neubildung stattgefunden hatte, oder ob nur ein starkes Hervortreten durch die Spannungsherabsetzung bestand, blieb fraglich. An den Wandungen fand sich weder Verdickung, noch Wucherung, auch nicht an der Vena centralis posterior.

Die Gliafasern waren vermehrt und unregelmässig verflochten, die Kerne gleichfalls zahlreicher. Dies kann, wie bei Tabes nachgewiesen wurde, die Folge eines primären Nervenzerfalls sein, vielleicht aber auch einer entzündlichen Proliferation.

An den Ganglienzellen bestanden noch keine postmortalen Veränderungen, obschon die Section vier Stunden nach dem Tode stattfand.

Die Nervenfaserschicht war an der temporalen Seite der Papille bis zur Maculagegend verschmälert, die Ganglienzellen nach allen Seiten, besonders temporal an Zahl vermindert. Nirgends bestand doppelte Schichtung; auch die einfache Reihe war mehrfach unterbrochen. Neben degenerirten Zellen fanden sich ganz normale. Die Chromatinkörnchen erschienen verwaschen und unscharf. Als weitere Veränderungen sind zu verzeichnen: Schrumpfung des Zellenleibes, Vacuolenbildung im Protoplasma, Schrumpfung des Kerns und des Nucleolus und

völliger Kern- und Zellzerfall, aber nur an wenigen Stellen. Ob Ganglienzellen oder Nervenfasern zuerst erkrankten, war nicht zu entscheiden.

In den übrigen Schichten und den Gefässen waren keine Veränderungen erkennbar. Es fanden sich also keine Anhaltspunkte für eine primäre interstitielle Entzündung, dagegen sprach Manches für eine primäre Affection des nervösen Apparates[1]).

Nach älteren Ansichten über die Tabakwirkung sollte ein Gefässkrampf durch das Nicotin entstehen. Die hierdurch hervorgerufene Ischaemie müsse die nachtheiligsten Folgen auf die zwischen Macula und blindem Flecke gelegene Stelle hervorrufen, weil hier die wenigsten Gefässe vorhanden seien[2]). Andere meinten im Gegentheil, dass eine Paralyse der Gefässe durch Nicotin bewirkt werde[3]). Die Einigkeit in diesen Differenzen wird erzielt, wenn man sie auf verschiedene Wirkungsstadien bezieht. Diese Hypothesen finden aber nicht einmal eine Stütze in dem ophthalmoskopischen Befunde, da bisher Niemand einen solchen Zustand der Gefässe gesehen hat.

Ebenso wenig lässt sich noch die Annahme vertheidigen, dass die Ursache im Centrum zu suchen sei. Dem widerspricht schon die Thatsache, dass es sich nicht um homonyme Defecte handelt, sondern um solche, die in derselben Seite der Gesichtsfelder liegen.

Das papillo-maculäre Faserbündel wird ergriffen. Die Annahme, dass die Erkrankung durch Unterbrechung der Leitung in den Ganglienzellen zu Stande komme[4]), ist unwahrscheinlich.

Dem Wesen nach handelt es sich bei der ganzen Tabakkrankheit um Ernährungsstörungen, die functionell sehr ausgeprägt sein können, ohne immer anatomisch erkennbar zu sein. Ihr Charakter ist bei den meisten Stoffwechselgiften der gleiche. — Die greifbaren Unterschiede werden immer nur abhängen von individuellen Verhältnissen, oder von einer grösseren oder geringeren specifischen Wirkungsenergie der einzelnen Stoffe, beziehungsweise von ihrer chemischen Wahlverwandtschaft zu den Geweben des Sehapparates.

IV. Thierversuche.

Schon in den vierziger Jahren des vorigen Jahrhunderts fand man, dass, wenn Hunde mit der Nahrung grössere Mengen Tabak bekommen hatten, (13—32 g) Blindheit eintrat, nachdem sie marastisch geworden waren und Intermittenz des Herzschlages und Lähmung der Hinterläufe bekommen hatten. Die Blindheit, die mit Pupillenerweiterung einherging, trat, ebenso wie eine gangränöse Ulceration der Lider, gegen das Ende des Lebens ein.

In gewissen Districten von Neu Süd-Wales am Darling-Fluss sind recht viele Pferde (25 pCt. der Bestände) blind oder sehen schlecht.

1) Birch-Hirschfeld, Arch. f. Ophthalmol. Bd. LIII. Abth. 1.

2) Baer, Volkmanns. Samml. Klin. Vorträge. No. 246. — Parsons, Ophthalmic Review. 1901. p. 181.

3) Ponti, Annal. di Ottalmol. 1873. Tom. III. p. 107.

4) Fisher, The Ophthalmic Review. 1901.

weil sie Nicotiana suaveolens fressen. Anfangs vermeiden die Thiere bei vollem Tageslichte die grossen Hindernisse, die sie in Folge von Nachtblindheit in der Dämmerung und in der Nacht nicht zu erkennen vermögen. Später scheinen sie den Lichtsinn ganz verloren zu haben und stossen an die Objecte an. Die Krankheit ist und bleibt auch dann unheilbar, wenn man das Pferd in einen District bringt, wo die Pflanze nicht wächst. Ausser den Sehstörungen besteht noch oft eine Lähmung der Hinterglieder. Abkochungen der Pflanze erzeugen bei Pferden den Tod.

Anatomisch fand man eine Degenerirung des Nervus opticus; die Nervenfasern waren atrophisch, die Axencylinder verschwunden, aber eine Sclerose fehlte[1]). Eine andere Untersuchung ergab an einem solchen Opticus fibröse Wucherungen mit Atrophie der Nervenfasern[2]).

In der Pflanze findet sich nach zuverlässiger Feststellung ein giftiges Alkaloid, das alle Eigenschaften des Nicotin besitzt.

Die Pflanze vergiftet auch Schafe in grosser Zahl. In einer Massenvergiftung von 300 Stück fand man, dass sie die Köpfe hängen liessen, ein schwaches Auge bekamen, und die Zunge anschwoll. Einige Stunden vor dem Tode trat Lendenlähmung ein.

Eine grosse Toleranz für Tabak besitzen die Ziegen, die davon recht beträchtliche Mengen ohne Schaden verzehren können. Ebenso soll sich der Virginiahirsch verhalten.

Neuere Versuche an Hunden und Kaninchen, denen im Verlaufe von fünf Monaten kleine Dosen Nicotin subcutan beigebracht wurden, ergaben Nervenstörungen (Zittern, Zuckungen) und Pupillenerweiterung. Dieselben Folgen hatte der Aufenthalt eines Thieres in einem mit Tabakstaub erfüllten Käfig[3]). Die mikroskopische Untersuchung der Netzhäute von chronisch mit Nicotin vergifteten Thieren ergab an der Retina folgende Veränderungen: Erweiterung der Gefässe, Oedem des Endothels und Vermehrung der Kerne. In den Ganglienzellen und der inneren Körnerschicht war das Protoplasma getrübt und in allen Schichten und der Papille bestand Oedem[4]). Andere Gifte erzeugen ganz analoge Zustände, so dass dieselben nicht als charakteristisch für Nicotin angesehen werden können.

Einige Beobachter konnten am Opticus keine Veränderungen hervorrufen. Die inneren Netzhautschichten wurden nicht untersucht[5]).

Dass man durch Nicotin auch an anderen Stellen des Nervensystems Veränderungen erzeugen kann, ist bekannt. Die grossen Vorderhornzellen des Rückenmarkes von Kaninchen, die je acht Wochen mit Nicotin behandelt worden waren, zeigten sich degenerirt. Die Chromatinstructur wies entweder partielle Degeneration, oder eine auf den ganzen Zellenleib sich erstreckende homogene Schwellung auf. Aehnlich verändern sich die grossen Spinal- und die grossen sympathischen Ganglienzellen. Auch hier war das Homogenwerden der Chromatinstructur das Charakteristische. Aber auch dies wird nicht als specifische Giftwirkung,

1) Barrett, Melbourne intercolonial Medic. Journ. of Australasia. 1897.
2) de Schweinitz, l. c.
3) Walitzkaja, Arbeiten aus dem Labor. von v. Anrep. Lief. 2.
4) Popow, Revue génér. d'Ophthalmol. 1898. T. XVII. p. 170.
5) de Schweinitz, l. c.

sondern nur als Folge der allgemeinen Ernährungstörung betrachtet, welche sich ausser in Gewichtsabnahme, auch in einer beträchtlichen Abnahme des Hämoglobingehaltes des Blutes und der Verminderung der rothen Blutkörperchen zu erkennen giebt. Die letztere zeigt sich nicht bei der chronischen Alkoholvergiftung[1]).

Ein Kaninchen, das in 36 Tagen 1,27 g Nicotin in rasch steigenden Einzeldosen subcutan injicirt erhalten hatte, starb, nachdem es 180 g an Gewicht verloren hatte. Die mikroskopische Untersuchung des Nervensystems ergab, dass sich die Ganglienzellen intensiv färben und eine charakteristische sclerotische Veränderung eingehen. Die Nervenfasern sind in weit höherem Grade von der Degeneration befallen. Die Markscheide färbt sich überall nur blassroth, der Axencylinder hypertrophirt und nimmt dann den Farbstoff viel intensiver auf, oder er schrumpft, wird blass und verschwindet aus der rosenroth gefärbten Markscheide. Diese Auflösung geht in Form eines Zerfalles zu sandartigen Körnern vor sich.

Auffallend ist die Veränderung des Rückenmarkes, welche den Hinterstrang betrifft. Auf der Schnittfläche ist daselbst ein keilförmiger blässerer Streifen zu sehen, welcher von der Peripherie gegen den Centralcanal fortschreitet und sich im ganzen dorsalen Marke im Zusammenhang erhält. Im lumbalen Theile reicht die Degeneration zu beiden Seiten des Septum posticum vom Canalis centralis nach hinten bis zu einer Linie, welche durch den Winkel der Hörner gezogen wird. Der degenerirte Theil verschmälert sich symmetrisch zu beiden Seiten des Septum posticum gegen den Centralcanal zu ohne ihn zu erreichen, nach hinten zu dehnt er sich keilförmig bis zur Peripherie aus und nähert sich an höheren Stellen des Rückenmarkes immer mehr der Spitze der Hörner[2]).

V. Veränderungen an den äusseren Augentheilen.

Sowohl die innerliche Aufnahme von Nicotin enthaltenden Präparaten, als auch die örtliche directe Einwirkung solcher auf das Auge kann entzündliche oder nur functionelle Störungen an den äusserlichen Augentheilen veranlassen. Einnehmen von reiner Nicotinlösung rief, wie wir bereits anführten, Augenthränen hervor.

Chronische Tabakgebraucher leiden nicht selten an Bindehaut- und Lidrandentzündungen, vereinzelt auch an Photophobie und einem ganz besondern Krampf des Musculus orbicularis. Diese Störungen sind an sich bedeutungslos und durch Einschränkung, eventuell gänzliches Aufheben der Schädlichkeit und die übliche Behandlung leicht zu beseitigen.

Bei inveterirten Schnupfern fand man Thränenträufeln und angeblich auch ulceröse Blepharitis, chronischen Bindehautcatarrh, partielles Ectropion und randständige Hornhautgeschwüre, Infiltrate oder deren Spuren[3]).

Einbringen von Schnupftabak in das Auge eines Schlafenden erzeugte heftige Entzündung der Conjunctiva, Cornea und Sclera.

1) Vas, Arch. f. exper. Pathol. und Pharmak. Bd. XXXIII. 1894. S. 141.
2) Pandi, Medic. chir. Presse. 1893. S. 782.
3) Kolinski, Zeitschr. f. Augenheilkunde. 1900. Bd. IV. S. 237.

Im Gewerbebetriebe kommen bei Cigarren- oder Cigarrettenarbeitenden, Tabaksortirern, Entrippern u. A. Augenthränen und Juckgefühl, Röthung der Bindehaut, eventuell sogar stärkere entzündliche Erscheinungen an ihr vor. Bisweilen exacerbiren unter sehr ungünstigen Verhältnissen die allgemeinen und Augensymptome. Zu einem bohrenden Schmerz in der Stirngegend kommen: heftiges Brennen in den Augen mit Aufwulstung der Lidränder und Auflockerung der stark gerötheten Conjunctiva mit Thränenfluss.

Bei Thieren, denen Nicotin in das Auge gebracht wird, erhöht sich der intraoculäre Druck und das Kammerwasser vermehrt sich. Das erstere soll nicht nur eine Folge der durch die Aetzung hervorgerufenen Reizung sensibler Nerven, und dadurch bedingter reflectorischer Erregung des Gefässcentrums, sondern auch auf gefässerweiternde oder secretorische Nerven zurückzuführen sein, welche in der Bahn des gereizten Trigeminus liegen[1]).

Unseren Erfahrungen nach erzeugt jede freie Base, besonders aber die flüchtigen, den gleichen Zustand, wie wir meinen, wesentlich durch den übermässigen, über den Ort der Anwendung hinausgehenden Reiz. Als begründend für diese Auffassung kann angegeben werden, dass auch andere starke Reizmittel z. B. Kreosot das Gleiche erzeugen. Neben der Erhöhung der intraoculären Spannung und der bereits besprochenen starken Myosis kann auch Trübung der Cornea entstehen[2]).

B. Die acute Vergiftung durch Tabak.

1. Sehstörungen.

Die acute Vergiftung mit Nicotin enthaltenden Präparaten kann durch Resorption von jeder Körperstelle aus zu Stande kommen. Aus diesem Grunde haben der Gebrauch der Tabakaufgüsse als Klystiere, das Aufstreuen von Tabakpulver auf den grindigen oder läusigen Kopf, die Einreibung des Tabakschmergels bei Hautleidenden, das Rauchen von Neulingen u. s. w. Schaden und auch oft einen tödtlichen Ausgang veranlasst.

Sehstörungen sind bei dieser Form der Vergiftung keine Seltenheit. Fast immer weichen sie mit der Wiederherstellung des Individuums, weil das einmal eingeführte Gift ziemlich schnell ausgeschieden wird, und eine functionelle Cumulation nicht leicht zu Stande kommen kann.

Eine vorübergehende Amaurose bei einem an einem eingeklemmten Bruche leidenden Mädchen, dem ein Tabakklystier verabfolgt worden war, berichtete schon Cooper.

Es giebt noch viele andere derartige Beobachtungen:

Eine 48jährige Frau machte sich zur Abtreibung von Madenwürmern eine Eingiessung eines Tabak-Aufgusses aus 15 g Tabak in den Mastdarm. Nach zwei Minuten begann sie zu erbrechen und zu purgiren; der Körper wurde bleich, die Arme hingen schlaff herab. Puls 60, klein, aussetzend.

---

1) v. Hippel und Gruenhagen, Arch. f. Ophthalm. Bd. XVI. S. 277.
2) Schulten, Arch. f. Ophthalm. Bd. XXX. 3. S. 53.

Die Pupillen waren weit, reactionslos, die Augenbindehaut unempfindlich. Es bestand vollständige Amaurose auch für Hell und Dunkel. Diese wich in vier Stunden. Die Mydriasis blieb zwölf Stunden, die Nausea drei Tage[1]).

Ein mit Pediculi pubis behafteter Mann wandte gegen sein Leiden äusserlich eine Abkochung von 200 g Tabak in 2 l Wasser an. Die ganze Körperhaut wurde damit zwei Mal, Morgens und am Nachmittag, eingerieben. Sehr bald nach der letzten Einreibung wurde ihm übel, schwindelig und dunkel vor den Augen. Die Haut war kalt. Zittern der Glieder. Er sah wie durch einen Nebel und unterschied schlecht die Contouren der Gegenstände; die Pupillen waren etwas erweitert und reagirten. Brechreiz und Herzverlangsamung bestanden, wie die übrigen Symptome, circa drei Stunden und nahmen dann allmählich bis zum nächsten Tage ab[2]).

Ein Dienstmädchen brachte sich zur Beseitigung von Zahnschmerzen Tabaksjauche aus dem Wassersacke einer Pfeife in einen hohlen Zahn. Bald darauf fiel sie um und bekam eine tiefe Ohnmacht. Nach einem Aderlasse und Anwendung von Reizmitteln kam sie wieder zu sich, doch bestand eine erhebliche Einschränkung des Gesichtsfeldes, welche erst am dritten Tage wieder beseitigt war[3]).

2. Der Zustand der Pupillen.

Die Pupillen sind meistens bei jeder Art der Vergiftung verändert. Die acute Vergiftung durch Tabakrauchen bei nicht daran Gewöhnten oder besonders Empfindlichen schafft eine solche Veränderung, wie der Pfeifenausguss, der auf die Haut gebracht wird. Eine Constanz in der Pupillenweite ist nicht feststellbar. Die Schwere und der Charakter der jeweiligen Erkrankung scheint hierfür bestimmend zu sein. Etwas häufiger kommt die Verengerung als die Erweiterung vor.

a) Myosis.

Ein Irrsinniger, der mindestens einen Mund voll Tabak verschluckt hatte, wurde comatös, empfindungs- und besinnungslos; der Puls war kaum fühlbar, die Pupillen sehr verengt. Es folgten Zuckungen, Tetanus und Trismus. Nach einer halben Stunde liessen die Krämpfe nach, und die Pupillen erweiterten sich. Es bestand unregelmässige Herzthätigkeit. Die Pupillen contrahirten sich wieder und wurden gegen Licht unempfindlich. Der Tod erfolgte nach sieben Stunden[4]).

Ein 13jähriger Knabe hatte viele und starke Cigaretten geraucht, bekam danach Erbrechen und wurde bewusstlos. Es gesellten sich Krämpfe dazu: die Conjunctiva war reflexlos, die Pupillen eng, der Puls klein, aussetzend. Der Tod erfolgte nach einigen Stunden trotz Excitantien[5]).

---

1) Wilkinson, The Medical Chronicle. 1889.
2) Auché, Journ. de Méd. de Bordeaux. 1891.
3) Kosminski, Warschauer Klinik. Bd. VIII. S. 12.
4) Skae, Edinburgh. Med. Journ. 1855—1856. p. 642.
5) Broomhead, Med. Chronicle. 1889.

Wegen eines juckenden Ausschlages auf dem Rücken liess sich ein Mann den Pfeifenschmergel einreiben. Schon wenige Minuten nachher befiel ihn Angst, Schwindel, Benommensein, Zittern, Erbrechen u. s. w. Die Pupillen waren sehr verengt. Durch Beseitigen des Giftes und Kaffeetrinken milderten sich die Symptome nach einer halben Stunde und waren am nächsten Tage verschwunden.

In je einem Falle von acuter Nicotinvergiftung war ausser Allgemeinerscheinungen eine starke Myosis vorhanden[1]).

b) Mydriasis.

Ein siebenjähriger Knabe, welcher wegen Ascariden am Abend zwei Clystiere aus je 1,2 g Tabak erhalten hatte, erwachte nach einigen Stunden mit Erbrechen, Zittern des Körpers, Sinnesverwirrung, stierem und starrem Blick und erweiterten, auch gegen Licht reactionslosen Pupillen[2]).

Ein vierjähriges Mädchen bekam ein Tabakclystier gegen Darmwürmer. Erbrechen und Tenesmus, schwere Convulsionen, unterdrückte Athmung, sehr schneller Puls und Pupillenerweiterung folgten. Genesung trat ein nach Anwendung von Seifenclystieren, Sinapismen u. s. w.

Einem vierjährigen Mädchen wurde wegen Grind der Kopf mit Tabakpulver bestreut. Nach circa acht Stunden erschienen: Schwindel, Erbrechen, Schweisse, Zittern, Sopor, stierer Blick, erweiterte Pupillen. Es erfolgte Wiederherstellung.

c) Ungleichheit der Pupillen.

Ein 19jähriger Mann, der erst seit zwei Tagen das Tabakrauchen lernte und $1^1/_2$ Pfeifen geraucht hatte, wurde plötzlich von einer heftigen Ohnmacht und Erbrechen befallen. Nachdem er sich erholt hatte, ging er nach Hause und fing an röchelnd und mühsam zu athmen. Die Augen waren glanzlos, die Conjunctivae injicirt, die rechte Pupille sehr stark verengt, die linke weiter wie gewöhnlich und eckig, beide aber unempfindlich gegen Lichtreiz.

Nach einer durch Aderlass, Brechmittel und Abführmittel veranlassten, zeitweiligen Besserung erschienen am nächsten Tage von Neuem: Ohnmacht, heftige Kopf- und Augenschmerzen, Röthe der Augen und Lider, die mit Blut unterlaufen waren. Am dritten Tage folgten Kopfschmerzen, Uebelkeit und Athmungsstörungen. Erst nach dem vierten Tage trat Besserung ein.

Die Pupillenstarre kann auch ohne Weitenveränderung eintreten, wie es scheint, besonders in Verbindung mit schweren Krämpfen.

Ein Esslöffel voll von in einer Tasse aufbewahrtem Tabakschmergel wurde von einem vierjährigen Knaben verschluckt. Danach traten ein:

---

1) Simons, Weekbl. van het Nederl. Tijdschr. v. Geneesk. 1877. p. 233. — Valzah, Philad. Med. Times. 1877. p. 271.

2) Krauss, Medic. Correspondenzbl. 1840. Bd. 10. S. 82.

Uebelkeit, Beängstigungen, Bewusstlosigkeit, Convulsionen und Unempfindlichkeit der Pupillen. Nach 24 Stunden schwanden diese Symptome unter geeigneter Behandlung[1]).

3. Thierversuche.

Zehn Kaninchen wurde subcutan Nicotin in wässriger Lösung eingeführt in Dosen von 0,0005—0,03 g. Sie lebten drei bis sechs Monate. Es entstand starke Myose, Rollen der Augen nach oben und aussen. Es fand sich Anfangs eine Hyperämie des Fundus, später Blässe. Die Ganglienzellen der Netzhaut zeigten Vacuolenbildung und feinkörnige Degeneration des Protoplasmas. Die Körner- und Zwischenkörnerschichten waren ödematös durchtränkt, die Netzhaut vom Pigmentepithel abgehoben. die Wandungen der Arterien verdickt[2]).

Etwas Charakteristisches spiegeln diese Versuche nicht wieder. Analoge Befunde lassen sich durch viele cerebral stark wirkende Alkaloide erzielen.

1) Düsterberg, Medic. Zeitung. 1843. Bd. XII. No. 32.
2) Modestow, Inaug.-Dissert. Petersburg 1896.

5. Kaffee, Thee, Campher etc.

Coffein. Kaffee.

Kaffee, im Uebermaass acut oder chronisch aufgenommen, kann verschiedenartige Functionsstörungen des Auges hervorrufen. Ob diese seltener wie beim Thee sind, lässt sich nicht entscheiden. Wir glauben es nicht. Würde man häufiger in dem Nachforschen nach der Aetiologie von Krankheiten auch an Gifte denken, so würde man von der Entstehungsweise mancher Krankheiten ein ganz anderes Bild erhalten. Flimmern vor den Augen und Amblyopie kommen sicher gelegentlich nach Coffein oder Kaffee vor. Wir betonen hierbei, dass wir die Röstproducte des Kaffees, die in Aufgüsse übergehen, fast für ebenso geeignet zum Erzeugen solcher Störungen halten als das Coffein selbst.

Die Kaffee-Amblyopie ist, besonders bei Missbrauch dieses Genussmittels, gewiss nicht so selten wie es den Anschein hat. Schon vor etwa 150 Jahren berichtete man vom Kaffee-Aufguss: „Oculos debilitat. Virum novimus qui hora prima diei ante prandium hausit tres Coffeae cyathos, vacuo ventriculo, post quadrantem horae, relationes lecturus publicas, facultatem videndi fere desideravit, albo quasi reticulo sive linteo poroso oculis praetenso.“ Auch aus neuerer Zeit ist eine Amblyopie durch Kaffee festgestellt worden[1]).

Dass auch vorübergehende Blindheit durch Coffein erzeugt werden kann[2]), scheint uns trotz des Fehlens vieler specieller Angaben sichergestellt. Auch Rothblindheit und Metamorphopsie wurden nach zu viel Kaffee bei einem Kinde beobachtet.

Einbringen von Coffeinlösung in den Conjunctivalsack erzeugt nach einer halben bis dreiviertel Stunden eine mässige, drei bis vier oder angeblich sogar 24 Stunden anhaltende Mydriasis unter Brennen und Conjunctivitis[3]). Dabei soll schon durch eine 2 procentige wässerige Lösung eine mässige Anästhesie von Cornea und Conjunctiva erzeugt werden[4]).

---

1) Wing, Annal. of Ophthalm. Vol. XII. p. 232.
2) Hutchinson, Brit med. Journ. 1887. 16. July. p. 127.
3) Robertson, Brit. med. Journ. 1885. 3. Jan. p. 17.
4) Pierd'houy, Gaz. med. Ital.-Lombardia. 1885. 7. Marzo. No. 10. p. 95.

Thee.

Ein übermässiger chronischer Theegenuss kann zweifellos an den Sinnesorganen, vorzugsweise am Auge, Functionsstörungen erzeugen. Ungleich anderen erregenden Stoffen, die gelegentlich einmal acute Vergiftungen und dann Sehstörungen erzeugen, sind die coffeinhaltigen insofern unter Umständen schädlicher, als bei einer geeigneten Empfindlichkeit der betreffenden Organe die kleinen, kaum wahrnehmbaren Störungsimpulse im Laufe von Jahren cumulativ zu grossen auswachsen. Nicht nur das Centralnervensystem, sondern auch andere Organe werden, freilich auf eine uns bis jetzt unbekannte Weise in Mitleidenschaft gezogen. Wir sind der Ueberzeugung, dass gerade beim Thee nicht nur das Coffein, sondern noch andere Xanthinbasen an dem Zustandekommen solcher Störungen betheiligt sind.

In den bisherigen Beobachtungen handelt es sich ausschliesslich um Erkrankungen, die auf Grund einer übermässigen chronischen Theeaufnahme zu Stande kamen.

Die Sehstörungen sind, soweit danach gefahndet worden ist, immer noch selten. So wurden unter 1000 Kranken, die sich in eine Anstalt zur Untersuchung begaben, 100 herausgefunden, deren Leiden man auf übermässigen Theegenuss — $2^1/_2$—$7^1/_2$ l täglich — zurückführen zu müssen glaubte. Darunter klagten 80 über Kopfschmerzen, 92 über Neuralgien des Kopfes, 36 über Schwindel, 16 über Hallucinationen, 56 über Schlaflosigkeit, 52 über Angstzustände, 28 über „Aufregung“[1]) u. s. w., aber Keiner über Sehstörungen. Gelegentlich werden erweiterte Pupillen und Gesichtstäuschungen erwähnt. Trotzdem kommen sie vor und gewiss nicht gar so selten.

Das Sehvermögen eines 46 Jahre alten Mannes nahm seit sechs Monaten ab. Beiderseits betrug die Sehschärfe $= {}^3/_{60}$ und wurde durch Gläser nicht verbessert. An Retina und brechenden Medien waren keinerlei Veränderungen wahrnehmbar. Es bestand eine leichte Hypermetropie. Die Sehfelder waren für Weiss normal, doch war ein partielles Scotom für Roth vorhanden, d. h. der Kranke überlegte es sich eine Zeit lang, ehe er gezeigtes Roth als Roth bezeichnete. Keine Besserung erfolgte trotz Verabfolgung von Nux vomica. Der Kranke rauchte und trank sehr wenig. Ein eingehenderes Examen ergab aber, dass er in den letzten vier Jahren zwölf grosse Tassen Thee täglich zu sich genommen hatte. Enthaltung von diesem Getränke schaffte Besserung des Sehvermögens. Die Sehschärfe hob sich auf ${}^6/_{36}$, ${}^6/_8$ und vier Monate nach dem Aussetzen des Thees betrug sie ${}^6/_9$[2]).

Bei einem anderen, 57jährigen Manne, welcher übermässig Thee genoss, besserte sich das Sehvermögen ebenfalls nach dem Verbote des Thees[3]).

Die Schädigung der Gesundheit, die der Thee bei chronischem, übermässigem Gebrauche veranlassen kann, tritt am deutlichsten

1) J. Wood, Medical News. 1894. 3. Nov. p. 486.
2) Kenneth Campbell, The Lancet. 12. March. 1898. p. 717.
3) Wallace, Ophthalmic. Review. 1900. p. 331.

und umfangreichsten bei den professionellen Theekostern zu Tage.

Der Grundcharakter dieser Störungen seitens des Nervensystems besteht in einer zunehmenden Depression. An dieser nimmt auch das Sehvermögen Theil. Das Sehen wird schwach. Bisweilen erscheint Diplopie. Geruch und Geschmack leiden ebenfalls und auch manche cerebrale Functionen, wie z. B. das Gedächtniss, werden schwächer. Schon vorher können Magen und Leber, die letztere unter dem Bilde der Cirrhose, erkranken.

Der psychische Erethismus, den zweifellos ein übermässiger Theegenuss erzeugt, kann auch Hallucinationen des Gesichts[1]) und Gehörs hervorrufen. Dies wird um so mehr verständlich, wenn man hinzufügt, dass sogar ein acuter Excess im Theetrinken und Theekauen eine dem acuten Alkoholismus ähnliche Theetrunkenheit veranlassen kann. Derartiges kann man in Theestuben von Samarkand gar nicht so selten beobachten.

Ganz allein steht die Mittheilung, dass ein reichlicher Theegenuss Erweichung des Glaskörpers mit flottirenden Pigmentpartikelchen bei Feinarbeitern, Waschfrauen, Fabrikmädchen u. s. w., besonders australischer Herkunft, erzeugen könne[2]). Hier liegt wahrscheinlich ein ätiologisch-diagnostischer Irrthum vor.

Schliesslich sei noch auf eine eigenthümliche örtliche Wirkung der Theeblätter hingewiesen. Cataplasmen von Theeblättern verlassten eine mit Schwellung und Röthung der Lidränder und Augapfelbindehaut einhergehende Conjunctivitis mit schleimig-eitriger Absonderung. Die Carunkel und die Plica semilunaris zeigten sich geschwollen und hatten ein eigenthümlich glänzendes Aussehen[3]).

Cacao.

Im Cacao findet sich das Theobromin, ein Dimethylxanthin, während Coffein Trimethylxanthin ist. Bei einer geeigneten individuellen Empfindlichkeit kann die Zubereitung des Cacao, die man als Chocolade bezeichnet, amblyopische Zustände erzeugen. So wurde schon vor circa 20 Jahren mitgetheilt, dass eine Frau jedes Mal amaurotisch wurde, wenn sie Chocolade getrunken hatte.

Erklärlich ist es nicht, weshalb solche Störungen nicht durch Cacao, sondern gelegentlich nur durch Chocolade erzeugt werden sollen. Einer bekam ein 54jähriger, zeitweilig gichtischer Mann, anfallsweise migräneartige Kopfschmerzen mit eigenthümlichen flimmernden Bewegungen vor den Augen, die dazu führten, dass auch grosse Gegenstände nicht gesehen wurden. Fingerzählen war nur auf kurze Entfernung möglich. Restitution erfolgte gewöhnlich nach Verlauf einer halben Stunde. Man schrieb die Anfälle von Flimmerscotom den möglichen Ursachen von der Gicht bis zum Alkohol zu. Viele

1) Wood, Medic. News. 1894. 3. Nov.

2) Wolfe, Brit. med. Associat. 8. Aug. 1879. Brit. med. Journ. 30. Aug. 1879. p. 328.

3) Way, Ophthalm. Soc. of the Unit. Kingdom. 12. Dec. 1889.

Aerzte Amerikas und Europas bemühten sich vergeblich um die Heilu des Mannes. Man erkannte schliesslich zufällig, dass es Chocolade w die die Anfälle verursachte. Cacao erzeugte nicht die Anfälle, au nicht Vanille und andere Gewürze. Dieses Resultat bestätigt Annahme, dass Chocolade gelegentlich die Sehcentren afficirt

Kaffee-Surrogate.

In jenem Zeitraum, da der Kaffee streng verboten war, wurde Augenarzt häufig wegen einer Gesichtsschwäche zu Rathe gezog die einzig und allein von dem häufigen Genusse des Cichorien-Kaffe herrühren sollte, und die blos durch die Vermeidung dieses Getränk wieder verschwand[2]).

Später wurden solche Sehstörungen angeblich auch nach ande Röstproducten, wie Getreidekörnern, Mohrrüben, Schwar wurzeln u. A. m. neben Uebelkeit, Schwindel, Zittern und Muskelschwä beobachtet.

Vielleicht sind es die brenzlichen Körper, beziehungsweise Pyridi basen, denen eine solche Wirkung zugeschrieben werden muss.

Campher.

Zwei Wirkungen liegen dem Vergiftungsbilde durch Campher Grunde: die starke Erregung des Centralnervensystems und die Erregu des Herzmuskels. Die Störungen in den Sinnesorganen, besonders Augen, kommen immer in dem Zeitraum der Erregung und nicht in d darauf folgenden der Depression zu Stande, ja sie entstehen sogar ni selten bei erhaltenem Bewusstsein.

In mehreren Selbstversuchen erschienen nach 0,12—0,6 g Camph ein drückender Schmerz über und hinter beiden Augäpfeln o auch Brennen in den Augenlidern. Sehr grosse, vergiftende Dosen, z. 8 g Campher oder 120 g Campherspiritus veranlassten Flimmern vor d Augen für $1^1/_2$ Stunden neben Ohrensausen etc., oder Funkensch mit zeitweiligem Dunkelwerden vor den Augen bei Schwindel u Angstzuständen, aber erhaltenem Bewusstsein.

Die Pupillen sind nur selten unverändert, meist erweitert u starr, vereinzelt auch verengert. Aus Spielerei ass ein Mann in einig Minuten ca. 4 g Campher. Dieselben bewirkten cerebrale Erregung Alienation des Bewusstseins, schnellen Puls, Injection der Co junctiven, Erweiterung und Unempfindlichkeit der Pupill gegen Licht. Die Respiration war beschleunigt und zuweilen schwert.

Stecknadelknopfgross wurden dagegen die Pupillen bei einer Fr die zu Abtreibungszwecken 15 g Campher, mit Wasser angerieben.

1) Casey Wood, Medic. Record. N. York. 14. Dec. 1895. p. 843.
2) Beer, Lehre v. d. Augenkrankheiten. Wien. 1817. Bd. II. S. 445.

genommen hatte. Es hatten sich zuerst Kopfschmerzen, dann Krämpfe und nach $2^1/_2$ Stunden Coma mit kräftigem Puls ausgebildet[1]).

Bei erhaltenem Bewusstsein stellen sich auch nach grossen Dosen nicht selten Sehstörungen in verschiedener Ausdrucksweise ein. Die individuellen Verhältnisse sind bestimmend für die Art und den Umfang derselben. In einem Selbstversuche waren über 2 g Campher genommen worden. Unter anderen Symptomen traten im Beginne der Vergiftung Sehstörungen auf. Beim Versuche zu lesen bildeten die Buchstaben bloss einen verwirrten Haufen zitternder Bilder[3]).

Noch unangenehmer waren die Symptome bei einem Manne, der die Wirkung grosser Dosen von Campher kennen lernen wollte und davon 2 g in Oel gelöst genommen hatte. Sein Kopf wurde wirr, er schwankte beim Gehen und eine dunkle Wolke schien sich über seine Augen zu legen. In der frischen Luft minderten sich die Symptome und waren nach einigen Stunden verschwunden.

Dosen von 0,6—2 g erzeugten häufig nach $^1/_2$—2 Stunden Schwindel, auch eigenthümlicher Weise Gesichtsblässe und Trübung des Gesichts. Zeitweilige Blindheit bei normalen Pupillen entstand einmal nach Verschlucken einer spirituösen Campherlösung, die ungefähr 1,2 g Campher enthielt. Ausserdem bestanden Delirien und schwere Athmung.

Unter bestimmten Verhältnissen der Vergiftung können auch die Augenmuskeln in Mitleidenschaft gezogen werden. Es scheint aber, als wenn dies nur immer bei Vorhandensein von Krämpfen der Fall wäre.

So erschienen nach einem Clystier von 4 g Campher schon nach zwei Minuten Verlust des Bewusstseins, Convulsionen und Cyanose. Die Augen waren halb geöffnet, starr und die Augäpfel rollten unter den Lidern[2]).

Ein 20 Monate altes Kind verschlang eine kleine Menge Campheröl. Nach einer Stunde erschienen: Benommenheit, Blässe, Unempfindlichkeit, Rigidität und Cyanose, und sodann Strabismus nach innen. Die Pupillen waren contrahirt und unempfindlich gegen Licht. Das Kind wurde wieder hergestellt.

Kinder, die grössere Mengen von Campherpulver als Wurmmittel erhalten hatten, bekamen Schwindel und Krämpfe mit Bewusstlosigkeit. Der Blick war starr. Die Augäpfel standen nach oben und aussen.

Thiosinamin.

Nach der innerlichen Verabfolgung von Thiosinamin können starkes Kopfweh und Schwindel, Ohrensausen, Farbensehen, ohne Veränderung der Pupillen, neben Uebelkeit und Erbrechen entstehen.

1) Berkholz, Petersb. Med. Wochenschr. 1897. S. 51.
2) Aran, Bullet. génér. de Thérap. 1851. T. XLI. p. 165.
3) Alexander, Medic. Versuche und Erfahrungen. Leipzig. 1773. S. 99.

6. Krampfgifte.

Strychnin.

Der Nachweis ist für den normalen Menschen erbracht worden, dass das Strychnin, das ja auch eine erhöhte Empfindlichkeit des Geruchs und der Tastnerven hervorruft, eine Vergrösserung des Gesichtsfeldes überhaupt, besonders aber des blauen Farbenfeldes erzeugt, sowie es beschleunigte Adaptation, eine vorübergehende Erhöhung der Sehschärfe und eine Verschärfung der Unterschiedsempfindlichkeit in mehr oder weniger erheblichem Grade, besonders für die schwachen farbigen Lichtreize für viele Stunden veranlassen kann[1]). Es soll sogar bei Hunden Hyperästhesie der Netzhaut entstehen. Die daran leidenden Hunde flohen das Licht und suchten schattige Stellen auf[2]). In Strychninvergiftungen, sowie in gewissen pathologischen Zuständen ist die Zunahme der Sehschärfe und der peripherischen Farbengrenzen durch Strychnin vielleicht noch bedeutender. Durch die Einspritzung des Alkaloids unter die Schläfenhaut soll, entgegen der bisherigen Annahme, eine regionäre Wirkung auf das benachbarte Auge nicht zu erzielen sein[3]). Auch wir halten dies für durchaus richtig, weil ein Eintritt der injicirten Strychninmengen in den Kreislauf nothwendig zu Stande kommen muss; dagegen kann sehr wohl die in einen Bindehautsack eingeträufelte Lösung Besserung an dem Augeninnern durch directe Diffusion erzeugen. Der Uebergang von Strychninnitrat in das Kammerwasser nach reichlicher Einträufelung einer einprocentigen Lösung wurde nachgewiesen[4]).

Die Einträufelung einer einprocentigen Strychninsalzlösung macht nach 30—40 Minuten Mydriasis; doch wurde hierbei auch Myosis und angeblich eine Anämie des Augenhintergrundes veranlasst[5]). Während

1) v. Hippel, Ueber die Wirkung des Strychnins auf das normale und kranke Auge. Berlin. 1873. — Basevi, Ann. di Ottalmol. T. XVIII. 6. p. 475. — Dreser, Arch. f. exper. Path. u. Pharmak. 1894. Bd. XXXIII. S. 251. — Degenkolb, Inaug.-Dissert. Tübingen. 1894.

2) Falck, Vierteljahrschr. f. gerichtl. Medicin. Bd. XXI. S. 45.

3) Filehne, Arch. f. d. ges. Physiol. 1901. Bd. LXXXIII. S. 369.

4) Lilienfeld, Monatsbl. f. Augenheilk. Bd. XI. 1873. Beilage.

5) Galezowski, Recueil d'Ophthalm. 1878. p. 211.

der Strychninkrämpfe besteht bei Menschen und Thieren fast ausnahmslos Pupillenerweiterung, die bei künstlicher Athmung ausbleiben soll. (?) Wir kennen nur einen Fall, in dem trotz des Bestehens von Trismus die Pupille eng war[1]).

Die Pupillen können reactionslos sein. Kleine Dosen, die keine Krämpfe erzeugen, scheinen Myosis hervorzurufen. Das Auge ist stier, meist nach vorn aus der Höhle gedrängt und nicht selten auch nach oben oder nach der Seite extrem gedreht. Entsprechend angeordnete Thierversuche ergaben, dass, sobald die Strychninwirkung beginnt, die associirten Functionen der Augenmuskeln nicht mehr regelrecht zu Stande kommen, ja sogar bald völlig ausbleiben[2]).

Eine vorübergehende Blindheit entstand einmal bei einem Kranken nach dreister Anwendung der Brechnuss.

Mehrfach wurde bleibende Blindheit nach Selbstmordversuchen sowohl mit Brechnuss als auch mit Strychnin beobachtet.

Brucin.

Da das Brucin nur $^1/_6$, oder nach neueren Angaben sogar nur $^1/_{40}$ bis $^1/_{58}$ der Giftigkeit des Strychnins besitzt, so würde es practisch bedeutungsvoll sein, wenn demselben Wirkungen auf die Sehschärfe und die Ausdehnung des Gesichtsfeldes zukämen, wie sie das Strychnin hat.

Selbstversuche ergaben in dieser Beziehung nach subcutaner Beibringung des Brucins folgendes:

Die Unterschiedsempfindlichkeit für Helligkeits- und Farbendifferenzen wird dadurch erhöht. Die minimale, zum Erkennen von Helligkeits- und Farbendifferenzen nothwendige Beleuchtungsintensität kann herabgesetzt werden. Der für Wahrnehmung von Licht, Farben und distincten Punkten befähigte peripherische Netzhautbezirk wird vergrössert. Die Sehschärfe wird vorübergehend gesteigert; vielleicht werden die Gesichtswinkel für die einzelnen Farben verkleinert. Die Ermüdungseinschränkung des Gesichtsfeldes fällt fort. Die excitirende Wirkung soll auf das Auge der Injectionsseite beschränkt bleiben können bei Einspritzung in die Schläfengegend. Somit stünde dem Gebrauche des Brucins als Ersatz für Strychnin nichts im Wege.

Unter den Erregungssymptomen, die nach Brucin beobachtet wurden, finden sich auch Schwachsichtigkeit, Sehen wie durch einen Nebel, Ohrenklingen, Kopfschmerzen etc.[3]).

---

1) Die Angabe fehlt nicht, dass die Pupille bei der Strychninvergiftung weit, in dem Krampfstadium aber eng werde. Wir haben die Pupillenenge nur nach dem Tode der Thiere eintreten sehen.

2) Högyes, l. c. S. 97.

3) Singer, Arch. f. Ophthalm. Bd. L. Abth. 3.

Sanguinaria Canadensis L.

Das canadische Blutkraut erzeugte zu 0,6—1,2 g Herzklopfen, Schwindel und Abnahme der Sehkraft. Wahrscheinlich ist das Chelerythrin der Bestandtheil, dem diese Wirkungen zuzuschreiben sind.

Ameisensäuremethylester.

Die Einathmung der Dämpfe rief neben tetanischen Krämpfen bei Kaninchen auch Nystagmus horizontalis hervor.

Guanidin.

Guanidin erweitert sowohl bei örtlicher Anwendung als auch nach allgemeiner Vergiftung von Thieren die Pupille. Selbst an dem ausgeschnittenen Froschauge kann man Mydriasis erzeugen.

Methylguanidin macht bei damit vergifteten Thieren die Pupillen weit und reactionslos. Auch **Amidoguanidin** und **Benzalamidoguanidin** lassen diese Wirkung nicht vermissen.

7. Oertliche Myotica.

Physostigmin.

Seite

1. Einleitung 455
2. Die Pupillenverengerung 457
3. Der Einfluss auf die Accommodation 460
4. Anderweitige Augenstörungen durch Physostigmin 463
   a) Muskelgleichgewicht 463
   b) Sehstörungen durch Veränderungen von Pupille und Accommodation 464
   c) Der Augenhintergrund 467
   d) Intraocularer Druck 467
   e) Gesichtsfeld, Amblyopie, Muskeln 468
   f) Störungen an der Bindehaut und den umgebenden Theilen des Auges 469
5. Resorptive Physostigmin-Symptome 470

1. Einleitung.

Die Gottesurtheilsbohne oder Calabarbohne, die aus Nordwestfrika von Physostigma venenosum, einem von den Eingeborenen Esere enannten Baume stammt, wurde toxikologisch zuerst im Jahre 1855 ntersucht[1]). Schon damals erkannte man, dass die Vergiftung damit ie Pupille verengere. Einige Jahre später wurde entdeckt, dass die rtliche Anwendung eines Extr. Fabae Calabaricae am Auge ebenfalls ie Pupillenverengerung bewirke[2]) und dass diese kaum je fehle[3]).

Viele Jahre hindurch sind mit einem solchen alkoholischen oder koholisch-glycerinhaltigen Extract Versuche angestellt, und auch therautische Erfolge erzielt worden. Die wissenschaftlichen Feststellungen ber die Zeit des Eintritts der Wirkung, ihre Dauer u. s. w. haben jedoch

1) Christison, Montly Journ. of Medic. 1855. March.

2) Fraser, Edinb. med. Journ. 1863. Vol. II. Aug. — Oct. p. 36, 123, 200. Robertson, ibid. 1863. Vol. I. p. 815.

3) Nunnely, The Lancet. 1863. 31. Octob.

nur einen untergeordneten Werth, weil das Calabarextract keine alk loidische Einheit darstellt.

Das ophthalmologisch in Frage kommende Alkaloid Physostigm oder Eserin bildet Salze, von denen das salicylsaure officinell ist, al auch das schwefelsaure gebraucht wird. Die Lösungen der Salze werd nach kurzem Stehen am Lichte roth. Trotzdem wirken sie noch.

Die Angabe, dass eine solche Lösung durch Kochen und Versetz mit einer Borsäure- und Carbollösung nicht roth wird, ist irrig.

Die durch Physostigmin hervorgerufenen Sehstörungen beruh theils auf unangenehmen Empfindungen am Sehorgane, theils auf d Veränderungen der Pupille und der Accommodation. Auch noch na erfolgtem Tode sah man beim Menschen Wirkungen auf die Pupille ei treten[1]).

Ueber das Verhalten der intraocularen Gefässe unter Physostign besteht keine Uebereinstimmung. Mit manchen experimentellen Erge nissen[2]) lässt sich die Annahme einer Verengerung allein vereinig Man will jedoch auch eine Erweiterung der Irisgefässe festgestellt haben

Auch mit dem rein dargestellten Gifte sind bisher keine überei stimmenden Ergebnisse erzielt worden. Unbestritten und sehr deutli ist die Wirkung auf die Pupille. Es bestehen hier nur unwesentlic Differenzen bezüglich des zeitlichen Ablaufes der Veränderungen; dageg unterscheiden sich die Angaben sehr erheblich bezüglich des Einfluss des Eserins auf die Accommodation, insbesondere die Accommodation breite, wie aus der weiter unten gegebenen Darstellung der wichtiger Beobachtungen ersichtlich ist.

Die Wirkung des Physostigmins auf das Auge ist eine örtliche. S tritt auch an einem enucleirten Auge ein.

Durch örtliche Anwendung von Eserin liess sich, ähnlich wie b Homatropin Astigmatismus hervorrufen. Derselbe trat schneller a und war beträchtlicher, als bei dem ersteren Gifte bis zu 2,5 D. D Linsenkrümmung wird in dem betreffenden Meridian stärker[4]).

Der Uebergang des Mittels in das Kammerwasser vollzieht sic sicher[5]). Ein so alkaloidisirtes Kammerwasser besitzt unter Andere myotische Eigenschaften. Der Beweis ist nicht schwer zu führen, wei man, wie Donders es that, nach wiederholter starker Einträufl ung d Physostigmins die entleerte Flüssigkeit lange Zeit mit dem Auge, in da sie eingeträufelt wurde, in Berührung lässt. Nach Abtragen der obe flächlichen Hornhautschichten tritt die myotische Wirkung schneller e — ein weiterer Beweis für das Eindringen in die Vorderkammer.

---

1) Laqueur bei Leber, Graefe-Saemisch, Handbuch. 2. Aufl. Cap. XI. S. 37

2) Grönholm, Arch. f. Ophthalm. Bd. XLIX. S. 27.

3) Ulrich, Archiv f. Augenheilk. Bd. XII. S. 161.

4) Brandes, Arch. f. Augenheilk. Bd. XLIX. 1904. S. 255.

5) Die Absonderungsgeschwindigkeit der intraocularen Flüssig keit wird durch Physostigmin auf etwa die Hälfte herabgesetzt. Auch die Blut menge des behandelten Auges sinkt um $^1/_4$—$^1/_2$ des normalen Auges. Ursach dieser Veränderungen kann nicht die Myosis sein, weil zeitliche Differenzen bestehe (Grönholm, l. c.).

2. Die Pupillenverengerung.

Die Myosis nach Physostigmin ist nicht bei allen Thieren gleich. Katzen und Hunde reagiren stark, Kaninchen, Amphibien, Fische nur wenig, beziehungsweise gar nicht auf das Mittel. Abweichend hiervon gab v. Graefe an, dass Kaninchen stärker als Hunde davon beeinflusst werden. Ein Tropfen einer Lösung von 0,5 : 100 Physostigminsalicylat erzeugt bei Katzen eine hochgradige Myosis; aber selbst bei diesen Thieren lässt sich die Pupille nicht bis zur Berührung der Irisränder verkleinern.

Wendet man bei Tauben sehr kleine Mengen des genannten Salzes an, so merkt man nur ein lebhaft gesteigertes Oscilliren der Iris mit verstärkter Neigung zur Contraction, die aber immer wieder verschwindet; erst bei stärkerer Giftwirkung gewinnt der Sphincter die Oberhand und bringt die Pupille zu maximaler Contraction ($1^1/_2$ mm Durchmesser). Im Verlaufe einiger Minuten giebt diese etwas nach, die ein wenig weiter gewordene Pupille reagirt aber nicht auf Lichtwechsel[1]).

Bei Menschen sah man nach Einbringen des Calabarextractes die Pupillen sich in acht bis vierzehn Minuten verengern und zwei bis drei Tage so bleiben.

Eine Physostigmin-Lösung von 1 : 12800 ist die schwächste, die auf die Iris wirkt[2]).

Ein Tropfen einer 0,5 procentigen Lösung lässt nach wenigen Minuten die Pupille sich verengern. Das Minimum erscheint nach einer Stunde. Die Pupillendifferenz ist noch messbar nach drei Tagen.

Zwei Tropfen einer 0,5 procentigen Lösung im Zwischenraume von einer Minute eingeträufelt, erzeugten fast unmittelbar danach Verengerung. Der Eintritt des Minimums erfolgte etwa nach 50 Minuten, die Dauer betrug mehr als eine Stunde[3]).

Ein Tropfen einer einprocentigen Lösung veranlasste nach 15 Minuten eine stärkste Myosis, die bis zu 72 Stunden anhielt.

Nach Einträufelung eines Tropfens einer zweiprocentigen Lösung erschien nach zehn Minuten eine Verengerung der Pupille, der bei manchen Menschen eine minimale Erweiterung vorangeht. Die Myosis erreichte zwischen 15 und 20 Minuten ihr Maximum[4]).

Auf die folgende Art sieht man die Verengerung eintreten[5]):

Man bemerkt zuerst eine etwas stärkere Verengerung, die aber sogleich wieder zurückgeht. Nach kurzer Zeit folgt eine ebenso starke Verengerung, die auch bald wieder nachlässt, und so fort mit immer stärkeren Contractionen. Die kleinen Schwankungen des Pupillendurchmessers (Unruhebewegungen), welche man am normalen Auge sieht, sind dabei nicht aufgehoben. Die Wirkung erfolgt also stossweise, und ebenso verhält es sich mit dem Ciliarmuskel, wie man an den schmerzhaften Accommodationsimpulsen und den rasch wechselnden Zerstreuungs-

1) Meyer, Archiv f. experim. Pathol. Bd. XXXII. 1893. S. 113.
2) Jaarsma, Inaug.-Dissert. Leiden. 1881.
3) Zehender, Klin. Monatsbl. f. Augenheilk. 1880. No. 7.
4) Mohr, Arch. f. Ophthalmol. Bd. XXIII. H. 2. S. 161.
5) Laqueur, Arch. f. Augenheilk. Bd. XXXVIII, Heft 2.

kreisen fixirter naher Objecte merkt. Es steht dieser Vorgang in einem Gegensatze zu den Mydriaticis, deren Wirkung viel gleichmässiger erfolgt.

v. Graefe[1]) beobachtete in einer gewissen Periode hippusähnliche Schwankungen der Pupille von geringer Excursion, welche so schnell sind, dass ein fremder Beobachter sie leicht übersieht. Am besten könne man sie selbst beobachten bei entoptischer Betrachtung des Pupillarbildes.

Die Form der Pupille ist[2]) anfangs oval mit grösster Achse vertikal. Erst bei maximaler Wirkung wird sie rund.

Die Angabe liegt vor, dass sehr grosse Gaben, z. B. 0,01 g Physostigmin den Sphincter lähmen, also die Pupille erweitern. Ebenso wie Atropin soll es auf die Froschpupille gerade umgekehrt wirken, wie auf die menschliche[3]). Eine Nachprüfung hat dies nicht bestätigen können, obgleich eine zehnprocentige Lösung und zuletzt 0,01 g trockenes Physostigmin verwendet wurden, so dass eine starke Keratoconjunctivitis mit seröser Chemose entstand[4]).

Bei starker Focalbeleuchtung wollte man eine Erweiterung der Pupille in ovaler Form gesehen haben, welche danach sich wieder verengerte. Dieses räthselhafte Phänomen finde sich auch am Kaninchenauge bei mittleren Graden der Wirkung[5]). Diese Beobachtung kann deswegen nicht berücksichtigt werden, weil sie nach Einträufluug eines alkoholischen Extractes gemacht wurde.

Die Lichtreaction der Pupillen ist fast immer, wenn auch schwach, erhalten, und zwar sowohl die directe wie die consensuelle.

Auch die innerliche Vergiftung mit Calabarbohnen oder Physostigmin kann Pupillenverengerung erzeugen. Diese ist aber sicher weniger häufig als die unter entsprechenden Verhältnissen zu Stande kommende Atropin-Erweiterung. In einer Massenvergiftung von 46 Menschen, meist Kindern, mit Calabarbohnen, wurden 10 Fälle auch auf eine Pupillenverengerung untersucht. Sie trat nur drei Mal ein[6]). Von zwei anderen Knaben, die die üblichen allgemeinen Symptome: gastrische Beschwerden, Muskelschwäche, Pulsverlangsamung, Prostration aufwiesen, hatte einer Myosis[7]).

Neben Myosis erschienen bei einigen der Vergifteten Schwindel und Doppeltsehen und in einem Selbstversuche Trübung des Gesichts[8]).

Die subcutane Anwendung zu therapeutischen Zwecken verursachte neben sonstigen Vergiftungserscheinungen auch Pupillenverengerung[9]).

1) Grafe, Archiv f. Ophthalm. Bd. IX. Abth. 3. S. 91.
2) Schelske, Klin. Monatsbl. f. Augenheilk. 1863. S. 381.
3) Rossbach und Fröhlich, Würzb. Verhandl. N. F. Bd. 5.
4) Krenchel, Arch. f. Ophthalm. Bd. XX, Abth. 1, S. 143.
5) Schelske, l. c.
6) Evans and Cameron, Medic. Tim. and Gaz. 1865, 15. Oct. p. 406.
7) Young, Edinb. med. Journ. 1865, Aug. p. 192.
8) Fraser, l. c.
9) Lodderstaedt, Berl. klin. Wochenschr. 1888. No. 17.

Bei stark mit Physostigmin vergifteten Thieren kann man in dem Stadium der Respirationsstörungen bei Exophthalmus gar nicht selten Pupillenerweiterung beobachten.

Es giebt Fälle, in denen die Athembeschwerden nicht so schwer gewesen zu sein scheinen, dass die paradoxe Pupillenerweiterung sich daraus erklären liesse, und um so weniger, als sie noch über das Stadium der acuten Vergiftung hinaus mehrere Tage anhielt.

Zwei Mädchen von 18 und 24 Jahren nahmen in selbstmörderischer Absicht je 0,05 g Eserin. Es traten darauf ein: Starkes Erbrechen, vorübergehende Bewusstlosigkeit, Röthung des Gesichtes, voller und stark gespannter Puls. Die Respiration war flach und sehr beschleunigt. Bei der einen Erkrankten bestand ausserdem vorübergehend gänzliche Bewegungsunfähigkeit. Die Pupillen waren bei beiden ad maximum erweitert und ohne Lichtreaction. Es wurde über starke Leibschmerzen geklagt. Die Erscheinungen dauerten bei dem einen Mädchen nur 24 Stunden, die andere klagte noch einige Tage über Leibschmerzen. Erweiterung und träge Reaction der Pupillen bestanden bei beiden noch mehrere Tage lang[1]).

Wie bei den Versuchen, die Wirkungen anderer Stoffe auf die Pupillenweite zu erklären, so gehen auch hier die Meinungen so auseinander, dass an eine Vereinigung nicht zu denken ist. v. Graefe sah in der Myosis eine krampfhafte Erregung des Sphincter pupillae mittelst der Ciliarnervenäste des Oculomotorius.

Von den beiden in Betracht kommenden Nerven befinden sich zweifellos die Endigungen des Oculomotorius in einem Erregungszustande, wie der gleichzeitig vorhandene Krampf des Sphincter und der Accommodation beweist. Es fragt sich nur, ob und in wie weit auch der Sympathicus beeinflusst wird. Vollständig gelähmt wird er nicht, da bei Kaninchen und Hunden eine Reizung des Sympathicus, auch am stark calabarisirten Auge immer noch einige Erweiterung der Pupille hervorruft. Auch nach langsamem Tode durch Vergiftung mit eingeträufeltem Calabar bleibt der Sympathicus noch erregbar. Hiermit übereinstimmend ist nach einseitiger Durchschneidung des Sympathicus vor oder nach Anwendung des Calabar auf beiden Seiten, die Pupille auf der durchschnittenen Seite enger.

Auch bei vollständiger Lähmung des Oculomotorius fand Donders noch eine ebenso starke Calabarwirkung wie gewöhnlich. Die peripheren Nervenendigungen des Oculomotorius blieben somit erregbar. Wenn indessen eine Lähmung des Sympathicus auch nicht anzunehmen ist, hält es Donders doch für wahrscheinlich, dass seine Erregbarkeit herabgesetzt wird, weil ihm eine so kräftige und so lange dauernde Contraction, wie sie durch Calabar erreicht wird, ohne Herabsetzung der Wirksamkeit des Dilatator kaum erklärlich sei.

Für eine Sympathicuslähmung haben sich mehrere Stimmen erhoben, da man sogar unter der Wirkung des Calabar eine progressive Abnahme seiner Erregbarkeit und bei schwindender Vergiftung seine allmähliche Wiederherstellung festgestellt haben wollte.

---

1) Leibholz, Vierteljahrsschr. f. ger. Med. 1892, 3. Folge, Bd. III, H. 2.

Schliesslich ist auch noch die dritte Möglichkeit durch Versuche gestützt worden. Nicht die Oculomotoriusendigungen sondern der Sphinctermuskel selbst soll durch Physostigmin erregt werden[1]).

Die Verengerung der Atropinpupille durch Physostigmin, die stets gelingt, auch wenn man gleiche Dosen von beiden Substanzen zur Anwendung bringt, wird als ein zwingender Beweis hierfür angesehen. Sind die Endigungen des N. oculomotorius durch Atropin ganz gelähmt, so könnte die Pupille durch nichts anderes als durch die directe Reizung des Sphincter verengt werden; das Physostigmin muss also den Muskel selbst treffen, d. h. wenigstens Theile, die peripherischer gelegen sind, als diejenigen, auf welche das Atropin einwirkt[1]).

Man sieht, dass eine absolute Entscheidung nicht getroffen werden kann. Unserer Meinung nach handelt es sich nicht ausschliesslich um eine Einwirkung auf die Oculomotoriusendigungen, aber auch nicht allein um eine solche auf den M. sphincter. Bei dem wahrscheinlich synergetischen Eingreifen mehrerer Systeme für die Pupillenweite, wird überhaupt nicht ein einziges als ausschliessliche Wirkungssphäre des Physostigmin oder ähnlicher Stoffe in Frage kommen.

3. Der Einfluss auf die Accommodation.

Das Verhalten der Accommodation war in einer Versuchsreihe[2]) sehr schwankend, ebenso wie die Wirkung auf das Allgemeinbefinden. Die Accommodation blieb zwar niemals ganz unbeeinflusst von einer ein- bis zweiprocentigen Lösung, doch war die Veränderung mehrmals nur minimal. So wurde z. B. einmal aus Emm. nur Myop. $^1/_{60}$ bis $^1/_{50}$, beziehungsweise aus H $^1/_{20}$ nur H $^1/_{30}$. In anderen Fällen zeigte sich Myopie höchsten Grades, besonders nach mehrmaligem Einträufeln.

Meist tritt in den ersten fünf bis zehn Minuten vor der Myose Accommodationskrampf ein, spätestens erst nach 35 Minuten. Derselbe nimmt rasch zu und bald wieder ab; nach wiederholtem Einträufeln dauerte er einmal 80 Minuten. Sein Maximum lag zwischen 20 und 40 Minuten. Der grösste Refractionszuwachs betrug je einmal $^1/_{60}$, $^1/_{50}$, $^1/_{20}$, $^1/_{10}$, $^1/_9$, $^1/_7$, $^1/_{5^1/_2}$, $^1/_{4^1/_2}$, $^1/_4$, $^1/_{3^1/_2}$, $^1/_3$ und zweimal $^1/_{2^1/_2}$.

Der Nachlass erfolgte immer langsamer, als das Ansteigen. Die Dauer hing natürlich ebenfalls ab von der Art der Applikation. In einem Falle war noch nach 15 Stunden Sehstörung vorhanden.

Uebersichtlicher sind die folgenden Ergebnisse und vielleicht auch bezüglich der Dosirung exacter.

Ein Tropfen einer zweiprozentigen Lösung liess den

Fernpunkt sich nähern nach . . .	5 Min.
Maximum in	20 „
Dauer	15 „
Contractionswirkung in der Akme . .	5,0 D.

1) Harnack, Arch. f. exper. Path. u. Pharmak. Bd. XII. 1880. S. 337.

2) v. Reuss, Arch. f. Ophthalm. Bd. XXIII. Abth. 3.

Nach zwei Stunden war die Wirkung beendet. Die Brechkraft des Auges schien jetzt sogar etwas abzunehmen. Während der Akme machte sich die Stärke der Contraction durch Linsenschlottern bemerkbar.

Der Nahepunkt rückte in den ersten fünf Minuten um 0,5 D. hin aus. Die Akme des Hereinrückens lag zwischen 25 und 30 Minuten und betrug gleichfalls 5,0 D. Während der ersten 25 Minuten verkürzte sich die Accommodationsbreite durch schnelleres Hereinrücken des Fernpunktes. Beim Nachlassen rückte der Nahepunkt zuerst ab. Von der 40. Minute ab blieb die Accommodationsbreite etwas vergrössert, durchschnittlich um 0,75 D, im Vergleiche zu dem anfänglichen Zustande[1]).

Umgekehrt fand man die Wirkung auf den Fernpunkt bei einer einprocentigen Lösung nach einer Stunde fast aufgehoben, während der Nahepunkt noch herangerückt war. Nach 48 Stunden hatte erst der Nahepunkt wieder seine normale Lage[2]).

Viel unbestimmter lauten die folgenden Angaben:

Ein Tropfen einer 0,5procentigen Lösung von Physostigminum salicylic. wurde je einem Gesunden in ein Auge gebracht. Danach erschienen bei dem Einen heftige Schmerzen bei der Accommodation, so dass die Lage des Nahepunktes sehr schwer zu bestimmen war. Eine gesteigerte Accommodation liess sich mit Sicherheit nicht feststellen. Bei zwei Versuchen erschien der Nahepunkt etwas abgerückt. Später wurde er angenähert gefunden. Die Accommodationsstörung hielt mit der Pupillenverengerung ungefähr gleichen Schritt.

Zwei Tropfen einer 0,5procentigen Lösung, in einer Zwischenzeit von einer Minute eingeträufelt, ergaben ebenfalls keine deutliche Beeinflussung der Accommodation. In einer dritten Beobachtungsreihe mit denselben Dosen wurde der Nahepunkt anfangs etwas hereingerückt, später wieder etwas weniger nahe gefunden, aber näher als vor der Einträufelung.

Nach diesen Ergebnissen wurde die Wirkung des Physostigmins auf die Accommodation für zweifelhaft gehalten[3]).

Fünfzehn Minuten nach Einbringung einer einprocentigen Lösung in ein Auge mit:

Nahepunkt 8,0 D und Fernpunkt ∞ war:
„ 12,5 D „ „ 5,0 D und nach $1^1/_2$ Stunden:
„ 12,8 D „ „ wieder normal.

Der stärkste Spasmus der Accommodation dauerte nie länger, als $1^1/_2$ Stunden. Bei schwachen Gaben äusserte sich die Wirkung zunächst in einer Vergrösserung der Accommodationsbreite durch Anrücken des erreichbaren Nahepunktes. Der Fernpunkt begann ebenfalls sich anzunähern bei einer Lösung 1 : 800[4]).

Die erhöhte Erregbarkeit des Ciliarmuskels bei kleinen Dosen giebt sich auch dadurch zu erkennen, dass bei binoculärem Sehen das eingeträufelte Auge immer auf einen näheren Punkt eingestellt ist, als das

1) Mohr, l. c.
2) Königstein, Wien. Med. Presse. 1877. No. 38.
3) Zehender, l. c.
4) Jaarsma, Inaug.-Dissert. Leiden. 1880.

andere, zu einer Zeit, wo beim Blick in die Ferne noch keine Accommodationsanspannung bemerkbar ist[1]).

Dieses von Donders und seinen Schülern schon mit Calabarextract gewonnene Ergebniss, dass nämlich zuerst der Nahepunkt hereingerückt wird, ohne dass Myopie entsteht, also der Fernpunkt unverändert bleibt, wurde auch weiterhin für das Physostigmin bestätigt[2]).

Gegenüber dem ähnlich wirkenden Muscarin besitzt das Physostigmin eine leichtere Einwirkung auf die Pupille, und eine geringere, erst in grösseren Dosen auftretende auf die Accommodation, und während Physostigmin zunächst nur eine Steigerung der Accommodationsleistung und erst in stärkeren Mengen einen Spasmus hervorruft, wirkt auch hier Muscarin umgekehrt[2]).

Wir selbst fanden, in Uebereinstimmung mit Anderen, die Wirkung auf die Accommodation derjenigen auf die Pupille vorausgehend. Nach einem Tropfen einer einprocentigen Lösung trat dieselbe nach etwa vier Minuten ein, gleichzeitig mit einem unangenehmen spannenden Gefühle im Bulbus. Das erste Anzeichen war ein vorübergehendes Verschwinden entfernter Gegenstände. Die Pupille zeigte zu dieser Zeit noch keine Veränderung, sondern es trat die erste Spur von Verengerung erst mehrere Minuten später ein und zwar zunächst auch nur vorübergehend. Umgekehrt verhält sich die Dauer der Wirkung. Die Myose kann noch mehr als 24 Stunden fortbestehen, nachdem die Lage des Fernpunktes wieder normal ist.

Das Ergebniss dieser sich vielfach widersprechenden Beoachtungen ist wohl dahin zusammenzufassen, dass das Physostigmin schon in schwächerer Dosis auf die Pupille wirkt, als auf die Accommodation, dass aber bei genügender Dosis die Beeinflussung der Accommodation sich in der Regel früher bemerkbar macht, als die ersten Veränderungen der Pupille[3]).

Die Zweifel bezüglich der Einwirkung des Physostigmins auf den Nahepunkt, der oft wegen schmerzhafter Accommodation gar nicht bestimmbar ist, oder sogar abgerückt erscheint, sind neuerdings gewachsen. Man fand nämlich bezüglich des Nahepunktes nur eine scheinbare Annäherung um 1,5 D, welche auf die Verengerung der Pupille zurückgeführt wurde. Der wirkliche Nahepunkt, mit verschiedenen Methoden bestimmt, blieb dagegen die ganze Zeit genau an der gleichen Stelle. Es wurde also durch das Eserin keine stärkere Wölbung der Linse herbeigeführt als beim normalen Accommodationsvorgange[4]. Gegenüber diesem Ergebnisse versteht man nicht die ebenfalls mitgetheilten ungeheuerlichen Werthe, wonach ein Hereinrücken des Nahepunktes bis zu 13,89 D bei jugendlichen, sogar um 18,57 D bei presbyopischen Augen gefunden sein soll[5]).

Die Durchschnittswerthe aus diesen letzteren Versuchen, welche an sechs theils emmetropischen, theils ammetropischen Augen von 17 bis 32 Jahre alten Personen, sowie an sechs presbyopischen und in geringem

1) Donders, Ophthalmol. Gesellsch. 1863.
2) Krenchel, Arch. f. Ophthalmol. Bd. XX. Heft 1. Vergl. oben Jaarsma.
3) v. Reuss und Mohr, locis citatis.
4) Hess, Archiv f. Ophthalmol. Bd. XLIX. Abth. 2. S. 245.
5) Lang und Barret, Ophthalm. Hosp. Rep. Vol. XI. 1887. p. 130 f. f.

Grade hypermetropischen Augen angestellt wurden, ergeben sich aus der folgenden Tabelle. Benutzt wurde eine $^1/_2$—1 procentige Physostigminlösung.

	Fernpunkt		Nahepunkt		Pupille		Zunahme d. Accommodationsbreite		Abnahme d. Accommodationsbreite	
	Presbyopie	nicht Presbyopie	Presbyopie	nicht Presbyopie	Presbyopie	nicht Presbyopie	Presbyopie	nicht Presbyopie	Presbyopie	nicht Presbyopie
Beginn d. Wirkung	5,83 Min	7,33 Min.	5 Min.	4,33 Min.	5,55 Min.	4,83 Min.				
Zeit d. Maximalwirkung	20 Min.	15,67 Min.	22,22 Min.	26,17 Min.	15 Min.	20,83 Min.	51,87 Min.	52,67 Min.		
Maximaler Betrag d. Wirkung in Dioptrien	3,58	5,85	10,38	9,15			9,24 D = 2,16 der normalen Accommodationsbreite (4,28)	6,89 D = 0,77 der normalen Accommodationsbreite (8,95)	1,09 D = 0,33 der normalen Accommodationsbreite	2,26 D = 0,25 der normalen Accommodationsbreite

Wie diese Tabelle zeigt, rückt der Nahepunkt früher heran als der Fernpunkt, allein die maximale Annäherung tritt früher ein für Fernpunkt als Nahepunkt. Die Verengerung der Pupille erfolgt später als die Wirkung auf die Accommodation, doch hört die letztere früher auf. In der ersten Stunde ist die Wirkung ungleich, so dass klonische Spasmen der Accommodation auftreten. Die Hornhautkrümmung änderte sich nicht.

Bei Presbyopen wird der Fernpunkt nicht so stark angenähert, der Nahepunkt aber in demselben absoluten, also in grösserem relativem Maasse. Solche Augen zeigten aber grosse Verschiedenheiten[1]).

Durch ophthalmometrische Messungen wurde eine geringe Verkleinerung des Hornhautradius gefunden, welche dem Maximum der Accommodationsspannung nachfolgt. Es wird vermuthet, dass dieselbe durch die Contraction des Ciliarmuskels hervorgerufen werde[2]).

4. Anderweitige Augenstörungen durch Physostigmin.

a) Muskelgleichgewicht.

Eine Störung des Muskelgleichgewichtes kommt vor. Zur binoculären Fixation bedurfte es einer vermehrten Willensanspannung auf den Musculus internus, und vertikal brechende Prismen ergaben eine Insufficienz. In einem Falle erschien eine präexistirende Insufficienz weit grösser als vorher. Es handelt sich hier aber nicht um eine directe

1) Lang und Barrett, l. c.
2) v. Reuss, l. c.

Wirkung auf die Muskeln, sondern die Erklärung ist durch die Accommodationsstörung gegeben, indem in Folge der verminderten Accommodationsanstrengung die Contraction der Interni eine weniger energische ist[1]).

b) Sehstörungen durch Veränderungen von Pupille und Accommodation.

Zur Erklärung der Sehstörungen müssen verschiedene Wirkungen des Physostigmins in Betracht gezogen werden. Zunächst die Myose. Dieselbe vermindert den Lichteinfall in das Auge. Es war schon den älteren Beobachtern aufgefallen, dass hierdurch die Helligkeit der Objecte vermindert wird. Bowman berichtet, dass ihm Alles in gedämpfter Beleuchtung wie bei einer Sonnenfinsterniss erschienen sei. Man erhält denselben Eindruck, wenn man durch ein Diaphragma mit kleiner Oeffnung blickt. v. Graefe stellte fest, dass diese Verdunkelung bei einem irislosen Patienten ausblieb. Diese Erscheinung dauert in der Regel nicht länger als einen Tag in Folge der allmählichen Adaptation der Netzhaut. Eine wesentliche Herabsetzung der Sehschärfe wird hierdurch nicht bedingt.

Das myosirte Auge zeigt aber eine Abnahme der Sehschärfe bei geringeren Beleuchtungsgraden. Während bei Tageslicht keine Differenz festzustellen ist, kann die Sehschärfe im Vergleiche zu derjenigen des zweiten Auges auf $^2/_3$, $^1/_2$ und darunter sinken.

Diese Angabe von Graefe's hat bei den späteren Autoren wenig Berücksichtigung gefunden. Auf Grund von Nachprüfungen, welche wir anstellten, können wir dieselbe vollkommen bestätigen. Bei heller Tagesbeleuchtung fanden wir die Sehschärfe nicht wesentlich beeinträchtigt, obschon die einzelnen Vierecke auf den Punkttafeln[2]) weniger hell erschienen als dem nicht eingeträufelten Auge und einen mattgrauen Ton annahmen, waren die einzelnen Punkte immer noch erkennbar[3]). Nahm nun die Beleuchtung ab, zum Beispiel bei eintretender Dämmerung, so sank die Sehschärfe auf dem eingeträufelten Auge auffallend rasch, zum Beispiel wurde auf demselben eine Sehschärfe von $^1/_{16}$ festgestellt, bei Sehschärfe = 1 auf dem anderen, also bei einer Beleuchtung, welche beim normalen Auge noch keine Herabsetzung der Sehschärfe bedingt. Nach einer Weile war die Sehschärfe = $^1/_{32}$, beziehungsweise = $^1/_8$. Als zuletzt nur noch der einer Sehschärfe von $^1/_{200}$ entsprechende Punkt mit dem eingeträufelten Auge soeben wahrgenommen werden konnte, war auf dem anderen die Reihe $^1/_{16}$ noch deutlich. Wurden die Proben nunmehr durch künstliches Licht wieder stärker beleuchtet, so war das ursprüngliche Verhältniss wiederhergestellt. Bei allmählicher Herabsetzung der Helligkeit liess sich leicht wieder eine solche finden, bei der die Sehschärfe auf dem eingeträufelten Auge schon auf $^1/_{16}$ gesunken war, während sie auf dem anderen noch = 1 blieb und so fort. Die durch

1) v. Graefe, Arch. f. Ophthalm. Bd. IX. Abth. 3. S. 110.

2) Guillery, Sehproben. 1891.

3) Man könnte dies als erneuten Beweis dafür anführen, dass die Wahrnehmbarkeit solcher Punkte in weiten Grenzen unabhängig ist vom Lichtsinne, wenn ein solcher nach den Versuchen von Aubert, Groenouw und Guillery überhaupt noch erforderlich wäre.

die Accommodationsspannung entstandene Myopie wurde selbstverständlich durch ein entsprechendes Concavglas corrigirt.

Es handelt sich hier um keine specifische Eserinwirkung, sondern die Erscheinung beruht lediglich auf der Myosis. Ein Versuch mit einer feinen, vor das Auge gehaltenen Diaphragmaöffnung ergiebt ganz dasselbe. Wir sahen auch hier bei abnehmender Beleuchtung auf dem betreffenden Auge die Sehschärfe verhältnissmässig viel rascher sinken als auf demjenigen, welches mehr Licht erhält.

Weit erheblicher wird die Sehschärfe durch die Accommodationsstörung beeinträchtigt. Nicht nur kann ein anhaltender sehr schmerzhafter Accommodationskrampf entstehen, sondern derselbe auch vorübergehend durch jeden Versuch, die Accommodation anzuspannen hervorgerufen werden, wodurch ein scheinbares Abrücken des Nahepunktes bedingt werden kann. Auch das Spannungsgefühl im Auge, welches zeitlich mit dem Beginne der Wirkung auf den Ciliarmuskel zusammenzufallen scheint, ist schon sehr lästig und für Manche geradezu beunruhigend. Eine Kranke von Bowman sprach von einem eigenthümlichen hüpfenden Gefühle in der Ciliargegend, welches bei jedem Versuche zu Lesen eintrat.

Die Sehschärfe in die Ferne nimmt ab, besonders bei Emmetropen. Im Beginn der Störung bemerkt man häufig ein plötzliches Verschwinden und wieder Deutlichwerden entfernter Gegenstände.

v. Graefe beobachtete ein vorübergehendes Sinken der Sehschärfe auf $^1/_2$ für mehrere Minuten. Die Buchstaben erschienen in unruhigen Umrissen und verschwommen, und zwar zeigte sich dieses in der Entwickelungsperiode der Accommodationsstörung, während bei erreichter Höhe die Sehschärfe sich fast wieder hergestellt hatte. Er führt dies auf eine mangelnde Stabilität im Brechzustande zurück, analog den in jener Periode vorhandenen Schwankungen der Pupillargrösse. Ein Beobachter konnte durch eine ganz besondere, aber schmerzhafte Anstrengung die Objekte für einen Augenblick zur Klarheit und die Sehschärfe zur Höhe bringen. Die hierzu erforderliche Anstrengung verminderte sich allmählich.

Durch die Calabarwirkung sollte auch ein gewisser Grad von Astigmatismus entstehen können. Beim Vergleiche von horizontalen und vertikalen Linien fand man vor der Einträufelung den Nahepunkt für erstere in neun, für letztere in zehn Zoll. Achtzehn Stunden nach der Einträufelung war bei sehr schmaler Pupille beiderseits der Nahepunkt für horizontale Linien in sieben, für verticale in neun Zoll. Es hatte sich also der Astigmatismus gesteigert, was auf Veränderungen an der Linse zurückgeführt wird[1]).

Durch Selbstbeobachtungen konnten wir uns von irgend welchen Wandlungen eines vorhandenen Astigmatismus nicht überzeugen.

Die Accommodationsstörung ist auch die Ursache der Makropsie. Sie entsteht aus analogen Gründen, wie die Mikropsie beim Atropin. Sie ist demnach hier am deutlichsten in der Gegend des Fernpunktes, also bei dem Bestreben, den Sphincter möglichst zu erschlaffen. Verfährt man ebenso wie es beim Atropin angegeben worden ist, nämlich, dass man sich allmählich einem Gegenstande nähert, bis

1) Bowman, Klin. Monatsbl. f. Augenheilkunde. 1863. S. 370.

man ein klares Bild erhält, so ist die Erscheinung unverkennbar, aber immerhin finden wir sie bei Weitem nicht so aufdringlich, wie die Mikropsie beim Atropin.

Gelegentlich kommt Doppeltsehen vor, welches man geneigt war ebenfalls auf die Accommodationsstörung zurückzuführen[1].

Eine eigenthümliche Art von Sehstörung, welche auch bei der Mydriaticis geschildert wurde, finden wir nirgends erwähnt und doch ist dieselbe vielleicht nicht weniger belästigend, als eine der bisher besprochenen. Man bemerkt auf dem eingeträufelten Auge beim Eintreten der Accommodationsspannung, sowie dieselbe eine gewisse Höhe erreicht hat eine Empfindung, als ob irgend welche Fremdkörper an den Wimpern hingen und ist fortwährend in Versuchung, dieselben fortzuwischen, bis man merkt, dass es die Wimpern selbst und zwar hauptsächlich die des Oberlides sind, deren Bild sich zeigt. Gleichzeitig wird die ganze unmittelbare Umgebung des Auges viel deutlicher, der Nasenrücken springt mehr vor als sonst, und es drängt sich immer das Bild derjenigen Seite der Nase auf, welche dem eingeträufelten Auge entspricht, selbst wenn diese dunkel und die andere nach dem Lichte gewandt ist. Es dauert eine ganze Weile, bis man sich an diese neuen Eindrücke gewöhnt hat, und die Störung abnimmt.

Dieselbe beruht zum Theil auf der durch die starke Accommodationsanspannung herbeigeführten Erweiterung des Gesichtsfeldes. Dass ein solche stattfindet, konnten wir am Perimeter deutlich feststellen. Dieselb betrug 4°—5° auf der Höhe der Wirkung. Selbst die stärkste Myos kann diese Erweiterung des Gesichtsfeldes nicht verhindern, wie sich an den in Betracht kommenden optischen Verhältnissen leicht ableiten lässt[2]. Indem nun die dem Auge benachbarten Theile ihr Bild in grösseren Umfange auf die Netzhaut werfen, als unter normalen Verhältnissen entstehen jene ungewohnten und belästigenden Eindrücke. Es besteh also die paradoxe Erscheinung, dass eine Erweiterung des Gesichtsfelde durch ihr plötzliches und einseitiges Auftreten nicht einen Vortheil dar stellt, vielmehr eine entschiedene Sehstörung verursacht.

Abgesehen hiervon erhält man aber auch durch die fortwährend Accommodationsanspannung, namentlich beim Blicke in die Ferne, an dem eingeträufelten Auge viel schärfere Bilder von den dem Auge nahe Gegenständen als auf dem anderen. Deshalb ist hier die Störung deu licher beim Blicke in die Ferne, bei den Mydriaticis verhält es sich an dort angeführten Gründen umgekehrt.

Die Accommodationsanspannung ist aber nicht die einzige Ursach dieser Störung. Am Morgen nach dem Versuche fanden wir die Accommodation wieder normal, aber die Erscheinung doch noch, wenn auch schwächer, vorhanden. Das Einzige, was von der Physostigminwirkung übrig geblieben war, war eine noch recht erhebliche Myose. Die durch diese herbeigeführte Verminderung der Zerstreuungskreise genügt also ein so viel deutlicheres Bild der Wimpern hervorzurufen, dass dasselb störend auffällt, namentlich, wenn man einmal darauf aufmerksam ge worden ist.

Dieser Einfluss der Pupillenenge ist ganz frappant, wenn man in da

1) v. Zehender, Klin. Monatsbl. f. Augenheilkunde. 1880. S. 242.
2) Guillery, Arch. f. Augenheilkunde. Bd. XXXVI. S. 272.

myotische Auge ein Mydriaticum einträufelt. Die Störung schwindet dann allmählich, und wenn sie ganz beseitigt ist, kann man sich im Spiegel überzeugen, dass die Pupillen gleich sind. Bei fortschreitender Mydriasis unter Mitwirkung der Accommodationslähmung geht sie alsdann auf das nicht eingeträufelte Auge über, wie unter Atropin auseinandergesetzt worden ist.

c) Der Augenhintergrund.

Eine Untersuchung des Augenhintergrundes lässt sich wegen der Enge der Pupillen nur schwer vornehmen. An iridectomirten Augen wollte man wurmförmige Bewegungen der Retinalgefässe auf der Papille und in deren nächster Nähe beobachtet haben, die ganz unabhängig von den Herzcontractionen verliefen. Diese Bewegungen wiederholten sich acht bis zehn Mal in der Minute[1]). Mit dem Corneamikroskope konnte man am Limbus corneae des menschlichen Auges in einzelnen Fällen Pulsation kleinster Arterien feststellen, ähnlich wie auf der Froschschwimmhaut nach Aufträufeln von Physostigmin in 35 Minuten Pulsationen der kleinsten Arterien entstehen.

Die Retinalvenen wurden gegenüber den Arterien etwas verengt gefunden. Pulserscheinungen vermisste man ganz. Die Ciliarfortsätze schwollen an und rückten vor, so dass sie sich in dem Zwischenraum eines Coloboms nach Iridectomie nach aussen umschlugen und so über das Niveau der Irisfläche sich vorwölbten. Hierdurch wurden nachtheilige Blutungen bei Glaucom befürchtet[2]).

Andere sahen niemals Zeichen von Hyperämie des Ciliarkörpers oder von Blutungen nach Anwendung des Physostigmins[3]). An einem irislosen Kranken wurde eine Veränderung an den sehr deutlich sichtbaren Ciliarfortsätzen vermisst[4]). Ein Vorrücken derselben wurde aber an Iridectomirten beobachtet[5])

d) Intraocularer Druck.

Bezüglich der Einwirkung des Physostigmins auf den intraocularen Druck ist nur in so weit wissenschaftlich eine Einigung erzielt worden, als die Druckherabsetzung bei Glaucom anerkannt ist. Ausnahmen kommen indessen auch von dieser Regel vor.

Die Differenz des normalen von dem durch Physostigmin herabgesetzten intraocularen Druck beträgt bei Kaninchen und Katzen 5—10 mm Quecksilber.

Bei Katzenaugen geht der Druckminderung eine vier bis neun Minuten nach der Einträufelung beginnende und fünf bis elf Minuten anhaltende Druckerhöhung voraus, die bei dem Kaninchen fehlt.

Die Drucksenkung kann ohne Myosis erfolgen.

Die Blutmenge des Kaninchenauges wird durch Physostigmin um

1) Mohr, l. c.
2) Weber, Arch. f. Ophthalm. Bd. XXII, S. 221.
3) Laqueur, l. c.
4) v. Graefe, l. c.
5) Hess, Arch. f. Ophthalm. Bd. XLII, Abth. 1.

$^1/_4$—$^1/_2$ des Normalen herabgesetzt, und zwar allein durch Contraction der intraocularen Gefässe[1]).

Demgegenüber wurde behauptet, dass eine Druckminderung im normalen Menschen- und Kaninchenauge nicht nachweisbar sei[2]). Eine Druckminderung sollte in der vorderen Kammer, aber eine Drucksteigerung im Glaskörper zu Stande kommen[3]). Noch Andere glaubten, dass Physostigmin den Kammerdruck um ein Bedeutendes erhöhen kann, dass dies aber durch den druckherabsetzenden Einfluss der Myosis übercompensirt werde[4]). Durch manometrische und tonometrische Messungen wollte man auch eine kurzdauernde Erhöhung mit nachfolgender Verminderung des Druckes festgestellt haben, und schliesslich wird dem Physostigmin allgemein eine Drucksteigerung zugeschrieben[5]).

Glaucomanfälle scheinen mehrfach durch Physostigmin ausgelöst worden zu sein[6]). Nach einer Glaucom-Iridectomie sah man durch Eseringebrauch wiederholt einen acuten Anfall mit Aufhebung der vorderen Kammer entstehen, der jedesmal durch Atropin zur Heilung gebracht wurde[7]).

Nach versehentlicher Einträufflung einer Mischung von Eserin und Cocain trat ein heftiger Glaucomanfall ein. Jahre lang war bei dem Kranken ein Glaucom mit Myoticis ohne Nachtheil behandelt worden. Auch sonst ist festgestellt worden, dass Physostigmin bei Glaucom reizend und drucksteigernd wirken kann[8]).

c) Gesichtsfeld, Amblyopie, Muskeln.

Das durch functionelle Leiden concentrisch eingeengte Gesichtsfeld wird durch Eserin noch mehr eingeengt, ebenso wie bei der Accommodation durch Willensimpuls, aber in höherem Maasse[9]).

Erwähnt wurde bereits der Fall einer vollständigen Erblindung nach Anwendung von Physostigmin zur Beseitigung einer Atropinmydriasis.

Krämpfe im Orbicularis treten nicht selten auf. Die erste Zusammenziehung erfolgt in der Regel bei Gelegenheit des unwillkürlichen Lidschlages. Das Auge bleibt eine Weile geschlossen und kann nicht so schnell wieder geöffnet werden, wie das der anderen Seite. Dies wiederholt sich alsdann eine Zeit lang bei jedem weiteren Lidschlage.

Ausserdem stellt sich ein zuckendes Gefühl in einzelnen Theilen des Orbicularis ein, und es werden fibrilläre Zuckungen an den betreffenden

1) Grönholm, Arch. f. Ophthalm. Bd. XLIX, Abth. 3.
2) Laqueur, Arch. f. Ophthalm. Bd. XXIII, Abth. 3, S. 172.
3) Weber, Arch. f. Ophthalm. Bd. XXII, Abth. 4, S. 218.
4) Höltzke, Arch. f. Ophthalm. Bd. XXIX, Abth. 2, S. 1.
5) Pflüger, Ophthalm. Gesellsch. 1882.
6) Schnabel, cit. bei Pflüger l. c.
7) Pflüger, l. c.
8) Landsberg, Archiv für Augenheilkunde. Bd. IX, S. 65. — Knapp, ibid. Bd. VII, S. 257.
9) Groenouw, Arch. f. Ophthalm. Bd. XL, Abth. 2, S. 213.

Stellen sichtbar. In einem Selbstversuche bemerkte man dieselben sogar an dem nicht eingeträufelten Auge[1]).

Auch Nystagmus soll nach Eserineinträuflungen gelegentlich vorkommen. Er wird durch eine Reizung der Trigeminusendigungen erklärt, wobei das hintere Längsbündel den Reflexbogen herstellt[2]), und ist auch nach anderweitiger Conjunctivalreizung beobachtet worden[3]).

f) Störungen an der Bindehaut und dem umgebenden Theile des Auges.

Unmittelbar nach der Einträufelung entsteht bei den meisten Menschen ein Gefühl von Brennen. Dass dies nur dann eintreten sollte, wenn die Lösung durch Pilze oder Staub verunreinigt ist[4]), ist unrichtig. Wir haben uns vielmehr des Oefteren überzeugt, dass auch durch frisch bereitete und gekochte Lösungen dasselbe Gefühl hervorgerufen wird. Es tritt auch viel zu unmittelbar nach der Einträufelung ein, als dass es auf Pilze zurückgeführt werden könnte, denen man zur Entfaltung ihrer Wirkung doch eine gewisse Incubationszeit zubilligen muss.

Es ist die Annahme pilzlicher Ursachen für Conjunctivalveränderungen hier ebenso unhaltbar, wie bei vielen anderen Veränderungen, die nach Arzneimittelanwendung auf Schleimhäuten oder im Unterhautgewebe auftreten. In erster Reihe ist das Medicament anzuschuldigen und mit um so grösserer Berechtigung, wenn demselben auch anderweitig erkennbare Reizwirkungen zukommen. Wenn gewissen peripherischen Nerven ein Einfluss auf die Blutfülle oder die Secretion an Schleimhäuten zukommt, so wird die Feststellung einer mit ihnen in Berührung kommenden, Nerven reizenden Substanz den Schluss zulassen, dass auch sie durch ein solches Mittel getroffen werden, und dadurch Functionsstörungen eintreten.

An der Bindehaut bemerkt man objectiv als erste Wirkung eine deutliche Blässe, welche indessen der durch Cocain hervorgerufenen nicht gleichzukommen pflegt.

Diese Blässe ist eine Folge von Contraction der Gefässe der Conjunctiva. Sie ist indessen nur vorübergehend; man sieht vielmehr nach etwa zehn Minuten eine Erweiterung der sichtbaren Gefässe des vorderen Bulbusabschnittes. Die primäre Verengerung kommt nicht nur an den Gefässen der Conjunctiva, sondern auch an denjenigen der Aderhaut zu Stande, während eine Verengerung der Retinalgefässe nicht sicher feststellbar ist. Bei iridectomirten Menschen sah man, wie schon erwähnt wurde, eigenartige wurmförmige Bewegungen der Retinalgefässe auf der Papille und deren Umgebung.

Die Fähigkeit des Physostigmins, die Gefässe der vorderen Augentheile zu erweitern, wird in dem folgenden Falle, in dem das Mittel übermässig lange eingeträufelt worden war, als Ursache einer reichlichen Gefässbildung an der vorderen Fläche der Iris angesehen.

---

1) Zehender, l. c.

2) Bernheimer, Ophthalmol. Gesellsch. 1901.

3) Bär, Arch. f. Augenheilk. Bd. XLV. S. 5.

4) Kroemer, Correspondenzbl. f. Schweiz. Aerzte 1881. 1. Oct. No. 19. S. 609.

Eine 65jährige Frau wurde durch einen Faustschlag am linken Auge verletzt.

SR = $^6/_9$, Hm. 1 D., $^6/_6$ + 4,5 Jäg. 1 leicht, SL = gute Lichtperception.

Die Pupillen waren contrahirt. Es bestanden Schmerzen.

Ophthalmoskopisch erkannte man Hämorrhagien in der Retina. Die Arterien waren sclerosirt, die Venen gewunden. Man nahm auf Grund der Venenausdehnung und der Art, wie die Hämorrhagien an ihnen sassen, eine Thrombosis der Vena centralis retinae an.

Vier Monate wurde Physostigmin eingeträufelt. Nach dieser Zeit war das Auge congestionirt. Es bestanden Iritis und ringförmige Synechien und alle Lichtempfindung war geschwunden. T + 2.

Die Iris war verfärbt. Grosse Gefässe liefen über sie. Sie lagen scheinbar auf der Oberfläche, waren hellroth und folgten nicht dem Laufe eines normalen Gefässes. Es bestand eine Keratitis punctata. Atropin hatte jetzt keinerlei Einfluss.

Beinahe ein Jahr nach der Verletzung war die Cornea an der Peripherie vascularisirt. Es bestanden noch Keratitis punctata und Synechien. Nur wenige Gefässe waren noch auf der vorderen Irisfläche. Kein rother Reflex kam aus dem Augenhintergrund, und es bestand keine Lichtempfindung. Das Auge wurde enucleirt[1]).

Es soll zuweilen ein der Atropin-Conjunctivitis ähnlicher Zustand[2]) oder ein Follicularcatarrh entstehen[3]), für den ebenfalls pilzliche Verunreinigungen verantwortlich gemacht werden. Wir haben die Ueberzeugung, dass die beste sterilisirte Physostigminlösung gelegentlich so einen Catarrh erzeugen kann, wie es von einer ebensolchen Atropinlösung erwiesen ist, können aber am wenigsten es richtig finden, in ein Auge eine Physostigminlösung zu bringen, die nicht nur gekocht, sondern auch noch mit einer vierprocentigen Borsäurelösung und einer Carbollösung von 1 pM. versetzt ist.

Ausnahmsweise entstehen stärkere Reizungen, angeblich leichter durch schwefelsaures als durch salicylsaures Physostigmin.

In Folge von langem Physostigmingebrauche wurde einmal ein Eczem der Bindehaut und Lider beobachtet[4]).

Leichte iritische Reizungen sind nach Physostigmin selten[5]), ebenso die gelegentlich beobachtete Reizung der Thränendrüse[6]).

5. Resorptive Physostigmin-Symptome.

Es ist auffällig, wie schnell sich Uebelkeit bei einzelnen Individuen einstellt. Wir selbst bemerkten zuweilen nach einmaliger Einträufelung einiger Tropfen einer einprocentigen Lösung innerhalb weniger Minuten gleichzeitig mit den ersten Orbicularkrämpfen und dem eintretenden Spannungsgefühl im Auge, ein Gefühl von Uebelkeit, noch

1) Holmes Spicer, Transact. of the Ophthalmol. Soc. of the Unit. Kingdom. Vol. XXII. 1902. p. 306.

2) Galezowski, Recueil d'Ophthalm. 1875. p. 158.

3) Cohn, Berl. klin. Wochenschr. 1895. No. 21. S. 455. — Jany, Ophthalm. Gesellsch. 1878. u. A.

4) Pflüger, Ophthalmol. Gesellsch. 1882. S. 150.

5) Cohn, l. c.

6) Zehender, l. c.

bevor die ersten Veränderungen an Pupille und Accommodation wahrnehmbar waren. Andere sahen das Erbrechen nur nach Verwendung von vier- bis fünfprocentigen Lösungen.

Nach einmaliger Einträufelung einer Lösung von 0,24 g Physostigminsulfat zu 30 g Wasser entstand Uebelkeit, und als die Einträufelung nach vier Stunden wiederholt wurde, Erbrechen[1]).

Die allgemeine Empfindlichkeit gegen Physostigmin ist zweifellos sehr verschieden. Bei Einzelnen beschränken sich die Beschwerden auf Zucken im Auge, während in der Regel verschiedengradiger Schmerz in der betreffenden Stirnhälfte, oder auch in anderen Theilen des Kopfes, vorhanden ist. Bei Anderen tritt bedeutendes Unwohlsein mit Uebelkeit und Erbrechen nach den Einträufelungen ein[2]).

Nach einem drei Jahre lang andauernden Gebrauche einer einhalbprocentigen Physostigminlösung, welche zweimal täglich eingeträufelt wurde, entwickelte sich bei einem älteren Manne ein der Trunkenheit ähnlicher Zustand mit Gesichtshallucinationen, welche Erscheinungen nach Aussetzen des Mittels unter weiterem Gebrauche von Pilocarpin schwanden[3]).

Pilocarpin.

Die Jaborandiblätter enthalten, der bisherigen Annahme nach, die Alkaloide Pilocarpin und Pilocarpidin. Jaborin und Jaboridin sind deren Zersetzungsproducte. Die letzteren werden auch als Isopilocarpin und Isopilocarpidin bezeichnet.

Therapeutisch kommt bis jetzt nur das Pilocarpin in Frage, das bei örtlicher Anwendung auf Pupille und Accommodation dem Physostigmin ähnlich wirkt. Ehe man dasselbe kannte, wurden mit dem Extract aus den Jaborandiblättern dieselben Symptome, nämlich Myosis, Accommodationskrampf und Abnahme der Sehschärfe, wahrscheinlich durch die Myosis bedingt, hervorgerufen[4]). Dieselben Symptome können auch als secundäre auftreten, wenn von irgend einem Resorptionsorte aus Pilocarpin in die Blutbahn gelangt ist.

1. Die Pupillenverengerung.

Die Pupillenverengerung durch Pilocarpin erreicht nicht den Grad und die Dauer, wie durch Physostigmin; es wird jenes aber doch als ein sicher und rasch wirkendes Myoticum angesehen.

Ein Extr. Jaborandi spirituosum und aquosum kann unter Umständen nur Reizerscheinungen am Auge machen, aber keine Pupillen- oder Accommodationswirkung. Es rührt dies dann nur von einem schlechten, zu wenig Pilocarpin enthaltenden Präparate her. Solche minderwerthigen Producte sind noch heute im Handel.

Die Pilocarpin-Myosis ist gar nicht bei Tauben und Schild-

1) Solomon, Brit. med. Journ. 1887. 3. Sept. p. 510.
2) v. Reuss, Arch. f. Ophthalm. Bd. XXIII. Abth. 3.
3) Roubinowitsch, Ann. d'Oculist. T. CXXIII. p. 138.
4) Tweedy, The Lancet. 1875. 30. Jan. — George, Ein Beitrag zur Wirkung der Jaborandi. Greifswald 1875.

kröten herbeizuführen. Bei den letzteren bildet sich stets eine con vergirende Schielstellung des vergifteten Auges heraus. Bei Kaninchen fehlt die Pupillenverengerung, oder ist doch unbedeutend. Bei Hunden erscheint sie wenige Minuten nach der Einträufelung von drei bis vier Tropfen einer zweiprocentigen Lösung des salzsauren Salzes, wird noch etwas stärker und dauert sechs bis acht Stunden. Bei der Katze entsteht nach den gleichen Dosen etwas später eine Myosis, die an Grad und Dauer derjenigen des Menschen gleichkommt[1]).

Die myotische Einwirkung bei Menschen wird durch die folgende Tabelle illustrirt[2]). Sie ersehien in zwei Versuchsreihen bei 40 Kranken 32 und bei 20 Kranken 17 Mal, d. h. in 80, beziehungsweise 85 pCt.

Stärke der Pilocarpin-Lösung	Beginn der Myosis nach	Maximum der Myosis	Dauer des Maximums	Dauer der myotischen Wirkung
0,0025 pCt. — die schwächste, noch wirkende Lösung	—	30 Minuten		26 Stunden
1 pCt.	10—15 Minut.	30 Minuten	—	3/4 Stunden??
2 pCt.	10 Minuten	20—30 Minut.	3 Stunden	24 Stunden
2 pCt.	10 Minuten	—	—	—
Einige Tropf. 1—2 pCt.	Nach wenigen Minuten	30 Minuten	—	8 Stunden
2 pCt.	5—10 Minut.	—	—	24 Stunden
2 pCt.	3—5 Minuten	15—20 Minut.	—	nach 1 Tropf. 2—3 Stunden, nach mehreren Tropf. 24 Std.
2,5 pCt.	—	30 Minuten	—	stundenlang, noch am nächsten Tage träge Pupillenreaction

Die erhaltenen Wirkungswerthe stimmen, wie man sieht, bis auf eine Ausnahme gut überein.

Nach innerlicher oder subcutaner Beibringung des Pilo-

1) Rampoldi, Annal. di Ottalmol. Tom. VII. p. 375 u. 503. — Albertoni. Arch. f. exper. Path. 1879. Bd. XI. S. 417. — Meyer, l. c.

2) Jaarsma, l. c. — Koenigstein, Wien. Med. Presse. 1878. No. 40. — Scotti, Berl. Klin. Wochenschr. 1877. S. 141. — Just, Wien. Med. Wochenschr. 1879. S. 841. — Albertoni, l. c. — Koenigshofer, Klin. Monatsbl. 1878. S. 257. — Weber, Centralbl. f. d. med. Wissensch. 1875. S. 769. — Lang und Barrett, Opthalm. Hosp. Rep. Bd. XI. p. 182.

carpin verengern sich die Pupillen beim Hunde nach kleinen Dosen nicht. Ist die resorbirte Menge dagegen tödtlich, oder fast tödtlich, so erscheint immer eine Pupillenerweiterung, die als eine asphyctische aufzufassen ist.

Auf die nach innerlicher Anwendung von Folia Jaborandi bei Menschen auftretenden Veränderungen, die die Pupille und die Accommodation erfahren, wurde bereits aufmerksam gemacht. Unter 54 Fällen erschienen dieselben 17 Mal, also in 31 pCt., begannen 25 Minuten bis 3 Stunden nach Darreichung des Mittels und dauerten 5 Minuten bis 18 Stunden, also im Durchschnitt 4 Stunden.

Aehnlich liegen die Erfahrungen mit dem subcutan gebrauchten Pilocarpin. Gegenüber ganz vereinzelten Angaben, wonach übergrosse Dosen keine Myosis erzeugten, giebt es eine grosse Zahl von Fällen, in denen dieses Symptom relativ häufig gesehen wurde. Es entstand z. B. unter 50 Kranken, denen das salzsaure Pilocarpin beigebracht worden war, 23 Mal nach 15—50 Minuten, und hielt 30—60 Minuten an, und kam noch häufiger, wenn das reine Alkaloid gegeben wurde, nämlich acht Mal bei zwölf Kranken. Nach einer einzigen subcutanen Einspritzung von 0,002 g erschien eine Myosis, die zwölf Stunden länger anhielt, als alle übrigen Folgeerscheinungen[1]).

Die Myosis tritt am atropinisirten Auge nicht ein, und kann durch Atropin auch sofort aufgehoben werden. Die Verengerung kann deswegen nicht durch eine directe Reizung des Musculus sphincter pupillae bedingt sein. Während des Maximums der Myosis kann man durch Reizung des Halssympathicus stets eine erhebliche Dilatation der Pupille erzielen, so dass man die Pupillenverengerung durch Pilocarpin auf Reizung des Oculomotorius zurückführen muss[2]).

Meistens entsteht nach dem Verschwinden der Myosis eine mässige, ebenfalls bald vorübergehende Erweiterung der Pupille[3]). Bei Thieren und Menschen kann dies festgestellt werden. Die Mydriasis erschien bei Menschen:

Nach subcutaner Anwendung von Pilocarpin. hydrochl.	3	Mal in	8	Fällen
„ „ „ „ „	8	„ „	23	„
„ Einträufelung „ „ „	15	„ „	17	„

Diese secundäre Mydriasis kann 1—24 Stunden anhalten.

Zwei Anschauungen über die Ursache dieses Symptomenwechsels bestehen. Nach der einen soll die nachfolgende Mydriasis durch eine Reizung der thoracischen und abdominalen Fasern des Sympathicus bedingt sein, welche in den meisten Fällen die anfängliche Oculomotoriusreizung überdauert; denn die Erweiterung bleibt aus, wenn zuvor die Sympathici durchschnitten sind. Nach der anderen Meinung handelt es sich um die Wirkung eines zweiten, als Verunreinigung im Pilocarpin

1) Stumpf, Deutsch. Arch. f. klin. Med. 1875. Bd. XVI. S. 255. — Scotti, l. c. — Albertoni, l. c. — Lewin, Charité-Annalen. 1878. Bd. V. S. 542. — Weber, l. c.

2) Galippe u. Bochefontaine, Gaz. méd. de Paris 1875. p. 92, 122, 134. — Albertoni, Gaz. méd. Veneta. 1878.

3) Man sah sie auch nach einem Inf. fol. Jaborandi in 7 von 8 Fällen länger und hochgradiger als die Myosis, die nur 5 Mal der Mydriasis voranging: Tonoli, Gaz. med. ital. lombard. 1878. No. 34. p. 208.

enthaltenen Alkaloids[1]). Neuerdings meint man, wie uns scheinen will, etwas zu emphatisch, in dem Jaborin, oder, da man dies nicht gelten lassen will, im „Isopilocarpin" und „Isopilocarpidin" die mydriatischen Factoren gefunden zu haben[2]). Nach unserer Ansicht hat diese nicht sehr ausgesprochene und relativ flüchtige Pupillenerweiterung weder eine unangenehme Bedeutung, selbst nicht für Glaucomatöse, noch glauben wir, dass sie sich je wird vermeiden lassen.

Bei Kaninchen entsteht Pupillenstarre. Dasselbe sah man auch bei Menschen, aber auch ganz oder theilweise erhaltene Lichtreaction.

Durch Pilocarpin entsteht bei Thieren ein Sinken des Augendruckes, dem eine leichte Erhöhung vorangeht, und zwar nicht nur an dem behandelten, sondern auch durch Resorption an dem normalen Auge[3]).

2. Die Accommodation.

Hand in Hand mit der Pilocarpin-Myosis und vielleicht noch häufiger wie diese ist der Accommodationskrampf. Er lässt früher als die Pupillenverengerung nach; ja es kann sich eine Accommodationsparese leichteren Grades einstellen, während eine geringe Verengerung der Pupille noch besteht. Die Accommodationsveränderung zeichnet sich mehr durch die Annäherung des Fernpunktes aus, doch sind die Angaben hierüber, wie über den Grad der Wirkung nicht frei von Widersprüchen.

Nach Einträufelung einer ein- bis zweiprocentigen Pilocarpinlösung wird das Auge myopisch. Der Nahepunkt ist etwa um die Hälfte näher ans Auge gerückt, von 14 auf 7 und von 16 : 8 cm (!) Der Fernpunkt ist ebenfalls stark genähert und fällt beinahe mit dem Nahepunkt zusammen.

Eine zweiprocentige Lösung von Pilocarpinum hydrochl. lässt den Fernpunkt entsprechend der Wirkung eines Concavglases von $^1/_{40}$—$^1/_{36}$ sich nähern.

Nach Einträufelung einer zweiprocentigen Lösung entstanden noch die folgenden Veränderungen:

Fernpunkt vorher ∞; in $^1/_4$ Stunde 1,25; nach $2^3/_4$ Stunden ∞.
Nahepunkt „ 9,5: „ „ „ 10,5; „ „ „ 10,2.

Einbringen einer 2,5 procentigen Lösung veranlasste schon nach drei Minuten eine vermehrte Accommodationsspannung, die nach $^3/_4$ Stunden einen Grad erreichte, der einem Convexglase von 40 Zoll entsprach. Der Nahepunkt war um einen Zoll hereingerückt. Nach $1^1/_4$—$1^1/_2$ Stunden war die Accommodationsspannung ganz beseitigt[4]).

Die Wirkung einer reichlich eingeträufelten Pilocarpinlösung von 1 pCt., an sechs Augen, worunter ein presbyopisches, zeigt die folgende Tabelle.

---

1) Galippe und Bochefontaine, l. c. — Harnack und Meyer, l. c. Albertoni, l. c.

2) Lilienfeld, Centralbl. f. pr. Augenheilk. 1901. S. 129 und 165.

3) Höltzke, l. c. — Graser, Manom. Untersuch. u. s. w. Erlangen. 1883. — Stocker, l. c. — Schlegel, Arch. f. exp. Pathol. Bd. XX. S. 271.

4) Albertoni, Scotti, Jaarsma, Koenigshofer, locis citatis.

		In Minuten	Durchschnitt in Minuten
Beginn der Annäherung für . . .	Nahepunkt	10—20	13,33
	Fernpunkt	10—25	15
Maximum erreicht für	Nahepunkt	20—35	28,33
	Fernpunkt	15—35	26,67
Dauer der Wirkung für	Nahepunkt	60—80	70
	Fernpunkt	50—85	67
			Durchschnitt
Wirkung in Dioptrien für	Nahepunkt	1,11—7,06	3,51
	Fernpunkt	2,22—4,74	2,7

Die Zunahme der Accommodationsbreite begann in 10—15 Minuten, das Maximum war in 10—90 Minuten erreicht, der Grad betrug 0,35 bis 7,07 Dioptrien. Die bezüglichen Durchschnittswerthe sind 11,25 Minuten, 60,9 Minuten, 2,72 D.

In zwei Fällen ging eine Abnahme der Accommodationsbreite voraus, welche ihr Maximum in 20, beziehungsweise 25 Minuten erreichte, entsprechend 2,11 beziehungsweise 3,82 D.[1]).

Eine Einwirkung auf die Accommodation kann nach subcutaner Pilocarpinanwendung ebenfalls zu Stande kommen.

Nach Injection von 1 ccm einer Lösung von 2,5 pCt. stellte sich nach zehn Minuten gleichzeitig mit dem Beginne der Schweissseeretion ein Accommodationskrampf ein. Derselbe erreichte sein Maximum in 30—40 Minuten. Sein optischer Effect entsprach einem Convexglase von 16 Zoll, war also stärker, als ihn derselbe Beobachter[2]) bei örtlicher Anwendung fand. Das Heranrücken des Nahepunktes betrug 1—$1^1/_2$ Zoll.

Gleichzeitig verengten sich die Pupillen etwas, unter geringer Beschränkung ihrer Lichtreaktion. Nach 1—$1^1/_4$ Stunden waren sämmtliche Veränderungen wieder verschwunden. Eine Verminderung der Accommodationsbreite durch Abrücken des Nahepunktes bei noch vorhandenem Einrücken des Fernpunktes wurde bei subcutaner Anwendung gefunden, nachdem die Myosis geschwunden war[3]).

Selbst der Gebrauch eines Jaborandi-Aufgusses kann die Accommodation beeinflussen und die Pupille freilassen. Er wurde in einer Stärke von 6,0 : 110,0 auf einmal genommen. Eine viertel bis eine halbe Stunde später, kurz nach dem Beginne der Schweissabsonderung, wurde zuerst eine leichte Anspannung der Accommodation bemerkt, welche allmählich mit den übrigen Symptomen zunahm, bis sie ihre Akme nach etwa einer Stunde erreichte. Der Fernpunkt wurde hereingerückt, entsprechend einem Convexglase $^1/_{36}$—$^1/_{40}$.

1) Lang und Barrett, l. c.
2) Koenigshofer, l. c.
3) Falchi, Gaz. d. clinica, Torino. 1885. T. XXI. p. 226.

Gleichzeitig wurde der Nahepunkt um $^3/_4$—1 Zoll hereingerückt. Nach $^3/_4$—1 Stunde begann die Spannung wieder nachzulassen, war aber erst nach 12 Stunden, oder noch länger ganz beseitigt[1]).

3. Anderweitige Sehstörungen.

Sehstörungen durch Veränderung des intraocularen Druckes sind bisher beim Pilocarpin nicht beobachtet worden. Es wird bekanntlich, ebenso wie das Physostigmin therapeutisch verwendet zur Bekämpfung des Glaukoms. In Bezug auf das normale Auge lauten die Angaben ziemlich übereinstimmend. Man fand eine langsame Druckherabsetzung, nachdem primär circa eine halbe Stunde lang die Höhe der Spannung stark ins Schwanken gerathen war unter allgemeiner Körperaufregung. In der Periode der Druckschwankungen war der mittlere Druck erhöht. Das Pupillenspiel stand mit den Druckverhältnissen in keinem ursächlichen Zusammenhang[2]). Diese Ergebnisse sind mehrfach bestätigt worden[3]).

Ueber eine Minderung des Sehvermögens wurde zuerst nach Anwendung des Jaborandi-Extractes und eines Jaborandi-Infuses berichtet. Das letztere soll unter 114 Kranken 42 Mal dieses Symptom, mit Accommodationsstörung vergesellschaftet, erzeugt haben[4]).

Man bezog diese Amblyopie auf eine Herabsetzung der Netzhautempfindlichkeit[5]), wobei aber übersehen wurde, dass die Buchstaben in Zerstreuungskreisen erschienen. Uns will scheinen, dass dieses Symptom nicht immer, wie man dies auch that, durch die eintretenden Reizsymptome oder die vermehrte Thränensecretion zu erklären ist; denn auch ohne vermehrte Thränenabsonderung geben Kranke bisweilen an, schlechter zu sehen, weil es ihnen wie ein Schleier oder Nebel vor den Augen läge. Diese Sehstörung kann so stark sein, dass grosse Druckschrift, $^1/_2$ Fuss vom Auge entfernt, nicht zu lesen ist. Bei einem an Bleikolik leidenden Manne, der Pilocarpin erhalten hatte, entstand Dunkelsehen. Vielleicht war hier das Pilocarpin nur das auslösende Moment für eine Bleiamblyopie. Bei einer syphilitischen Papillo-Retinitis erschien nach subcutaner Einspritzung von 0.01 g Pilocarpin eine Amblyopie[6]).

Bei manchen Kranken traten nach dem Gebrauche von Jaborandi-Infusen vor der Akme eigenthümliche Sehstörungen auf. Die Gegenstände erschienen dunkler, und die Buchstaben der Leseproben begannen zu zittern, ebenso alle fixirten Gegenstände.

In der Akme wurden zickzackförmige blitzartige Erscheinungen bemerkt, welche ganz die Eigenthümlichkeiten des Flimmerscotoms darboten. Diese Störungen waren nach ca. 25 Minuten wieder ver-

1) Koenigshofer, l. c.

2) Stocker, Arch. f. Ophthalm. Bd. XXXIII. Abth. 1, S. 150.

3) Pflüger, Ophthalmol. Gesellschaft. 1882. — Golowin, Inaug.-Dissert. Moskau. 1895.

4) Fronmüller, Memorabilien. Bd. XXI. 1876. S. 151.

5) Tweedy, l. c.

6) Fuhrmann, Wien. Med. Wochenschr. 1890. No. 34. S. 1445.

schwunden, während die Accommodationsspannung noch anhielt. Die äusseren Muskeln zeigten während der Zeit ein normales Verhalten[1]).

Etwas ähnliches scheint nach dem Gebrauche des Extr. Jaborandi fluidum beobachtet worden zu sein. Die Kranken klagten über Flimmern und Lichterscheinungen[2]).

Nach längerem Pilocarpingebrauche soll sich eine Cataract entwickeln können. So wurde in vier Fällen von Netzhautablösung und in einem Falle von seröser Chorioiditis mit consecutiver Netzhautablösung kürzere beziehungsweise längere Zeit nach Beendigung der Kur eine Trübung der bis dahin völlig intacten Linse beobachtet, die rasch fortschreitend zu Cataract führte.

Bei zwei Kranken mit Netzhautablösung waren 17 subcutane Pilocarpininjectionen von 0,03 g gegeben worden. Nach drei, beziehungsweise sechs Monaten begann die Cataract. In einem dritten Falle waren 15 Injectionen gemacht worden, und die doppelseitige Linsentrübung trat nach fünf Monaten ein. Ein weiterer Kranker bekam schon in der fünften Woche nach der Entlassung eine Trübung der Linse, und ein an Chorioiditis und Netzhautablösung Leidender, der Extr. Jaborandi fluid. in täglichen Dosen von einem Esslöffel genommen hatte, bekam nach vier Wochen das gleiche Leiden[3]).

Wir glauben, dass die gewaltige Verschiebung der Wasservertheilung in den Geweben, die durch Pilocarpin hervorgerufen wird, als befördernde Ursache dieser Nebenwirkung anzusprechen ist.

Obschon Trübungen der Linse nach Netzhautablösung oder in Folge von Erkrankungen des Uvealtractus kein seltenes Vorkommniss sind, so ist der Verdacht nicht ungerechtfertigt, dass Pilocarpin ätiologisch in den mitgetheilten Fällen eine Rolle gespielt hat, zumal auch bei einem an Irido-Chorioiditis mit Glaskörpertrübung leidenden, und mit Pilocarpin behandelten Pferde in der vierten Woche der Behandlung eine Trübung der bis dahin klaren Linse aufgetreten war.

Als störende Nebenwirkung des Pilocarpins ist noch die Vermehrung der Thränenabsonderung hervorzuheben, die nach Anwendung von Jaborandi oft gesehen wurde, z. B. unter 114 Fällen 46 Mal, in einer anderen Reihe 27 Mal unter 46 Kranken.

Arecolinum hydrobromicum.

Das Arecolin ist eines der in den Nüssen der Areka-Palme enthaltenen Alkaloide. Die wässrige Lösung des bromwasserstoffsauren Salzes reagirt neutral, oder sehr schwach sauer. Es besitzt das Arecolin eine ausserordentliche, aber kurze myotische Wirkung.

Ein Tropfen einer wässrigen einprocentigen Lösung erzeugt am Auge eine Wärmeempfindung, Thränenlaufen und Lidkrampf, aber nur für eine Minute. Darauf folgen Hyperämie der Conjunctiva bulbi und eine leichte pericorneale Injection, die einige Minuten später wieder verschwinden.

Nach weiteren zwei Minuten entstehen heftige klonische Iris-

1) Königshofer, l. c.

2) Landesberg, Arch. f. Augenheilk. Bd. VIII. S. 248.

3) Landesberg, Klin. Monatsbl. f. Augenheilk. Bd. XX. 1882. S. 48.

Contractionen mit Pupillenverengerung. Die letztere ist nach fünf Minuten schon bemerkenswerth, nach zehn Minuten maximal und hält 25—30 Minuten an. Dabei besteht Makropsie.

Die durch Atropin erweiterte Pupille soll sich durch Arecolin nicht verengern, aber auch das Umgekehrte nicht stattfinden.

Eine nicht geringere Wirkung ist auch von einer 0,5 procentigen Arecolinhydrobromat-Lösung angegeben worden. Ohne ciliare oder conjunctivale Injection und nur nach vorausgegangenem Stechen und Jucken beginnt nach 2—3 Minuten die Pupillenverengerung, erreicht ihr Maximum in 10—12 Minuten und hält ca. 30 Minuten an, um allmählich zu verschwinden.

Das Arecolin wirkt auf den Ciliarmuskel verschieden, nicht nur je nach der Art des Brechungszustandes, sondern auch bei Individuen, die die gleiche Refraction haben.

Die Ciliarcontraction geht immer derjenigen des Sphincter iridis voraus, ähnlich wie bei dem Physostigmingebrauch. Aber das Arecolin wirkt schneller als dies letztere, während seine Wirkung weniger andauert. Der Nahepunkt rückt näher, d. h. die Accommodation nimmt um 3—5 D zu. Die Accommodationsbeschränkung schwindet in etwa einer Stunde.

Der intraoculare Druck wird durch Arecolin herabgesetzt. Bei Glaucom erweist es sich in dieser Beziehung dem Physostigmin überlegen. Man sah bei Glaucomatösen noch Myosis eintreten, wo Physostigmin versagte[1]).

Tetramethylcyanpyridon.

Eine $^1/_2$ procentige Lösung in das Auge gebracht, macht nach 4—5 Minuten Myose, welche nach 20—35 Minuten ihren Höhepunkt erreicht, 10—12 Minuten auf demselben bleibt und nach ca. 3 Stunden schwindet. Der Pupillarreflex bleibt lebhaft. Nach Beseitigung der Wirkung tritt eine halbe Stunde lang eine leichte Erweiterung ein. Der Fernpunkt scheint sich nicht zu ändern, dagegen nähert sich der Nahepunkt, wodurch die Accommodationsbreite um etwa 2 D vergrössert wird. Es wirkt schwächer und kürzer als Physostigmin und Pilocarpin, länger als Arecolin[2]).

Oleum Cajeputi. Das Cajeputöl verengt die Pupille. Die durch Hyoscyamus erweiterten Pupillen wurden nach Einreibung dieses Oeles in die Augenlider normal.

Herzgifte, die der Digitalis ähnlich wirken.

Seit Langem kennt man die Thatsache, dass Digitalin, direct in das Auge gebracht, primär eine Verengerung der Pupille erzeugt[3]).

1) Lavagna, Compt. rend. du XII. Congrès intern. de Médecine. T. VI. p. 178. — Chetwood-Aiken, Brit. med. Journ. 1899, 14. Jan. p. 82. — Bietti. Archiv. di Ottalmol., Ann. V. Vol. V. fasc. 1—2. — Maximoff. Zeitschr. f. Augenheilk. 1900. Bd. III. S. 549.

2) Bajardi, Giorn. di Reale Accadem. di Med. di Torino 1900. p. 241.

3) Braun, Arch. f. Ophthalmol. Bd. V. Abth. 2.

Man erkannte aber auch durch Versuche an Vögeln, dass diese Myosis bald in Mydriasis übergeht, dass also in verschiedener Zeitfolge eine Reizung von Sphincter und Dilatator erfolgt[1]).

Diese letztere Angabe ist etwas weiter verfolgt worden[2]), und hat durch Prüfung von:

Digitoxin in schwach alkoholischer Lösung von 1 : 1000.
Digitalin in derselben Concentration,
Helleborein in 1 procentiger wässriger Lösung,
Convallamarin in 1 procentiger wässriger Lösung,
Scillain in schwacher Sodalösung,
Evonymin in wässriger 1 procentiger Lösung,
Strophantin in wässriger Lösung von 1 : 1000.
Erythrophlaeinum hydrochlor. in 2 procentiger wässriger Lösung an dem Vogelauge zu dem mehr als wahrscheinlichen Schlusse geführt, dass alle digitalinartig wirkenden Stoffe auf die beiden Muskeln der Iris verschieden wirken. Der Sphincter wird anfänglich bis zur krampfhaften Contraction gereizt, und dann für lange Zeit gelähmt. Der Dilatator wird keinenfalls gelähmt.

An Tauben und Hühnern tritt 10—15 Minuten nach Einbringung des Giftes in das Auge starke, bis maximale Myosis ein, auch dann, wenn die Pupille vorher durch Curarin weit und starr gemacht worden war. Nach einer halben bis einer Stunde beginnt der Sphincterkrampf zu schwinden, die immer noch reactionslose Pupille erweitert sich mehr und mehr und ist nach einer weiteren Stunde auf 4—5 mm erweitert. Diese Mydriasis hält 2—3 Wochen, mitunter noch länger an.

Bei Schildkröten bleibt die primäre Digitalinmyosis über 3 Tage lang bestehen. In allen Versuchen trübte sich ferner die Cornea bis zur Undurchsichtigkeit.

Hydrastinin. Die Einträufelung einer neutralen oder schwach alkalischen dreiprocentigen Lösung von Hydrastininsulfat bewirkt bei Tauben nach wenigen Minuten maximale Myosis von etwa halbstündiger Dauer[2]).

Formaldehyd.

Eine wässrige Lösung von Formaldehyd verengt die Pupille der Taube, macht sie reactionslos, später aber, wenn auch nicht maximal, wieder weit[3]).

Bei experimenteller allgemeiner Formaldehydvergiftung entstand dagegen Mydriasis und zuweilen eitrige Conjunctivitis[4]).

Ein Mensch, der durch Verwechselung Formaldehyd getrunken hatte und danach bewusstlos, blass und kalt geworden war, liess schon in der Besserung nach etwa 24 Stunden Röthung der Augenlider und ziemlich starkes Thränenlaufen erkennen.

1) Weber, Klin. Monatsbl. f. Augenheilk. 1863. S. 377.
2) Meyer, Arch. f. exp. Pathol. u. Pharmak. Bd. 32. 1893. S. 115.
3) Meyer, l. c. S. 117.
4) Jagolkowsky, Inaug.-Dissert. Petersburg 1902.

Stoffe, welche chemisch oder physikalisch in die Umsetzung des lebenden Eiweisses eingreifen.

1. Metalloide, Metalle, Säuren.
2. Metabolische Gifte, oder Gifte der Eiweisszersetzung.
3. Gifte, die, neben Anderem, Linsentrübung erzeugen.
4. Blutgifte.
5. Thiergifte.
6. Pilzgifte.
7. Oertliche Entzündungs- und Aetzgifte.

1. Metalloide, Metalle, Säuren.

Seite

I. Jod und Jodsalze 482
II. Jodoform 487
III. Joduret 494
IV. Thiuret 496
V. Jodmethyl 496
VI. Arsen 497
VII. Phosphor 506
VIII. Quecksilber 510
IX. Wismuth 531
X. Chrom 531
XI. Blei 532
XII. Antimon 634
XIII. Schwefelsäure 635

I. Jod und Jodsalze.

Freies Jod.

Freies Jod ist ein Zellgift. Es geht mit dem Zelleiweiss eine Verbindung ein, und kann deswegen Functionsstörungen an Organen hervorrufen, mit denen es in directe Berührung kommt.

Gelangt es in Substanz oder als Dampf in das Auge, so entsteht eine Ophthalmie. Dies kann geschehen, wenn Jod im Gesicht arzneilich stark angewendet wird oder bei Arbeitern in Jodfabriken. Ein Lupuskranker, der vier Mal täglich mit einer glycerinhaltigen Jodjodkaliumlösung im Gesicht gepinselt wurde, brachte etwas von der Lösung mit seinen Fingern in die Augen; ausserdem konnte der Joddampf, da der Kranke den Kopf stützte, und sich nicht hingelegt hatte, in das Auge gelangen. Es entstand eine Ophthalmie[1]). Ihre charakteristische weinrothe Farbe besteht aus einer Injection des conjunctivalen Bindegewebes am Tarsus und Bulbus, aber ohne Betheiligung des subconjunctivalen Gewebes, der Hornhaut und tieferer Organe. Das ganze Auge ist dabei glänzend, weil die durch den Reiz des Jods abgesonderte Thränenfeuchtigkeit nie hinreichend abgeleitet werden kann. Es bleibt meistens bei der Injection und Hypersecretion, ohne eiterige Absonderung, doch kann auch, wie man dies nach Einbringung von zwei Tropfen reiner Jodtinctur in das Auge feststellte, neben anderen entzündlichen Symptomen an der ganzen Conjunctiva bulbi et palpebrarum schon nach einer halben Stunde eine mässige Schleimabsonderung sich einstellen.

Zu diesen objectiven Erscheinungen treten oft in Folge des ungleichmässigen Schwimmens in Thränen Gesichtstäuschungen, und in Folge der Schmerzen Lidkrampf.

Eine andere eigenthümliche Folge des Hineingelangens von einem Tropfen Jodtinctur in das Auge, nämlich eine Mydriasis, bestand bei einem jungen Manne vier Tage lang.

Bringt man eine Lugol'sche Lösung (Jod 0,05. Jodkalium 0.12 Wasser 30) in das Auge, so entsteht bisweilen eine etwas intensivere Reizung mit Röthe, die nicht lange bestehen bleibt, oder eine kaum merkliche Congestion. Nimmt die Concentration zu — z. B. 0.12 bis 0,3 g Jod, 0,24—0,6 g Jodkalium und 30 g Wasser — so entsteht stärkere Reizwirkung und bei den höheren Dosen Entzündung mit Phlyctänenbildung und immer mit Hornhauttrübung. Es kann auch zu einem Hornhautgeschwür bei starkem, pericornealem Gefässkranz kommen.

1) Rose, Arch. f. path. Anat. Bd. 35. 1866. S. 12.

Die Vernarbung desselben erfolgt, wenn das Gift nicht von Neuem einwirkt, in einigen Tagen.

Die Injection von drei bis sieben Tropfen Jodtinctur in den Glaskörper von Hunden hatte in 83 pCt. der Fälle mehr oder minder ausgedehnte Netzhautablösung zur Folge. Einmal entstand ein chorioiditisches Exsudat zwischen Chorioidea und Retina. Die mit dem Glaskörper verklebte Retina war entweder in ihrer ganzen Dicke abgehoben oder es trat eine Spaltung ein, so dass die äusseren Schichten an der Chorioidea haften blieben und nur die inneren abgelöst waren. Der Glaskörper wurde geschrumpft, in anderen Fällen verflüssigt gefunden, ausserdem bestanden Iridochorioiditis, Cyklitis und Trübung der hinteren Linsenschichten[1]).

Ausser Verflüssigung des Glaskörpers wurde hämorrhagische Papillitis neben Netzhautablösung nach Einbringen von zwei bis drei Tropfen Jodtinctur in das Augeninnere beobachtet[2]).

Die Einbringung von drei bis sechs Tropfen Jodtinctur oder der Lugol'schen Lösung in das Augeninnere von Menschen, die an Netzhautablösung leiden, hat eine Fülle von unangenehmen Folgen gezeitigt, die dem Verfahren ein Ende bereiteten. Man nahm von demselben Abstand, wegen der starken, in Gestalt einer Iridochorioiditis auftretenden Reactionssymptome. Schmerzen, Hyperämie und Chemosis der Conjunctiva, Glaskörpertrübungen, Vermehrung der Netzhautablösung u. A. m. wurden ebenfalls beobachtet.

Jodsalze.

Bringt man Jodkalium in Lösung auf die Conjunctiva, so lässt es sich im Kammerwasser nachweisen, im Glaskörper erst nach Einbringen in den Kreislauf. Nach innerlichem Gebrauch ist es in $5^1/_2$ Minuten, nach subcutanem in drei, und nach Instillation in sechs Minuten im Kammerwasser von Thieren zu finden. Nach subcutaner Injection ist es nach 30—40 Minuten in die vorderen Theile des Glaskörpers gelangt[3]).

Angeblich soll die subconjunctivale Injection von 1 ccm einer fünfprocentigen Jodkaliumlösung das Mittel nicht bis zu Glaskörper, Retina und Opticus gelangen lassen[4]). Aus elementaren pharmakologischen Gründen, aber auch weil eine solche Menge thatsächlich bei einer geeigneten Behandlung im Gehirn von Thieren, denen Jodkalium subcutan beigebracht wurde, erkennbar ist, halten wir diese Angabe für nicht richtig.

Bei Thieren und bei Menschen bedingt das Einbringen einer Jodkaliumlösung von 0,3 : 30,0 g Wasser oder einer Jodkaliumsalbe von 0,4—0,8 : 15 g Fett Röthung der Conjunctiva mit vermehrtem Thränenfluss und Lidkrampf. Höhere Concentrationen machen eine starke Reizung, die mehrere Stunden anhält und bei Thieren mit reichlicher

1) Wolf, Archiv f. Ophthalmol. Bd. XL. Abth. 2.

2) Baduel, Arch. di Ottalmol. 1893—1894. T. I. p. 364.

3) Hilbert, Schrift. des physik.-ökonom. Gesellsch. in Königsberg. 1883. Bd. XXIV. — Leplat, Annales d'Oculistique. T. XCVII. p. 75.

4) Vogel, Arch. f. Ophthalm. Bd. XLIX. Abth. 3.

schleimiger Absonderung einhergeht. Gelegentlich entsteht bei den letzteren unter diesen Verhältnissen auf der Conjunctiva bulbi auch eine Blase, deren Inhalt von selbst eintrocknen kann. Immer wird eine Trübung des Hornhautepithels beobachtet.

Nach Einspritzen einer Lugol'schen Lösung (5 pCt. Jod und 10 pCt. Jodkalium) in die vordere Kammer von Kaninchen nach vorhergehender Entleerung des Kammerwassers trat Hornhautnekrose ein. Die Augen wurden nach ca. $1^1/_2$ Monaten phthisisch[1]).

Als resorptive Jodsymptome, die auf Grund einer individuellen Empfindlichkeit nach jedem Jodsalz, sowie nach Aufnahme von freiem Jod an den Augen auftreten können, sind diejenigen zu erwähnen, die erscheinen

a) an den Conjunctivae, der Hornhaut und den Lidern.

Es entsteht[2]) selten allein, meist in Verbindung mit Catarrh der Nase, eine catarrhalische Reizung der Bindehaut sowie der Auskleidung des Thränensackes und des Thränenkanals. Periorbitale Schmerzen oder eine schmerzhaft drückende Empfindung in der Supraorbitalgegend an der Austrittsstelle des Nervus supraobitalis leiten bisweilen diesen Zustand ein und begleiten ihn. Die Augenlider schwellen ödematös an, und können durch übergelagerte ödematöse Beutel vollkommen geschlossen werden. In manchen Fällen sehen sie erysipelasartig aus. Auch bis auf die Stirn kann sich die Schwellung erstrecken und Lidkrampf den Zustand subjectiv noch verschlimmern.

Eine solche Lidschwellung kann jede Jodverbindung erzeugen, die Jod abspaltet, und man sah sie demnach auch nach arzneilichem Gebrauch von Jodeisen[3]).

Die Angabe[4]), dass Bindehaut und Thränenflüssigkeit durch einen Gehalt an Rhodan aus Jodkalium Jod frei mache und dadurch den Augen-Jodismus erzeuge, ist eine irrthümliche. Auch nicht rhodanhaltige Gewebe spalten Jod ab.

Die Gefässe der Conjunctiva palpebrarum und der Conjunctiva sclerae erscheinen gewöhnlich an beiden, aber auch nur an einem Auge stark injicirt, die Schleimhaut selbst geschwollen und aufgelockert. Es besteht Thränenfluss und bisweilen auch Lichtscheu. Bei manchen Menschen bildet sich eine vollkommene Chemosis serosa heraus, wie sie auch sonst bei Blutstauungen in den Venen der Lider und Orbita entsteht. Aus der geschlossenen Lidspalte sickert dünne, wässrig-seröse Flüssigkeit hervor, die aber auch aus dünnem, bald zu Krusten eintrocknendem Eiter bestehen kann. In einem Falle soll eine auf diesem Wege entstandene Kerato-Conjunctivitis den Verlust des Sehvermögens an einem Auge bedingt haben[5]). Gelegentlich erscheinen auch subconjunctivale und episclerale Blutaustritte.

1) Bentzen, Arch. f. Ophthalm. Bd. XLI. Abth. 4. S. 61.
2) L. Lewin, Die Nebenwirkungen der Arzneimittel. 3. Aufl. 1899.
3) Hewkley, Brit. med. Journ. 1888.
4) Muck, Münch. Med. Wochenschr. 1900. S. 1168 u. 1732.
5) Hallopeau, L'Union médicale. 1882. No. 82.

Gleichzeitig mit einer Jodacne scheinen auch Eruptionen im Bereiche der Conjunctiva bulbi und der Cornea vorzukommen. Bei einem Syphilitiker entstand gleichzeitig mit einem Jodpemphigus eine Hornhauttrübung. Beide Erscheinungen wurden anfangs auf die Syphilis zurückgeführt. Aussetzen des Mittels liess auch die leukomatösen Störungen an der Hornhaut schwinden.

Am dritten Tage nach dem Gebrauche von 2 g Jodkalium täglich bekam ein Kranker einige Bläschen (plaques erythémato-vésiculeuses) zugleich mit einer Irido-Conjunctivitis derselben Seite und neuralgischen Schmerzen im Gebiete des Facialis. Dieser Herpes zoster soll schon früher einmal bei demselben Kranken durch Jodkalium entstanden sein[1]).

Diese Nebenwirkungen des Jodkaliums können, je nach der specifischen Disposition des Individuums, nach ein- oder mehrmaligen Dosen eintreten und nach dem Aussetzen des Mittels innerhalb einiger Tage spontan verschwinden, ohne Residuen zu hinterlassen, schneller noch, wenn leicht adstringirende Lösungen zu Umschlägen benutzt werden.

Auch bei Thieren kommen nach Resorption von Jodkalium catarrhalische Erkrankung des Auges und der Nase vor. Bei einem Stier sah man eintreten: Lidschwellung, starkes Thränen, rothe Flecke an der Nasenschleimhaut, Albuminurie, Strangurie etc.

b) in den Functionen der Augenmuskeln und des Sehens.

Die Pupillen können bei dem Jodismus erweitert oder verengt sein. Allgemeine Schlüsse, die das Auftreten des einen oder des anderen Zustandes erklären könnten, lassen sich nicht ziehen.

Die Accommodationsbreite war in einem Falle eingeengt, und die Sehschärfe dabei vermindert.

Schwerere cerebrale Jodwirkungen verbanden sich gelegentlich mit deutlichen Bewegungsstörungen des Auges. Bei einem Kranken, der fünf Monate lang wegen einer Acne indurata Jodkalium erhalten hatte, entstanden Schwindel, Unsicherheit in den Bewegungen, Gliederzittern und lebhafte Wärmeempfindung in den Füssen, die bald in Schmerz überging. Nachdem dies mehrere Wochen gewährt hatte, wurden die Muskeln beider Gesichtshälften gelähmt, die Sprache saccadirt, und das Sehvermögen war getrübt. Alle Gegenstände erschienen oft doppelt und einer rotirenden Bewegung unterworfen. Es bestand leichter Strabismus divergens. Auch das Gehör und das Gedächtniss nahmen ab. Zuletzt trat Verblödung ein. Vielleicht lag in diesem Falle, wie in einigen wenigen anderen, welche paralytische Zufälle mit Störung der Intelligenz aufwiesen, eine erbliche Belastung vor, durch welche ein so schlimmer Ausgang in eine Geisteskrankheit veranlasst wurde.

Doppeltsehen sah man auch bei einem Syphilitiker neben Kopfschmerzen, Schwindel, Herzklopfen u. A. m. entstehen, nachdem er 29 g Jodkalium an einem Tage (!) verbraucht hatte.

Ein Kranker, der wegen tuberculösen Syphilids grössere Dosen von Jodkalium nahm, wurde von einem Anfall von Bewusstlosigkeit heim-

1) Jaquet, Société des hôpitaux. 1898.

gesucht, aus dem er mit Paraplegie und rechtsseitiger Lähmung des M. orbicularis erwachte.

Nicht nur Lähmungen, sondern auch Krampferscheinungen, Augenmuskelzittern und Nystagmus kann Jodkalium, als seltenes Vorkommniss, hervorrufen. So bekam ein an tuberösem Syphilid erkrankter Mann, der Jodkalium unregelmässig und in grossen Mengen nahm, erweiterte Pupillen. Seine Augen waren in fortwährender Bewegung, ähnlich derjenigen, welche man bei Kindern mit angeborenem Cataract bemerkt. Er war nicht im Stande, die Augen auf einen Gegenstand zu fixiren; er hielt stets seine Hand über ihnen, als wollte er sie vor dem Lichte schützen und doch schien es nicht, als wenn das Licht ihn besonders reizte. Später stellte sich auch halbseitige Lähmung ein. Allmählich schwanden die paralytischen Zufälle und die Augen fingen an, ruhiger zu werden.

Von anderweitigen Sehstörungen kam bisher vereinzelt eine Hyperästhesie der Retina als Photophobie vor.

Eine an Struma leidende Frau nahm Jodpräparate. Neben der Abnahme des Kropfes stellte sich eine ungemein erhöhte Empfindlichkeit der Retina, eine Art von Photophobie ein, so dass am Tage die Gesichtsobjecte in einer flammigen, feuerrothen und das Auge blendenden Beleuchtung erschienen und Abends das künstliche Licht gar nicht vertragen wurde. Mit dem Aussetzen des Jods schwanden diese Symptome, aber die Struma nahm auch wieder zu.

Nur einmal wurde unseres Wissens bisher über eine eitrige Iritis nach Jodgebrauch Mittheilung gemacht.

Ein Alkoholiker bekam durch Jodnatriumgebrauch eine Iritis suppurativa. Es wurde ihm Jodnatrium und Bromnatrium zu gleichen Theilen verschrieben (10 : 300, drei Mal täglich ein Löffel voll zu nehmen). Nach vier Tagen folgten: tiefe Ciliarinjection, Eiter in der vorderen Kammer, Lichtschein als Sehvermögen, enge Pupillen und Beschläge auf der Linsenfläche. Nach weiteren zwei Tagen erzielt waren durch Scopolamin und Auflegen von Empl. Hydrargyri auf die Stirn fast vollständige Wiederherstellung.

Als nach zwei Monaten wieder die gleiche Lösung zur Anwendung kam, erschienen wieder Entzündung des Corp. ciliare und Hypopyon[1].

Ganz ausnahmsweise scheint auch die Linse durch Jod leiden zu können. So hatte ein 43 Jähriger Jodsalz in der üblichen Dosis sieben Tage lang eingenommen, als sich zeigten: Thränenfluss, Lichtscheu, Blepharospasmus, Myosis und im vorderen Theile der Linse eine mehrschichtige Trübung. Nach dem Aussetzen des Mittels trat Heilung ein[2].

Vorübergehend erschienen auch Amblyopie[3]) und Amaurose.

Die Gefässwirkung, die Jod und Jodsalze zu äussern vermögen, kann, wenn die Verhältnisse ungünstig liegen, auch ernstere Störungen

1) Westhoff, Centralbl. f. pr. Augenheilk. 1898. Aug. S. 245.

2) Corda, Annal. di Ottalmolog. 1903. p. 277.

3) Dorval, Gazette des hôpitaux. 1856. Juin. — Corlieu, Gazette des hôpitaux. 1856. Juin. No. 56.

am Augenhintergrunde hervorrufen. Genau so wie halbseitige Lähmung beobachtet wurde, die sehr wahrscheinlich durch Blutungen im Mittelhirn bei schon vorher vorhanden gewesener Jodpurpura entstanden, können Blutungen an der Retina durch Jodkalium bedingt werden.

Ein an Chorioretinitis syphilitica leidender Mann bekam gleich nach den ersten Jodkaliumgaben starke Conjunctivitis, Kopfschmerzen, sowie eine Verschlimmerung seiner Augen. Die am nächsten Tage vorgenommene ophthalmoskopische Untersuchung ergab frische Hämorrhagien in die Retina.

II. Jodoform.

Sobald Jodverbindungen im menschlichen Körper Jod abspalten, kann dieses, je nach der geringeren oder grösseren chemischen Beziehung zu einzelnen Organen und deren functioneller Werthigkeit Störungen erzeugen, die in letzter Reihe als protoplasmatische Giftwirkungen aufzufassen sind. Bei dem Jodoform kommt sicherlich ein Theil der Wirkungen auf die Rechnung der ganzen Substanz: dahin gehören wahrscheinlich auch die am Auge beobachteten[1]).

Dieselben sind im Ganzen selten. Man sah sie sowohl bei innerlichem Gebrauche gegen Tuberculose und Syphilis, als auch bei der äusserlichen chirurgischen Verwendung z. B. für die Nachbehandlung von Hüftgelenkresectionen, ausgedehnten Verbrennungen u. A. m. entstehen. Das Aufstreuen des Pulvers auf Wunden kann sie ebenso wie die Injection des Jodoformöls oder die Verwendung anderer pharmaceutischer Herstellungen erzeugen.

Es kann jetzt keinem Zweifel mehr unterliegen, dass Jodoform den Sehnerven anzugreifen und eine Amblyopie ohne oder mit centralen Scotomen hervorzurufen vermag. Die Ausbildung eines solchen Zustandes kann Wochen oder viele Monate (3—12) in Anspruch nehmen, und mehr oder minder lange oder mehr oder minder umfangreich von anderweitigen cerebralen, gastrointestinalen oder cutanen Störungen eingeleitet oder begleitet sein. Aber auch ohne solche kann eine Jodoform-Amblyopie entstehen und bestehen. Es handelt sich meist um ein relatives, selten absolutes centrales Scotom. Die Sehschärfe ist entweder nur wenig herabgesetzt, oder bis auf Fingerzählen, oder es besteht völlige Erblindung. Wahrscheinlich handelt es sich bei allen diesen verschiedenen Formen um retrobulbär-neuritische Zustände. In einigen der folgenden Fälle wurden auch Farbenscotome in verschiedener Ausdehnung und auf einem oder beiden Augen festgestellt.

1. Die Sehnervenerkrankung durch Jodoform.

Wir geben zunächst einige Beispiele, in denen das Vorhandensein eines centralen Scotoms nicht festgestellt wurde. In den Fällen

1) Bringt man bei Menschen innerlich Jodoform ein, so kann man nach zwölf Stunden, subcutan nach 15 Minuten Jodreaction im Kammerwasser bekommen (Hilbert, l. c.).

dieser Art handelte es sich lediglich um eine Herabsetzung der Sehschärf mit oder ohne eine geringe Gesichtsfeldbeschränkung und wenig auf fallenden Veränderungen an den Papillen.

Ein 32 Jahre alter Tuberkulöser hatte $3^1/_2$ Monate lang 0,46—1,8 Jodoform täglich in drei Dosen in Pillen genommen. Nachdem die stärkst Dose 22 Tage lang eingeführt worden war, begann er über sein Sehvermöge zu klagen. Die Sehschärfe war auf $^6/_{18}$ gefallen.

Allein durch das sofortige Aussetzen des Medicaments stellte sich da normale Sehvermögen in vier Monaten wieder her. Die Sehschärfe betru beiderseits $= {}^6/_8$.

Ein anderer 26 jähriger Tuberkulöser hatte drei Monate lang Tages dosen von 0,18—1,8 g Jodoform eingenommen, als Sehstörungen eintrate

Die Pupillen reagirten normal. Sehschärfe beiderseits $^5/_{20}$. Das Farben sehen war normal, ebenso das Sehfeld mit einer kleinen linksseitige Einschränkung. Die Papillen waren blass, aber ohne atrophisch Zeichen.

Ohne Medicamente schwanden die Sehstörungen nach drei Monaten[1].

In Folge eines einjährigen Gebrauches von Jodoform und Creosot i Pillen entstand Amblyopie mit weissgrauer Verfärbung des Sehnerven.

Heilung erfolgte nach Aussetzen des Mittels und Strychnin-Injection[2].

Das Auftreten centraler Scotome ist die häufigste Folge der Jodoformeinwirkung auf den Sehnerven.

Veränderungen am Augenhintergrunde können fehlen, sind aber ge wöhnlich in verschieden starker Weise vorhanden. Man kann es al feststehend ansehen, dass nur ein übermässiger ungerechtfertigt lange ausgedehnter Jodoformgebrauch den Sehnerven so erkranken lässt.

Ein 16jähriges schwächliches Mädchen klagte über hochgradige Seh störung. Das rechte Auge zählte Finger nur auf zehn Fuss Entfernung, da linke auf sechs Fuss.

Sehschärfe $= {}^1/_{20}—{}^1/_{30}$. Das rechte Auge las mit + 6 D. Sn V, da linke Sn VII$\frac{\text{I}}{\text{II}}$ mühsam in vier bis fünf Zoll. Die Untersuchung ergab ein centrales Scotom von 4—8° Radius bei sonst ganz normalem Gesichts felde. Der Augengrund war ganz normal, die Pupillen eher weit.

Die Vorgeschichte ergab, dass die Amblyopie während der Nachbehandlung einer Hüftgelenksentzündung entstanden und dass der Jodoformverband in Anwendung gekommen war.

Auf Grund des angenommenen Zusammenhanges mit der Jodoformein wirkung wurde die Prognose günstig gestellt. Nach acht Tagen war die Sehschärfe $> {}^1/_2$, so dass wieder feinste Schrift gelesen wurde[3].

Häufige, während dreier Jahre fortgesetzte Verbände mit Jodoform bei einem carcinomatösen, 65jährigen Fräulein schufen plötzlich Amblyopie. Beim Blicken in den Spiegel sah sie sich neblig.

---

1) Russell, The Lancet. 1897. 12. june. p. 1608.
2) Hutchinson, New York med. Journal. 1886. Vol. XLIII. p. 16.
3) Hirchberg, Centralbl. f. Augenheilkunde. 1882. März. S. 93.

Es war

$$SR < {}^{6}/_{60} \text{ Sn; Jäg. 20 mit } \frac{+ 4 \text{ D sph.}}{+ 1 \text{ D cyl.}} \text{ nicht gebessert}$$

$$\text{mit } \frac{+ 8 \text{ D sph.}}{+ 1 \text{ D cyl.}} = \text{Jäg. 16.}$$

$$SL < {}^{6}/_{60} \text{ Sn; Jäg. 19; } + 1 \text{ D sph. nicht gebessert}$$

$$+ 5 \text{ D sph.} = \text{Jäg. 16.}$$

Die äussere Hälfte einer jeden Papille war leicht blass und die Innenbegrenzung einer jeden Macula zeigte eine geringe gelbe Körnung.

Das Gesichtsfeld für Weiss war erhalten. Der Farbensinn war sehr geschädigt. Die einzige Farbe, welche erkannt wurde, war Blau (Fig. 62).

Fig. 62.

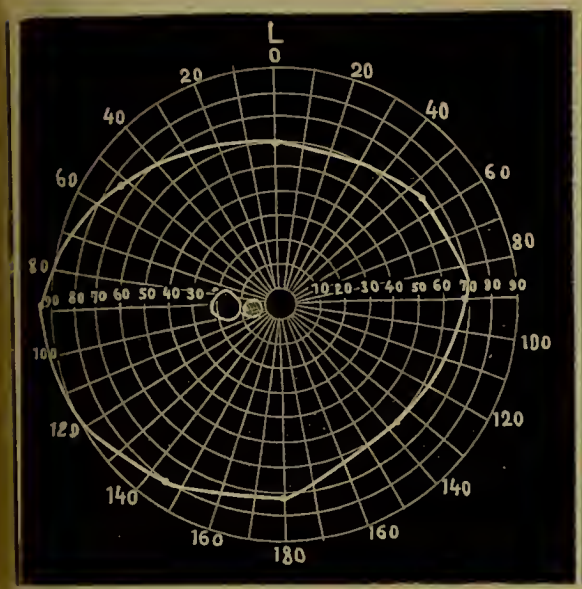

Gesichtsfeld für Weiss uud Blau — letzteres eingeengt. Keine andere Farbe wird erkannt. 21. März.

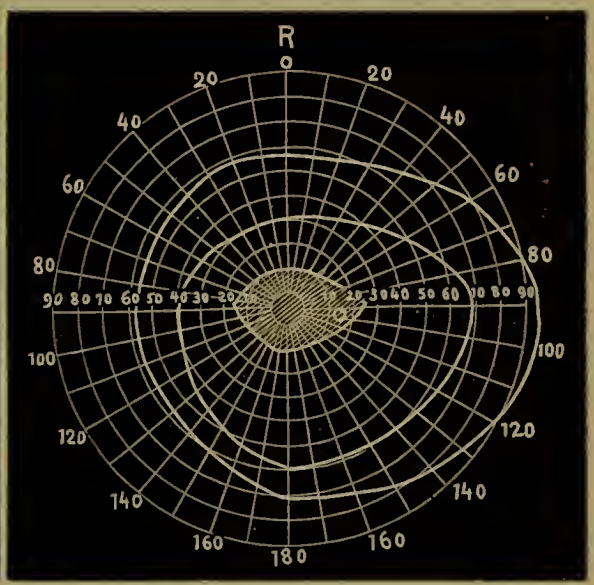

Gesichtsfeld für Weiss und Blau mit einem centralen Scotom für Blau. 21. März.

Fig. 63.

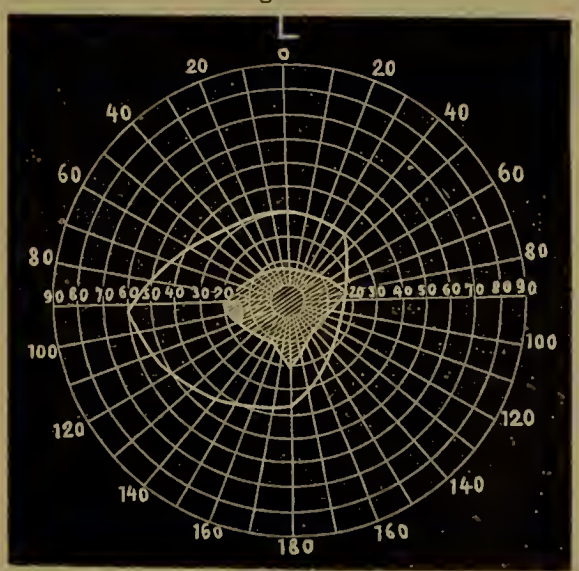

Gesichtsfeld für Roth mit grossem centralem Scotom. 7. Juni.

Sie nannte Rosa, Blau und Grün. Es bestand rechts ein Scotom für Blau, links sah sie Blau nur sehr beschränkt.

Nach dem Aussetzen des Jodoforms stellte sich Besserung im Farbensehen ein, insofern Grün und Roth erkannt wurden (Fig. 63). Für letzteres bestand ein Scotom, ebenso wie für Gelb und Blau. Gold und Silber wurden schwierig unterschieden. Die Sehschärfe blieb aber, trotz einer leichten Besserung noch schlecht[1]).

Einem Knaben mit spondylitischer Kyphose in dem unteren Brustwirbel und einem Senkungsabscess im linken Oberschenkel wurde regelmässig ein zehnprocentiges Jodoform-Oel oder Jodoform-Glycerin eingespritzt. Nach Verbrauch von ungefähr 50 g Jodoform in vier Monaten erschienen folgende Sehstörungen:

Verminderte Sehschärfe mit absolutem centralem Scotom auf dem linken und einem relativen Farbenscotom auf dem rechten Auge. Die Aussengrenzen der Gesichtsfelder waren normal. Ausserdem bestanden Kopfschmerzen, Erbrechen und Strabismus convergens mit Nystagmus.

Besserung erfolgte durch Beseitigen des noch erlangbaren eingespritzten Jodoforms und Vermeiden eines Weitergebrauches[2]).

Ein 31jähriger Mann, der an tuberculöser Pleuritis und Peritonitis litt, erhielt dagegen Jodoform — etwa vier Wochen lang drei Mal täglich 0,12 g und 10 Tage lang 0,24 g acht Mal täglich. In der angegebenen Zeit wurden insgesammt ungefähr 65 g Jodoform verbraucht. Als Amblyopie eintrat, setzte man das Mittel aus. Es erschienen weiter: Kopfschmerzen, Schwindel, Diarrhoe, ein dauernder Jodoformgeschmack, allgemeine Depression und Zittern der Hände.

Am dritten Tage nach dem Aufhören der Medication stellten sich Coma und linksseitige Ptosis ein.

Die Augenuntersuchung am vierten Tage ergab eine normale Refraction und normale brechende Medien. Der Rand der Papille war in beiden Augen verwischt; eine eigentliche Papillitis bestand nicht. Die Sehschärfe war sehr vermindert; beiderseits bestand ein centrales absolutes Scotom für Weiss. Für Roth waren die Scotome grösser, als man sie gewöhnlich bei der Nicotinamblyopie findet.

Am siebenten Tage nach dem Fortlassen des Jodoforms war die Papillartrübung noch ausgesprochener.

Nach vier Wochen bestand ein centrales Scotom für Farben und ein kleines für Weiss unter dem Fixationspunkt.

$$SR = {}^{6}/_{36},\ SL = {}^{6}/_{24}.$$

Unter Strychninbehandlung waren nach drei Monaten die Scotome geschwunden. Sehschärfe beiderseits $= {}^{6}/_{8}$[3]).

Die im vorstehenden Falle aufgetretenen Sehstörungen wollte man als Folge einer Tuberculose des Sehnerven auffassen, weil der Kranke an hochgradiger Tuberculose litt[4]). Selbst wenn es gar keinen anderen Fall einer Jodoform-Amblyopie gäbe, wodurch die Möglichkeit eines solchen Vorkommnisses erwiesen wäre, so würde dieser Fall dafür als

1) Critchett, Transact. of the Ophthalm. Soc. of the Unit. Kingd. Vol. XVIII. 1898. p. 383.

2) de Vries, Ned. Tijdschr. v. Geneesk. 1900. No. 25.

3) Priestley Smith, Ophthalm. Review. 1893. April.

4) Michel, Ophthalm. Jahresbericht. 1893. S. 469.

beweisend angenommen werden können, und zwar weil die Begleitsymptome echte Jodoformsymptome darstellten.

Besonders schwer und hartnäckig erwies sich die Erkrankung der Augen in denjenigen Fällen, in denen Jodoform zu Verbänden bei ausgedehnten Verbrennungen angewendet wurde. Hier fand man zuweilen ganz acut auftretend ausgesprochene Neuroretinitis, und eine in einem Falle schon drei Wochen nach dem Jodoformgebrauche, in anderen erst später erscheinende Sehnervenatrophie. Auch hier versuchte man die Erkrankung des Sehapparates von der Verbrennung und nicht vom Jodoform abzuleiten, da die erstere unter Umständen auch eine Neuritis optici erzeugen kann[1]). Wir schuldigen auch in diesen Fällen das Jodoform als Ursache an. Die besondere Schwere der Erkrankung erklärt sich ungezwungen durch die unverhältnissmässig viel stärkere Resorption von einer stark entzündeten Wundfläche. Unter keinen sonstigen Verhältnissen, selbst nicht von Körperhöhlen aus, kann in der Zeiteinheit so viel von dem an und für sich schwer löslichen Mittel in die Lymphbahnen, wie hierbei eintreten. Ob nebenher die bei Verbrennungen sich bildenden eiweissartigen Zersetzungsgifte, als Schädigungen in realer Concurrenz am Auge wirken, entzieht sich der Beurtheilung. Die Wahrscheinlichkeit spricht dagegen, weil Jodoform die Bildung solcher Producte an der Brandwunde, wenn auch vielleicht nicht ganz verhindert, so doch sehr einschränkt.

Eine ausgedehnte Verbrennung von Rumpf und Extremitäten war drei Wochen lang mit Jodoformgaze behandelt worden. Nach dieser Zeit trat Erblindung innerhalb 24 Stunden ein und zwar als schon $^3/_5$ der Wundfläche vernarbt waren.

Die Papillen waren geschwollen, die Venen gefüllt, die Pupillen weit und starr. Nach Fortlassen des Jodoforms kehrte das Sehvermögen langsam zurück. Nach zwei Jahren war es aber erst auf $^{15}/_{100}$ gestiegen. Es war ein centrales absolutes Scotom nachweisbar und temporale Blässe der Papillen, welche sich nach Zurückgehen der Schwellung ausgebildet hatte[2]).

Ein 12jähriges Kind, dem grosse Körperflächen verbrannt waren, wurde mit Jodoform verbunden. Es stellte sich Eiterung mit Fieber von 37—39° ein. Nach sieben Monaten erschienen Erbrechen, Durchfälle, Kopfschmerzen und Minderung des Sehvermögens, die in einigen Tagen zur absoluten Amaurose führte.

Das Fortlassen des Jodoforms liess alle krankhaften Symptome bis auf die Amaurose schwinden. Man stellte elf Monate nach dem Beginn der Sehstörung das Folgende fest:

Die Pupillen reagiren gut. Rechts werden Finger auf 10 cm gezählt, links auf 20 cm. Farben werden nicht wahrgenommen. Die Gesichtsfelder sind normal.

Ophthalmoskopisch erkennt man eine doppelseitige weisse Atrophie ohne den grauen Halo, der gewöhnlich der Neuritis folgt. Die Gefässe sind wenig verengt[3]).

1) Mooren, Hauteinfl. und Gesichtsstörungen. Wiesbaden 1884. S. 16.
2) Brose, Arch. of Ophthalm. Bd. XXIX. S. 289.
3) Valude, Annales d'Oculistique. Ann. 56. Tom. CIX. 1893. p. 378.

Eine 48jährige Frau, die sich stark verbrannt hatte, wurde mit Jodoformgaze verbunden. Nach drei Wochen trat ohne Zeichen einer Jodoformintoxication eine successive Herabsetzung des Sehvermögens ein. Beide Sehnerven erschienen atrophisch, besonders in der temporalen Hälfte[1]).

Ein 13jähriger Knabe bekam wegen eines kalten Abscesses des Hüftgelenkes zwei Mal je 50 g Jodoformglycerinemulsion injicirt, in Zwischenräumen von neun Tagen. Nach sechs Tagen stellten sich Erbrechen und Appetitlosigkeit ein. Sechs Tage später wurde abermals eine Injection von 20 g in einen neuen Abscess gemacht. Im Laufe der nächsten sechs Wochen folgten noch mehrfache Injectionen von 30—50 g, im Ganzen wurden 23 g reines Jodoform eingebracht; doch wurde nicht alles resorbirt, sondern ein Theil entleerte sich wieder.

Sechs Tage nach der letzten Einspritzung erschien eine Trübung des Sehvermögens und Schwindel bis zum Hinstürzen. In den nächsten Tagen wurde festgestellt: Sehschärfe = Finger in 0,5 m. Pupillen normal, mässige Schwellung der Papillen (1,5—2,0 D), Grenzen verwischt, Venen erweitert, geschlängelt. Rechtsseitige Abducensparese. Sprachstörungen, Irrereden, Pulsbeschleunigung. Fehlen der Kniereflexe, grosse Erregung.

Nach acht Tagen waren die Aussenwender normal, und die Sehschärfe hatte sich gebessert. Drei Wochen später bestand eine Parese der Interni, die Papillenschwellung war zurückgegangen, die temporale Hälfte erschien blass. Im Harn fand sich stets Jodoform.

Sieben Wochen später stellte man als letzten Befund fest: Beiderseits Verfärbung der Papille; Arterien und Venen rechts eng, links normal. Bewegungen frei.

$$SR = {}^{5}/_{10},\ SL = {}^{5}/_{7} + 1{,}0\ Hm \text{ beiderseits.}$$

Das Gesichtsfeld war in seiner oberen Hälfte für Weiss, Blau und Roth eingeengt, für ersteres um 20—30°, für die Farben um 15° bis 20°[2]).

Ein zwölf Jahre alter Knabe erhielt wegen Coxitis Injectionen von Jodoformemulsion und zwar in $2^{1}/_{2}$ Monaten sieben Mal 30 g einer zehnprocentigen Lösung. Darauf erschienen: Mattigkeit und Trübung des Sehvermögens. Die Pupillen waren normal; es bestand eine Papillenschwellung, besonders links, bis 1,5 D. Die Papillengrenzen waren verschwommen; an den Arterien fand sich stellenweise ein grauweisses Exsudat; die Venen waren geschlängelt, weit; an der linken oberen Vena temporalis fand sich ein halbpapillenbreites Blutextravasat. Die Sehschärfe war beiderseits $= {}^{1}/_{50}$, das Gesichtsfeld frei.

Nach acht Tagen wurden Finger rechts in 1 m, links in 5 m gezählt. Die Blutung war verschwunden. In der nächsten Woche verminderte sich auch das Exsudat, die Papillenschwellung nahm ab. Nach zehn Tagen waren ihre Grenzen scharf, und das Exsudat links verschwunden. Es wurden noch zweimal 10 g Emulsion injicirt. Trotzdem war der Augenhintergrund nach im Ganzen etwa fünf Monate langem Spitalaufenthalte normal.

$$SR = {}^{5}/_{5},\ SL = {}^{5}/_{10}{}^{3}).$$

1) Terson, Annales d'Oculistique. T. CXVIII. p. 387.

2) Mohr, Archiv für Augenheilkunde. Bd. XLV. Heft 3.

3) Mohr, l. c. Ein weiterer Fall ist von Snyder (Ophthalm. Record. 1904. No. 3) mitgetheilt worden.

2. Augenmuskelstörungen durch Jodoform und das Verhalten der Pupillen.

Eine linksseitige vorübergehende Ptosis, welche am 3. Tage nach dem Aussetzen des Mittels auftrat, wurde einmal beobachtet und auch bei einem anderen Kranken eine leichte Ptosis verzeichnet, häufiger indess eine Lähmung der Mm. interni oder eines Externus[1]). Der Strabismus convergens verband sich in einem Falle mit Nystagmus.

Die Lähmung kann auch einseitig auftreten. Doppeltsehen, ohne nähere Angabe wird ebenfalls erwähnt. In der Bewusstlosigkeit, die oft mit Unruhe der Muskeln, Zähneknirschen u. s. w. einhergeht, beobachtet man Rollen der Augäpfel und Zuckung derselben selbst für drei Wochen.

Die Pupillen wurden in den leichten amblyopischen Zuständen Anfangs eng, später mittelweit gefunden. In schweren Fällen mit anderweitigen auch cerebralen Jodoform-Vergiftungssymptomen sah man sie eng oder weit, verbunden mit Starre[2]).

3. Anderweitige Störungen.

Nach der Operation eines Altersstaars wurde Jodoform auf die Wunde gestreut. Am anderen Morgen war die vordere Kammer etwa zu $^2/_3$ ihres Inhaltes mit Jodoform erfüllt, und der Humor aqueus trübe. Nach und nach wurde das Jodoform resorbirt, sodass nach 14 Tagen nichts mehr davon zu sehen war[3]).

Für die Desinfection tieferer Theile des Augapfels, speciell des Glaskörpers, wurde das Einbringen von Jodoform empfohlen. In drei Fällen von complicirten Verletzungen mit Eröffnung des Glaskörperraumes liess man comprimirtes Jodoform mittelst eines gläsernen Troicarts in den Glaskörper gelangen. Thierversuche hatten ergeben, dass reines Jodoformpulver vom Glaskörper reactionslos vertragen wurde, während Stäbchen oder Jodoformblättchen regelmässig zu Abkapselung, bindegewebiger Umwandlung im Glaskörper, oder auch zu Netzhautablösung führten.

Es entstanden hiernach in zwei Fällen partielle Glaskörpertrübungen. Das herabsinkende Jodoform hinterliess schon sofort eine streifige graue, bandartige Trübung, genau seiner Bewegungsrichtung entsprechend. An der Einführungsstelle, wo Jodoform liegen geblieben war, machten sich erst nach sieben Wochen feine, streifige Trübungen bemerkbar, die sich innerhalb der nächsten Monate zu einer weissen compacten Trübung verdichteten, ebenso wie eine compacte Trübung am Boden des Glaskörpers, wo das Jodoform sich hingelegt hatte, entstand.

Im dritten Falle blieb der Glaskörper klar. Möglicher Weise entstanden die Trübungen, weil die Glaskörper nicht mehr normal waren. Es wird unserer Ansicht nach immer darauf ankommen, ob der Chemis-

1) Priestley-Smith, l. c. — de Vries, l. c. — Mohr, l. c. — Elischer. Centralbl. f. Chirurgie. 1887. S. 234. — Oberlaender, Deutsche Zeitschr. f. pr. Medicin. 1878. S. 433.

2) Schwarz, Berl. klin. Wochenschr. 1885. S. 99. — Czerny, Wiener medic. Wochenschr. 1882. S. 149. — Hayes, Dublin Journ. 1883. Vol. LXXVI. p. 105.

3) Berry, Annales d'Oculistique. T. CVIII. 1892. p. 430.

mus an einem solchen Organ das Abspalten von Jod aus dem Jodoform begünstigt. Die Wahrscheinlichkeit spricht dafür, dass an einem kranken Gewebe diese Zerlegung leichter zu Stande kommt als an einem gesunden, doch ist besonders hervorzuheben, dass kleine Mengen von Jod sich durch normale Körpergewebe und Körpersäfte abspalten.

Eine weitere Nebenwirkung bestand in zweien der Fälle in dem Auftreten einer Bindegewebsentwicklung vor der Retina, beziehungsweise der Papille, also einer Art Retinitis proliferans. Bei Thieren erschien Aehnliches, nämlich am 12. Tage nach der Einführung einige kleine weisse Streifen in der Netzhaut unterhalb der Papille[1]).

Thierversuche, die mit dieser Methode der Jodoformanwendung angestellt wurden, ergaben, dass, wenn man Kaninchen das Mittel in Stäbchen- oder Pulverform in die vordere Kammer brachte, das Corneal-Endothelium da litt, wo es von dem Mittel berührt wurde. Die Ursache wurde in den entzündlichen, durch die Verwundung geschaffenen Verhältnissen gesucht, da auch Gelatinestäbchen ohne Jodoform das Gleiche erzeugten. Ebenso beurtheilt werden die sonstigen, bei der Einbringung beobachteten Veränderungen der Hornhaut, wie z. B. die Leukocyten-Infiltration an ihrer hinteren Fläche, die Hypertrophie und Nekrose einiger fixer Zellen und die Veränderungen an der Iris, z. B. die multiplen interstitiellen Hämorrhagien[2]). Wir glauben demgegenüber annehmen zu müssen, dass auch diese Veränderungen echte örtlich toxische sind, die durch Jod entstehen, das in statu nascendi aus dem Jodoform bei der innigen Berührung mit Geweben sich abspaltet.

Wenn Jodoform Hautausschläge erzeugt, so können diese auch das Gesicht, beziehungsweise die Augen befallen. Hierbei handelt es sich immer um eine besondere, individuelle Empfindlichkeit. Die Ausschläge erscheinen nicht selten mit Nachschüben, die eine andere Gestalt haben, wie die zuerst aufgetretenen, und können auch auf Körpertheile springen, die weit entfernt von dem ersten Anwendungsorte liegen. So entstanden an den Augen Bläschen, Lideczem und Vereiterung der Meibom'schen Drüsen.

Nach Einstreichen von Vaselin, Adeps lanae ana 3,0. Jodoform 0,5. Cocain 0,05 in den Bindehautsack trat hochgradige Röthung der Stirn und des Gesichtes mit Fieber auf. Nach acht Tagen erfolgte Heilung.

III. Joduret.

Ein 15jähriger Maurer hatte eine grosse Knochenweichtheilwunde in Folge von Osteomyelitis des rechten Oberschenkels und wurde mit dem als gefahrloses Antisepticum empfohlenen Joduret[4]) verbunden. Nach 3 Wochen bestanden Sehstörungen beiderseits. Die Sehschärfe betrug ca. $^1/_{13}$. Roth- und Grünempfindung waren verloren, Blau erhalten, die Gesichtsfeldgrenzen für Weiss waren fast normal, aber es bestand eine beträchtliche Einengung für Blau und ein absolutes centrales Scotom (Fig. 64). Ophthalmosko-

1) Wokenius, Zeitschr. f. Augenheilkunde. 1902. Bd. VIII. S. 241.

2) Ricchi, Arch. d'Ophtalmol. T. XXIV. 1904. p. 25.

3) Baulai, La clinique ophthalm., 1899, p. 64.

4) Den chemischen Bau dieser Substanz ersieht man aus dem nächsten Kapitel.

Fig. 64.

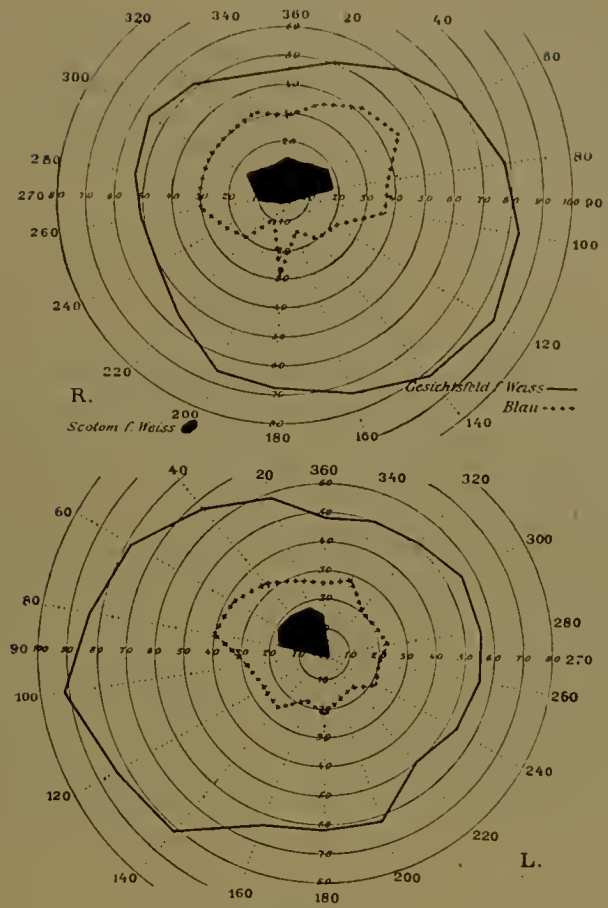

Fig. 65.

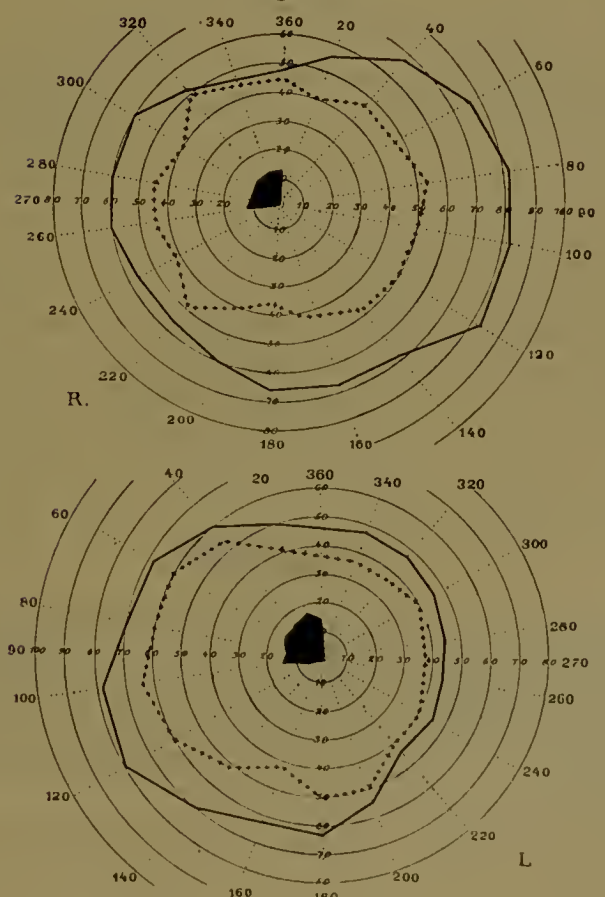

pisch fand sich Hyperämie der Papille. Da die Ursache nicht erkannt wurde, blieb die Behandlung die gleiche noch etwa drei Wochen lang.

Sechszehn Tage nach Entlassung und Aussetzung des Mittels war die Blaugrenze beträchtlich erweitert, die Scotome wenig verändert (Fig. 65). Die Sehschärfe blieb dieselbe. Fast ein Jahr später bestand keine Aenderung. Die Papille erschien grünlich-weiss, besonders temporal mit durchscheinender Lamina cribrosa[1]).

IV. Thiuret.

Ein 16jähriges Mädchen wurde wegen ausgedehnter Verbrennung mit Thiuret verbunden. Nach etwa vier Wochen musste eine Untersuchung wegen Sehstörungen vorgenommen werden. Sehschärfe = Finger auf kaum 1 m bei excentrischer Fixation. Grün und Roth wurden nicht erkannt. Blau mangelhaft. Die Aussengrenzen waren normal. Ein centrales Scotom liess sich noch nicht genauer aufnehmen. Die Papille war hyperämisch. Thiuret wurde ausgesetzt auf Grund der Erfahrung mit Joduret. Nach Strychnininjectionen hob sich die Sehschärfe auf $^1/_{10}$, die Blauempfindung besserte sich. Sechs Wochen nach Aussetzen des Mittels wurde Atrophie der Papille festgestellt, besonders temporal. Dieser Zustand blieb unverändert[1]).

Es wird für möglich gehalten, dass das schädliche Agens sowohl von Thiuret wie Joduret in der aus ihnen abspaltbaren Hofmann'schen Base enthalten ist.

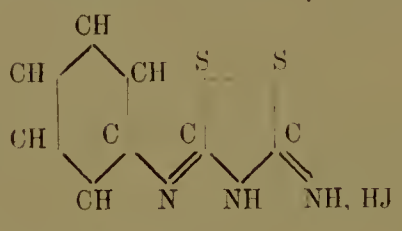

Joduret

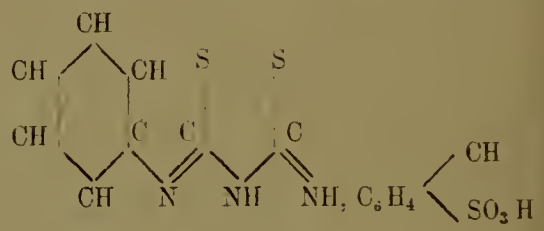

Thiuret

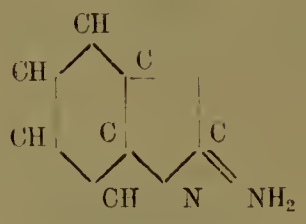

v. Hofmann'sche Base

V. Jodmethyl.

Die Aehnlichkeit der Symptome in den folgenden Vergiftungsfällen, die durch Aufnahme von Jodmethyl-Dämpfen zu Stande kamen, mit den Brommethyl-Vergiftungen ist so auffallend, dass auch hier an eine wesentliche Betheiligung des Radicals Methyl gedacht werden muss.

Ein Arbeiter, der in einer chemischen Fabrik bei der Darstellung

1) Baas, Das Gesichtsfeld. Stuttgart 1896. S. 173.

des Jodmethyls beschäftigt war, bemerkte mit Ausnahme einer leichten Betäubung, welche beim Nachsehen der Apparate hier und da auftrat und ihn die Gegenstände verschwommen, undeutlich erkennen liess, keinerlei Störung. Die Betäubung wich, wenn er an die freie Luft ging.

Schwerer waren die Einwirkungen bei einem anderen mit Jodmethyl in der Fabrik arbeitenden Manne. Er bekam bei dieser Beschäftigung Benommenheit und Schwindel. Die Gegenstände erschienen ihm doppelt, und die neben ihm stehenden erkannte er nicht und stolperte über sie. Am Morgen war der Schwindel am geringsten, am Abend am stärksten. Beim Gehen wurde der Arbeiter zeitweilig so schwach, dass er sich hinsetzen musste; in diesem Augenblick verlor er auch das Sehvermögen. Die beim Gehen auftretenden Doppelbilder standen entweder neben- oder übereinander. Die Köpfe der betrachteten Personen sah er bisweilen auch schräg stehen. Die Augen waren gut beweglich, die Pupillen normal. Im Krankenhause wechselten depressive mit Erregungszuständen. Es kamen Delirien und völlige geistige Verwirrung. Im Harn war Jod.

Nach ca. 14 Tagen erlangte der Kranke das Bewusstsein wieder. Nach acht Wochen noch wurde über Schwindel und Flimmern geklagt. Diplopie war nicht nachweisbar, der Augenhintergrund normal. Es blieben Defecte in der intellectuellen Sphäre zurück[1]).

VI. Arsen.

1. Entzündliche Veränderungen.

Jedes Arsenpräparat, auch Auripigment, Schweinfurter Grün, und die Kakodylverbindungen, können in jeder Form der Anwendung Reizbeziehungsweise Entzündungserscheinungen an den Augen, vorzugsweise der Conjunctiva, erzeugen. Die Stärke dieser Störungen ist proportional der einwirkenden Giftmenge, der Dauer der Berührung und der subjectiven Empfindlichkeit. Wie an der Haut, die längere Zeit mit arseniger Säure in Berührung war, brennende, irradiirende Schmerzen oder auch Bläschen oder Pusteln hervorbrechen und Brandschorfe entstehen, die sich erst nach zwei bis drei Wochen abstossen, so können auch Schleimhäute unter den angegebenen Bedingungen fast bis zur Zerstörung verändert werden.

Unter zwei Bedingungen können die Augen durch Arsen entzündet werden, nämlich: a) nach directem Hineingelangen, und b) auf resorptivem Wege.

a) Die schlimmsten Veränderungen werden naturgemäss durch versehentliches Einstäuben der arsenigen Säure erzeugt werden müssen. In einem solchen Falle entstand eine eitrige Conjunctivitis und Keratitis[2]).

Arbeiter, die arsenhaltige Tapeten, z. B. solche, die mit Schweinfurter Grün gefärbt sind, abreissen, erkranken mit langwierigen Binde-

1) Jaquet, Deutsches Arch. f. klin. Med. Bd. LXXI. 1901. S. 370.
2) Piéchaud, Journ. d'Ophthalmol. T. I. p. 561.

hautentzündungen, ebenso Arbeiterinnen, die mit demselben Farbstoff versehene Papiere zu künstlichen Blumen verarbeiten. Gerade bei solchen jugendlichen Arbeiterinnen, die grüngefärbte Blätter ausschlugen und verpackten, machte man derartige Beobachtungen. Die Haut der Lider war entzündet, geschwollen und mit Schüppchen bedeckt. Auf der Conjunctiva der unteren Lider, nahe am Rande, entstanden in einigen Fällen rundliche, graugelbe Flecke, welche nach dem Abstreifen eine etwas vertiefte, blutende Stelle zurückliessen. Auch die Haut um die Nasenlöcher wies bei mehreren dieser Mädchen Röthung und Schuppenbildung auf.

Durch Aufenthalt in einem mit grünem arsenhaltigen Papier tapezirten Zimmer und Aufnahme des Staubes nach Abreissen der Tapete bekam ein Mann als Krankheitssymptome: Depression, heiseres Gefühl im Halse, Reizung und Schmerzhaftigkeit der Augen. Die Conjunctivae der Lider waren tief roth gefärbt entlang dem Tarsalrand und an den Augenwinkeln; die Lider waren leicht geschwollen und hatten die Neigung zum Umklappen. Das Sehen war schmerzhaft.

Einbringen eines kleinen Arsenikkörnchens auf die Vorderfläche der Iris von Thieren rief nur nekrotische und Regenerationsvorgänge in weiter Ausdehnung um den toxischen Fremdkörper hervor. Grössere Arsenstückchen verursachen bei anhaltenderer Einwirkung eitrig-fibrinöse Exsudation, anfangs in beträchtlichem Abstande von dem Orte des Entzündungsreizes und erst allmählich den letzteren erreichend. Auch eitrige Hornhautperforation kann dadurch zu Stande kommen[1]).

b) Die resorptive Arsen-Conjunctivitis kann bei dem arzneilichen Gebrauch, sowie nach Arsenvergiftungen durch eine Ausscheidung des Metalloids mit den Thränen auftreten. Sie ist meistens leicht und scheint nicht zur Eiterung zu führen. Gewöhnlich erscheint sie am zweiten bis dritten Tage, trifft aber nicht alle Vergifteten. In einer Massenvergiftung von 60 Personen erschien sie nur neun Mal.

Oedem der Lider kann fehlen, oder sich auch nur auf ein Lid erstrecken. Bisweilen umgiebt die Lider circulär eine förmlich erysipelatöse Röthe, die später unter Abschuppung heilt. Es entstehen ferner Jucken und starkes Brennen in der Bindehaut, meistens des unteren Lides; sie röthet sich, und mit dieser Röthung verbinden sich Augenthränen und Lichtscheu.

Bei einem Manne, der 8 g Arsenik verschluckt hatte, erschien nicht lange danach eine reichliche Absonderung von so scharfen Thränen, dass, wie der alte Beobachter angiebt, Augenlider und Wangen dadurch angegriffen wurden. Nach dem Ueberstehen der Vergiftung blieb eine Disposition zu Ophthalmien zurück.

In England sind vor wenigen Jahren in reicher Zahl Arsenvergiftungen mit Bier zu Stande gekommen, die unter dem Bilde der peripherischen Neuritis mit Hautausschlägen verliefen. Solche Kranke hatten auch thränende Augen und Schwellung der Lider und der Augenumgebung. Die Conjunctivae waren chemotisch und wiesen bisweilen Hämorrhagien auf. Dabei schmerzten die Augen besonders beim Versuche zu lesen.

1) Leber, l. c. S. 306.

Ebenso wie die Blepharitis, kann auch die Conjunctivitis einseitig auftreten.

So beobachtete man z. B. bei einem 22jährigen Manne nach chronischem Arsengebrauche gegen Eczem[1]) eine papilläre Conjunctivitis am oberen linken Lide und namentlich am oberen Rande des Tarsus. In manchen Fällen verbinden sich die Schwellung und Entzündung am Auge mit Schwellung und exanthematischer Veränderung anderer Körpertheile.

Nach Einathmung von Arsenwasserstoff — aber auch nach der Vergiftung mit anderen Arsenverbindungen — kann, gleichzeitig mit bräunlicher Verfärbung der Körperdecke, eine braunrothe Verfärbung der Conjunctiva bestehen. Hämoglobinurie oder Hämatinurie, beziehungsweise Methämoglobinurie, Schwindel, Uebelkeit u. a. m. begleiten diesen Zustand. Im weiteren Verlaufe der Erkrankung wird die Hautfarbe blasser und geht ebenso wie die der Conjunctiva in eine rein icterische über. Die Conjunctiva bulbi kann aber auch von vornherein mehr oder minder stark icterisch gefärbt sein, und im weitern Verlaufe der Vergiftung an Gelbfärbung zunehmen. Gallenfarbstoff wurde hierbei nicht im Harne gefunden. Es handelt sich hier unserer Auffassung nach um eine Blutvergiftung mit zu Grundegehen von Blutkörperchen und weitgehender Veränderung des Blutfarbstoffes — jene bei echten Blutvergiftungen so häufige Erscheinung, die auf den Zusammenhang von Gallen- und Blutfarbstoff besser wie irgend eine chemische Beweisführung hinweist.

2. Muskelstörungen.

Im Verlaufe der acuten oder subacuten Arsenvergiftungen werden relativ selten Veränderungen an den Pupillen wahrgenommen. Gegen das tödtliche Ende hin erweitern sie sich aus den bekannten Gründen, wenn Krämpfe, Beängstigungen, Unregelmässigkeit des Pulses und Athemstörungen eintreten. Es lässt sich auch nachweisen, dass in denjenigen Fällen acuter Vergiftung, in denen die Mydriasis früher erscheint, Störungen in der Herzthätigkeit vorhanden waren. Der Puls war dann klein und häufig unregelmässig oder gar nicht wahrnehmbar.

Ebenso verhält es sich gewöhnlich mit der Reactionslosigkeit der Pupillen, die schon einige Stunden vor dem Tode bei mehr oder minder ausgesprochener Pulsstörung erscheinen kann. Indessen werden auch aus alter Zeit Fälle berichtet, in denen nach grossen arzneilichen oder giftigen Mengen von arseniger Säure „Augenstarre“ beobachtet wurde. Wir lassen einige solcher Beobachtungen folgen, obschon wir uns nicht verhehlen, dass das Symptom der „Augenstarre“ auch anders gedeutet werden kann.

Ein Wundarzt nahm gegen Malaria Arsentropfen. Das Fieber blieb fort, dafür erschien aber vorübergehend, wiederholt eine eigenthümliche Geistesalienation mit Wuth bei klarem Bewusstsein. Während dieses Zustandes bestanden: starrer Blick und Zittern. Es erfolgte Wiederherstellung.

1) Es waren zwei Monate lang täglich 24 Arsenpillen (!) genommen worden (Bronner, Ophthalm. Record. 1895. p. 38).

Eine 21 jährige Frau erhielt gegen eine Quartana Sol. Fowleri in steigende Mengen. Danach bekam sie nach einiger Zeit Benommensein, später Bewusstlosigkeit; sie lallte unverständliche Töne, die Augen waren starr, de Puls klein und Zittern hatte den ganzen Körper ergriffen. Wiederherstellun erzielte man durch Opium und Schwefelleber.

Ebenso kann die chronische Vergiftung gelegentlich maximal Mydriasis mit Reactionsverlust schaffen. Dies war bei einer Arsenver gifteten der Fall, bei der monatelang die Erkrankungsursache verkann worden war. Trotz hochgradiger Kachexie und fast totaler Paralys gelang es, sie sowie eine andere derartig Erkrankte der Heilung zuzu führen.

Aus einer eigenthümlichen Veranlassung entstand bei einem Arsen vergifteten Doppeltsehen. Vier Tage nach der Vergiftung erschien nachdem schwerere Symptome des Arsenicismus vorangegangen waren eine Entzündung und Geschwulst der linken Parotis und innerer Mund theile, an denen auch geschwürige Veränderungen sich herausbildeten Nach 7 Tagen war die Parotidengeschwulst so bedeutend, dass de Apfel des dadurch verkleinerten linken Auges schief stand und dadurc Doppeltsehen veranlasst wurde, wenn beide Augen geöffnet waren. E muss somit auch eine Entzündung des orbitalen Gewebes vorgelege haben. Der Kranke starb bald darauf.

Nach dem Gebrauche einer Patentmedicin, welche Arsenik enthielt bekam eine Frau Ptosis, die nach Fortlassen des Medicamentes wiede schwand[1]).

In einigen Fällen liess die acute Arsenvergiftung gleich im Begin Exophthalmus entstehen. Die Pupillen waren dabei erweitert, un einmal auch die Conjunctiven entzündet. Es handelte sich um Kinde die gleichzeitig die üblichen choleraartigen Symptome des Arsenicismu nebst den Schmerzzuständen aufwiesen. Man könnte der Meinung sein dass das heftige Erbrechen die Prominenz der Augäpfel veranlasst hab — dann müsste dieses Symptom aber häufiger erwähnt werden als e bis jetzt geschehen ist. Nur einmal bestand in einem solchen Falle er schwerte Athmung.

Vereinzelt ist nach längerem Gebrauche von Arsen ein horizon taler Nystagmus mit Flimmern bei längerem Fixiren beobachte worden.

Nachdem ein 23jähriger Mann wegen eines Hautausschlages 31 g Sol. Fowleri verbraucht hatte, erschienen Durchfälle und Schnupfen Nach 69,9 g folgten grosse Mattigkeit, und trotz leichter Verringerung der Dosis nach Verbrauch von 112,3 g der Lösung Kriebeln und Zittern am ganzen Körper. Es zeigten sich weiterhin Schwindel und Lähmung und nach Verbrauch von 134,6 g horizontaler Nystagmus, Flimmern be längerem Fixiren, Fehlen der Patellarreflexe u. A. m.[2])

---

1) Stevens, Ophth. Record. 1902. p. 654.

2) Krehl, Arch. f. klin. Medic. Bd. XLIV. 1889. S. 325.

3. Anderweitige Sehstörungen durch Arsen.

a) Amblyopie und Amaurosis.

Bereits aus dem 17. Jahrhundert liegen einzelne Berichte über acute, beziehungsweise subacute Arsenvergiftungen vor, in denen u. A. Schwäche des Sehens neben gastrointestinalen oder cerebralen Symptomen auftrat. Aus dem 18. Jahrhundert kennt man einen Fall, in dem Gesichts- und Verstandesschwäche als Nachkrankheit einer solchen Vergiftung sich ausbildeten. In späterer Zeit mehrte sich die Zahl derartiger Angaben, die, wenn auch verhältnissmässig selten im Vergleich zu den über andere Arsensymptome gemachten, doch als zuverlässige Thatsachen angesprochen werden müssen. Die nach dem Krankheitsverlaufe als Collapswirkungen aufzufassenden Amblyopien scheiden wir selbstverständlich aus der Zahl dieser Beobachtungen aus. Es bleiben immer noch genügend übrig, um feststellen zu können, dass die Arsenverbindungen, sobald sie einmal in den Kreislauf übergehen — und auch alle in Wasser unlöslichen werden vom Körper in Lösung gebracht — unter bestimmten, unbekannten individuellen Verhältnissen die Functionen des Opticus schädigen können, gleichgültig von welcher Körperstelle aus sie den Eingang in den Körper gefunden haben. Es kann dies schon im ersten Ansturm derselben bei der acuten Vergiftung erfolgen, geschieht aber häufiger als spätere Folge einer solchen, oder bei dem chronischen Eindringen kleiner Arsenmengen. Immer ist hierbei in Berechnung zu ziehen, dass gewisse Mengen des Metalloides im Körper, besonders den Röhrenknochen, wochen- und monatelang verharren können. Schon von diesem Gesichtspunkte aus sollten besonders Dermatologen es sich reiflich überlegen, ob es richtig ist, wochenlang Arsen gegen Psoriasis und andere Hautleiden zu reichen. Die leider verbreitete Annahme, dass die Toleranz des Organismus für Arsenik in geradem Verhältniss zu der Intensität der Krankheit steht, und wenn diese schwindet, sich auch jene verringert, hat der Eine von uns bereits früher zurückgewiesen[1]).

Die durch Arsen veranlassten Sehstörungen, die man in vorophthalmoskopischer Zeit als Abnahme des Sehvermögens, oder undeutliches Sehen, oder Dunkelheit vor den Augen bezeichnete, sind oft u. A. von Schwindel begleitet. In einigen Fällen traten auch gleichzeitig Störungen im Gehör auf. Die Affection befiel bisher stets beide Augen, wenn auch ungleich stark. Die Dauer ihrer Ausbildung und ihres Bestehens schwankt. Nach der acuten Vergiftung kann sie sich schon in Stunden oder Tagen bemerkbar machen, und schnell wieder schwinden, oder als Nachkrankheit erscheinen und bleiben, während sie z. B. in einem Falle von chronischer Vergiftung durch arsenhaltigen Wein etwa drei Monate zunahm und den Kranken dann beinahe blind sein liess, und etwa drei Monate zu ihrer Rückbildung brauchte. Die Pupillen können dabei normal oder erweitert sein; sie reagiren gewöhnlich gut.

Die folgenden Berichte aus älterer Zeit lassen erkennen, wie verschiedenartig Entstehen und Verlauf der Arsen-Amblyopie sich gestalten können, die man im Beginn des 19. Jahrhunderts, als die Behandlung des Wechselfiebers mit Arsen aufkam, öfters zu sehen Gelegenheit hatte.

1) Lewin, Die Nebenwirk. d. Arzneimittel. 3. Aufl. 1899. S. 359.

Vielfach gestattet allerdings die Unbestimmtheit der Angaben nicht, z erkennen, um was es sich gehandelt hat.

Ein 38jähriger Mann wurde mit Arsenik vergiftet. Er erkrankte fü ca. zehn Tage mit Erbrechen, Darmschmerzen, allgemeiner Schwäche, Durs Eingenommensein des Kopfes, Brausen in den Ohren, Schlaflosigkeit, pe zigem Gefühl, Zittern der Glieder und Gesichtsverdunkelung. Späte kam noch Anästhesie der Beine, Angst, Unruhe, Betäubung hinzu und de Tod erfolgte unter Krämpfen.

Eine Frau hatte wegen einer Tertiana die Fowler'sche Lösun bekommen. Das Fieber schwand, aber schon während der Behandlung klagt sie über eine bedeutende Schwäche des Gesichtes, die sich zu eine vollkommenen Amaurosis des linken Auges und einer bedeuten den Amblyopie des rechten ausbildete.

Auf Camphergebrauch und Arnica schwanden die Störungen. Immerhi dauerte die völlige Wiederherstellung über 11 Wochen.

Da die Erscheinungen der Malaria anscheinend beseitigt wurde und auch von einer Kachexie keine Rede ist, halten wir es nicht fü wahrscheinlich, dass die Sehstörung in diesem Falle auf die Malari zurückzuführen ist.

Ein 24jähriger Mann vergiftete sich mit Arsenik. Gastritisch Schmerzen und Convulsionen folgten bald, und nach ca. 24 Stunden ver störter Blick und Schwächung des Sehvermögens. Nach einer vorüber gehenden Besserung kam ein Rückfall in Convulsionen und gastrische Symp tome. Schliesslich erfolgte die Wiederherstellung nach ca. vier Wochen, nach dem noch ein gelblicher Teint und deutliche Gelbfärbung der Conjunctiv aufgetreten waren.

Nach einer Vergiftung mit Grünspan blieben nervöse Störungen seiten des Magen-Darmkanales und Nebligsehen zurück, das Lesen und Alleingehen unmöglich, beziehungsweise schwierig machte.[1])

Ein 16jähriger Bursche, der aus Irrthum Arsenik aufgenommen hatte bekam Erbrechen, Präcordialangst, Schmerzen im Magen, Gesichtsblässe, ent zündete Conjunctivae, erweiterte Pupillen, „Dunkelwerden und Flimmern der Augen" bei zunehmender Körperkälte und Sinken des Herz schlages, sowie Schwere und Kälte der Gliedmassen. Das Bewusstsein war bis zu dem Tags darauf erfolgenden Tode erhalten geblieben.[2])

Möglicherweise spielte hier die Schädigung der Herzthätigkeit eine Rolle in dem Entstehen der Sehstörung, obschon das Bewusstsein nicht geschädigt war.

Eine an „amaurotischer Anlage" leidende Frau wurde der Arsen behandlung wegen Wechselfieber unterworfen, erblindete dadurch fast ganz und verlor auch zeitweilig das Gehör.

Eine Mitwirkung der Malaria ist hier nicht auszuschliessen.

---

1) Demours. Traité des Maladies des yeux. T. III. Paris 1818. p. 46.
2) Kaiser, Zeitschr. f. Staatsarzneikunde. Bd. 13. H. 2. 1827. S. 266.

Unter den 32 Opfern der Giftmörderin Gottfried in Bremen, von denen 15 durch Arsenik starben und 17 genasen, waren auch zwei, die neben anderen Symptomen Sehstörungen hatten. Die eine klagte über undeutliches Sehen, die andere über „Dunkelheit vor den Augen“ neben Schwindel und Taubheit in den Fingern, die angeblich noch Jahre lang anhielt. Die erstere starb, die letztere verliess das Zimmer nach sieben Wochen[1]).

Ein 55jähriger Mann, der durch ein Versehen arsenhaltige Nahrung aufgenommen hatte, bekam für eine Woche lang brennende Magen- und Darmschmerzen und Erbrechen, und daran schlossen sich noch für mehrere Monate: Kopfschmerzen, Frostschauer und Hitze, Abmagerung, Abnahme der Kräfte, Gelenkschmerzen, Zittern der Hände und Sehschwäche.

Eine 18jährige Frau nahm zum Selbstmord Arsenik. Als Symptome folgten: Erbrechen, Magenschmerzen, Diarrhoe, Anurie, später Unruhe, Schläfrigkeit, die aber nicht zum Schlafe führte und vollständiger Verlust der Sehkraft. Das Bewusstsein war klar, Extremitäten und Gesicht kühl, der Puls anfangs ruhig, nach fünf Stunden klein und frequent, und erst lange nach dem Eintritt der Sehstörung — sieben Stunden vor dem Tode — nicht fühlbar.

Ein Mädchen von 11 Jahren verschluckte ein Päckchen arsenige Säure. Danach erschienen: Schmerzen im Epigastrium und Erbrechen. Nach acht Tagen folgten: häufiges Nasenbluten, Gefühl von Trockenheit im Rachen, Eingenommensein des Kopfes, ein Schleier vor den Augen, geschwächtes Gedächtniss, Erbrechen und ein Puls von 76. In den nächsten Tagen stellte man fest: Abnahme des Erbrechens, trotzdem aber fortschreitender Verfall der Körperkräfte, Krämpfe, Pupillenerweiterung, Stimmlosigkeit und Sehnenhüpfen. Der Tod erfolgte am 12. Tage.

Der Herzog von Praslin, der sich mit Arsenik vergiftete, bekam nach fünf Tagen, nachdem bereits Erbrechen, Kleinheit und Unregelmässigkeit des Pulses, Kälte der Glieder, schmerzhaftes Schlucken vorangegangen waren, am letzten Krankheitstage starke Störungen des Sehvermögens bei erschwerter Athmung, schwachem Pulse, aber erhaltenem Bewusstsein[2]).

Erst gegen das Ende der achtziger Jahre des vorigen Jahrhunderts wurde in einigen Fällen chronischer Arsenvergiftung eine ophthalmologische Untersuchung vorgenommen, als die Kranken über Sehschwäche klagten. In einem oder dem anderen derartigen Falle war der Befund negativ. Wo er positiv ausfiel, da waren relative Scotome für Farben neben einem absoluten Scotom vorhanden, oder es liess sich vereinzelt eine geringe einseitige Haemorrhagie am Rande des Opticus neben Neuritis optici oder nur Blässe von Theilen, z. B. der Umgrenzung der Papillen mit oder ohne Erweiterung der Venen, oder Oedem der Retina, oder wie in drei Fällen von Vergiftung durch den gleichen arsenhaltigen Wein Retinalhyperämie nachweisen. In diesen Fällen, wie in manchem anderen analogen schwand die Amblyopie, langsamer oder

---

1) Stachow, Zeitschr. f. Staatsarzneik. Jahrg. 13. 1833. S. 143, 146, 181, 184.
2) Tardieu, Annales d'hyg. publ. T. XXXVIII. p. 390.

schneller, meistens vollständig, gewöhnlich nach Maassgabe des Schwindens der anderweitigen Vergiftungssymptome.

Ein an Gastralgie leidender 48jähriger Morphinist erhielt dagegen drei Monate lang Solutio Fowleri. Schon im letzten Theile des dritten Monates bildete sich eine Lähmung aller Extremitäten aus, nachdem Brennen in den Fingern, Zehen, Fusssohlen und Jucken an den Augen vorangegangen waren. Es bestand eine Ataxie mit Verminderung des Muskelgefühls. Die Patellarreflexe fehlten.

Die ophthalmoskopische Untersuchung ergab eine Neuritis optici. Die Pupillarreflexe waren normal. Ueber Sehstörungen fehlen Angaben. Wiederherstellung erfolgte nach fünf Monaten[1]).

Ein 44jähriger Arbeiter, Trinker, bekam in Folge des Genusses von arsenhaltigem Wein Angina, Uebelkeit, Erbrechen und Diarrhoe, Fieber, Gesichtsschwellung, Augenröthe, Hautausschläge in Miliaria-Form am Halse und der Brust, die beim Auftrocknen schwarz wurden und langsam mit Abschuppung endigten, Phlyctänen an den grossen Zehen, anästhetische Paresen von kurzer Dauer und Amaurose, zunehmend und abnehmend in gleichem Schritte mit dem vorhandenen Ameisenlaufen während fünf Monaten.

Ein 49jähriger Gepäckträger, der arsenhaltigen Wein öfter aufgenommen hatte, bekam dadurch Erbrechen, Durchfall, Koliken, Tenesmus, allgemeine Körperschwäche, später Schmerzen in den Beinen, Ameisenlaufen in den Fingern und Zehen, einen bronzefarbenen Ausschlag auf den Beinen und Amaurose mit dem Befunde von Oedem der Retina[2]).

Ein Mann, der in der Trunkenheit eine Hand voll Schweinfurter Grün genommen hatte, befand sich dadurch fünf Tage lang in Prostration, dann folgten Gliederschmerzen, gelegentlich Krämpfe und allmählich begann sich eine Ataxie auszubilden. Geringer Schlaf. Pupillarreflexe normal. Der ophthalmoskopische Befund war negativ, aber trotzdem wurden Klagen über Sehstörungen laut[3]).

Ein 30 Jahre alter Mann bemerkte seit vier Wochen eine Verschlechterung seines Sehvermögens.

SL = CC in 15 Fuss Sn VII$\frac{1}{11}$ mühsam, SR = Finger in 8 Fuss Sn XVI mühsam.

Die Pupillen waren normal, die Pupillarreaction gut.

Ophthalmoskopischer Befund: Sectorenförmige Abblassung der temporalen Papillenhälften. Das Gesichtsfeld war in der Peripherie frei, aber beiderseits bestanden paracentrale relative Scotome für Roth und Grün. Rechts fand sich nahe am Fixirpunkte ein kleines abso-

---

1) Dana, Brain, Vol. IX. 1887. p. 456.

2) Die Details dieser und der folgenden Krankengeschichte von Marquez verdanke ich der Güte des Herrn Prof. Brouardel in Paris, der mir die ministerialen Originalacten der Affaire von Hyères übersandte. Auch an dieser Stelle sei ihm hierfür gedankt. L.

3) Dana, l. c. p. 457.

lutes Scotom. Alkoholmissbrauch und Syphilis wurden geleugnet. Bis vor vier Wochen rauchte der Kranke 4—5 Cigarren täglich.

Seit $3^1/_2$ Jahren regelmässig wurden täglich Arsenikpillen gegen Psoriasis genommen. Dieselben wurden vor etwa sechs Wochen verstärkt. Die genommene Dosis war nicht feststellbar. Seit acht Tagen hatte der Kranke die Pillen ausgesetzt wegen heftiger Kopf- und Leibschmerzen und häufigen Erbrechens.

Eine andere Ursache als der Arsenik war nicht zu finden. Ueber den Ausgang wurde nichts mitgetheilt.[1])

Ein 26jähriger Jurist hatte ein chronisches Eczem und bekam Gesichtsverdunkelung und -Verschleierung beim Versuche zu lesen. Ophthalmoskopisch wurde nur eine sehr geringe Hämorrhagie am Rande des rechten Opticus, die Papille leicht überschreitend, gefunden. Unbedeutende Myopie bestand beiderseits.

$$SR = {}^4/_{10},\ SL = {}^8/_{10}.$$

Nach zehn Tagen war $SR = {}^1/_{10}$ und die Haemorrhagie verschwunden. Nach 26 Tagen betrug die Sehschärfe rechts $^1/_{25}$, und links $^5/_{10}$. Beiderseits bestand eine leichte Neuritis optici. Die Nerven waren wenig geschwollen mit nicht verdunkelten Umrissen, die Gefässe normal weit. Der Kranke hatte viel Kopfschmerzen. Er bekam Jodkalium.

Nach etwa fünf Wochen war

$$SR = {}^1/_{20},\ SL = {}^2/_{10}.$$

Der rechte Opticus war blass, der linke geschwollener. Nach ca. $5^1/_2$ Wochen betrug

$$SR = {}^1/_{10} \text{ und } SL = {}^4/_{10}.$$

Im Harn wurde später Arsenik gefunden. Das Bibliothekzimmer, in dem der Kranke die meiste Zeit zubrachte, hatte arsenikhaltige Tapeten. Nach Entfernung derselben trat Besserung ein.

Nach $3^1/_2$ Monaten war

$$SR = {}^5/_{10},\ SL = {}^7/_{10}{}^2).$$

b) Hyperästhesie des Auges durch Arsen.

Fast so lange wie die Arsen-Amblyopie ist der Arsen-Erethismus des Auges bekannt. Er stellt sich gewöhnlich dar als übergrosse Empfindlichkeit gegen das Licht, Lichtscheu oder als Funkensehen. Während für das letztere nicht nur centrale, sondern wohl auch vorübergehende Veränderungen an Opticus oder Retina verantwortlich gemacht werden müssen, sind die recht häufig nach der acuten Vergiftung beobachteten Hallucinationen des Gesichts als cerebraler Herkunft anzusprechen.

Ein 20jähriges Mädchen erhielt Solut. Fowleri gegen Wechselfieber. Danach entstanden: Kopfschmerzen, Schwindel und Funken vor den Augen.

Eine Magd, die durch Zufall mit Arsenik vergiftet worden war, wurde zuerst von Magenschmerzen und Uebelkeit ergriffen. Alsdann wurde das Gesicht roth und aufgetrieben, die Augen hervorgetrieben, stier, die Conjunctivae entzündet. Die Pupillen waren normal. Flimmern vor

1) Liebrecht, Klin. Monatsblätter f. Augenheilk. Mai 1891.

2) Derby, Boston med. Journ. T. CXXIV. 1891, 18. June. p. 602.

den Augen, Ohrensausen, Schwindel. Wiederherstellung erfolgte nach einigen Tagen[1]).

Einer Frau wurde auf eine incidirte Brustgeschwulst Arsen gebracht. Sehr bald bekam sie galliges Erbrechen, das am nächsten Tage in Bluterbrechen überging, blutige Diarrhoe, später geräuschvolle Athmung und Röthung der Augen. Sie klagte über bläuliche Funken vor den Augen. Etwa 24 Stunden später starb sie[2]).

Nach Verschlucken von etwa 4 g Arsenik in einem Glase Wasser bekam eine Frau neben den Symptomen der acuten Arsenvergiftung in langsamer Entwicklung Lähmung der Extremitäten mit Anästhesie.

Die Augen waren so überempfindlich, dass nur ein halbdunkeles Zimmer vertragen wurde. Aehnlich verhielt es sich mit dem Gehör.

Gelegentlich klagten Kranke auch über Gelbsehen. Bei einer Schwangeren, der Arsenik zu Abortivzwecken gereicht worden war, erschien es schon nach einer viertel Stunde im Verein mit Erbrechen.

c) Veränderungen von Linse und Glaskörper.

Es liegen bisher nur drei Beobachtungen über Linsentrübungen vor, die durch Aufnahme arsenhaltigen Weines zu Stande gekommen sind. Bei einem dieser Arsenvergifteten, einem Maurer von 40 Jahren, entwickelte sich die doppelseitige Cataract sehr schnell bis zur Reife im Laufe von 3 Monaten. Auch zwei Frauen wiesen diese beginnende toxische Cataract auf, die sich aber mit dem Verschwinden der Vergiftungssymptome wieder zurückbildete.

Durch langen Gebrauch von Arsenlösungen bei Hautleiden soll auch Glaskörpertrübung entstanden sein.

VII. Phosphor.

Funetionelle Störungen am Auge sind nach der Phosphorvergiftung, im Gegensatze zu der Arsenvergiftung, nur selten beobachtet worden. Es stellt diese Thatsache einen weiteren Beleg dafür dar, dass diese beiden Stoffe, die sich chemisch so sehr nahe zu stehen scheinen, biologisch bedeutende Differenzen aufweisen. Ein Ergebniss dieser Wirkungsverschiedenheit kann auch ophthalmologische Bedeutung gewinnen, nämlich das Vorhandensein von übermässigem Fett in Organen, Gefässwandungen u. s. w. Noch immer wird dies, auch in ophthalmologischen Berichten, als Folge einer Fettdegeneration angesehen — ein Irrthum, der aus der Unzulänglichkeit rein pathologisch-anatomischer Betrachtungsweise resultirt, die ätiologisch in solchen und ähnlichen Fällen über den Befund nichts auszusagen vermag. Der Antheil des Fettes, der vielleicht einer Gewebsdegeneration — oder, um es verständlich auszudrücken, einer Umwandlung von Gewebseiweiss in Fett — sein Entstehen verdankt, ist so gering, dass er verschwindet

1) Kaiser, Zeitschr. f. Staatsarzneik. Bd. XIII. H. 2. 1827. S. 266.
2) Vitry, Annales d'Hygiène publ. 1846. T. XXXVI. p. 141.

gegenüber dem von anderen fettreichen Körperstellen in Leber, Herz, Gefässwände u. s. w. hineingeschwemmten. Eine solche Deponirung importirten Fettes kann zweifellos eine mehr oder minder grosse Insufficienz, oder eine Verminderung der Widerstandsfähigkeit der Gefässe herbeiführen. So können auch die Retinalgefässe leiden, und dadurch Blutungen und anderweitige Retinalerkrankungen entstehen, die aus einer gestörten Function kleiner und kleinster Gefässe, oder aus Ernährungsstörungen an der Retina selbst, entstanden durch eingeschwemmtes Fett, sich ableiten lassen.

Die ersten Versuche, die darauf hinzielten, an Thieren Retinalblutungen durch Phosphorvergiftung zu erzeugen, waren erfolglos. Bei Kaninchen konnte man nur eine ziemlich bedeutende Injection der Retinalgefässe hervorrufen[1]).

Nach acuter, subchronischer und chronischer Vergiftung von Hunden mit Phosphor ergaben sich ebenfalls nur relativ geringfügige ophthalmoskopische Veränderungen, nämlich nicht mehr als eine mehr oder minder ausgesprochene Hyperämie der Gefässe.

Die mikroskopische Untersuchung der Retina liess nach der acuten Vergiftung eine Hyperämie und eine leichte Infiltration der inneren Gewebsschichten mit Leukocyten, sowie eine Blutüberfüllung der Chorioidea erkennen. Bei der subchronischen Vergiftung mit dem Todeseintritt am siebenten bis zwölften Tage, fanden sich neben den eben genannten Veränderungen ein feinkörniger Zerfall der Zapfen- und Stäbchenschicht, kleine Blutungen per diapedesin und fibrinöses Exsudat im subretinalen Raum. Bei der chronischen Vergiftung (13. bis 22. Tage) wirkte der Phosphor am stärksten ein. Es fanden sich sehr ausgesprochene Infiltration, theilweise im Glaskörper, Zerstörung der Stäbchen- und Zapfenschicht, Extravasationen, Verdickung der Gefässwände und Erweiterung der Chorioidalgefässe. Die Ganglienzellen waren vergrössert oder geschrumpft, vacuolenhaltig. Auch Hämorrhagien wurden festgestellt[2]).

Neuere Versuche mit chronischer Fütterung von Hunden und Kaninchen mit Phosphor erzeugten als erste, schwächste, und bei manchen Thieren einzige Erscheinung nach einer oder vier bis fünf Gaben, oder erst noch später eine Stauungshyperämie, die in der Zeit ihres Auftretens von der individuellen Empfänglichkeit und nicht von der Zahl und der Grösse der Dosen abzuhängen schien. Als weiteres ophthalmoskopisches Symptom trat in etwa 50 pCt. der Versuche Stauungspapille auf, Anschwellung der Papille bei engen Arterien, breiten, geschlängelten Venen und einem Verschwommensein der Grenzen der Papille.

In manchen Fällen erschienen zugleich mit der Stauungspapille, oder später, oder auch ohne diese eigenthümliche Faltungen an der Retina, vornehmlich um die Papille gruppirt, später auch weiter greifend, mit

---

1) Niederhäuser, Zur Aetiologie . . . . . der Retinal-Apoplexien. Zürich 1875. S. 43.

2) Joffrio, Revue génér. d'Ophthalmol. 1895. T. XIV. p. 220. Es wurden die Versuche an 15 Hunden angestellt, die täglich 0,002—0,005 g Phosphor in öliger Lösung subcutan erhielten. Sie lebten 7—22 Tage bis auf ein Thier, das nach 24 Stunden starb.

einander zusammenfliessend oder Netze bildend. Die Gefässknickungen, die man an ihnen sah, machten es nicht zweifelhaft, dass man es hier mit kleinen Netzhautablösungen zu thun habe. Waren dieselben umfangreicher, so traten auch die entsprechenden Sehstörungen ein. Einmal sah man auch eine kleine Hämorrhagie dicht neben der Papille.

Bei zwei jungen Kaninchen wirkten kleine Phosphormengen nicht giftig, und grössere tödteten ohne Augensymptome.

Mikroskopisch liess sich feststellen, dass die Nervenfaserbündel am Sehnerv und der Papille durch Transsudat von einander getrennt waren. Die Grösse der Anschwellung der Sehnerven hing von der Menge des Transsudates ab. Die Nervenfasern waren oft geschwollen, stellenweise varicös, manchmal auch durchgerissen. Das Pigmentepithel war zweimal verändert, die Pigmentkörner spärlich oder ganz verschwunden; auch das Protoplasma der pigmentfreien Zellen erschien aufgequollen und enthielt Vacuolen. Alle Netzhautschichten waren von Transsudat durchtränkt. Die Schicht der Stäbchen und Zapfen liess eine locale Abtrennung der Innenglieder von den Aussengliedern und eine Ausfüllung der dadurch entstandenen Lücken mit Transsudat erkennen. Nicht minder hatten die übrigen Schichten und Zellgruppen durch das Transsudat gelitten[1]).

Unter diesen Ergebnissen halten wir für das bedeutungsvollste den Nachweis, dass auch hier die individuelle Empfänglichkeit entscheidend für das Auftreten und den Umfang toxischer Wirkungen am Auge ist. Lässt sich auch bei allen Giftwirkungen und allen anderweitigen Erkrankungen dieser Umstand als das Entscheidende a priori annehmen, so ist doch jeder neue positive Nachweis in dieser Beziehung werthvoll. Er lehrt uns auch — freilich ohne uns den wahren Grund verständlich zu machen — weswegen bei Phosphorvergiftungen von Menschen nur selten Sehstörungen auftreten. Die wenigen positiven Beobachtungen, die aber vorhanden sind, zeigen uns die Fähigkeit des Phosphors, Sehstörungen zu veranlassen, die wahrscheinlich ihren Grund in ein- oder doppelseitigen Retinalveränderungen haben. Der Opticus kann bei langer Phosphoreinwirkung, oder auch in Folge einer functionellen Cumulativstörung ebenfalls leiden, wie dies des Näheren die folgenden Berichte darthun.

Eine 27jährige Gesellschafterin hatte zu einem Selbstmord einen Aufguss von Phosphorzündhölzchen genommen, wodurch ein längeres Krankenlager mit typischen Erscheinungen einer acuten Phosphorvergiftung bedingt wurde. Eines Morgens fiel ihr das Lesen schwer. Beim Lesen mit verdecktem rechten Auge konnte sie nur immer das direct angesehene, aber nicht das ebengelesene Wort sehen. Ein Nebel lag über dem linken Auge.

Ophthalmoskopischer Befund: Zwischen Papille und Macula und über dieselbe hinaus erstreckte sich eine milchweisse Trübung der Retina in dem Ausbereitungsbezirk einer kleinen fadendünn gewordenen Maculararterie, in welcher man im aufrechten Bilde recht deutlich eine unterbrochene Blutsäule wahrnehmen konnte. Nach oben schnitt diese Trübung haarscharf mit einer zu dieser Arterie parallel verlaufenden Vene ab, unten umgriff sie die kirschroth tingirte Fovea centralis.

Ein absoluter Gesichtsfelddefect bildete den genauen Abdruck dieser Trübung.

1) Steinhaus, Beiträge zur pathol. Anatomie. Bd. 22, 1897. S. 466.

SR = $^{6}/_{24}$ — $^{6}/_{18}$, SL = $^{6}/_{36}$ (congenitale Amblyopie).

Innerhalb eines Monats bildete sich die Trübung vollständig zurück. Das Gesichtsfeld blieb defect und die kleine Arterie dünn[1]).

Ein 22jähriger Rekrut zeigte folgenden Augenbefund:

SR = $^{18}/_{40}$ (wird als normal bezeichnet!), SL = Finger in 1 m.

Die Papille war von einer unregelmässig dreieckigen, birnförmigen, glänzenden und schillernden, nicht vascularisirten Membran bedeckt, welche ca. 2 mm über das Niveau des Fundus hervorragte, mit zarten concentrischen Falten an der Oberfläche. Im übrigen Hintergrund bestand eine abgelaufene Chorioretinitis, weisse und gelbe Plaques, Pigmentanhäufungen, atrophische Heerde. Der Zustand wurde als eine toxische Retinitis proliferans gedeutet.

Der Mann hatte sich als Kind mit Rattengift vergiftet, war mehrere Wochen krank gewesen, wobei das linke Auge erblindete und das rechte schwachsichtig wurde[2]).

Die Untersuchung der Augen eines acut durch Phosphor zu Grunde gegangenen Mannes, bei dem während des Lebens die ophthalmoskopische Untersuchung wegen der bedeutenden Pupillenenge erschwert war und sich nur auf die nähere Umgebung der Papille beschränkt hatte, wo keine Veränderungen vorhanden waren, hatte ein positives Ergebniss.

In der Retina des einen Auges konnte der Austritt rother Blutkörperchen längs einer stark gefüllten Vene erwiesen werden. An einer Stelle war die Anhäufung der Blutkörperchen so mächtig, dass die ophthalmoskopische Untersuchung während des Lebens bei erweiterter Pupille sie jedenfalls hätte nachweisen lassen. Fast sämmtliche Gefässe waren bis zu den Capillaren stark gefüllt. Auch da und dort an den Gefässen der Chorioidea, hauptsächlich an den Theilungsstellen, waren die Erscheinungen beginnender Diapedesis rother Blutkörperchen[3]).

Gegenüber den eben berichteten, als Circulations- und Ernährungsstörungen sich charakterisirenden Veränderungen im hintersten Augenabschnitt verschwinden die folgenden, die bis auf die Gelbfärbung der Conjunctivae, auch als relativ seltene Vorkommnisse bezeichnet werden müssen.

Bei Katzen sieht man nach stomachaler oder rectaler Beibringung des Phosphors bisweilen Pupillenerweiterung bei voller Reactionsfähigkeit der Pupillen entstehen. Starke Schleimsecretion und Lichtscheu können sich an die Mydriasis anschliessen, oder ohne sie vorhanden sein.

Ein Mann, der in drei Tagen zuerst 0,03 g und dann 0,09 g Phosphor eingenommen und danach u. A. Uebelkeit, Erbrechen, Diarrhoe, Schwäche bekommen hatte, wies nach acht Tagen Trägheit der Pupillen gegen directes Licht auf, und die Augen waren „trübe".

---

1) Seydel, Zeitschr. f. Augenheilk. 1899. Bd. II. S. 349.

2) Kossobudski, Westnik Ophth. Bd. XVI. p. 145. — Ref. in Ophthalm. Jahresber. 1899. S. 437.

3) Niederhäuser, l. c.

Diese Amblyopie war unabhängig von der icterischen Färbung der Conjunctivae.

An dem nach etwa 24 Stunden erscheinenden Icterus nehmen die Conjunctivae fast immer Theil.

Wenn bei Phosphorarbeitern der Oberkiefer erkrankt, so können die Wangengegend und die unteren Lider erysipelasartig sich entzünden.

Es ist selbstverständlich, dass der direct in das Auge gelangte Phosphor Entzündung erzeugt. Meistens handelt es sich hier um eine combinirte Wirkung von Verbrennung und örtlicher Reizwirkung durch Phosphor. Alkalische Waschungen dürften wohlthuend sein, um die Phosphorsäure zu neutralisiren.

Ein Chemiker, der Phosphor schnitt, bekam ein Fragment davon in sein Auge. Es erfolgte heftiger Lidschluss und eine Verbrennung des Augapfels und der Lider entstand.[1])

Ein 50jähriger Stellmacher hatte sich vor acht Monaten das Lid mit einem von einem Zündhölzchen abgesprungenen Stück Phosphor vergiftet. Es entstand ein Geschwür, das keine Tendenz zur Heilung hatte. Bei der Untersuchung stellte man an der Basis des unteren Lides eine Ulceration mit harten erhabenen Rändern, ähnlich einem Epitheliom fest. Scarificationen und Anwendung von Jodoformsalbe begünstigten die Heilung.

Ein Herr war gerade dabei, ein Streichholz anzuzünden, als ihm ein glühendes Theilchen in das rechte Auge flog; vergebens bemühte er sich dasselbe zu entfernen. Als das Auge drei Tage später untersucht wurde, war es acut entzündet und man konnte einen braunen Fleck von der Grösse eines kleinen Stecknadelknopfes sehen, der am inneren Rande der Cornea haftete. Sobald der Fremdkörper entfernt war, erschien in der Cornea eine Vertiefung, die durch das entzündende Präparat hineingebrannt worden war.

VIII. Quecksilber.

Seite
1. Allgemeine Betrachtungen 510
2. Die Quecksilber-Amblyopie und -Amaurose 512
3. Die Iritis mercurialis 516
4. Sublimat 517
5. Calomel 521
6. Calomel und Jod 524
7. Quecksilberbijodid 530
8. Quecksilberoxyd 530

---

1. Allgemeine Betrachtungen.

Störungen am Auge wie an anderen Körpertheilen können eintreten durch eine angeborene oder erworbene besondere Empfindlichkeit für

---

1) Cooper, l. c. p. 270.

2) Thirion, l. c. p. 58.

Quecksilber, oder durch zu grosse Dosen, oder zu langen Gebrauch seiner Präparate. Der innerliche und örtliche Gebrauch derselben hat solche erscheinen lassen, freilich im Vergleich zu Augenstörungen durch andere Stoffe selten. Es ist wichtig darauf hinzuweisen, dass allen Quecksilberverbindungen auch in sehr kleinen Mengen die Eigenschaft zukommt, Gewebe zu entzünden. Nicht immer muss dies erkennbar sein, oft ist es aber der Fall.

Am häufigsten zeigt sich noch eine unangenehme Reaction der Haut, also auch der Lider auf eine directe Berührung mit Quecksilber. Individuen, die eine solche Idiosynkrasie haben, reagiren meistens auf jedes an irgend einer Körperstelle angewendete Präparat in gleicher Weise, wie dies in dem folgenden Falle zu Tage trat.

Ein Kind, das schon früher auf Salbe mit Hydrargyrum oxydatum mit mehrtägiger Schwellung und Entzündung reagirt hatte, bekam gegen eine leichte Conjunctivitis phlyctaenulosa miliaris eine Salbe, die neben Zinkoxyd noch weisses Präcipitat (1 : 15) enthielt. Eine geringe Menge davon wurde auf die excoriirte Haut aufgestrichen mit dem Erfolge, dass die ganze Gegend der Nasenflügel und deren Umgebung nach einigen Stunden so stark geschwollen und geröthet erschien, dass das Kind entstellt war. Trotzdem wurde etwas Calomel in den linken Conjunctivalsack eingestreut. Am nächsten Tage waren die Lider und die weitere Umgebung des linken Auges geschwollen und die Haut ödematös, die Conjunctiva aber nur injicirt. Nach 3 Tagen erfolgte die Wiederherstellung.

Ein erneutes Einstreichen von ca. 0,1 g weisser Präcipitatsalbe nach einigen Wochen in die Haut des Schulterblattes liess ödematöse Schwellung entstehen[1]).

Aus älterer Zeit liegt auch die Angabe vor, dass bisweilen nicht nur bei dem äusserlichen, sondern auch dem innerlichen Gebrauche von Quecksilber eine leichte Conjunctivitis um den Hornhautrand entsteht, „welche sich durch ein eigenthümliches Lila auszeichnet“. Sie sei nur von Druck im Auge begleitet und vergehe meistens schnell, wenn sich kurz nach ihrem Erscheinen Speichelfluss einstelle, was gewöhnlich geschehe. Häufiger noch wurde darüber Klage geführt, dass bei blennorrhoischer Augenentzündung oder „syphilitischer Ophthalmie“ unzeitig innerlich oder äusserlich angewendetes Quecksilber Verschlimmerung des Zustandes erzeuge, und deswegen dringend angerathen, diese Therapie nur einzuschlagen, wenn keine acuten entzündlichen Symptome mehr bestünden.

Nun kann es keinem Zweifel unterliegen, dass in irgend einer Weise beigebrachtes Quecksilber auch mit tieferen Augentheilen, wahrscheinlich als gelöstes Quecksilber-Albuminat in Berührung kommt. Für das im Kreislaufe befindliche Quecksilber bedarf dieser Satz keiner weiteren Erhärtung, da bisher alle daraufhin mit guten Methoden untersuchten Körpertheile eine bejahende Antwort gaben. Der Nachweis wurde aber auch erbracht, dass nach dem Einbringen z. B. von gelber Präcipitatsalbe (2—10 pCt.), oder Calomel in den Conjunctivalsack sich nach 2—48 Stunden Quecksilber im Glaskörper und Kammerwasser fand. Das auch angegebene Fehlen einer Quecksilberreaction im Augeninnern nach subconjunctivaler Injection von Queck-

1) Peters, Centralbl. f. Augenheilk. 1890. S. 293.

silberverbindungen (Sublimat, Quecksilbercyanat u. A. m.)[1]) kann nur auf Untersuchungsfehlern oder der Verwendung zu kleiner, schnell mit dem Harn und durch die Darmdrüsen abgeschwemmter Quecksilbermengen beruhen.

Wenn aber biologisch so reactive Körper wie die Quecksilberverbindungen resorptiv mit dem Augeninnern in Berührung kommen, so müssten, besonders wenn diese Theile erkrankt sind, häufiger als dies bisher bekannt gegeben wurde, unangenehme Störungen entstehen. Bei Syphilitikern könnte man manche als syphilitisch angesprochene Symptome, wie dies geschehen ist, eventuell als dem Quecksilber zukommende deuten. Wenn man indessen bedenkt, dass Quecksilber tausendfach auch für ganz andere Indicationen verwendet wird, wo die Möglichkeit eines derartigen Erklärungsbehelfes nicht gegeben ist, so wird man nach den Gründen der scheinbaren Seltenheit der acut einsetzenden Nebenwirkungen zu forschen haben. Hierbei stösst man zuvörderst auf die Thatsache, dass die Verhältnisse bei den anderen arzneilich benutzten Schwermetallen, die auch nur als Albuminate in den Säften enthalten sein können, ähnlich liegen. Sie alle, wie das Quecksilber, besitzen die Eigenschaft, zum grössten Theile in den parenchymatösen Organen deponirt, lange im Körper zu verweilen. Ob nicht nun doch nach einer gewissen Latenzperiode durch Löslichwerden solcher Depots und Uebergang in den Kreislauf Augenstörungen auftreten können, die scheinbar zusammenhanglos mit dem weit zurückliegenden Quecksilbergebrauch sind, entzieht sich der Möglichkeit des Beweises. Die naheliegende Frage, warum Quecksilber nicht häufiger acut Nebenwirkungen erzeugt, wird durch diese Vermuthung der Erklärung nicht näher geführt.

2. Die Quecksilber-Amblyopie und -Amaurose.

Ist somit die Seltenheit von schweren acuten Sehstörungen durch Quecksilbergebrauch auch zuzugeben, so irren doch diejenigen, die glauben derartiges überhaupt leugnen zu können. Das nicht häufige Vorkommen eines Leidens kann doch logisch nicht Anlass geben, dasselbe überhaupt zu leugnen. Geht man so vor, dann dürfte man auch keine Morphin-Amaurose annehmen, weil eine solche erst nach Tausenden von Morphin- oder Opium-Behandlungen vorkommt, und alle anderen sehr seltenen Verlaufsarten von Vergiftungen oder Krankheiten würden dadurch angezweifelt werden.

Die ältesten Berichte über Quecksilber-Amblyopie beziehungsweise Quecksilber-Amaurose stammen aus dem Anfange des 17. Jahrhunderts.

Eine Frau beging Diätfehler und bekam Leberschwellung und Oedem der Beine. Ein Nichtarzt verordnete Einreibungen von grauer Salbe: „Is (empiricus) articulos omnes imo et ipsam nucham unguento ex mercurio inunxit“. Danach stellten sich Speichelfluss, Schwellung des Gesichts, des Mundes und der Zunge ein, so dass die Kranke nicht sprechen und trinken konnte. Sie verlor das Gesicht und vermochte fast gar nichts zu unterscheiden. Regelung der Diät, Abführmittel und ein Haarseil stellten den Normalzustand wieder her.

Gegen die Annahme, dass es sich hier um eine urämische Amau-

1) Vogel, Arch. f. Ophthalmol. Bd. XLIX. Abth. 3.

rose gehandelt habe, spricht Vieles, vor Allem die unmittelbar folgenden Quecksilberschwellungen, die Stomatitis u. s. w., ausserdem die Heilung sämmtlicher vorhandener Symptome bis auf die Sehstörung.

Aus dem Ende des 17. Jahrhunderts wurde berichtet, dass ein Mann, der zur Bekämpfung eines alten Kopfschmerzes eine Quecksilber-Einreibung am Kopfe bekommen hatte, danach an Salivation und Blindheit erkrankt sei: „Salivatio inde concitata, morbo non sanato caecitatem intulit (sc. inunctio)".

Der ätiologische Zusammenhang zwischen Quecksilber-Anwendung und Blindheit erscheint in diesem Falle unwiderleglich.

Der folgende Fall, etwa aus derselben Zeit, ist als eine Quecksilber-Amaurose aufgefasst worden, stellt aber wahrscheinlich keine solche dar.

Ein unerfahrener Arzt brachte bei einer an Rachensyphilis leidenden Frau täglich ein Mercurialwasser an die Fauces. Nach einigen Wochen waren die Geschwüre vernarbt, die Frau aber unheilbar blind geworden.

Das achtzehnte Jahrhundert lieferte bereits mehrere solcher Berichte, von denen manche, wenigstens der Schilderung nach, nicht einen Irrthum in der Diagnose erkennen lassen.

Die Auffassung, dass Quecksilber Blindheit erzeugen könne, wurde damals von Vielen getheilt, und am meisten von solchen, die in der vielfach für heilsam gehaltenen Salivation und anderen Quecksilbersymptomen nichts anderes wie unangenehme Nebenwirkungen erblickten. So schreibt ein alter Arzt jener Zeit über den Quecksilbergebrauch: „Paralyses membrorum / Blindheit derer Augen / ja dass die arme Leut nebst diesen zwey unverantwortlichen und erbärmlichen Zuständen spasmos cynicos also bekommen . . . . . ."

Aber nicht nur bei Syphilitikern, sondern auch bei anderen fand man gelegentlich solche Amaurosen. Ein Mann, der „zur Reinigung seines Körpers" Calomelpillen erhalten hatte, wurde blind und blieb es, bis nach Darreichung eines anderen Laxans Entleerung erfolgt war.

Wie aus diesem, dem Jahre 1719 entstammenden Berichte weiter hervorzugehen scheint, hielt der Beobachter für die Ursache der Erblindung eine Verunreinigung des Calomels mit Sublimat. Für die wissenschaftliche Beurtheilung des Falles sind die beiden Stoffe gleichwerthig.

Man sah zu Beginn des 19. Jahrhunderts das Wesen der Amaurosis mercurialis oder einer Amblyopia mercurialis, die man übrigens einseitig auch bei einem Spiegelbeleger feststellte „in einer eigenthümlichen Lähmung der Netzhaut mit tonischem Krampf mehrerer, unter dem Einflusse des Nerv. ophthalmicus stehender Gebilde, und Verdunkelung und Excoriation der Descemetischen Haut." Sie sollte als ein Symptom des Mercurialismus, aber auch statt der Salivation, oder durch Unterdrückung derselben entstehen[1]).

Mancher Bericht giebt Kunde von der Sicherheit der Annahme, dass Quecksilber auch ohne schwere Schädigung des Centralnervensystems Sehstörungen erzeugen könne.

---

1) Haffner, Zeitschr. f. d. Ophthalmol. Bd. IV, 1835. S. 333.

So eigenthümlich der folgende Fall auch ist, so ist es doch nicht angängig, von vornherein sein Entstehen aus einer Quecksilbervergiftung zu leugnen.

Ein Mann war amblyopisch und dann blind geworden und es sieben Jahre lang geblieben. Angeblich hatte er wegen Krätze vor seiner Erblindung 14 Tage lang graue Salbe eingerieben. Man nahm an, dass es sich um eine Quecksilber-Amaurosis handele, und behandelte ihn deswegen mit Schwefelsalbe und auch innerlich mit Schwefel.

Nach 24 Stunden konnte der Blinde wieder sehen, und erlangte nach drei Wochen sein Sehvermögen wieder ganz[1]).

Will man eine richtige Vorstellung von der Fähigkeit des Quecksilbers, das Gehirn und die Sinnesorgane in extremster Weise zu beeinflussen, gewinnen, so muss man die beiden folgenden Fälle zu Grunde legen. In ihnen tritt die Bedeutung der leichten Aufnahme und Verbreitung eines Giftes in dem Körper klar zu Tage. Das Methylqueckbilber ist eine Flüssigkeit, deren Dampf direct in das Blut eintreten und demnach auch direct vergiften kann. Die Sinnesorgane zweier dadurch vergifteter Chemiker haben schwer functionell gelitten — der beste Beweis dafür, dass dem Quecksilber amaurogene Eigenschaften unter äusserlich, oder auch individuell ungünstigen Verhältnissen zukommen. Drei Monate arbeitete ein solcher Mann mit Methyl-Quecksilber, athmete dabei dessen Dampf ein und erlitt hierdurch eine Verschlechterung des Sehvermögens, Taubheit in den Händen und allgemeine Schwäche. Er starb 14 Tage nach der Aufnahme in das Hospital.

Ein anderer Chemiker, der nur 14 Tage mit Methyl-Quecksilber gearbeitet hatte, musste zwei Monate später in das Krankenhaus sich begeben. Er war idiotisch, wurde taub, bekam Zittern u. A. m.[2])

Aber nicht nur klinisch-symptomatisch, sondern auch ophthalmoskopisch ist der Nachweis geliefert, dass Quecksilber eine Neuritis und Atrophia N. optici erzeugen kann[3]). Dieser Nachweis braucht nicht besser begründet zu sein, als es geschehen ist. Das was an ihm, wie an der Bleiatrophie und vielen anderen ähnlichen Zuständen nicht erklärlich ist, wird für alle Zeiten unerklärlich bleiben, nämlich die individuelle Disposition für ihr Entstehen. So kann es kommen, dass z. B. im Gewerbebetriebe mit Giften der eine Arbeiter nur Koliken, der andere Muskellähmungen und ein dritter Muskel- und Sehstörungen bekommt.

Ein in einer Calomel-Manufactur beschäftigter Arbeiter gab an, sei fünf Wochen eine Abnahme seiner Sehkraft gemerkt zu haben, die sich so schnell verschlimmerte, dass er seit 14 Tagen ganz blind war. Vor vier Monaten empfand er Schmerzen in den Gliedern, Kopfweh, Tremor der Glieder und Bewegungsschwäche. Schliesslich waren seine Pupillen dilatirt und unbeweglich. Die Papille erschien prominent, ihre Ränder verwaschen. Die Gefässe waren stellenweis unter-

1) Dyes, Zeitschr. f. prakt. Heilkunde. 1865. Bd. II. S. 260.

2) Stevenson Mac Adam, Edinb. med. Journ. 1866. Vol. XI. p. 718.

3) Watson, Ophthalm. Hosp. Rep. 1869. T. VI. p. 54. — Square. ibid. — Galezowski, Recueil d'Ophthalmol. 1879. p. 226.

brochen, und stark erhaben. Acht Tage später kamen Delirien und Verstärkung der Kopfschmerzen.

Während die Allgemeinerscheinungen schwanden, blieb der Zustand des Sehvermögens der gleiche, schlechte. Der Rand der Papillen erschien gezackt[1]).

Schwere Sehstörungen können zweifellos auch gelegentlich eintreten, wenn Quecksilberverbindungen bei dazu disponirten Individuen Blutungen auf der Retina erzeugen. Es ist nicht allein Jodquecksilber, das in dieser Beziehung angeschuldigt werden muss, sondern auch jedes andere Präparat kann, falls die individuellen Bedingungen dafür vorhanden sind, das Gleiche hervorrufen. In manchen solchen Fällen stellen diese Blutungen eine Theilerscheinung von Blutergüssen dar, die auch sonst am Körper in Gestalt einer Purpura haemorrhagica sich finden. In ähnlicher Weise können sich zu einer Jodpurpura Blutungen in das Gehirn gesellen und apoplectiforme Zustände schaffen. Immer wieder und wieder muss betont werden, dass weder die Seltenheit solcher Vorkommnisse noch die Kleinheit der angewendeten Dosis irgend etwas gegen den causalen Zusammenhang solcher Ereignisse mit dem gereichten Medicamente beweist. Nachdem der Eine von uns seit nunmehr über 20 Jahren diese Verhältnisse in seinem Handbuche der Nebenwirkungen klar gelegt hat, kann und sollte ein Zweifel in dieser Beziehung nicht mehr erlaubt sein.

Ein 57jähriger, an Plaques muqueuses und syphilitischen Hautausschlägen leidender Mann erhielt wegen einer Iritis mit Verminderung der Sehschärfe Einreibungen von grauer Salbe und innerlich Jodkalium. Die entzündlichen Symptome gingen dadurch schnell zurück. Da aber die Sehschärfe sich nicht besserte und flottirende Körper im Glaskörper vorhanden waren, wurden nach zwei Monaten acht subcutane Jodquecksilberöl-Injectionen gemacht. Einen Tag nach der achten Injection war das Sehvermögen schlechter, besonders rechts, und eine Purpura haemorrhagica war sichtbar. Ophthalmoskopisch erkannte man Retinalblutungen. Die Purpura schwand in vierzehn Tagen, aber das Sehvermögen des rechten Auges war noch nach zwei Jahren schlechter als das des linken.[2])

Ein 50jähriger syphilitischer Mann, der in Folge einer Chorio-Retinitis eine starke Abnahme seiner Sehschärfe bekommen hatte, und ausserdem an Gelenkschwellungen litt, erhielt acht subcutane Einspritzungen von Quecksilberbijodid-Oel. Zwei Tage nach der letzten Einspritzung verdunkelte sich das rechte Auge stärker als dies bisher der Fall gewesen war. Ophthalmoskopisch erkannte man rechts 5—6 hämorrhagische Flecke auf der Retina und leichte Flocken im Glaskörper. Ueber den weiteren Verlauf findet sich keine Angabe.[3])

Analoge Symptome können gelegentlich auch bei Thieren entstehen.

1) Watson, Ophthalm. Hosp. Reports 1869. Vol. VI. p. 54. (Fall von Wordsworth).

2) Guibert, Bullet. et Mém. de la Soc. française d'Ophthalmologie. 1895, T. XIII. p. 351.

3) Guibert, l. c.

Bei zwei Kühen, bei denen durch Einreibung von 30 g grauer Salb nach acht Tagen Vergiftung entstanden war, fand man schon während de Lebens Blutungen auf allen Schleimhäuten und innerhalb der Auge höhlen, wobei die Bulbi hervorgetrieben waren.

Ein Quecksilberarbeiter, der während einer 17jährigen Arbeit zeitweili nur an Salivation, Verdauungsstörungen und leichtem Tremor gelitten hatt nahm zwei Jahre später, um das Zittern zu mässigen, morgendlich 125 Rum. Nach einem Monat schon musste er das Krankenhaus aufsuchen. H hatten sich motorische und sensible Lähmungssymptome eingestellt, nebe intermittirenden Zuckungen. Nach weiteren drei Jahren erschienen psychisch Ausfallserscheinungen neben ausserordentlich leichter Erregbarkeit. D Pupillen waren gleich, der Pupillarreflex normal. Man fand eine Diplopie gekreuzt auf wenige Centimeter. Ophthalmoskopisch erkannte ma eine Congestion der Papillen. Es bestand ein centrales Scotom für Grü und Gelb und leichte Einschränkung des Gesichtsfeldes. Minderun der Sehschärfe links. Es erfolgte Besserung durch Behandlung mit de Magnet.[1])

3. Die Iritis mercurialis.

Die Frage, ob es eine mercurielle Iritis giebt, oder ob das wa dafür angesprochen wurde nur eine syphilitische Erscheinung ist, wa lange Gegenstand weitgehendster Controversen und ist auch heute noc nicht ganz entschieden. Es ist dies nur ein Theil der viel weite gehenden Frage, in wie weit unerwünschte Wirkungen des Quecksilbe Aehnlichkeit mit denen des syphilitischen Giftes haben? Man kann we davon entfernt sein, Antimercurialist zu sein, und man wird sich de Erkenntniss nicht verschliessen dürfen, dass hier symptomatologisch seh oft Unterschiede nicht feststellbar sind. Unangebracht ist ein doctrinäre Voreingenommensein, das empirische Wahrheiten umdeutet oder nich zugeben will, nur weil es Aerzte giebt, die solche Erfahrungen in durch aus falscher Weise deuten oder auch verwenden. Es können Symptom des Mercurialismus, wie z. B. die Pharyngitis, neben oder ohne jeglich syphilitische Erscheinung bestehen und dadurch den Einen veranlasse einen mercuriellen, den Anderen einen syphilitischen Zustand anzunehmen Das letztere geschieht leider häufiger als das erstere.

Das Verschwinden von Krankheitssymptomen durch Queck silbergebrauch kann niemals Anlass geben, diese Symptom sicher als syphilitische zu bezeichnen. Quecksilber ist be längerem Gebrauch ein in den Eiweissumsatz tief eingreifende Mittel. Hieraus können auch Heilungen nicht syphilitische Krankheitsäusserungen resultiren.

Wenn es eine Iritis mercurialis giebt, so ist sie jedenfalls selten — so selten wie manche andere durch dieses Metall oder durch ander Arzneimittel erzeugte Nebenwirkungen. Solchen, die das Entstehen eine derartigen Iritis leugneten, standen Andere gegenüber, die eine Iriti dann für möglich hielten, wenn die Wirkung des Quecksilbers bei de Syphilis gestört würde, z. B. durch eine Erkältung. Man bezeichnet eine solche Iritis als Iritis rheumatica mercurialis. Das Quecksilbe

---

1) Guinon, Gazette méd. de Paris. 1887, 26. Nov. p. 566.

sollte nur eine Disposition durch Schwächung der örtlichen Widerstandsfähigkeit erzeugen, damit eine rheumatische, gichtische catarrhalische oder syphilitische Iritis entstünde. Unter solchen Bedingungen sollten zwei Formen von Congestionszuständen entstehen, eine, welche mehr die Descemet'sche Membran und eine, welche mehr die Iris beträfe — offenbar verschiedene Formen von Iritis, sogar mit Hypopyon.

Mancher der ältereren Beobachter beschreibt solche Zustände. So entstand angeblich in zwei Fällen, in denen Sublimat missbräuchlich angewendet worden war, nur rechterseits eine Entzündung, die sich nicht nur auf die hintere Fläche der Cornea, sondern auch auf den „serösen Ueberzug" der Iris erstreckte. Die Pupille war „eckig", das Auge sehr schmerzhaft. Es trat Heilung nach Verabfolgung von je 0,03 g Pulv. fol. Belladonnae Morgens und Abends ein[1]).

Als letzte der resorptiven Quecksilberwirkungen am Auge ist eine Tenonitis zu erwähnen.

Ein in einer elektrischen Glühlampenfabrik thätiger Arbeiter bekam durch Quecksilbereinfluss eine recidivirende doppelseitige Entzündung der Tenon'schen Kapsel, die aufhörte, nachdem die Arbeit aufgegeben worden war[2]).

4. Sublimat.

Gelöstes Sublimat fällt in geeigneter Concentration Eiweiss. Das cellulare und intercellulare Eiweiss der Gewebe, die mit solchen Lösungen in Berührung kommen, unterliegt demselben Einflusse, d. h. es geht aus dem organisirten lebenden in den unorganisirten todten Zustand über. Die Schnelligkeit und die Stärke dieser Umwandlung ist direct proportional der angewendeten Concentration, während die räumliche Ausdehnung der Wirkung von der Dauer der Berührung und dem Zustande des angewendeten Mittels abhängt. In Bezug auf das letztere ist darauf hinzuweisen, dass nicht selten die concentrirtesten Lösungen oder die reine Substanz, weil sie durch grobe Eiweissfällung sich selbst einen Wall vorbauen, nicht so tief in die Gewebe eindringen, wie verdünnte Lösungen.

Es ist selbstverständlich, dass bei einer energischen Einwirkung von Sublimat in der eben angegebenen Richtung entzündliche Erscheinungen nicht fehlen werden. Was aber bei den Quecksilberverbindungen eine Besonderheit darzustellen scheint, und keinenfalls bei den anderen Eiweiss fällenden Metallen so offensichtlich hervortritt, ist die Eigenschaft, Gewebe zu entzünden, auch wenn Lösungen eingewirkt haben, die im Reagenzglase gelöstes Eiweiss unverändert lassen, oder wenn Quecksilbersalze, wie z. B. Quecksilbercyanat, einwirken, denen eine fällende Eigenschaft für Eiweiss überhaupt fehlt.

Ganz häufig bot sich bisher die Gelegenheit, beide Gruppen der geschilderten Wirkungen des Quecksilbers am Auge des Menschen zu erkennen. Die Erfahrung lehrte so, dass im Allgemeinen, trotz sehr bedrohlichen Aussehens der verätzten Flächen Wiederherstellung erfolgt.

1) v. Ammon, Zeitschr. f. Ophthalmol. 1830. Bd. I. S. 120.
2) Kipp, Medic. Record. 1892. 13. August.

Nach der Berührung von Hornhaut und Conjunctiva[1]) mit Sublimat in Pulverform treten subjectiv heftige Schmerzen, und objectiv wahrnehmbar: Schwellung, Entzündung, streifige oder grossfleckige, auch das ganze Auge einnehmende Aetzschorfe ein, die im weiteren Verlaufe eventuell zu Verwachsungen zwischen Lid und Augapfel führen können.

Dass unter besonders ungünstigen Verhältnissen alle Gewebsschichten bis zu den gefässführenden leiden können, geht aus der Thatsache hervor, dass nach einer solchen Verätzung blutige Stühle beobachtet wurden.

Ein junger Mann trug Sublimat in einer Papierdüte. Als sie platzte, flog Sublimat in sein rechtes Auge. Er wusch das Auge mit Wasser; dadurch wurde das Sublimat auf den Lidern gelöst und ätzte Conjunctiva und Lider und bereitete unerträgliche Schmerzen.

Nach einer Stunde wurde eine Mischung von Oel, Milch und Eigelb in Eis gekühlt in und auf das Auge gebracht. Nach 18 Stunden waren die Lider geschwollen und mit den Augäpfeln durch eine gallertartige Exsudatmasse verklebt. Es bestanden starke Schmerzen. Man leitete eine energische Antiphlogose ein. Danach folgte eine Minderung der Schwellung und Entzündung. Die Exsudationen längs der Lidränder waren nun weisslich. Die Adhäsionen zwischen Lidern und Augapfel mussten mit dem Scalpell getrennt werden, was unter einer mässigen Blutung gelang. Man sah jetzt, dass die Exsudationen die ganze Oberfläche des Auges bedeckten. Sie bildeten sich von Neuem, konnten aber nun leichter beseitigt werden. Die Cornea war transparent. Man machte Oeleinträufelungen. Nach 6 Wochen erfolgte völlige Heilung[2]).

Weniger heftig war die Einwirkung bei einem an Conjunctivitis lymphatica leidenden 9jährigen Mädchen, dem aus Versehen statt Calomel eine sehr kleine Menge Sublimat in ein Auge gestreut worden war. Die Conjunctiva des unteren Lides erschien stark injicirt, geschwellt und besass an der äusseren Hälfte einen ca. 2 mm breiten, grauen, schorfartigen Belag. Die Conjunctiva bulbi war injicirt, nach unten etwas chemotisch, die Cornea gegen den unteren Rand zu matt. Es bestand eine dicke Schleimabsonderung. Es traten durch Resorption blutige Stühle ein. Wiederherstellung erfolgte nach 14 Tagen[3]).

Mehrfach wurden gröbere Entzündung, Verätzung und Blutung der Conjunctiva und Cornea nach Einstreuen eines nachweislich Sublimat enthaltenden Calomels beobachtet. Die Schorfe hinterliessen Narben[4]).

Die schlechten Erfahrungen, die man mit verdünnten Sublimatlösungen am Auge machte, stehen, wenngleich sie andersartig sind, nicht gegenüber den beim chirurgischen Wundverbande gemachten zurück. Sind es bei dem letzteren die resorptiven Vergiftungssymptome, die zu einem Aufgeben dieses an sich auch minderwerthigen Antisepticums nöthigten, so zeigten selbst Lösungen von 1 : 5000—1 : 10000 so starke

1) Nach subconjunctivalen Sublimatinjectionen von 1 : 1000 mit Chlornatrium fand sich im Kammerwasser kein Sublimat, jedenfalls weniger als 1 : 100000 (Addario, Arch. f. Ophthalmol. Bd. XLVIII. Abth. 2).

2) Jaeger, Archives d'Ophthalm. T. VI. p. 228.

3) Földessy, Wiener med. Wochenschr. 1889. No. 27. S. 1044.

4) Talko, Revue génér. d'Ophthalm. 1884. T. III. p. 14 et 304.

örtliche Wirkungen am Auge, dass es mindestens als unklug angesehen werden muss, auf ein Nichteintreten derselben zu hoffen.

So beobachtete man nach Lösungen von 1 : 10000, welche in geringer Menge in die vordere Kammer eingespritzt worden waren, vorübergehend Schmerzen. Nach grösseren Mengen entstanden lang anhaltende heftige Schmerzen und eine dichte, aus polygonalen Feldern bestehende Hornhauttrübung. In einzelnen Fällen ging diese gänzlich zurück, in anderen blieben mehr oder weniger getrübte Stellen bestehen.

Bei einem Staarkranken wurde versehentlich statt Quecksilbercyanat eine 1 promillige Lösung von Sublimat zur Ausspülung der vorderen Kammer und zur Reinigung benutzt. Nach fünf Tagen entstanden Schwellung und Röthung der Lider, die Vorderkammer schloss sich nicht und die Hornhaut infiltrirte sich. Erst nach drei Wochen merkte man den Irrthum (!) und liess das Sublimat fort. Jetzt schloss sich die Kammer. Wegen der Hornhautinfiltration musste die optische Iridectomie gemacht werden[1]).

Auch bei zu reichlicher Berieselung mit einer Lösung von 1 : 5000 während der Extraction zeigte sich zuweilen milchige Hornhauttrübung, die sich nicht immer zurückbildete[2]).

Die Trübung nach der Extraction entsteht durch einen Contact des Sublimats mit dem Lymphspaltensystem der Hornhaut[3]).

Gerade derartige Erfahrungen sollten auch dringend davon abmahnen, Sublimat als angebliches Antisepticum für Medicamente zugleich mit solchen in das Auge zu bringen. So sah man nach Injection von Eserin und Pilocarpin mit schwacher Sublimatlösung in die vordere Kammer, eine sehr gesättigte Trübung der ganzen Hornhaut entstehen. Sie war so dicht, dass Iris und Pupille Tage lang unsichtbar blieben. Erst im Laufe einer Woche schwand sie wieder[4]).

Es ist nach dem Gesagten selbstverständlich, dass auch die prophylaktische oder curative Sublimatbehandlung der Augen der Neugeborenen, gleichgültig wo dies geschieht, dieselbe Gefahr laufen lässt.

Als gefährlich müssen auch die subconjunctivalen Sublimatinjectionen bezeichnet werden. Bei so behandelten Augen bleibt nicht selten ein eigenthümlicher Reizzustand. Eine charakteristische Injection des Bulbus besteht nicht mehr; das Auge ist jedoch lichtscheu und thränt sehr leicht. Die Conjunctiva bulbi ist besonders an den Injectionsstellen deutlich verdickt, blass-schmutzigroth, diffus verfärbt und von sulzigem Aussehen. Die Sensibilität ist hier herabgesetzt. Nach zwei solcher subconjunctivaler Injectionen von je einem Theilstrich einer Pravaz'schen Spritze einer Sublimatlösung von 1:2000 mit $^1/_{10}$ pCt. Kochsalzzusatz, entstand ein solcher gefässloser nekrotischer Herd von 4 mm Länge und 2 mm Breite. Derselbe ging nach sechs Wochen zurück mit Hinterlassung einer mattweissen Stelle.

Ferner beobachtete man Verwachsungen der Conjunctiva bulbi mit der unterliegenden Sclera im Bereiche der Injectionsstellen, so dass es unmöglich war, hier behufs Anästhesirung eine Cocaininjection zu machen.

1) Prioux, Soc. française d'Ophthalmol. 1903. 5. Mai.
2) Knapp, Ophthalmol. Gesellschaft. 1888.
3) Eversbusch, Centralbl. f. Augenheilk. Bd. XIV. S. 65.
4) Meyer, Ophthalmol. Gesellsch. Heidelberg 1887.

Bei der Enucleation zweier Augen war die übliche Ablösung der Conjunctiva an diesem Orte unmöglich. Bei der mikroskopischen Untersuchung zeigten die betreffenden Stellen der Conjunctiva ein eigenthümliches, homogenes, gelbliches Aussehen mit grösseren und kleineren Hämorrhagien. Die tieferen Partien waren reichlich infiltrirt und dem unterliegenden Scleralgewebe dicht angeschmiegt[1]).

Man hat geglaubt, den individuellen Zustand, soweit er bei der Reaction auf gewisse Medicamente oder Gifte sich als solchen zu erkennen giebt, als einen krankhaften bezeichnen zu müssen. Man spricht von einer mercuriellen Hysterie und stellt sich vor, dass das eingeführte Gift eine latente Hysterie hat activ werden lassen. Dies ist sicherlich unrichtig, und ebenso unrichtig die anderweitige Annahme, dass das Gift direct die Hysterie erzeuge. Es handelt sich nur um Nebenwirkungen, die auf einer nicht analysirbaren persönlichen Empfindlichkeit beruhen.

Wirken mehrere chemische Schädlichkeiten auf ein so stigmatisirtes Individuum ein, so können die Symptome ein ganz anderes Gepräge bekommen, als nach Einführung nur einer Schädlichkeit. Die Ausfallssymptome im Sehvermögen können z. B. bei einem alkoholistischen Quecksilberarbeiter Formen annehmen, die nicht als eine Vereinigung von mercuriellen und alkoholischen aufzufassen sind, während in anderen Körperfunctionen deutlich die störende Kraft des Quecksilbers erkannt werden kann.

Versuche zur Aufhellung von Hornhauttrübungen durch Sublimat.

Die aufhellende Wirkung, die Chlorammonlösungen auf todte, mit Sublimat verätzte Augen äussern, lehren die folgenden Versuche.

Erster Versuch.

Zwei Ochsenaugen mit geringer postmortaler Hornhauttrübung werden mit Sublimatlösung (5 pCt.) geätzt. Die Hornhaut wird milchig trübe, bei dem einen gleichmässig, bei dem anderen entstehen einige dichtere Wolken und Linien. Bei focaler Beleuchtung ist hinter der Hornhaut nichts mehr zu erkennen. Das Auge mit den dichteren Stellen wird in Salmiaklösung (20 pCt.), das andere in physiologische Kochsalzlösung am späten Abend gelegt.

Am folgenden Morgen lässt sich an beiden Augen das Epithel im Zusammenhange ablösen, in Form eines trüben Häutchens. Nach seiner Entfernung ist schon bei Tageslicht an dem Salmiakauge die Pupille deutlich zu erkennen, die Iris dunkel durchscheinend. Die Hornhaut des anderen Auges ist undurchsichtig, wie mattes Glas. Bei focaler Beleuchtung ist seine Pupille eben angedeutet, während das andere Farbe und Zeichnung der Iris klar erkennen lässt.

1) Mellinger, Zeitschr. f. Augenheilk. Bd. I. S. 23.

Zweiter Versuch.

Zwei Ochsenaugen von am Vormittage geschlachteten Thieren werden mit 5 pCt. Sublimat geätzt. Es entsteht eine milchige, etwas unregelmässig wolkige und fleckige Trübung. Einzelne Epitheldefecte erhalten intensiv weisse Ränder. Die Pupille und die Färbung der Iris bleiben bei focaler Beleuchtung erkennbar. Ein Auge wird in Salmiaklösung (20 pCt.), das andere in physiologische Kochsalzlösung gelegt. Schon nach 10 Minuten erscheint an dem ersteren die Trübung hauchig, mehr grau, der Unterschied gegen die weissliche Trübung am Controlauge ist sehr deutlich.

Nach drei Stunden lässt sich am ersteren die Pupille schon ohne focale Beleuchtung klar erkennen, während das andere undurchsichtig geblieben ist.

Am folgenden Morgen ist die Aufhellung noch etwas fortgeschritten. Nach Entfernung des Epithels, welches sich wieder, namentlich am Salmiakauge im Zusammenhange ablösen lässt, ist auf diesem überhaupt keine Trübung mehr zu bemerken, sondern die Hornhaut vollkommen klar. Auf dem anderen bleibt eine Trübung, welche ohne focale Beleuchtung die Pupille nicht erkennen lässt.

Bei einem späteren Versuche mit einer grösseren Anzahl in Salmiak, beziehungsweise Kochsalzlösung eingelegter Augen bestätigte sich das Verhalten der Salmiakaugen. Bei den des Epithels beraubten Controlaugen erwies sich aber nur zum Theil die Hornhaut soweit durchsichtig, dass die Pupille bei focaler Beleuchtung erkannt werden konnte. Bei anderen war dieselbe undurchsichtig geblieben.

Nach innerlicher Vergiftung mit Sublimat können, wenn Gehirnstörungen eintreten, auch Functionsstörungen an den Augen, besonders Pupillenerweiterung sich einstellen. Ein $5^1/_4$ Jahr altes Mädchen verschluckte aus Versehen eine Sublimat-Glycerinlösung. Die genommene Sublimatmenge wurde auf etwa 0,6 g geschätzt. Trotz reichlichen Erbrechens folgten nach vier Stunden mit intermittirender Stärke Vergiftungssymptome. Das Gesicht war bleich, die Schmerzen in der Brust und Magengrube gross, und Delirien sowie zeitweise Zuckungen schlossen sich an. Die Pupillen waren weit und starr, die Augen wurden gerollt und nach oben fixirt. Der Tod kam nach 72 Stunden.

5. Calomel.

In ziemlich ausgedehnter Weise wird ophthalmologisch Calomel örtlich zu Einstäubungen gebraucht, aber zu allen Zeiten seines Gebrauches sind auch Klagen darüber laut geworden, dass dadurch bei manchen Menschen leichtere oder schwerere Verätzungen der Conjunctiva, beziehungsweise Cornea zu Stande kommen. Eine Fülle von Untersuchungen schloss sich an diese Erfahrung an, um ihre Ursache klar zu legen, und ihr wesentliches Resultat war — eine Fülle von Controversen. Die naheliegende Annahme, dass am Auge, wie sonst am Körper, Calomel in Sublimat übergehe und dadurch auch schädlich wirken könne, wurde bekämpft, und u. A. die Vermuthung ausgesprochen, dass der Schaden nur von einem unreinen, sublimathaltigen Calomel herrühren könne.

Dies wurde aber schon mangels einer besseren Erkenntniss vor zweihundert Jahren angenommen[1]), und lässt sich heute nicht mehr halten, wenn schon aus keinem anderen Grunde so deswegen, weil auch nachweislich ganz reines Calomel Augenstörungen in der angegebenen Richtung erzeugen kann. Es verändert sich aber thatsächlich das Calomel, wenn es mit Chloralkalien längere Zeit in Berührung kommt. Die ganze Anwendung dieses Stoffes in der Ophthalmologie wäre ja in sich sinnlos, wenn man nicht annehmen würde, dass das unlösliche und an Geweben biologisch reactionslose Pulver an den thränenfeuchten Augengeweben theilweise in eine lösliche und biologisch active, d. h. reizende und dadurch die Ernährung der Augenhäute ändernde Verbindung überginge. Nur so lässt sich erklären, dass eine Macula corneae schwindet, weil durch das eigenartige Reizmittel der Antrieb zu einer örtlichen Stoffwechseländerung an der Hornhaut und damit eventuell zu einer Aufhellung oder Neubildung der erkrankten Partie gegeben wird.

Es kann sich wissenschaftlich überhaupt nur darum handeln, die Art der Umwandlung festzustellen.

Es ist zweifellos, dass aus Calomel Sublimat entstehen kann.

1. Kocht man z. B. die Chloride von Kalium oder Natrium mit Calomel, so zersetzen dieselben die Verbindung theilweise unter Bildung von Quecksilber und sich lösendem Sublimat.

2. Man leugnete, dass eine solche Sublimatbildung z. B. aus Calomel und 0,75 pCt. Kochsalzlösung, auch selbst bei einer 24stündigen Berührung bei Körpertemperatur zu Stande käme. Diese Angabe ist irrig. Die Bildung von Sublimat erfolgt, nur langsam, durch Wasser von Körperwärme allein, besser durch Wasser von 40—50° C., und rascher bei Körperwärme, wenn Kochsalz zugegen ist.

3. Unbestritten ist, dass eine nachweisbare Menge von Calomel, die mit Wasser oder Thränenflüssigkeit in Berührung gehalten wird, verschwindet. Während dies aber von manchen Untersuchern aus einer Lösung beziehungsweise der Bildung einer leicht löslichen Doppelverbindung abgeleitet wird, meinen wir, dass selbst, wenn es sich um ein lösliches Doppelsalz aus Chlorquecksilber und Chloralkalien handeln sollte, Dissociationsvorgänge, die in einer solchen gelösten Verbindung eintreten müssen, bald Sublimat entstehen und wirken lassen. Die nach Calomelinjectionen in das Unterhautgewebe nicht selten entstehenden Abscesse enthalten, wenn sie spät geöffnet werden, kein Calomel mehr, sondern ein lösliches Quecksilbersalz, dessen Natur nicht festgestellt ist, das aber sehr wahrscheinlich durch Chloralkalien der Gewebe gelöstes Quecksilberalbuminat darstellt.

4. Für die biologische Wirkung ist es im Grunde gleichgültig, welcher Art die lösliche Verbindung ist, in die sich das Calomel umwandelt. Entstünde Sublimat, so würde alsbald aus ihm Quecksilberalbuminat sich bilden, und dieses durch immer genügend vorhandene Chloralkalien gelöst werden müssen. Sollte es aber ein anderes Product sein, so käme ihm in gleicher Weise eine Reiz- beziehungsweise Aetz-

1) Lewin, Die Nebenwirkungen d. Arzneim. 1899. S. 296.

wirkung zu, da alle Quecksilberverbindungen, wie dies bereits oben ausgeführt wurde, an sich die Eigenschaft besitzen, Gewebe in einen Reiz- beziehungsweise Entzündungszustand zu versetzen.

5. Die bisherigen Versuche, die das Schicksal das Calomel im menschlichen Körper und an zugänglichen Schleimhäuten verfolgten, liessen einen Factor in seiner vollen Werthigkeit nicht zur Geltung kommen, nämlich die Wirkung des lebenden Gewebes. Dieses vermag, wahrscheinlich auch ohne Beihülfe von Kochsalz, Calomel in eine lösliche Verbindung überzuführen. Nimmt man dies aber an, so muss auch nothwendig gefolgert werden, dass diese Fähigkeit durch eine angeborene oder zeitliche Besonderheit individuell in der Stärke in grosser Breite wechseln wird — wie dies ja auch mit sehr vielen anderen chemischen Processen der Fall ist. So würde sich erklären, warum meistens unangenehme Aetzwirkungen bei dem arzneilichen Gebrauche des Calomel am Auge fehlen, und in der Regel nur die leichtesten chemischen Wirkungen des aus ihm entstandenen löslichen Productes bei Hornhautflecken u. s. w. sichtbar werden.

Es ist sehr möglich, dass besondere Krankheitszustände am Auge, z. B. Entzündungen, gleichfalls eine Prädisposition für eine unangenehme Calomelwirkung schaffen. Der Verlauf einer solchen ist gewöhnlich gutartig. Die Aetzwirkung schwindet nach längstens drei Wochen.

Ein 38jähriger Mann bekam Lidschwellung, Röthung, Lichtscheu, Thränen. Nach fast 14tägigem Bestehen dieses Leidens wurde Calomel in ein Auge gepudert. Sofort entstanden heftige Schmerzen und Vermehrung der Reizerscheinungen; unterhalb der Hornhaut zeigte sich ein grosser weisser Fleck. Der Zustand machte den Eindruck einer Verbrennung.

Die Augenlider waren geschwollen, die Lidbindehaut war geröthet und schwammig und auch die Papillen geschwollen. Die Uebergangsfalten bildeten dicke, rothe Wülste, und die Conjunctiva bulbi war so chemotisch, dass sie am Hornhautrande einen bedeutend überragenden Wulst bildete.

In der unteren Hälfte dieser chemotischen Conjunctiva bulbi war ein grosser, weisser Halbmond, dessen Convexität bis an die untere Uebergangsfalte reichte, während sein concaver Rand nach der Hornhaut sah. Die beiden Hörner dieses Halbmondes liefen um die seitlichen Ränder der Hornhaut herum und konnten bis in die obere Hälfte der Conjunctiva bulbi verfolgt werden. Die Oberfläche dieses weissen Fleckes war tiefer als das Niveau der ihn umgebenden Bindehaut und sah so trocken aus wie ein Brandschorf nach Verätzung durch Kalk oder Säure. Es bestand leichte Iritis.

Die letztere besserte sich bald und der Brandschorf stiess sich ab. Nach drei Wochen erfolgte Wiederherstellung mit dicker, weisser Narbe unter der Hornhaut.

Das angewendete Calomel soll freie Salzsäure enthalten haben[1]).

Einem Rekruten wurde wegen phlyctänulärer Conjunctivitis 15mal Calomel eingestreut. Danach entstand an der Conjunctiva bulbi eine breite und fast die ganze Länge der Lidspalte einnehmende, weisse, festsitzende Membran und dicht an den Cilien ebenfalls ein schmaler Saum von derselben Beschaffenheit. Schmerzen machten sich seit mehreren Tagen fühlbar. Der Reizzustand war nur mässig, Lichtscheu und Augenthränen gering. Die Membranen stiessen

1) Hotz, Arch. f. Augenheilk. 1882. Bd. XI. S. 400.

sich allmählich in kleinen Fetzen ab, die völlige Lösung dauerte aber 16 Tage. Auch nach dieser Zeit war die Schleimhaut noch stark geröthet[1]).

Ein 19jähriger Mann mit beiderseitiger Keratitis parenchymatosa erhielt Calomeleinstäubungen und bekam nach ca. vier Wochen zuerst am linken und tags darauf am rechten Auge eine Calomel-Conjunctivitis, aber ohne Geschwür.

Einer 31jährigen Frau mit linksseitiger Keratitis punctata superficialis wurde Calomel wiederholt eingestäubt, und diesmal seit dem 14. Juni. Am 24. zeigte sich eine umschriebene Injection an der unteren Uebergangsfalte und in der Umgebung derselben, wo sich die Calomelklümpchen der Bindehaut anschmiegten, nach deren Entfernung ein Substanzverlust erschien[2]).

Nur ganz ausnahmsweise ist Mittheilung von Augenstörungen nach innerlichem Calomel-Gebrauch gemacht worden.

Durch Missbrauch desselben sah man angeblich ein der Entzündung des Corpus ciliare sehr ähnliches aber minder hartnäckiges Leiden entstehen, das in höherem Grade mit leichter Trübung der vorderen Augenkammer verbunden war.

Bei gewissen Constitutionen soll man angeblich schon nach dem Gebrauche von 0,35 bis 0,72 g Calomel eine eigenthümliche ringförmige Röthung der Conjunctiva bulbi um die Cornea herum wahrnehmen können; diese nimmt zu, wenn man das Calomel fortgiebt, und ist dann ein sicherer Vorläufer des Speichelflusses, hört dagegen mit der Weglassung des Mittels bald auf[3]).

6. Calomel und Jod.

Calomel liefert bei directer Berührung mit Jodverbindungen, innerhalb des Körpers wie ausserhalb desselben, Quecksilberjodür, beziehungsweise Quecksilberjodid. Das letztere entsteht auch unter den gleichen Bedingungen, wenn Sublimat und Jodalkalien zusammentreffen. Calomel und Jodoform setzen sich unter Bildung von Quecksilberjodür und Chloroform um. Die entsprechenden Bromverbindungen verhalten sich gegenüber Quecksilbersalzen analog.

Diese chemische Wahlverwandtschaft zwischen Quecksilber und Jod kann practisch bedeutungsvoll werden, wenn innerlich z. B. Jodkalium gegeben und in das Auge Calomel gestäubt wird: denn die Jodquecksilberverbindungen stellen an und für sich starke Reizmittel für Schleimhäute dar, deren Wirkung unter geeigneten Verhältnissen sich bis zu einer intensiven Aetzung steigern kann. Die Sicherheit des Aufeinandertreffens von Quecksilber und Jod unter den geschilderten Bedingungen ist dadurch besonders gross, dass die Jodalkalien sich ausserordentlich schnell im Körper verbreiten und in allen Geweben, Se- und Excreten anzutreffen sind. Es bildet sich daher unter allen Umständen Jodquecksilber und wirkt in statu nascendi. Der Grad der örtlichen

1) Goldscheider, Berl. klin. Wochenschr. 1883. S. 651.
2) Inouye, Die ophthalm. Klin. 1901. S. 277.
3) v. Ammon, Magazin f. die Heilkunde. 1830. Bd. XXX. S. 256.

Wirkung wird von der gebildeten Menge und der Individualität abhängen. Wie immer spielt die letztere auch hier eine besonders grosse Rolle; sie lässt ihren Einfluss auch da erkennen wo Aerzte, unüberlegt, z. B. während einer Schmierkur Jodkalium gebrauchen lassen, so dass sich aus zwei nicht maximal dosirten Medicamenten das maximal dosirte Quecksilberjodid bilden muss. Dass hier nicht in jedem einzelnen Falle grob sinnlich wahrnehmbare Störungen die Folge einer solchen Kur sind, berechtigt in keiner Weise, die Unzulässigkeit derselben zu bezweifeln.

Das Experiment am Thiere deckt sich hier vollkommen mit den klinischen Beobachtungen am Menschen.

Brachte man einem Kaninchen 0,25 g Jodkalium in Lösung in den Magen, so zeigte sich die erste deutliche Jod-Reaction am Auge mit Hülfe einer Palladiumchlorid-Lösung nach $7^1/_2$ Minuten, aber erst nach längerer Einwirkung des Reagens. Nach 17 Minuten war die Reaction sofort erkennbar, nach $^3/_4$ Stunden nur noch beim Einfallen eines aufgesogenen Tropfens der Thränenflüssigkeit in die Lösung. Der letztere Zustand blieb bis gegen zwei Stunden nach der Aufnahme unverändert. Das Verhältniss des benutzten Jodkalium zum Körpergewicht war 1 : 7000.

In einem anderen Versuche mit derselben Dosis hatte das nach 6—8 Minuten abgesogene Kammerwasser sehr deutliche Reaction, ebenso die Thränen nach 10 Minuten. Nach $2^3/_4$ Stunden wurde eingestäubtes Calomel im Conjunctivalsacke noch verfärbt, in einem dritten Versuche noch nach neun Stunden. Parallelversuche mit Harn und Speichel ergaben immer eine weit stärkere Reaction.

Beim Menschen sind die gebräuchlichen Gaben im Vergleich zum Körpergewichte viel kleiner; deshalb liess sich auch mit Palladiumchlorid niemals Jod im Bindehautsacke nachweisen, während Urin und Speichel noch am nächsten Tage deutlich reagirten.

Beim Einstreuen von Calomel erhielt man aber eine deutliche grünliche Verfärbung desselben. Nimmt man etwa 0,5 g Jodkalium zweimal täglich, so lässt sich ständig Jod in der Thränenflüssigkeit durch Calomel nachweisen. Etwa 20 Stunden nach der letzten Dosis war noch eine Reaction nach längerer Einwirkung bemerkbar[1]).

Die biologische Reaction des im Auge sich bildenden Jodquecksilbers, wenn man innerlich Jodkalium bei Thieren einführt und in das Auge Calomel streut, gleicht der beim Menschen so oft entstehenden. Ja, hierbei wurden ausser entzündlichen Erscheinungen an den Bindehäuten sogar Trübungen der Cornea erzielt, welche in den klinischen Fällen, wohl wegen frühzeitiger Entfernung des Calomel nicht bemerkt wurden.

Unserer Auffassung nach ist der status nascendi[2]) des Jodquecksilbers für die Intensität der durch dasselbe erzeugten Symptome massgebend, da zwar fertiges Jodquecksilber am Auge von Menschen auch Schmerzen, Thränen und Conjunctivitis, aber nur in geringem Umfange und von sehr kurzer Dauer erzeugte.

Es ist natürlich schlimm, wenn in Lehrbüchern immer noch aus

---

1) Schlaefke, Arch. f. Ophthalm. Bd. XXV. Abth. 2. — Bellini, Lo Sperimentale. 1873. p. 634.

2) L. Lewin, Monatsberichte d. Academie d. Wissenschaft. zu Berlin 23. Juni 1878 u. Arch. f. path. Anat. Bd. LXXIV. 1878.

Unkenntniss pharmakologischer Thatsachen die Möglichkeit der Jodquecksilberbildung u. A. dadurch als fernliegend begründet wird, dass Jodkalium schnell ausgeschieden wird. Es ist dies ein Irrthum. Die Dauer der Ausscheidung von Jodkalium beträgt bei einer Gabe von 0,5 g etwa 40 Stunden, und dieser Zeitraum steigt mit der Zahl der genommenen Dosen. Nach zwei innerhalb von fünf Stunden genommenen dauert die Ausscheidung 56 Stunden, nach drei innerhalb zehn Stunden genommenen Mengen 77 Stunden.

Hiernach muss sich der Ophthalmolog bei der Calomelanwendung richten.

Unter den eigenthümlichsten Umständen können sich bei Menschen Jodquecksilber-Aetzungen am Auge herausbilden. Einer der bemerkenswerthesten Fälle betraf ein Kind, das wegen eines Leucoms mit Calomel und rothem Präcipitat örtlich behandelt worden war, ohne dass Nebenwirkungen erschienen wären. Erst als das Kind die Milch seiner syphilitischen, Jodkalium gebrauchenden Mutter aufnahm, bekam es nach drei Tagen eine Kerato-Conjunctivitis, die nach dem Fortlassen der jodhaltigen Milch wich.

Die Symptome sind bei verschiedenen Menschen nur der Stärke nach verschieden. Meistens leiten Brennen oder Stechen die örtlichen Veränderungen ein. Die Pupillen können erweitert sein. Die Conjunctivae werden roth, entzündet, chemotisch. Neben Schwellung und Verfärbung kommen Schorfe an der Uebergangsfalte vor. Die örtlichen Veränderungen können ein diphtheroides Aussehen annehmen. Calomelreste, die sich noch im Auge finden, sehen gelblich-grün aus. Pericorneale Injection ist gewöhnlich, seltener Geschwüre oder Hornhauttrübungen. In einem derartigen Falle fand sich oberhalb der Cornea ein 1,5 cm breites und 0,5 cm hohes, trapezförmiges, zum Theil mit einem weisslichen Schorf, zum Theil mit Eiter bedecktes Geschwür. Es erstreckte sich über den oberen Rand der Hornhaut hin und umkreiste in einer schmalen Zone die Hornhaut fast in ihrer ganzen Ausdehnung. Nur die oberflächlichen Epithelschichten waren zerstört. Nach dem Centrum der Hornhaut liefen streifige Trübungen. Es bestanden heftige Schmerzen.

Röthung und Schwellung können sich auf die Lider, die Wangen und die Nase fortsetzen. Lidkrampf, Lichtscheu und Thränenfluss begleiten bisweilen den Zustand.

Die Wiederherstellung vollzieht sich meistens langsam. Die Behandlung hat zunächst in der Einträufelung von Mandelöl oder besser einer Emulsion daraus, und kalten Umschlägen, natürlich nach vorgängiger Beseitigung des Calomels aus dem Auge, zu bestehen.

Seit den dreissiger Jahren des vorigen Jahrhunderts sind die Augenentzündungen durch Jodquecksilber-Bildung im Auge bekannt. Die folgenden Berichte, die leicht noch vermehrt werden könnten[1]), lassen die verschiedenen Entstehungs- und Verlaufsarten erkennen.

Eine Kranke, die Jodkalium innerlich gebrauchte, bekam nach Einstreuen von Calomel in ein Auge eine Chemosis[2]).

---

1) Friedenwald und Crawford, Amer. Journ. of Ophthalm. 1893. p. 239.

2) Lange, Jahrb. f. d. ges. Medicin. 1835. Bd. XLVI. S. 163.

Ein 21jähriges Mädchen hatte eine rheumatische (?) Entzündung des linken Auges. Die Iris war entzündet, die Pupillen nach aussen verzogen. Milderung des Zustandes erzielte man durch ableitende Behandlung. Am 6. Tage der Erkrankung wurde Calomel eingestreut. Am anderen Tage bestand eine äusserst heftige Entzündung, Lidschwellung, Lichtscheu und krampfhafter Schluss, Thränen und Schleimausfluss. Langsame Wiederherstellung erfolgte erst durch energische Antiphlogose.

Eine 43jährige Frau erhielt wegen unbedeutender chronischer Entzündung und Hornhautflecken Calomel in beide Augen gestreut. Nach sieben Stunden entstand heftiges Brennen, welches schon $^1/_2$ Stunde nach dem Einstreuen angefangen hatte. Augenlider, Wangen und Nase waren stark geröthet und geschwollen. Ausserdem bestanden: Thränen- und Schleimabsonderung, grosse Lichtscheu und Lidkrampf. Die Conjunctiva war entzündet und chemotisch. Die noch vorhandenen Calomelreste hatten eine gelbgrüne Färbung. Die Augen wurden gereinigt, Mandelöl eingeträufelt und Umschläge mit einer Malven-Abkochung gemacht. Nach 11 Tagen war der krankhafte Zustand fast beseitigt.

Beide Kranke hatten Jodkalium genommen — die erste wegen eines syphilitischen Ausschlages 28 Tage lang, die andere wegen Fussgeschwüren wahrscheinlich syphilitischen Ursprungs 36 Tage lang[1]).

Schon damals erkannte man den wahren Zusammenhang des Leidens mit den gereichten Medicamenten, und sicherte denselben sogar durch einen Versuch an einem gesunden Auge. Man streute zu diesem Zwecke in das Auge einer Kranken, welche 22 Tage lang wegen eines syphilitischen Exanthems Jodkalium gebraucht hatte, Calomel ein. Der Urin zeigte starke Jodreaction. Nach einer halben Stunde empfand die Kranke heftiges Brennen, worauf sie eigenmächtig das Auge auswusch. Nach zwei Stunden war am Auge nichts Krankhaftes mehr zu entdecken. Nun wurde das Calomel auch in das andere gesunde Auge eingestreut. Nach drei Stunden waren die Augenlider geschwollen. Es folgten: reichlicher Thränenfluss mit Schleimabsonderung, blasenartige Aufwulstung der Conjunctiva am unteren, und Röthung derselben am oberen Segment. Das noch im Auge befindliche Calomel zeigte eine gelbliche Farbe.

Ein Mann brauchte wegen einer sehr schmerzhaften Periostitis am Schädel 2 g Jodkalium täglich. Hierbei war Jod in den Thränen nachweisbar.

In derselben Zeit stäubte man ihm wegen einer phlyctänulären Conjunctivitis Calomel in ein Auge. Das Bild der Augenentzündung änderte sich in das der diphtheritischen um, die sich jedoch auffällig schnell verzog, nachdem die schmutzig verfärbte Calomelwurst aus dem Thränensack entfernt und dafür Eisumschläge in Anwendung gezogen waren[2]).

Auch schon die Einstäubung von Calomel bei einem Mädchen, das wegen ausgedehnter nässender scrophulöser Ausschläge anhaltend in Kreuznacher Mutterlauge badete, liess conjunctivitische Symptome hervortreten[2]).

1) Fricke, Zeitschr. f. d. gesammte Medicin. 1837. S. 296.
2) Rose, Arch. f. path. Anat. 1866. Bd. XXXV.

Eine Frau erhielt wegen phlyctänulärer Conjunctivitis Einstäubungen von Calomel. Da sie wegen einer Lumboabdominalneuralgie 1 g Jodkalium genommen hatte, entstand nach jeder Einstäubung eine heftige Ophthalmie[1]).

Bei einem fünf- bis sehsjährigen Mädchen wurden wegen Bindehautgranulationen und scrophulösen Affectionen Leberthran mit Syrup. Ferri jodati u. s. w. gereicht. Gegen die zurückbleibende Hornhauttrübung wandte man rothe Präcipitatsalbe, Calomel, Kupfersulfatlösung und alsdann innerlich Jodkalium 0,5 g pro die an. Nach 10 Tagen machte man wieder eine Einstäubung von Calomel. Plötzlich entstand eine heftige Entzündung mit Lidödem. Nach Aussetzen des Calomels und kalten Umschlägen trat Besserung ein. Es bildete sich in der Uebergangsfalte ein Schorf, der sich nach einigen Tagen abstiess. Schliesslich entstand an dieser Stelle ein Symblepharon. Die Hornhauttrübung hellte sich vollständig auf[2]).

Zwei weitere einwandsfreie Beobachtungen, in denen Calomel, das eine Mal wegen Hornhauttrübungen mit gutem Erfolge, das andere Mal gegen phlyctänuläre Conjunctivitis gereicht wurde, ergaben ähnliche Resultate. Beide Male wurde intercurrent innerlich Jodkalium gegeben. Es entstand schwere Augenreizung mit Thränen, Photophobie u. A. m.[3]).

Aus der neuesten Zeit liegen auch aus Japan ganz analoge Erfahrungen vor[4]), die beweisen, dass Quecksilber und Jod im menschlichen Körper, gleichgültig welches Rassenmerkmal derselbe trägt, Jodquecksilber bilden muss.

In den folgenden Fällen wurde das Kaliumjodid gleichzeitig mit der Calomelanwendung, oder 19, beziehungsweise 60 Stunden vorher innerlich gebraucht.

Einer 24jährigen Frau, die vorher lange Kaliumjodid genommen hatte, wurde wegen einer Phlyctaena conjunctivae Calomel eingestreut. Seit der letzten Jodkalium-Einführung waren ca. 60 Stunden vergangen. Sehr bald nach der Einstäubung stellten sich an dem betreffenden Auge Schmerzen ein. Am nächsten Vormittag war eine starke umschriebene Hyperämie der Conjunctiva unterhalb der Cornea vorhanden. Die Röthung betraf sowohl den Uebergangs- als auch den scleralen und tarsalen Theil und ging mit einem Geschwür am Fornix einher.

Ein 15jähriges Mädchen mit doppelseitiger Conjunctivitis phlyctaenulosa, das seit einigen Tagen Jodkalium einnahm, erhielt Calomel-Einstäubungen. Tags darauf war eine Ophthalmie mit einem Ulcus bemerkbar.

Ein 22jähriger Mann, der an beiderseitiger Keratitis superficialis litt, und seit einem Jahre fortwährend Jodkalium einnahm, erhielt eine Calomeleinstäubung, nachdem ihm gesagt worden war, Jod nicht mehr einzunehmen. Trotzdem nahm er es noch 19 Stunden vor der Einstäubung. Etwa zwei

---

1) Lagarde, Gazette des hôpit. 1867. No. 129. p. 513.
2) Hennequin, Gazette hebdomadaire. 1867. No. 7. p. 99.
3) Annales d'Oculist. T. LIX. 1868. p. 51.
4) Mitsiyasu Inouye, Die ophthalmol. Klinik. 1901. S. 276.

Stunden nach der Einstäubung hatte er eine doppelseitige Calomelconjunctivitis mit je einem Geschwür.

Es scheint, dass auch die äusserliche Anwendung von Jodkalium an irgend einer Körperstelle genügend Jod in das Blut eintreten lassen kann, um den gleichzeitigen Gebrauch von Quecksilber am Auge gefährlich zu machen.

Wegen eines Hornhautgeschwüres wurde eine Salbe verordnet von weissem Präcipitat, Zinkoxyd und Vaselin. Gegen eine gleichzeitig vorhandene Hodenentzündung wurden angeblich warme Umschläge angewendet. Die Salbe machte von Anfang an Schmerzen und am Abend des zweiten Tages zeigte sich eine starke Schwellung der Lider, welche kaum geöffnet werden konnten, reichliches Thränen und starke Chemosis. Die Bindehaut war angeätzt, stellenweise verschorft; in dieselbe eingebettet fanden sich verschiedentlich kleine gelbe, schwach röthliche Klümpchen, welche entfernt wurden. Durch kalte Umschläge erzielte man Besserung.

Mit einer neuen Salbe, die aus einer anderen Apotheke bezogen worden war, trat wieder eine neue Anätzung ein. Jetzt stellte sich heraus, dass gegen die Hodenentzündung auch Jodkaliumsalbe gebraucht wurde. Das Auge erholte sich nun bald und das Geschwür heilte schnell[1]).

Eine 30jährige Frau nahm täglich 1,5 g Jodammonium. Nach mehrmaligen Calomel-Einstäubungen bot das Auge den Anblick eines durch Aetzkalk verbrannten dar. Es bestanden Oedem der Conjunctiva und der Lider und heftige Schmerzen. Heilung erfolgte in 10 Tagen[2]).

Ein Kind von zwölf Jahren, von einer vor seiner Geburt syphilitischen Mutter, hatte Keratitis parenchymatosa und bekam 11 subcutane Einspritzungen von Hydrargyrum cyanatum. Man ersetzte dieselben dann durch den innerlichen Gebrauch von 2 g Kalinmjodid täglich und liess Calomel-Einstäubungen folgen.

Zwei Monate später bestanden Brandschorfe in dem unteren Conjunctivalsack, in Gestalt von grauweissen Plaques mit glatten Contouren und einer Demarcationslinie zwischen der rothen normalen Schleimhaut und dem Brandschorfe.

Brandschorfe traten auch bei einer Frau ein, die Jodkalium nahm, und bei der man wegen einer Irido-Chorioiditis und Episcleritis Einstäubungen von Calomel vornahm[3]).

Eine Kranke, welche gegen Asthma Jodnatrium gebrauchte und sich Calomel ins Auge gestreut hatte, bekam nach einigen Stunden einen Aetzschorf an der Conjunctiva des oberen Lides. Heilung erfolgte in zwei Tagen durch Borumschläge und Atropin[4]).

1) Meurer, Arch. f. Augenheilk. Bd. XXII. S. 24.

2) da Fonseca, Revue génér. d'Ophthalmol. 1884. T. III. p. 42.

3) Roques, La Clinique ophth. 25. juillet 1898.

4) Woskressenski, Wojenno-medic. Journ. IV. p. 1257; refer. im Ophthalm. Jahres-Bericht. 1899. S. 381.

Bei einem sechsjährigen Kinde, welches wegen Lues congenita grössere Dosen Jodkalium genommen hatte, verursachte eine einzige Calomeleinstäubung schwere Nekrose der Conjunctiva[1]).

7. Quecksilberbijodid.

Zu antiseptischen Verbandzwecken bei Cataractextraction wurde dringend eine Lösung von Quecksilberbijodid 1 : 25000 empfohlen. Die Verwendung in fünf solcher Fälle ergab durchweg nach Waschung der vorderen Kammer mit dieser Lösung eine Keratitis. Diese blieb aus, wenn die Waschung unterblieb.

Es erschien in den erstgenannten Fällen Trübung der Cornea, auch streifig, ferner Infiltration und weisse Opacitäten in ihrem oberen Theil. Das Epithel war rauh und fein granulirt.

In die vordere Kammer von Thieren gebracht, erzeugt Quecksilberbijodid eine intensive nekrotisirende Entzündung.

Nach Einschmieren einer Salbe von Quecksilberbijodid in ein Auge sah man heftige Entzündung und eine furchtbare Ulceration der Conjunctiva entstehen.

8. Quecksilberoxyd.

Schwere Entzündung der Conjunctiva mit beträchtlichen Abstossungen wurde nach Einbringung von rothem Präcipitat in Pulverform in das Auge seitens eines Quacksalbers beobachtet. Leichtere örtliche Störungen kommen auf Grund einer besonderen individuellen Empfindlichkeit gelegentlich auch durch wenig Quecksilberoxyd zu Stande.

In die vordere Kammer gebracht, veranlasst Quecksilberoxyd eine höchst intensive nekrotisirende Entzündung; in die Hornhaut injicirt, erzeugt es nach 24 Stunden Proliferation der Hornhautkörperchen und der Endothelzellen am Rande des nekrotischen Herdes, bei gerade entstehender eitriger Infiltration. Im Glaskörper ruft das gelbe Oxyd Eiterung hervor. Die Ausgänge stimmen in mehrfacher Beziehung mit der Chorioretinitis pigmentosa des Menschen überein. Während des Lebens der Thiere entstand eine der bandförmigen beim Menschen gleichende Trübung. Die anatomische Untersuchung ergab pigmentirte Bindegewebsneubildung an der Innenfläche der Aderhaut und verkalkte Cataract[2]).

Die gelbe Quecksilberoxydsalbe kann auch zu 0,1 g auf 10 g Fett das Auge heftig reizen, oder sogar die Hornhaut schädigen. Mit Recht ist darauf hingewiesen worden[3]), dass die schlechte Verreibung des Oxyds mit dem Fett die Ursache hierfür sein kann. Streicht man von einer solchen schlechten Salbe in dünner Schicht auf weisses Papier, so erkennt man beim Durchsehen gegen das Licht kleine Pünktchen von Oxyd, die, wenn sie an die Gewebe gelangen, direct reizen.

---

1) Uhthoff, Graefe-Saemisch, Handb. der Augenheilkunde. 2. Aufl. Cap. XXII. Th. II. S. 109.

2) Leber, Die Entstehung der Entzündung. 1891. S. 299 ff.

3) Knapp, Correspond.-Blatt f. Schweiz. Aerzte. 1903. No. 20.

IX. Wismuth.

Die Symptome, die durch innerliche Aufnahme von einmaligen grossen oder fortgesetzten kleinen Wismuthdosen entstehen, umfassen nicht Sehstörungen. Bei Menschen wurde nur vereinzelt während einer ziemlich schweren Vergiftung durch 8 g Wismuthsubnitrat Nebligsehen am zweiten Tage beobachtet.

Bei Thieren, denen man subcutan eine ammoniakalische Wismuthcitrat-Lösung einführte, wurden häufig die Augen roth und thränten, und die Conjunctiva entzündete sich.

Nur einmal sah man an einer Hündin, die etwa vier Wochen lang recht häufig solche subcutanen Injectionen erhalten hatte, nachdem die übliche, auch beim Menschen vorkommende Bismutosis buccalis mit Geschwüren, Lockerwerden der Zähne etc., vorangegangen war, eine weissliche Trübung beider Hornhäute entstehen, die in Form eines Dreieckes ihre Basis oben hatte. Nur im unteren Dritttheil waren die Corneae noch durchsichtig. Dabei waren die Augen roth, thränig und mit gelben Krusten an den Commissuren versehen.

Begleitet wurde dieser Zustand von Fieber, Schwäche und allgemeinen Ernährungsstörungen[1]).

Ob und in wie weit die letzteren zum Entstehen der Cornealveränderungen beigetragen haben, lässt sich nicht feststellen.

X. Chromsäure.

Nach Einpinselung der Füsse von Menschen mit einer 5procentigen Chromsäurelösung wurde mehrfach Gelbsehen beobachtet. Thränenfluss und Bindehautcatarrh, die ebenfalls entstanden, führte man irrthümlich auf die Unterdrückung der Fussschweisse zurück[2]). Es sind dies echte resorptive Symptome. Nach Vergiftung mit Chromaten ist mehrfach Icterus beobachtet worden.

Bei einem Kaninchen, das 1,8 g Kaliumbichromat in wässriger Lösung in einer halben Stunde erhalten hatte, entstand, neben Athembeschwerden und Mattigkeit, Trübung der Augen. Der Tod erfolgte nach $2^1/_4$ Stunden.

Die Chromsäure verätzt Haut und Schleimhäute proportional der Concentration und der Dauer der Berührung.

Ein Arbeiter in einer Velvet-Fabrik hatte eine Braunfärbung der vordersten Hornhautschichten in der Lidspaltenzone. Im Betriebe wurde Chromsäure verwendet. Bei einer chemischen Untersuchung des abgekratzten Hornhautepithels ergab sich, dass die Färbung von Chromsäure herrührte[3]).

---

1) Balzer, Compt. rend. de la Soc. de Biologie. Ser. IX. 1889. p. 538.
2) Deutsche Militärärztl. Zeitschr. 1890. H. 5. S. 241.
3) Koll, Berl. ophth. Gesellsch. 1903. 17. Dec.

XI. Blei.

Seite
I. Die Geschichte der Sehstörungen durch Blei 532
II. Das klinische Bild der durch Blei hervorgerufenen Sehstörungen 544
1. Die transitorische Amaurose 544
2. Die Neuritis optici 552
3. Casuistik zur Neuritis optici 559
a) Ausgang in Heilung 559
b) Ausgang in Atrophie 577
c) Ungewisser Ausgang 588
d) Ausgang in Tod 593
4. Retinitis albuminurica 595
a) Bild der Retinitis albuminurica mit Ausscheidung von Eiweiss 597
b) Bild der Retinitis albuminurica ohne Eiweissausscheidung . 599
5. Hemianopsia saturnina 601
6. Functionsstörungen der Augenmuskeln 605
a) Muskellähmung 605
b) Krämpfe der Augenmuskeln 613
III. Die Aetiologie der Bleiamaurose 614
1. Statistik der Sehstörungen durch Blei 615
2. Geschlecht und Alter 618
3. Zeit des Eintritts der Sehstörungen 619
4. Statistik der Begleit-Symptome 620
5. Theorie der toxischen Bleiwirkung auf das Auge 621
6. Pathologische Anatomie der Bleiamaurosen 625
7. Thierversuche 630
8. Die Therapie der durch Blei veranlassten Augenstörungen . . 631
IV. Oertliche toxische Bleiwirkungen am Auge 631

I. Die Geschichte der Sehstörungen durch Blei.

Kein anderer schädlicher, chemischer Einfluss auf den Menschen war in alter Zeit so gut gekannt wie derjenige des Bleis. Selbst solche seiner Wirkungen, die nur selten in die Erscheinung treten, wie z. B. die Functionsstörungen seitens des Genitalapparates, wurden richtig erkannt, ja sogar arzneilich verwerthet. Dieser Grad der Erkenntniss kann nicht Wunder nehmen, wenn man daran denkt, dass selbst das Kupfer keine so umfangreiche technische oder andersartige Verwerthung fand wie das Blei, und dass bei der aggressiven insidiösen Natur dieses Metalls, die Menschen sehr bald auf den ätiologischen Zusammenhang gewisser Erkrankungsformen mit ihm kommen mussten. Aber gerade deswegen ist es merkwürdig, dass von Sehstörungen durch Blei in jenen Zeiten nicht berichtet wird, und dass es viele Jahrhunderte gedauert hat, ehe sie in richtiger causaler Beleuchtung zur Sprache kamen. Sie mussten in ägyptischer und römischer Zeit wie im Mittelalter und in der neueren Zeit zu Stande kommen, und vielleicht mehr noch damals wie in der neuesten Zeit, wo durch Gesetzesbestimmungen wenigstens einige der Möglichkeiten zur Erlangung des Saturnismus beseitigt sind. Wollte man sich auf das Rückwärts-Diagnosticiren einlassen, so würde es nicht schwer sein, in vielen alten Berichten über allmählich oder plötzlich zu Stande gekommene Erblindung, vorzüglich nach vorangegan-

genen Koliken, das Blei als Verursacher mit einer ziemlichen Sicherheit, trotz des Fehlens einer derartigen positiven Angabe festzustellen. Die treffendsten solcher Berichte sind die folgenden. Aus ihnen, die aus der Wende des 16. Jahrhunderts stammen, geht fast zweifelsfrei hervor, dass es sich um Bleiwirkungen gehandelt habe

Eine Frau erkrankte in Folge von besonders in der Nähe des Nabels heftigen Schmerzen, an Verdunkelnng des Gesichtes, die nicht einmal das Licht zu sehen gestattete, für drei Tage: „in visus obscurationem tantam devoluta est, ut neutro oculorum ne lucem quidem cernere posset per integrum triduum". Um so sicherer ist hier Saturnismus anzunehmen, als die Frau später an Gliederlähmung erkrankte.

Aehnliche vorübergehende Sehstörungen mit Kolikschmerzen bekamen noch zwei Männer, darunter ein Glaser nnd Anstreicher (idem caecitatis vitium ex simili iliaco affectu . . . .) und ein junger Mann, bei dem zu diesen Störungen sich noch Kopfschmerzen und Krämpfe gesellten.

Eine Frau, die an einer schweren Kolik litt, wurde für drei Tage blind, gewann aber ihr Sehvermögen durch Purgiren wieder[1]).

Aus der Mitte des 17. Jahrhunderts wird auch berichtet, dass eine Frau, die „in Folge von Kolikschmerzen von Convulsionen ergriffen wurde, das Gesicht vollständig verlor: „adeo ut admodum lumen, oculis apertis intueretur, vel scintillam splendoris se videre negans".

Nach drei Tagen konnte sie wieder sehen. Nach einigen Jahren und später noch häufig wiederholten sich Koliken und Convulsionen mit Blindheit denen die Kranke schliesslich erlag[2]).

Wir können davon Abstand nehmen, mehr von einem solchen, immerhin nicht absolut beglaubigten Material hier anzuführen, schon weil die Reihe der Fälle eine sehr grosse werden würde; müssen aber besonders darauf hinweisen, dass der sonst so zuverlässige Tanquerel des Planches sich durchaus geirrt hat, als er aussprach, dass diejenigen Beobachter, die im 17. Jahrhundert Fälle von schweren Koliken mit Erblindung beschrieben haben, den Zusammenhang mit Blei überhaupt nicht kennen konnten. Es wird damals wie jetzt gewesen sein, dass die Wissenden ihr Wissen als auch vielen Anderen bekannt voraussetzten, und deswegen nicht jede Kleinigkeit besonders betonten, die Unwissenden aber nicht in der Lage waren Wissen kundzugeben. So ist in Monographien aus den Jahren 1656 und 1745 über die „Hüttenkatze", d. h. den Saturnismus der Berg- und Hüttenleute, die Bleiamaurose überhaupt nicht erwähnt, während sie schon sonst treffend genug beschrieben, oder überzeugend ätiologisch angedeutet worden war.

Zu Anfang des 18. Jahrhunderts wurde bei Gelegenheit der Besprechung der Kolik von Poitou darauf hingewiesen, dass bei Malern Amaurose durch Blei entstehen könne.

---

1) Fr. Hildesii, Med. observ. in Schenkii a Graefenberg, Observ. med. rior. Libr. VII, Francof. 1665. p. 159.

2) Fel. Plateri, Observat. libri tres. Basileae 1641. p. 110.

„Ubi per secessum, sine catharticorum ope, bilis liberalius fluit, critica est ista evacuatio et integra morbi solutio. Sed si ea rapiatur in cerebrum, aut ejus ventriculos ferit, epilepsiam facit aut nervorum opticorum originem obstruit et caecitatem parit.“

Aus dem Jahre 1751 wird ebenfalls bestimmt Stummheit und Blindheit als Folge einer „Metallkolik“ bei Töpfern, die Bleiglasuren verwendeten ausgesprochen. Dieselbe wurde durch ein Brechmittel beseitigt[1].

Nicht viel später, im Jahre 1760, wurden Beobachtungen mitgetheilt, aus denen hervorgeht, dass nach dem Gebrauche von bleihaltigen Schminken Amaurose auftrat.

Ein junges Mädchen von anämischem Aussehen klagte über Stechen und Schmerzen in den Augen und Sehschwäche. Die Conjunctiva war ein wenig geröthet, die Lidränder geschwollen. Diese Symptome waren eine Folge des Schminkens mit Bleischminke. Es erfolgte Wiederherstellung nach dem Fortlassen dieses Cosmeticums.

Eine Frau empfand Schmerzen im Augapfel und in seiner Umgebung. Die Cornea war etwas trübe, die Pupille erweitert und träge reagirend. Die Gegenstände wurden nur mit Schwierigkeit erkannt. Auch hier war Bleischminke Grund der Erkrankung, die nach dem Fortlassen des Mittels wich.

Aus dem Jahre 1764 stammen die beiden folgenden Berichte.

Ein 40jähriger Sersche-Weber bekam eine Kolik, nach deren Weichen plötzlich völlige, durch Aderlässe, Vesicantien etc. nicht zu verändernde Blindheit eintrat. Durch Brech- und Purgirmittel erzielte man, dass er am vierten Tage Hell von Dunkel, am zehnten Tage Farben auf zehn Schritt unterschied, und am 20. Tage vollständig geheilt war.

Das bleiche Aussehen des Kranken, der langsame Puls u. A. m. sprechen dafür, dass es sich hier um Saturnismus gehandelt habe.

Ein 40jähriger Mann bekam, nachdem Schmerzen in den Armen und Schenkeln vorangegangen waren, Kolikschmerzen in der Regio hypogastrica und umbilicalis, Harnverhaltung und Verdunkelung des Gesichtes bis zum Nichtsehenkönnen. Die Pupillen waren reactionslos, der Puls hart und gespannt. Aderlässe und Purgantien schufen Besserung.

Prägnanter als es in diesem kurzen Bericht ausgedrückt wird, kann das Bleileiden nicht geschildert werden, und es ist besonders bemerkenswerth, dass die Symptome verglichen werden mit denen der Kolik von Poitou, die ja thatsächlich nichts anderes als eine chronische Bleivergiftung darstellte.

Wie verbreitet doch schon gegen Ende des 18. Jahrhunderts die Kenntniss des Vorkommens einer Bleiamaurose war, geht aus dem folgenden Ausspruche eines augenärztlichen Specialisten hervor:

„Venena, praesertim saturnina, colicam Pictonum cui saepe, ut dicetur, se amaurosis jungit . . . .“[2]

1) Dubois, Non ergo colicis figulis venae sectio? Paris 1751.

2) W. Trnka de Krzowitz, Historia amauroseos. Vindob. 1781. p. 171.

Ein kräftiger junger Mann, der in Bleiminen nur das Mineral loslöste, es aber weder reinigte noch schmolz, legte sich, ohne dass Koliken oder Bleilähmung vorangegangen waren, eines Abends mit ungestörtem Sehvermögen zu Bett und erwachte am anderen Morgen vollkommen blind. Nie zuvor sah der Beobachter eine so vollkommene Unempfindlichkeit der Retina[1]).

Obschon in diesem Falle über den weiteren Verlauf der Bleiamaurose nichts mitgetheilt wird, ist er doch besonders deswegen interessant, weil er einwandsfrei das Vorkommen der Sehstörung bei der Förderung des Rohbleis darthut.

Ein 37jähriger Maler und Farbenreiber bekam Bleiarthralgie und Bleikolik. Zeitweilig trat in den nächsten drei Tagen Amaurosis ein, um bald wieder spontan zu verschwinden: „durante hoc morbo amaurosis accessit, brevi iterum sponte evanescens".

Es erfolgte durch entleerende Klystiere, Opium und Campher Heilung. Die beiden letzteren hält der Beobachter für die besten, auch soweit die Amaurose in Frage kommt.

Stoll fügte hinzu: „Amaurosis insolens erat, in aliis ejusmodi aegris a nobis haud visum symptoma". Trotzdem führt er in einer später folgenden Krankengeschichte eines Malers neben Kopfschmerzen, Strangurie und Kolik noch Verdunkelung der Augen — oculi caliginosi — an, die mehrere Tage anhielt[2]).

Zu Beginn des 19. Jahrhunderts haben Augenärzte das Blei bereits als ein nicht unwichtiges ätiologisches Moment für das Entstehen von Amaurose auch in Lehrbüchern dargestellt[3]) und darauf hingewiesen, dass die gewohnheitsmässige, gewerbliche Beschäftigung mit Blei, Bleipräparaten oder Bleifarben, der Genuss bleihaltiger Weine, oder mit Blei versetzter Arzneien Bleiamaurose hervorrufen könne, die sich mit Bleikolik oder mit Bleicontracturen der Hände und Füsse vergesellschaften könne[4]). Man unterschied von ihr zwei Stadien, nämlich die Congestionsamaurose bei der acuten Bleivergiftung, und darauf folgend, und besonders bei der langsamen Bleivergiftung, die Lähmungsform[5]).

In Frankreich beginnt um diese Zeit die systematische Bearbeitung der Bleiamaurose auf Grund neuen und alten Materials. Die damals zu Tage geförderten Aufklärungen konnten, bis auf die ophthalmoskopische Untersuchung, nicht inhaltsreicher und richtiger dargestellt werden.

Ein Arbeiter, der schon mehrfache Bleikoliken überstanden hatte, kam mit schweren encephalopathischen Erregungs-Symptomen in das Krankenhaus, die nach einem Tage sich besserten und feststellen liessen, dass ausserdem eine Bleikolik mit Verstopfung, Gliederzittern und vollständige Blindheit bestanden.

1) White, Medic. and philosophic. Commentaries by a Soc. in Edinburgh. London 1775. Vol. III. Part. I. p. 74.

2) Stoll, Ratio medendi. Paris VI. 1790. p. 385 u. ff. u. p. 459.

3) Beer, Lehre von den Augenkrankheiten. Wien 1817. Bd. II. S. 501.

4) Benedict, Handb. der prakt. Augenheilk. 1825. Bd. V. S. 98.

5) Rosas, Handb. d. theor. und prakt. Augenheilk. Bd. II. Wien 1830. S. 564.

Nach fünf Tagen begann er Gegenstände zu unterscheiden, aber erst nach 19 Tagen konnte er wieder sehen.

Die Behandlung bestand in entleerenden Mitteln und Alaundarreichung. Der letzteren wurde ein besonderer Werth zugeschrieben[1]).

Ein 23jähriger Mann, der vor 3 Jahren die Bleikolik überstanden hatte und während derselben 4 Tage lang taub und blind gewesen war, erkrankte noch zweimal an demselben Leiden. Beim zweiten Male waren die Pupillen sehr erweitert. Fünf Tage lang, nachdem er das Gesicht nach zwei Monaten wiedererlangt hatte, erschienen ihm alle Gegenstände, gleichgültig welche Farbe sie hatten, weiss. Ausserdem hatte er vor dem Einschlafen Visionen. Das letzte Mal schlossen sich an die Koliken: Kopfschmerzen, Abnahme des Gesichts und Gehörs und dann vollständige Amaurose. Die letztere schwand spontan, kehrte aber alsbald wieder. Zu ihr gesellten sich leichte encephalopathische Symptome. Eine mehrtägige Krankenhausbehandlung brachte Alles zum Schwinden[2]).

Ein Maler, der vor 4 Jahren die Bleikolik überstanden hatte, erkrankte von Neuem daran, als er besonders viel mit Bleiweiss arbeitete. Schon in der Besserung, am achten Tage, seit ihrem Beginn, bekam er einen Rückfall, und während der Krampfschmerzen konnte er mit einem Male die ihn umgebenden Gegenstände nicht mehr erkennen, und nach sehr kurzer Zeit sogar das Licht nicht mehr sehen. Einige Stunden später traten epileptiforme Krämpfe mit Verlust des Bewusstseins ein.

Am anderen Tage war der Kranke soporös. Er erklärte, noch nicht sehen zu können. Die Augen waren starr, die Pupillen erweitert und bei allen Reizen unbeweglich.

Am Abend hatte das Auge die Starrheit verloren; die Pupillen reagirten: Objecte wurden wieder erkannt, aber wie durch eine Art Nebel.

Am 3. Tage bestand gutes Sehen; plötzlich aber traten wieder Gesichtsverdunkelung und Nebligsehen ein, die nach 2 Stunden einem normalen und normal bleibenden Sehen wichen.

Als der Kranke nach 2 Monaten wieder Bleikolik mit Hirnsymptomen bekam, blieben Sehstörungen aus[3]).

Die folgende Beobachtung verdient deswegen eine besondere Berücksichtigung, weil sie auch den schlimmsten Ausgang der Bleiamaurose, nämlich in Atrophie, kundgiebt.

Eine 36jährige Frau bekam in Folge ihrer Arbeit in einer Bleiweissfabrik mehrmals Koliken. Als sie das letzte Mal eine solche im Krankenhaus überstanden hatte und entlassen werden sollte, bekam sie von Neuem Kolikschmerzen und verlor plötzlich das Gesicht. Daran schlossen sich Delirien und Convulsionen.

Alle Symptome wichen der Behandlung (Blutentleerungen, Purgantien etc.), nur die Bleiamaurose blieb, trotz einer $1^1/_2$jährigen diesbezüglichen Behandlung in Krankenhäusern.

Die Pupillen waren ungleich, erweitert; die rechte war etwas beweglich.

1) Montanceix, Archives génér. de Médecine. 6me ann. Tom. XVIII. 1828. p. 373.

2) Montanceix, l. c.

3) Duplay, Archives génér. de Médecine. Ser. II. T. V. 1834. p. 5.

die linke garnicht. Die Kranke konnte nur Tag und Nacht unterscheiden. Sie empfand schnelle Bewegungen, die man vor dem rechten Auge ausführte, konnte aber keine Objecte erkennbar wahrnehmen[1]).

Soweit dies nach den bis zum Jahre 1834 bekannt gewesenen Thatsachen möglich war, wurden die folgenden allgemeinen Schlüsse über die Bleiblindheit von Duplay[2]) gezogen:

1. Die auf die Bleikolik folgende Amaurose hat das Besondere, dass sie plötzlich und fast augenblicklich eintritt; in einigen Stunden haben die Kranken das Gesicht so vollständig verloren, dass sie Tag und Nacht nicht von einander unterscheiden können.

2. Gewöhnlich tritt sie nach mehreren Kolikanfällen, zuweilen aber auch nach dem ersten ein, dergestalt, dass im letzten Falle die übrigen Störungen der Innervation ebenfalls eintreten.

3. Bei den meisten von Amaurose Ergriffenen sieht man zuweilen andere Störungen der Innervation vorhergehen: am häufigsten Schmerzen in den Armen oder Krämpfe, bei Manchen einen Anfang von Paralyse der Handgelenke, am gewöhnlichsten aber epilepsieartige Anfälle und Delirium. Gelegentlich tritt sie aber auch ohne jeden andern Zufall ein, und erst einige Zeit nachher kommen die anderen Störungen zum Vorschein.

4. Während der vollständigen Erblindung bietet das Auge ausser einer beträchtlichen Erweiterung und vollständiger Unbeweglichkeit der Pupillen nichts Besonderes dar.

Als charakteristisch für Bleikolik wurde eine Turgescenz der Blutgefässe der Conjunctiva und Sclerotica mit einem Gefühl von Völle im Auge angeführt. Dies trifft nicht zu.

5. Die der Bleikolik folgende Amaurose erreicht im Gegensatze zu anderen Amaurosen in einigen Stunden das Summum ihrer Intensität der Kranke kann in sehr kurzer Zeit Tag und Nacht nicht unterscheiden.

6. Sie hat gewöhnlich eine kurze Dauer; sie variirt von einigen Stunden bis zu mehreren Monaten, der mittlere Zeitraum scheint fünf bis sechs Tage zu sein. In einem einzigen Falle hat sie zwei Monate gedauert und in einem allen angewendeten Mitteln widerstanden.

7. Die Zahl der Recidive der Kolik scheint auf die Schwere der Amaurose ohne Einfluss zu sein; denn man sah die letztere schnell schwinden bei Menschen, die schon mehrfach Bleikolik überstanden hatten, und sie andererseits zwei Monate oder für immer bestehen bleiben bei solchen, die die Kolik nur ein- oder zweimal gehabt hatten.

8. Die gewöhnliche Behandlungsweise der Kolik liess auch die Amaurose schwinden. In dem Falle, wo sie nicht wich, waren viele Aderlässe gemacht worden.

---

1) Duplay, l. c. p. 19.
2) Duplay, l. c. p. 30.

Auch Trousseau theilte gelegentlich mit, dass er eine grosse Zahl von Fällen von Bleiamaurose gesehen habe, und im Jahre 1835 wurde in der Berner Poliklinik bei einem Maler, der Bleioxyd bereitet hatte, das seltene Trio von Symptomen: Gliederlähmung, Amaurose und Stimmlosigkeit festgestellt.

Schon im Jahre 1839 wurde durch Tanquerel des Planches[1], auf Grund eines umfangreichen Materials wieder eine Revision der Anschauungen über die Symptome der Bleivergiftung und unter Anderem auch der Bleiamaurose vorgenommen.

Er hat die Krankheit zwölf Mal in der Form der vorübergehenden Amaurose gesehen. Bis auf den natürlich fehlenden ophthalmoskopischen Befund ist seine Beschreibung so zutreffend, dass die späteren Beobachter dieselbe in allen wesentlichen Punkten bestätigt haben. In zehn von seinen Fällen trat die Amaurose mit einem Anfalle von Encephalopathia saturnina auf und zwei Mal ohne Begleitung von Gehirnerscheinungen. Sie kann, nach Tanquerel, der einzige symptomatische Ausdruck der Bleivergiftung sein, gewöhnlich aber erscheint sie vor, mit, oder nach der Entwickelung der übrigen Bleikrankheiten, oder auch nach völliger Heilung derselben. Am häufigsten fand er sie mit der Kolik und der Encephalopathia saturnina complicirt. In 19 Fällen, die theils von ihm, theils von anderen Aerzten beobachtet wurden, war sie fünf Mal als primitive, 14 Mal als consecutive Form der Bleivergiftung aufgetreten. In sechs von diesen 14 Fällen handelte es sich um Rückfälle.

Tanquerel sah das Wesen der Krankheit in einer Anästhesie der Netzhaut. Abgesehen von dieser Deutung würde man die Mehrzahl seiner Fälle, der Beschreibung nach, den acuten Amaurosen der späteren Beobachter einreihen können. Es fehlten indessen Urinuntersuchungen und so bleibt es dahingestellt, ob es sich jedes Mal um eine unmittelbare Bleiwirkung, oder um secundäre Vorgänge, d. h. der allgemeinen Annahme nach um sogenannte urämische Zustände gehandelt habe. Wir nehmen immer aus toxikologischen Gründen das erstere an.

Das Ergebniss der Beobachtung jener 19 Fälle schildert er folgendermaassen: Die stets doppelseitige Amaurose ersehien 14 Mal ohne alle Vorboten plötzlich; in vier Fällen ging Stirnkopfschmerz voran, und ein Mal war die Gesichtsabnahme eine allmähliche. In wenigen Stunden erreichte der Zustand meistens seinen Höhepunkt, so dass der Kranke Tag und Nacht nicht mehr unterscheiden konnte. Ein Mal brauchte die Affection acht Tage zu ihrer Entwickelung.

Bei vollkommener Amaurose war die Pupille erweitert, und die Iris unbeweglich auf jeden Lichtreiz. Trübungen waren nicht zu entdecken. Bei der selteneren, nicht absoluten Amaurose blieb die Iris noch etwas beweglich. Die Kranken sahen alsdann alle Gegenstände wie durch einen dicken Nebel, oder wie mit weisser Farbe überzogen. Häufig war der Grad der „Amaurose“ auf beiden Augen verschieden. Man sah alsdann an dem einen die Pupille ad maximum erweitert, an dem anderen nur um ein Drittel oder die Hälfte mehr als normal weit. Auch eine unregelmässige Erweiterung einer Pupille kam vor, was von einem Augenblicke

1) Tanquerel des Planches, Traité des maladies de plomb. Paris 1839. T. II.

zum anderen wechselte. Bei doppelter Amaurose verschiedenen Grades bemerkte man nicht selten einen leichten Strabismus. Die Bewegungen waren nicht aufgehoben, Schmerzen nicht vorhanden.

Der weitere Verlauf vollzog sich ebenfalls sehr rasch. In einigen Tagen, ja Stunden konnte die Amaurose wieder verschwunden sein, selten dauerte sie bis zu einem Monate, nur ein Mal Jahre lang. Die mittlere Dauer wurde auf vier bis sechs Tage angenommen.

Heftige Koliken verschwanden oder mässigten sich meistens beim Eintreten der Blindheit, ebenso die saturnine Arthralgie.

Bei Wiederkehr des Sehvermögens, oder auch bei von Anfang an nur partiellem Verluste desselben, bemerkte man an der Iris ungleiche, von einem Tage zum anderen wechselnde Expansionen. Der Kranke glaubte, die Gegenstände seien entzwei geschnitten, da er entweder bloss die Hälfte, oder den Mittelpunkt, oder die Peripherie unterscheiden konnte. Blickte der Kranke in ein Buch, so sah er nur die Buchstaben, welche ein Wort anfangen oder beschliessen, aber nicht die in der Mitte befindlichen. Die Amaurose trat zweimal ohne ein saturnines Gehirnleiden auf; alsdann war der Verlauf weniger schnell. Recidive kamen zweimal, auch ohne erneute Bleiwirkung.

Eine unvollkommene Heilung wurde nie beobachtet. Die theilweise Blindheit verlief nicht schneller, als die vollkommene. Wenn Gehirnerscheinungen vorhanden waren, gestaltete sich der Verlauf meistens rascher.

In drei Fällen machte Tanquerel die Autopsie, fand aber weder in der Netzhaut noch am Sehnerven, noch in dem Gehirne oder den Nieren irgend welche Veränderungen. Entsprechend der damals geübten endermatischen Methode empfahl er Strychnin so anzuwenden.

Was von ophthalmologischem Interesse in den eigenen Beobachtungen von Tanquerel ist, sei hier wiedergegeben.

Ein 38jähriger, seit fünf bis sechs Jahren in einer Kartenfabrik beschäftigter Arbeiter, bis jetzt nicht bleikrank, erblindete plötzlich bei der Arbeit, so dass man ihn nach Hause führen musste. Bald darauf kamen Gliederschmerzen und Kolik. Nach zehn Tagen war die rechte Pupille sehr erweitert und starr, das Sehvermögen ganz aufgehoben. Links war die Pupille weniger weit, aber ungleichmässig mit geringer Lichtreaction. Mit diesem Auge wurden gelbe Farben gesehen und kleine Flecke auf dem betrachteten Gegenstande. In einer gewissen Entfernung schienen die Gegenstände zu hüpfen. Es bestand Strabismus. Geklagt wurde über Stirnkopfschmerz und zuweilen über Augenflimmern. Es bestanden ferner Schmerzen und Muskelkrämpfe in den Gliedmaassen und Icterus. Nach vier Tagen war der Schleier, welcher das Gesicht verhüllte, gefallen. Die Iris war beiderseits leicht beweglich, die linke Pupille noch etwas erweitert. Nach weiteren fünf Tagen war nur noch eine schnelle Ermüdung beim Fixiren zurückgeblieben. Nach ca. drei Wochen war der Mann ganz geheilt. Kolik und Kopfschmerzen waren schon früher verschwunden. Die Behandlung bestand in der Darreichung von Abführmitteln, Diaphoreticis und Opium.

Ein Mann, der seit zehn Jahren mit Bleischrot arbeitete und in dieser Zeit viermal kolikkrank gewesen war, erkrankte vor acht Monaten mit Amaurose

und Kolik und wurde geheilt. Seine jetzige Erkrankung begann seit einem Tage mit Schmerzen in den Beinen und Kolik nebst Abnahme des Sehvermögens. Die linke Pupille war ad maximum erweitert ohne Lichtreaction. Es wurde kaum Hell und Dunkel unterschieden. Die rechte Pupille zeigte eine geringe Lichtreaction. Der Kranke war icterisch. Es wurden Drastica gegeben. Nach vier Tagen waren Kolik und Amaurose bedeutend verringert. Es wurden in geringer Entfernung grosse Gegenstände, jedoch nicht deutlich, wahrgenommen. Die Mydrasis links hatte abgenommen; die Schmerzen in den Beinen waren geschwunden. Nach zwei Tagen war die linke Pupille noch etwas träger als die rechte, und nach weiteren zehn Tagen konnte der Kranke als vollkommen von der Amaurose geheilt entlassen werden.

Ein 39jähriger Trinker war seit einem Monate damit beschäftigt Fässer mit Mennige zu füllen. Der Beginn der Krankheit äusserte sich in Schmerzen und Zittern in den Beinen. Bald trat ein Kolikanfall hinzu. Nach zwölf Tagen erschienen Delirien und gleichzeitig mit diesen Amaurose, welche vier Tage anhielt. Die Delirien kamen anfallsweise wieder. Es zeigte sich gelbliche Färbung von Gesicht und Conjunctiva. Die Pupillen waren ziemlich contrahirt und beweglich. Kolik war nicht mehr vorhanden. Behandlung wie früher.

Nach sieben Tagen wurde der Arbeiter aus dem Krankenhaus entlassen. Die Gesichtsfarbe war wieder roth. Alle Cerebralerscheinungen waren verschwunden. Der Kranke hatte keine Erinnerung an das Vorgefallene.

Ein 32jähriger Mann war von seinem 10.—21. Lebensjahre Anstreicher. und wurde während dieser Zeit jährlich ein oder mehrere Male von verschiedenen Symptomen chronischer Bleivergiftung befallen. Diese Anfälle dauerten unverändert an, auch nachdem er schon 9 Jahre lang sein Geschäft aufgegeben hatte und angeblich mit Bleipräparaten nicht mehr in Berührung kam. Es bestand auch die gelbliche Hautfärbung weiter, sowie der Bleisaum am Zahnfleische. Bei der Aufnahme hatte er einen heftigen Kolikanfall, Nausea, Schmerzen und Krämpfe in den unteren Gliedmaassen und einen Icterus saturninus. Am Nachmittage traten Delirien auf und mit diesen Amaurose. Nach vier Tagen kehrte das Bewusstsein allmählich wieder, die Amaurose blieb aber noch unverändert. Die Pupillen waren erweitert. Seit zwei Tagen war Paralyse der Extensoren der Hand aufgetreten. Nach 16 Tagen war die Amaurose fast ganz geschwunden, nach 19 vollständig geheilt. Die Paralyse blieb unverändert.

Ein 39jähriger Arbeiter war seit sechs Wochen mit der Bereitung des Bleicarbonates beschäftigt. Derselbe fiel plötzlich bewusstlos um, und wurde in tiefem Coma in das Krankenhaus gebracht. Die Pupillen waren sehr erweitert, aber ungleich. Die Behandlung bestand in Aderlass, Eis auf den Kopf und Purgantien. Am dritten Tage war das Bewusstsein wiedergekehrt, aber es bestand Amaurose. Nach zwei Tagen verliess der Kranke schon das Bett, um im Garten spazieren zu gehen, fiel aber plötzlich um, und es stellte sich derselbe Zustand wieder ein, wie bei der Aufnahme. Am Abend erfolgte der Tod. Die Section klärte die Amaurose nicht auf.

Ein 40jähriger Mann war seit drei Jahren in einer Bleiweissfabrik thätig. Vor etwa einem Jahre litt er 15 Tage lang an einer von Nervenzufällen und Amaurose begleiteten Bleikolik. Als wieder ein Kolikanfall kam, wurde er aufgenommen. Er klagte über Kolik und Gliederschmerzen und hatte Icterus saturninus.

Am folgenden Morgen zeigte sich ein Krampfanfall. Danach war das Sehvermögen getrübt, die Pupillen mässig erweitert. Die Convulsionen wiederholten sich noch mehrfach im Laufe des Tages. Danach kamen Delirien. Opium und Abführmittel wurden gegeben. Nach mehreren Stühlen hatte sich das Allgemeinbefinden und das Sehvermögen gebessert. Nach vier Tagen war der Mann vollständig geheilt und nur noch der Erholung bedürftig.

Ein 27 jähriger Mann war seit zehn Jahren in einer Bleiweissfabrik beschäftigt. Schon zweimal hatte er Bleikolik. Im Krankenhaus nahm ein erneuter Anfall einen günstigen Verlauf; aber nach sechs Tagen stellten sich Krämpfe und ein soporöser Zustand ein.

Die Pupillen waren ad maximum erweitert; ein Licht wurde nicht wahrgenommen; bei Annäherung auf $^1/_2$ Zoll zeigte sich geringe Pupillarreaction, zumal links. Vier Wochen bestand der soporöse Zustand mit sehr häufigen epileptiformen Krampfanfällen, dann kehrte das Bewusstsein wieder. Die Pupillen waren noch weit, besonders die rechte; die letztere reagirte auch weniger auf Lichtreiz. Nach einem Monate waren endlich die Augen wieder wie früher, nachdem zuletzt noch Strychnin angewendet worden war.

Ein 24 Jahre alter Mann, der seit 6 Jahren als Farbenreiber beschäftigt war, wurde binnen sechs Monaten zweimal von mässiger Bleikolik befallen. Am Abend und am folgenden Tage, nach einem erneuten, mit Abführmitteln behandelten Anfalle zeigten sich Delirien; die Pupillen waren erweitert und ohne Lichtreaction. Das Sehvermögen war gänzlich aufgehoben. Es entwickelte sich ein soporöser Zustand. Nach drei Tagen kamen epileptiforme Krämpfe, in welchen der Kranke asphyctisch zu Grunde ging. Die Section ergab keine Erklärung der Amaurose, auch wurde bei der Analyse des Blutes kein Blei gefunden.

Ein 27 Jahre alter Anstreicher, der vor drei Jahren Bleikolik, sechs Monate später einen neuen Anfall, zugleich mit Gehirnerscheinungen und Amaurose überstanden hatte, blieb vier Jahre gesund, weil er sein Geschäft aufgegeben hatte. Als er es nach dieser Zeit wieder aufnahm, bekam er schon nach sechs Wochen einen Kolikanfall. Nach 18 Monaten trat ein Rückfall ein, obschon er sich nicht mehr mit Blei beschäftigt hatte.

Ausser Kolik bestanden Wadenkrämpfe und Gliederschmerzen. Mehrfache Krampfanfälle traten auf unter Sopor. Daraus erweckt, behauptete der Kranke nichts zu sehen. Die Pupillen waren beträchtlich erweitert, ohne Lichtreaction. Nach acht Tagen hatte die Pupillenerweiterung etwas abgenommen, das Sehvermögen war minder getrübt. Am folgenden Tage war die Amaurose gänzlich geschwunden.

Bei einem 39 jährigen Bleischmelzer traten nach einem Rausche andauernde Gehirnzufälle auf. Am Tage nach seiner Aufnahme ins Krankenhaus hatte er Delirien und Amaurose. Die Pupillen waren sehr erweitert, ohne Lichtreaction. Krampfanfälle wechselten ab mit Sopor. Nach drei Tagen war das Sehvermögen etwas besser, die Pupillen unregelmässig, wechselten aber mit jedem Augenblicke ihre Gestalt. Geringe Lichtreaction war noch vorhanden. Nach fünf Tagen war das Sehvermögen wieder hergestellt, die Iris beweglich. Am sechsten Tage erfolgte unter epileptischen Anfällen der Tod.

Ein 32jähriger Anstreicher erkrankte an Bleikolik, obschon er seit neun Jahren nicht mehr mit Bleipräparaten in Berührung kam. Er hatte auch nach Aufgabe seiner Profession jedes Jahr Anfälle von Bleikolik. Bei der Aufnahme nach vier Tagen klagte er auch über reissende Schmerzen in den Beinen und über Wadenkrämpfe. Nach sieben Tagen zeigten sich sehr erweiterte Pupillen bei tiefem Coma. Am folgenden Tage traten epileptiforme Anfälle auf. Nach zehn Tagen begann das Bewusstsein wiederzukehren. Der Kranke konnte grosse Buchstaben lesen. Nach elf Tagen war die Sehstörung verschwunden.

Wir haben diese Fälle, obschon sie ja in Bezug auf eine genaue ophthalmologische Diagnose Einiges zu wünschen lassen, angeführt, weil die Beobachtungen in mancher Hinsicht sehr exact sind, und wir später noch mehrfach auf dieselben zurückkommen müssen. Der Mangel eines Augenspiegelbefundes kann übrigens nicht so sehr ins Gewicht fallen, da der letztere gerade bei solchen acuten Fällen meistens nur sehr unbedeutende Veränderungen ergiebt. Mehr zu bedauern ist mit Rücksicht auf gewisse theoretische Voraussetzungen der Mangel einer Urinuntersuchung. Das Erhaltenbleiben der Irisbewegung im dritten Fall deutet z. B. auf einen corticalen Sitz, und könnte also, wenngleich wir dies nicht thun, mit einer Urämie in Beziehung gebracht werden.

Nur wenige Fälle von Bleiamaurose sind nach der Tanquerel'schen Arbeit bis zur Erfindung des Augenspiegels mitgetheilt worden. Einige solcher lassen wir hier folgen:

Ein Mann, der lange ein aus Bleiweiss, Bleiglätte und Aetzkalk bestehendes Haarfärbemittel gebraucht hatte, bekam Kopfschmerzen und die Augen wurden auffallend schwächer[1]).

Ein dem vorigen ähnliches Bleipräparat (Poudre d'Italie) erzeugte bei einer Dame, die es als Haarfärbemittel benutzte, eine sehr intensive Ophthalmie des rechten Auges mit Lichtscheu, Funkensehen, Schmerzen in der Tiefe des Bulbus, Thränenfluss und ein Ulcus corneae. Erst nach zwei Monaten verlor sich das die Sehkraft bedrohende Leiden.

Durch ein anderes Bleipräparat, das als Haarfärbemittel diente, das „Poudre de Chine", entstand bei einem Manne eine Amaurose.

Ein an Bleikolik mehrfach erkrankt gewesener Zinngiesser bekam nach der fünften Erkrankung neben Lähmung der Glieder, aussetzendem, wie eine Darmsaite gespanntem Puls, Dyspnoe, Asthma, leichten Zuckungen, stammelnder heiserer Sprache und Stumpfheit der Sinne, Gehörsverlust und Verlust des Geschmackes sowie Sehstörungen.

Die erweiterte und unbewegliche Pupille reagirte schwer auf äussere Reize, und der Kranke sah alle Gegenstände als wären sie mit Spinnenweben umgeben.

Der Zustand besserte sich schon am dritten Tage zum Normalwerden durch den innerlichen Gebrauch von Liq. Ammonii sulfurati (Hoffmann)[2]).

---

1) Sigmund, Oestreich. med. Wochenschr. 1841. No. 11. S. 246.

2) Dieses Präparat ist eine von Beguin 1608 empfohlene Flüssigkeit, die durch Destillation von Aetzkalk, Salmiak und Schwefel hergestellt wird. Mischt man hiervon einen Theil mit drei Theilen Alkohol, so entsteht der Liquor antipodagricus Hoffmannii.

Es wurde zuerst vierstündlich ein Tropfen des Liquor mit Pfeffermünzwasser und Mucilago Gummi arabici gegeben, und die Dosis, obschon sie Uebelkeit und Erbrechen erzeugte, binnen sechs Tagen auf drei Tropfen erhöht. Nebenher wurden Einreibungen des unteren Rückgrates mit einem Liniment aus Ol. olivar. 60, Liq. Ammonii caust. 15 und Liquor Ammon. sulfurat. 60 vorgenommen. Hierzu kamen nach 14 Tagen Schwefelbäder[1]).

Der erste Fall seit Erfindung des Augenspiegels scheint der von Rau[2]), indessen auch ohne ophthalmoskopischen Befund, veröffentlichte zu sein. Die plötzliche Amaurose wurde auf den Gebrauch eines bleihaltigen Haarfärbemittels zurückgeführt. Nach der Beschreibung ist es aber wahrscheinlicher, dass es sich um einen acuten Glaukomanfall, als um Bleiamaurose gehandelt hat. Einen mehr schleichenden Verlauf beobachtete Rau bei Männern aus derselben Veranlassung. Hier widerstand die Krankheit allen Heilversuchen. Eine nähere Beschreibung wurde nicht gegeben.

Den Schluss dieser historischen Auseinandersetzung mögen die Bemerkungen machen, die sich bei Stellwag von Carion über die Bleiamaurose finden.

Er beschäftigte sich eingehend mit den durch das Blei hervorgerufenen Sehstörungen, wobei sein Hinweis auf die 30 Jahre später noch geleugneten Muskelaffectionen sehr beachtenswerth ist.

„Mit ziemlicher Gewissheit lässt sich ein specifisch lähmender Einfluss der Bleidyskrasie auf den lichtempfindenden Apparat behaupten, da Amblyopie und selbst vollständige Amaurose eine, wenn auch seltene, doch bestimmt vorkommende Begleiterin von Encephalopathia und Colica saturnina ist, und man in tödtlich endenden Fällen dieser Art am Gehirne keine Spur einer materiellen Veränderung vorfindet, ausser namhafter Anämie.

Man würde jedoch sehr irren, wenn man alle bei Bleidyskrasie und besonders bei Bleikolik auftretenden Gesichtsstörungen in die Categorie des schwarzen Staares stellen wollte. Dem widersprechen meine und Anderer Erfahrungen. Ein genaueres Eingehen in die Verhältnisse stellt nämlich leicht heraus, dass solche Sehstörungen in den wenigsten Fällen wirklich aus einer Affection des lichtempfindenden Apparates resultiren: sondern der Regel nach nur Folgen der Functionsstörung des ciliaren Systemes seien und einfach nur eine Aufhebung der Accommodationsthätigkeit und oft nebstbei noch Mydriase zur Aeusserung bringen. Meistens findet man nämlich Rollen der Augen, überhaupt inconcinne Bewegungen derselben, Schielen, bisweilen Lähmungen oder Krämpfe der Lider, Starrheit und oft auch Erweiterung der Pupillen, Diplopie und undeutliches Sehen, welches durch vorgehaltene Schirmlöcher wesentlich verbessert wird: Verschwimmen aller Gesichtsobjecte in einem gleichmässigen, oft sehr hell weissgefärbten Nebel, dessen Helligkeit mit der Erleuchtungsintensität des Gesichtsfeldes im Verhältnisse steht. Selten und dann meistens nur zeitweise verfinstert sich das Gesichtsfeld vollkommen.

Diese Sehstörung tritt meistens in Anfällen auf, welche Stunden

1) Deutsch, Medic. Zeitung. 1851. S. 128.

2) Rau, Archiv f. Ophthalmol. Bd. I. Abth. 2. 1855. S. 205.

oder Tage, selten Monate lang andauern, gewöhnlich die Kolik und die Encephalopathie begleiten, ihr aber auch vorausgehen oder nachfolgen. Sie schwindet immer mit der Heilung der Grundkrankheit[1])".

In einer späteren Auflage seines Lehrbuches giebt er im Wesentlichen schon die Uebersicht der verschiedenen Krankheitsformen, welche von den meisten Darstellern auf Leber zurückgeführt wird.

„Es steht fest, dass die Bleivergiftung wahre schwarze Staare veranlassen könne. Man hat selbe ausnahmsweise nach vorausgängigen heftigen Kopfschmerzen bei Mangel sonstiger Nervensymptome entstehen und wieder zurückgehen, aber auch ständig werden sehen.

In der Regel entwickelten sie sich erst nach wiederholten Anfällen von Kolik oder anderen Formen der Bleikrankheit. Sie bildeten sich dann bisweilen ganz allmählich aus und vergesellschafteten sich dann bald mit nachweisbarem Opticusschwunde.

Häufiger traten sie plötzlich neben anderweitigen alarmirenden Nervensymptomen während eines acuten Anfalls von Bleikrankheit hervor und gediehen dann meistens rasch zur vollständigen vorübergehenden oder bleibenden Blindheit.

Anämie des Gehirns mit oder ohne Gehirnödem scheint die Ursache zu sein[2])".

II. Das klinische Bild der durch Blei hervorgerufenen Sehstörungen.

Die im Vorstehenden skizzirte Eintheilung der verschiedenen, durch Blei hervorgerufenen Sehstörungen ist von den späteren Beobachtern im Wesentlichen beibehalten, in einzelnen Punkten mit Hülfe der fortschreitenden ophthalmologischen Diagnostik noch ergänzt worden. Abgesehen von anderen Aeusserungen der Bleiwirkung lassen sich zunächst zwei Gruppen aufstellen, welche sich durch ihren Verlauf und ihre Bedeutung für das Sehvermögen sehr wesentlich unterscheiden.

Die erste Gruppe bilden die plötzlich auftretenden, aber auch rasch vorübergehenden Amaurosen, welche meist keine Folgen zurücklassen.

Die zweite Gruppe umfasst die unter dem Bilde der Neuritis allmählich, selten auch plötzlich sich entwickelnde Form, deren Prognose eine viel ernstere ist, da sie häufig in vollständige Amaurose endigt unter dem Bilde der Atrophie.

Gemeinsam ist diesen beiden Formen, dass sie fast immer doppelseitig auftreten. Ausnahmen von dieser Regel wurden bisher nur bei der zweiten Gruppe beobachtet.

1. Die transitorische Amaurose.

Das Krankheitsbild derselben entspricht in seinen wesentlichen Zügen der von Tanquerel gegebenen Schilderung. Inmitten völligen Wohlbefindens, oder häufiger während eines Kolikanfalles entwickelt sich in der Zeit von wenigen Stunden, oder nahezu plötzlich eine Sehstörung bis

1) Stellwag v. Carion, Ophthalmologie. Bd. II. 1855. S. 674.
2) Stellwag v. Carion, Lehrb. d. pr. Augenheilk. 1870. S. 245.

zur vollständigen Amaurose, so dass selbst eine Lichtflamme nicht mehr bemerkt wird. Der Kranke muss seine Arbeit unterbrechen und sich nach Hause führen lassen, oder die Störung entwickelt sich über Nacht, so dass die Erblindung Morgens beim Erwachen vollendet ist. Die Erkrankung ist, wie gesagt, doppelseitig, doch nicht immer der Grad auf beiden Augen der gleiche, so dass bei vollständiger Erblindung des einen, noch ein gewisses Sehvermögen des anderen erhalten sein kann. Die Chromatopsie, welche Tanquerel[1]) auf dem linken Auge beobachtete bei allmählicher Wiederkehr der Lichtempfindung, erinnert an die weiter unten gegebene Beschreibung von Samelsohn.

Die Pupillen sind meistens sehr erweitert und unbeweglich auf Lichtreiz, dass sie eng und beweglich gefunden werden, ist ungewöhnlich; ein normales Verhalten wird aber mehrfach angegeben.

Der ophthalmoskopische Befund kann vollständig negativ sein[2]). Doch findet man meist mehr oder weniger ausgesprochene Veränderungen an Papille und Gefässen. Die erstere zeigt eine leichte Trübung des Gewebes und verwaschene Grenzen; auch die angrenzende Netzhaut ist in geringem Umfange hauchig getrübt. Die Papillen erscheinen auch wohl grauroth gefärbt, oder blass und anämisch. Gleichzeitig mit Röthung der Papillen, oder auch als ausschliesslichen Befund kann man eine abnorme Füllung der Gefässe, besonders der Venen, und nur ausnahmsweise eine Verengerung feststellen[3]).

Das Auftreten von Sehstörung ist von dem Vorhandensein sonstiger Bleivergiftungs-Symptome unabhängig. Die angebliche Regel, dass diese flüchtige Amaurose erst nach langer Beschäftigung mit Blei auftritt, trifft nicht immer zu. Sie kann die erste und einzige Krankheitserscheinung sein; selbst der Bleisaum wird nicht immer erwähnt, doch ist wohl in der grösseren Zahl der Fälle irgend ein Bleisymptom, besonders die Kolik oder eine Albuminurie — ein Symptom, das wir nicht, wie es oft geschehen ist, ohne Weiteres als beweisend für Urämie ansprechen, — vorangegangen, oder zeitlich mit dem Bestehen der Bleiamaurose zusammengefallen[4]).

Es wurde auch beobachtet, dass gewisse begleitende Bleisymptome mit dem Erscheinen von Sehstörungen verschwanden, oder in ihrer Stärke abnahmen.

Der Verlauf dieser Bleiamaurose kann zeitlich fast ebenso schnell sein wie ihr Auftreten. Schon in wenigen Stunden sah man das Sehvermögen, zuweilen unter Schwankungen, wiederkehren. Tanquerel fand dabei eigenthümliche Störungen, welche auf partielle Gesichtsfelddefecte hindeuten. Bei anderen Beobachtern finden wir dieselben nicht erwähnt. In einigen Fällen zeigte sich bei der Wiederkehr des Sehvermögens ein eigenthümliches gefleckles Aussehen der Gegenstände[5]).

Gleichzeitig mit dem Sehvermögen pflegte sich auch die Pupillen-

1) Vergl. den ersten seiner Fälle.

2) Hirschberg, Berl. klin. Wochenschr. 1883. No. 35. — Günsburg, Archiv f. Augenheilk. Bd. XX. Heft 3. — Pincus, Münchener Medic. Wochenschrift. 1901. No. 33.

3) Elschnig, Wien. Med. Wochenschr. 1898. No. 27.

4) Bei einem Bleikranken erschienen an einem Auge Oedem und Chemosis.

5) Schubert l. c. Vergl. auch den ersten Fall von Tanquerel des Planches.

reaktion wieder herzustellen und die Erweiterung nachzulassen. Wenn die Rückbildung auf beiden Augen sich nicht gleichmässig vollzieht, wollte Tanquerel auf dem besseren auch eine engere und beweglichere Pupille gesehen haben. Besonders betonte er ein wechselndes Verhalten an dem Zustande der Iris. Auch dies ist späteren Beobachtern nicht aufgefallen.

Die Prognose dieser Fälle ist im Gegensatze zu der grossen Beunruhigung, welche bei dem Betroffenen entsteht, eine günstige, da die Wiederherstellung bei abwartender Behandlung die Regel ist. Dieses Verhalten legt es natürlich dringend nahe, nicht in irgend einem angewendeten Medicament ein Wundermittel zu erblicken. So wurde von einem Maler berichtet, der in wenigen Tagen so erblindete, dass er mit dem rechten Auge Finger auf 5 Fuss, mit dem linken auf 3 Fuss zählte, und der angeblich durch eine einzige Strychnininjection von 0.002 g geheilt worden sei[1]).

Der wichtigsten Indication, den Kranken der Schädlichkeit zu entziehen, wird schon dadurch genügt, dass die Fortsetzung der Arbeit mit Blei unterbrochen wird. Doch ist dies kein völlig sicherer Schutz vor Rückfällen in die Bleiamaurose oder in irgend eine andere Bleiaffection.

Erster ophthalmoskopischer Bericht über eine Bleiamaurose, die nach vieljährigem Saturnismus neben cerebralen Symptomen eingetreten war. Papillen verfärbt.

Ein 35jähriger Lackirer, der bereits viermal von Bleikolik befallen war, zuletzt vor zehn Jahren, gab deswegen seine Beschäftigung auf, begann sie aber wieder vor vier Wochen. Jetzt, bei seinem fünften Anfalle, trat am sechsten Tage neben Kopfschmerzen und Delirien eine Sehstörung ein, sodass die Gegenstände dem Blicke ab und zu durch dichten Nebel entzogen wurden. Dies endigte bis zum siebenten Tage in fast vollständiger Amaurose. Es bestand nur noch geringer Lichtschein. Die Pupillenreaction war normal. Die Untersuchung mit dem Augenspiegel — die erste, welche überhaupt veröffentlicht wurde — ergab eine etwas stärkere Füllung der venösen Netzhautgefässe und eine leicht graue Verfärbung und verminderte Transparenz der Papille. Eine Urinuntersuchung wurde nicht gemacht. Während der Nacht traten Convulsionen und Delirien ein. Am nächsten Morgen hatte sich das Sehvermögen schon gebessert, und nach drei Tagen wurde No. 7 auf 10 Zoll geläufig gelesen[2]).

Blindheit nach 14jähriger Beschäftigung mit Bleifarben und erst nach einem sehr späten zweiten Kolikanfall. Ophthalmoskopisch geringfügige Veränderungen. Insuffieienz der Interni. Farbensehen gestört. Sehschärfe kam auf zwei Drittel.

Ein Landschaftsmaler, der zu seinen Arbeiten seit 14 Jahren Wasserfarben und besonders Mennige benutzte, hatte vor sechs Jahren nur eine Bleikolik, die nach achtwöchentlicher Behandlung heilte. Nach seiner Genesung setzte er seine Beschäftigung in der früheren Weise fort. Ein neuer Kolikanfall folgte. Am neunten Tage, als die Schmerzen endlich nachliessen, bemerkte er plötzlich eine Abnahme des Sehvermögens. Es wurde ihm abwechselnd trübe und hell vor den Augen. Am Abend konnte er kaum noch

1) Emmert, Correspondenzblatt f. schweiz. Aerzte. 1873. S. 129.
2) Hirschler, Wien. med. Woehenschr. 1866. No. 7 u. 8.

seine Umgebung erkennen, und am nächsten Morgen will er ganz blind gewesen sein. Die Untersuchung, welche am Nachmittage stattfand, ergab beiderseits Spuren von quantitativer Lichtempfindung. Die Pupillen waren etwas dilatirt, von träger Reaction.

Ophthalmoskopisch zeigten sich nur die Netzhautgefässe etwas stärker als normal gefüllt. Es bestand ein süsslicher Geschmack und ein Bleisaum.

Ausser Blutentziehungen mit Heurteloup wurde Opium, wie bisher, gegen die Kolik weiter gegeben.

Nach einigen Tagen war das Sehvermögen soweit wiedergekehrt, dass der Kranke sich allein zurechtfinden konnte. Das ganze Gesichtsfeld war gleichmässig mit einem dicken Nebel bedeckt, eine Einschränkung nicht nachweisbar. Am sechsten Tage nach der Erblindung war die Sehschärfe beiderseits $= {}^1/_{10}$. Kein Eiweiss fand sich im Urin. Der ophthalmoskopische Befund war wieder normal. Der Kranke erhielt nun eine Morphiuminjection in die Schläfe, welche täglich wiederholt wurde. Die Sehschärfe war am siebenten Tage nach dieser Behandlung auf ${}^2/_3$ gestiegen und blieb so mehrere Monate. Es war ausserdem eine Insufficienz der Interni zu constatiren, so dass beim Arbeiten gleich Ermüdung eintrat. Der Patient behauptete, in der Unterscheidung der Farben behindert zu sein und hatte deshalb seinen Beruf als Maler aufgeben müssen[1]).

Plötzlich eintretende Bleiamaurose nach Kolik und Bewegungsstörung eines Armes. Erheblicher Krampf an den Gefässen der Retina. Papillenblässe. Wiederherstellung.

Ein Anstreicher erkrankte vor sechs Tagen an Koliken und fast gleichzeitig an Bewegungsstörungen des rechten Armes. Er wurde neuerlich von Kolikschmerzen befallen und erblindete auf dem Closet plötzlich, so dass er nicht einmal den Schein der Kerzenflamme wahrnehmen konnte und verlor kurz darauf das Bewusstsein. Er erwachte nach sechs Stunden, war aber noch vollständig blind. Erst allmählich stellte sich ein undeutlicher „Lichtschein" wieder her, und trat eine langsame Besserung des Sehvermögens ein: er sah anfänglich so, „wie wenn er vom hellsten Sonnenlichte in's Dunkle gekommen wäre". Bei seiner Aufnahme waren die Pupillen über mittelweit, träg reagirend, kein sicheres Formensehen. Die Pupillen wurden unter Opiumwirkung sehr eng, lichtstarr. Der Kranke zählte sehr unsicher mit jedem Auge auf 1. 1 m die Finger. Das Gesichtsfeld war für Handbewegungen ungefähr normal.

Ophthalmoskopisch fand man nach künstlicher Pupillenerweiterung zwei Stunden später eine Anämie durch arteriellen Gefässkrampf; die Sehnervenpapillen waren blass, fast hellweiss gefärbt, die Radiärfaserung der ausstrahlenden Nervenfasern als zarter Schleier die Papillengrenzen deckend, fast keine kleinen Papillengefässe sichtbar. Die Arterien an der Papille und im angrenzenden Netzhaut erschienen fadendünn, erst 2—3 Papillendurchmesser ausserhalb des Papillenrandes nahm das Kaliber derselben zu, ohne jedoch normale Grösse zu erreichen. Die peripheren Venen waren gut gefüllt, an der Papille alle Venen auffallend verdünnt und wie zugespitzt endigend. Die Blutsäule aller Gefässe war auffallend dunkel. Gefässverdickungen fehlten. Bei leisestem Druck auf den Bulbus versiegten die Papillenvenen: die Arterien waren nur bei starkem Druck zur Pulsation zu bringen. Im Uebrigen war der Augengrund völlig normal.

Das Sehvermögen war auf Fingerzählen in 3 m gestiegen. Am folgenden Tage zeigte sich eine continuirlich zunehmende Besserung des Sehvermögens. Vormittags war

$$SR = {}^6/_{18},\ SL = {}^6/_8.$$

---

1) Haase, Klin. Monatsbl. f. Augenheilk. 1867. S. 225.

Das Gesichtsfeld war concentrisch eingeengt, und zwar auch rechts mehr als links (rechts in allen Meridianen 40—60°, links 35—55°). Das Farbenscheer war entsprechend; der centrale Farbensinn fast normal. Ophthalmoskopisch fand man eine geringe Besserung der Gefässfüllung. Am Nachmittage war das Sehvermögen fast normal, aber es traten vorübergehende Obnubilationen von $^1/_4$—$^1/_2$ Minute Dauer auf, wobei das Sehvermögen auf Fingerzählen in einigen Metern sank, und das Gesichtsfeld um 10—20° sich verengerte. Diese Obnubilationen traten oft isolirt auf, immer aber auch, wenn ein Kolikanfall sich einstellte. Erst am Nachmittage des dritten Tages sistirten die Obnubilationen, und von da an waren Sehschärfe und Gesichtsfeld dauernd normal.

Ophthalmoskopisch war in dieser Zeit schon nahezu normale Färbung der Papille und eine gute, aber sehr ungleiche Gefässfüllung zu constatiren: z. B. war am rechten Auge die Art. papillaris superior fast so weit, wie die gleichliegende Vene, die Art. papillaris inferior in ihrem Anfangsstück noch fast fadendünn. Auch waren während länger fortgesetzter Untersuchungen Schwankungen in der arteriellen Gefässfüllung deutlich bemerkbar. Diese letzten Erscheinungen des anfänglich so bedrohlichen Krankheitsbildes schwanden in den nächsten Tagen, und Sehvermögen und Gesichtsfeld waren bis zu der nach ca. vier Wochen erfolgten Entlassung normal[1]).

Transitorische plötzliche Bleiamaurose nach leichter Kolik. Völlige Wiederherstellung. Anämie der Papille.

Ein 25jähriger, grau aussehender Bleirohrarbeiter, der seit zwei Tagen verstopft war und Schmerzen in der Nabelgegend empfand, auch einen Bleisaum hatte, wurde in der Nacht plötzlich blind. Er klagte auch über starken Stirnkopfschmerz. Die Untersuchung ergab vollständige Blindheit und Erweiterung der reactionslosen Pupillen. Der Lidreflex war sehr gering. Am zweiten Tage Vormittags erwies sich die Empfindung an der Haut merklich herabgesetzt. Die Pupillen reagirten etwas auf Kerzenlicht; am Nachmittage war das Sehvermögen wieder zurückgekehrt. Der Kranke sah Finger auf 3 bis 4 Meter. Nur eine Anaemie der Papille war zu constatieren. Am vierten Tage sah er entfernte Objecte und am fünften konnte er ausgehen[2]).

Bleiamaurose nach Koliken und cerebralen Symptomen. Leichte Insufficienz des rechten Internus. Theilweise Trübung der Papillen. Venen stark gefüllt. Rothgrünblindheit. Schwinden der Amaurose in drei Tagen.

Ein psychisch belasteter Schlosser hatte seit einem halben Jahre zwei bis dreimal wöchentlich in einem schlecht ventilirten Arbeitsraume, in dem er auch ass, mit Mennige und Schlemmkreide eiserne Gestelle zu kitten und bisweilen mehrstündlich Blei zu schmelzen. Nach vierwöchentlichen Prodromen entstanden vor acht Tagen ein Kolikanfall von sechstägiger Dauer, und nach dem Aufhören desselben Schmerzen in Unterschenkeln, Oberarmen, Schläfengegend, Stupor und Nebligsehen.

Fahlgelbes Aussehen, Tremor von Zunge und Hand, Bleisaum waren vorhanden. In 100 ccm Harn zeigte sich kein Blei und kein Eiweiss.

Die Untersuchung der Muskelthätigkeit ergab eine geringe Insufficienz des rechten Internus, der bei Fixationsversuchen der eigenen Hand in 24 cm Entfernung den Bulbus um 2 mm in divergenter Stellung zurückliess. Die

1) Elschnig, Wiener med. Wochenschr. 1898. No. 27.

2) Lombard, Revue méd. de la Suisse romande. Tom. XIV. 1894. p. 188.

Pupillen waren rund, 6 mm weit, reagirten weder auf „gewöhnliche" Beleuchtung noch bei Accommodation. Bei längerer intensiver Beleuchtung beim Ophthalmoskopiren contrahirten sie sich ganz langsam um kaum 1 mm, um nach Aufhören der Beleuchtung ebenso langsam zu der früheren Grösse zurückzukehren. Dasselbe Verhalten zeigte sich synergisch.

Die Sehschärfe war bis auf quantitative Lichtempfindung gesunken.

Ophthalmoskopischer Befund: Emmetropie. Am linken Auge stellte man im umgekehrten Bilde Folgendes fest: Papille im Grundtone blassroth mit feingrauer Tüpfelung, nicht prominent, ganz centrale, flache, physiologische Excavation mit durchscheinender Lamina. Contouren überall scharf bis auf etwa $^1/_6$ der Peripherie nach aussen unten, wo die Grenze getrübt und verschleiert war. Arterien normal, Venen stark gefüllt mit beginnender Schlängelung.

Das rechte Auge hatte nicht ganz scharfe Papillengrenzen. Dieselben waren wie behaucht im Umfange einer einen Papillendurchmesser breiten Zone rings um die Papille. Die Trübung war so zart, dass die Contouren der Gefässe sich noch deutlich abhoben. Im Uebrigen fand sich dasselbe wie links.

Es bestand vollständige Apathie, doch reagirte der Kranke auf Anrufen und zeigte sich verwirrt. Jodkalium und endermatisch Strychninum nitr. zu 0,004 g pro die wurden gegeben.

Nach zwei Tagen konnten grössere Gegenstände in ihren Umrissen wieder undeutlich erkannt werden. Am dritten war die Beweglichkeit der Bulbi vollständig normal. Beide Pupillen waren bei mässiger Beleuchtung 4 mm weit, reagirten einzeln und synergisch prompt auf Licht und Accommodation. Sehschärfe beiderseits $= {}^{20}/_{30}$. Jäg. 2. Grössere Abschnitte wurden ohne Anstrengung gelesen.

Die Gesichtsfeldgrenzen waren für Weiss normal, Scotome (Weiss und Farben) nicht vorhanden. Es bestand typische Rothgrünblindheit (Wollproben, Florpapiercontrast, pseudoisochromatische Tafeln). Der Lichtsinn erwies sich normal und fast ebenso das Allgemeinbefinden. Der Urin war dauernd eiweissfrei. Nach drei Wochen stellte der Mann sich vollständig genesen wieder vor mit genügender Accommodations-Breite und -Ausdauer. Sehschärfe und ophthalmoskopischer Befund waren normal[1]).

Man nahm in diesem Falle an, dass die Insufficienz des rechten Internus nur auf dem Mangel eines binoculären Sehactes beruhte.

Nicht vollständige Bleiamaurose nach wiederholten Bleikoliken. Papillen verändert, Netzhaut weissgrau getrübt, später normal. Sehvermögen wiederhergestellt.

Ein 49jähriger Bleiweissarbeiter, der seit seinem 14. Jahre mit Blei zu thun und wiederholt Kolik, Arthralgie u. A. m., so auch eine rechtsseitige Hornhautentzündung mit Hinterlassung von Maculae überstanden hatte, bekam im Anschluss an Kolik mehrtägige Sehstörungen, die wieder schwanden, aber nach einigen Jahren neben anderen Bleisymptomen wiederkehrten.

An beiden Augen war das Sehvermögen bis auf quantitative Lichtempfindung herabgesetzt. Der Lichtschein des Fensters wurde erkannt, aber nicht ob dasselbe rund oder viereckig war.

Der Augenspiegel zeigte beiderseits die Papillen von graurother Farbe und mit verwischten Grenzen, die Netzhaut in sehr geringem Grade weissgrau getrübt, an der Peripherie in normale Färbung übergehend.

Schon am nächsten Tage zählte der Kranke Finger in nächster Nähe. Es war Darmentleerung erzeugt worden. Albuminurie bestand.

Nach zwei Tagen wurde Sn No. 9 in 3 m erkannt. Der Kranke gab an,

1) Lubrecht, Berl. klin. Wochenschr. 1884. No. 24. S. 370.

alle Gegenstände getüpfelt, mit kleinen dichten, sich nicht bewegenden Punkten bedeckt zu sehen. Die Punkte waren auf weissem Grunde roth, auf schwarzem und rothem Grunde weiss, auf blauem schwarz und etwas grösser. Ausserdem sah er, wenn er die Augen schloss, bei vollem Bewusstsein allerlei phantastische Figuren in steter schlangenartiger, wirr durcheinander geschlungener Bewegung. Diese und alle anderen Symptome schwanden allmählich, die Sehschärfe wurde $^9/_6$ (!), die anfangs noch etwa in einem Umfange von zwei Papillenbreiten um den Opticus bemerkbare Netzhauttrübung schwand ebenfalls. Im Urin war Eiweiss nur vorübergehend aufgetreten[1]).

Plötzliche Bleiblindheit nach einer Kolik bei völlig normalem Augenhintergrund und leichter Benommenheit des Sensoriums. Wiederherstellung nach zwei Tagen.

Ein 29jähriger Maler war seit fünf Jahren mit Bleifarben beschäftigt. Eines Morgens gegen 4 Uhr wollte er aufstehen und bemerkte, als er ein Licht anzünden wollte, dass er vollständig blind war. Vor vier Jahren hatte er bereits einen Kolikanfall überstanden, vor einer Woche einen Rückfall desselben erfahren, und litt noch an Kraftlosigkeit der oberen Gliedmaassen ohne ausgesprochene Lähmung, und an Gliederreissen. Es war eine vollständige Erblindung bis auf schwachen Lichtschein eingetreten, auch wurden Handbewegungen central und excentrisch wahrgenommen. Fingerzählen war unmöglich. Die Pupillen waren mittelweit, auf Lichteinfall ziemlich gut reagirend. Der Augenhintergrund war völlig normal. Der Urin enthielt Spuren von Eiweiss, was als Ausdruck einer chronischen Nierenschrumpfung angesehen wurde. Das Zahnfleisch hatte ausgeprägten Bleisaum. Das Sensorium erschien ein wenig benommen, doch wurden einfache Fragen ganz richtig beantwortet. Im Urin fanden sich Spuren von Blei bei Verarbeitung von 500 ccm. Der Patient wurde ins Bett gelegt und zum Schwitzen gebracht. Nachmittags sah er bereits wieder normal. Am dritten Tage entlassen, ist er nicht wieder erschienen[2]).

Völlige Blindheit nach einem Kolikanfalle. Augenhintergrund normal. Leichtes Benommensein. Schnelle Besserung.

Ein 44jähriger Lackirer, der seit seinem 17. Lebensjahre mit Bleiweissfarben meist im Freien beschäftigt war, arbeitete seit zwei Jahren in einer Wagenfabrik in einem von Bleistaub — wohl nicht Bleidämpfen, wie im Original steht — erfüllten Raume. Die Farbe, die er in der letzten Zeit benutzte, hatte ca. 80 pCt. Bleiweiss. Vor fünf Jahren bekam er zuerst Kolikanfälle, welche sich in letzter Zeit ungefähr alle drei Wochen wiederholten und sich mit ziehenden Schmerzen in den Armen und am Rumpfe sowie mit Schwächegefühl in beiden Armen verbanden.

Vor drei Tagen kamen wieder heftige Kolikschmerzen mit Verstopfung und Erbrechen und grossem Schwächegefühl. Heute beim Erwachen hatte er einen Schleier vor beiden Augen. Binnen einer halben Stunde konnte er nicht mehr Hell und Dunkel unterscheiden.

Das Sensorium war leicht benommen, die Sprache zögernd, fast stockend, die Stimme heiser. Die Zunge zeigte librilläre Zuckungen. Dabei bestand Parese der Extensoren des rechten Vorderarmes. Der Urin enthielt geringe Mengen von Eiweiss, Spuren von Blei, zahlreiche hyaline und mit verfetteten Epithelien und weissen Blutkörperchen besetzte Cylinder.

1) Schubert, Aerztl. Intelligenzbl. 1880. No. 12. S. 123.
2) Hirschberg, Berl. klin. Wochenschr. 1883. No. 35.

Augenbefund: Die Achsen der Augen waren divergent: es bestand keine Beweglichkeitsbeschränkung: die Pupillen waren mittelweit mit prompter Lichtreaction. Der Augenhintergrund war ganz normal. Es fehlte jede Spur von Lichtempfindung, so dass intensivste Beleuchtung von absoluter Dunkelheit nicht unterschieden wurde. Man verordnete Abführmittel und Tonica.

Am nächsten Tage war das Sensorium freier, der Schwächezustand unverändert. Das Sehvermögen war in beständiger Besserung begriffen. Bis 12 Uhr Mittags betrug die Sehschärfe beiderseits $^{20}/_{20}$. Es bestand eine geringe Gesichtsfeldeinschränkung (5—12°) für Weiss temporalwärts, besonders rechts (Object 5 mm). Die Rothgrenzen waren normal. Die Holmgren'sche Probe ergab unbedeutende Störung des Farbensinnes, indem nur einmal zu Hellgrün: Hellgrau und zu Hellgelb: Grüngelb und Grau gelegt wurde. Der Lichtsinn nach Treitel = 1. Die Kolik besserte sich auch in den nächsten Tagen. Das Nierenleiden und die Parese wurden weiter behandelt[1]).

Nicht vollständige Bleiamaurose nach kurzer Beschäftigung mit Blei. Papille geröthet, Venen blutstrotzend. Genügende Wiederherstellung.

Ein 34jähriger Landarbeiter war vor 14 Tagen in eine Bleiweissfabrik eingetreten. Die ersten acht Tage wurde er am Calcinirofen beschäftigt, ohne merklichen Nachtheil für seine Gesundheit. Danach hatte er jedoch einen Keller aufzuräumen, in welchem sich die Bleiabfälle seit einem Jahre angesammelt hatten. Nach drei Tagen musste er diese Arbeit wegen heftiger Kopfschmerzen aufgeben, die sich in den nächsten Tagen noch in Form einer Ciliarneuralgie, besonders in der rechten Stirnhälfte steigerten; sodann traten allmählich zunehmendes Nebelsehen mit gelber Färbung und Abnahme des Sehvermögens auf, gefolgt von Leib- und allgemeinen Muskelschmerzen.

Die Untersuchung ergab: SR = $^1/_8$. Das Gesichtsfeld war frei.

Es zeigte sich auffällige Intoleranz selbst gegen die schwächsten Convexgläser. Die Pupillen waren nicht erweitert. Links bestand ein grosses centrales Leukom nach eitriger Keratitis. Die Sehschärfe dieses Auges war nicht genau zu bestimmen.

Rechts war die Papille etwas geröthet, aber mit scharfen Contouren versehen, die Arterien normal, die Venen sehr verbreitert, von Blut strotzend.

Im Uebrigen bestanden keine Erscheinungen von Bleivergiftung, nicht einmal Bleisaum; nur war die Gesichtsfarbe sehr matt und fahl.

Wegen der starken Blutfülle des Augenhintergrundes wurde Heurteloup verordnet, ausserdem Tartarus stibiatus in refracta dosi. Bereits am nächsten Tage war die Sehschärfe = $^1/_2$ und nach vier Tagen = 1. Die Venenfüllung hatte abgenommen.

Nach etwa einem Jahre kam der Mann wieder, um sich auf dem linken Auge die ihm in Aussicht gestellte Iridectomie machen zu lassen. Dabei stellte sich heraus, dass die Sehschärfe des rechten Auges wieder auf $^1/_6$ gesunken und der ophthalmoskopische Befund derselbe war wie im vorigen Jahre. Der Mann gestand nun, dass er seit einem Monate wieder in der Bleiweissfabrik arbeitete, und dass nach dem Aufräumen der metallischen Abfälle die gleichen Beschwerden aufgetreten seien wie früher. Es wurde die gleiche Therapie angewendet mit demselben Erfolge[2]).

Hier entwickelte sich also im Gegensatze zu den vorberichteten Fällen die Sehstörung nicht bis zur gänzlichen Blindheit, vielleicht weil

1) Günsburg, Arch. f. Augenheilk. Bd. XX. S. 255.

2) Samelsohn, Klin. Monatsbl. für Augenheilk. 1873. S. 246.

die Beschäftigungszeit mit dem Blei nur kurz war. Die flüchtige Natur des Leidens mit dem günstigen Endergebniss deuten aber auf einen analogen Krankheitsprocess, desgleichen der ophthalmoskopische Befund[1].

Vollständige Blindheit nach vorangegangenen Koliken und bei bestehendem Bleisaum. Alteration der Psyche. Heilung.

Ein 35jähriger Arbeiter war seit etwa sechs Jahren damit beschäftigt, in einer Destillation Fässer mit Mennige anzustreichen und hatte oft seine Mahlzeiten mit ungereinigten Fingern eingenommen. Seit fünf Jahren fühlte er sich schwächer und hatte häufig Anfälle von krampfartigen Leibschmerzen und im letzten Jahre einige Wochen lang Schmerzen in beiden Schultern. Im August 1900 war er wegen Stuhlverstopfung mit Leibschmerzen in Behandlung, wobei er 20 Pfund an Gewicht abgenommen haben will.

Seit Mitte December 1900 erschienen wieder Stuhlverstopfung, Leibschmerzen, Appetitlosigkeit, wozu am fünften Tage plötzlich völlige Erblindung hinzutrat.

Es bestand ein anämischer, hinfälliger Zustand. Die Psyche war klar, doch wurden alle Fragen langsam beantwortet. Keine nervösen Störungen waren vorhanden, dagegen Bleisaum.

Der Augenbefund ergab: Vollständige Amaurose, welche sich Vormittags nach Erwachen aus leichtem Schlummer gezeigt hatte. Die ophthalmoskopische Untersuchung erwies keine Veränderung. Die Pupillen waren normal weit, von prompter Lichtreaction. Urin normal. Am nächsten Tage war das Allgemeinbefinden besser, und am Abend war zum ersten Male Lichtschein wieder eingetreten. Bei einer darauf vorgenommenen Prüfung wurde die Uhr erkannt und kleiner Druck gelesen. Das Gesichtsfeld (Handbewegung) war normal. Trotzdem konnte der Mann keine Finger zählen, obschon er sie deutlich sah. Auch benannte er vorgehaltene Gegenstände falsch und erkannte sie erst wieder bei Betastung. Die Psyche war, abgesehen von einer gewissen Indolenz, normal. In der Nacht traten Gesichtshallucinationen auf, welche aber als Täuschungen erkannt wurden.

Etwa 14 Tage nach dem Beginn der Erkrankung wurde die erste genaue Functionsprüfung vorgenommen. Sehschärfe = 1. Die Gesichtsfelder waren für Weiss und Farben normal. Urin normal.

Man nahm eine Giftwirkung auf die Hirnrinde an, welche sowohl die Blindheit wie die der Seelenblindheit ähnlichen Erscheinungen, letztere durch Störung der Associationsverbindungen, hervorgerufen habe[2]).

2. Die Neuritis optici.

Im Gegensatze zu der soeben abgehandelten Gruppe der schnell entstehenden und meistens sehr schnell günstig verlaufenden transitorischen Bleiblindheit, steht die unter dem Bilde der Neuritis optici sich abspielende häufigste Form von Blei-Sehstörung. Sie führt nach einer mehr oder weniger schnellen Abnahme der Sehschärfe zu einer allmählichen Wiederherstellung oder zur Erblindung, die nur ausnahmsweise plötzlich erfolgt. Der Anfang erinnert oft ganz an die Beschwerden der Tabak- und Alkoholamblyopen. So klagten manche Kranke über wallenden Nebel, welcher allmählich zunahm und die Gegenstände verdeckte[3]. Auch das Bessersehen bei gedämpfter Beleuchtung wird zuweilen an-

1) Der Befund weist Aehnlichkeit auf mit den Fällen von Hirschler und Haase.

2) Pincus, Münch. med. Wochenschr. 1901. No. 33.

3) Stood, Archiv f. Ophthalmol. Bd. XXX. Abth. 3.

gegeben. Einmal begann die Krankheit mit schneller Ermüdung und Schmerzen in Augen und Stirn beim Lesen.

§ 1. Das Gesichtsfeld kann die normale Begrenzung zeigen, doch kommen sowohl periphere Einengungen vor, als auch centrale Scotome, auch z. B. ein einseitiges, in welchem andauerndes Flimmern bemerkt, aber Farben erkannt werden[1]). Ein anderes Mal ist es ein relatives Farbenscotom mit starker concentrischer Gesichtsfeldbeschränkung, aber nur ganz ausnahmsweise das Bild der sog. Intoxicationsamblyopie[2]). Ebenso kommen grosse absolute centrale Defecte mit oder ohne peripherische Beschränkung, oder ein Ringscotom vor.

§ 2. Ophthalmoskopisch sind fast immer mehr oder weniger ausgesprochene Veränderungen an der Papille wahrnehmbar, namentlich wenn die Erkrankung schon Monate dauert. In vielen Fällen erschien die Papille nur etwas geröthet und getrübt, mit verwaschenen Rändern, und die Gefässe eng. Gelegentlich sah man die letzteren stark geschlängelt, und die Venen den Arterien an Dicke und Aussehen so ähnlich, dass beide nicht zu trennen waren[3]), ferner weisse, perivasculitische Einscheidungen, oder Verwandelung der Arterien in weisse Stränge[4]), oder auch nur Schwankungen im Caliber. Die Entzündungserscheinungen können auch stärker ausgesprochen sein, so dass der Sehnervenkopf geschwollen erscheint[5]), die Gefässe können durch Exsudat verschleiert sein, und auch Blutungen in Papille und Netzhaut erfolgen. Es kommen ferner vor: Stauungspapille[6]), Oedem der Papille und der benachbarten Netzhaut[7]), Neuroretinitis, helle Punktgruppen in der Macula[8]), ohne dass Albuminurie vorhanden war. Besondere, der Blei-Neuritis eigenthümliche Merkmale giebt es nicht.

Da bei der Bleiintoxication eine leichte Neuritis ohne alle Sehstörung vorkommen kann, so würde dieselbe viel häufiger gefunden werden, wenn man grundsätzlich jeden Fall von Bleiintoxication ophthalmoskopisch untersuchte.

In den späteren Stadien der nicht zur Heilung gelangten Fälle findet man das Bild der Atrophie, welchem auch der sonstige klinische Verlauf entspricht. Dasselbe kann sich namentlich bei den mit heftigen Entzündungserscheinungen auftretenden Formen sehr rasch entwickeln. Auch nur partielle atrophische Veränderungen der Papille unter dem Bilde der temporalen Abblassung sind beobachtet worden. In einzelnen Fällen hat man bei plötzlicher Erblindung bereits das fertige Bild der Atrophie vorgefunden, welcher anscheinend ein entzündliches Stadium nicht vorausging.

1) Schneller, Klin. Monatsbl. f. Augenheilk. 1871. S. 240.
2) Uhthoff, Graefe-Saemisch, Handb. der Augenheilkunde. 2. Aufl. Kap. XXII. S. 64. de Schweinitz, l. c.
3) Schneller, l. c.
4) Folker, Transact. of the Ophthalmol. Society Unit. Kingd. Vol. XIX. p. 259.
5) Meyer, L'Union médic. 1868. T. V. p. 892. Stood, l. c.
6) Stricker, l. c. Müller, Wien. klin. Wochenschr. 1895. No. 25.
7) Biehler, l. c. Elschnig, l. c.
8) Stood, l. c. u. A.

§ 3. Die Sehschärfe kann sehr erheblich gesunken sein, bis auf Fingerzählen oder Lichtschein, in anderen Fällen ist sie weniger beeinträchtigt ($^1/_2$ $^1/_3$). Die vereinzelte Beobachtung, dass die Sehschärfe während der ganzen Dauer der Erkrankung normal, ja sogar $^6/_5$ war bei normalem ophthalmoskopischen Befunde[1]) ist höchst auffällig. Obschon in diesem Falle nur Defecte des Gesichtsfeldes bestanden, musste doch das Krankheitsbild mit Rücksicht auf deutliche Erscheinungen von Bleivergiftung als Blei-Neuritis gedeutet werden. Einen traurigen Gegensatz zu diesem verhältnissmässig harmlosen Verlaufe bieten die Fälle von plötzlicher und dauernder Erblindung, wo der Augenspiegel das bereits ausgesprochene Bild der Atrophie zeigt. Dies kann nach einem halb- oder mehrstündigen oder einem ganzen Nachtschlafe eintreten, und der Kranke mit bereits weissen Papillen erwachen. In einem Falle von Blei-Neuritis bestanden nur unerhebliche, in einem anderen gar keine Sehstörungen, obschon das Aussehen der Papille einen bereits sehr fortgeschrittenen Krankheitsprocess verrieth. In anderen Fällen ergab die Anamnese eine Dauer der Erkrankung von Wochen und Monaten bei nur geringen papillitischen Veränderungen und noch leidlichem Sehvermögen. Hieraus folgt, dass der ophthalmoskopische Befund und die Dauer der Erkrankung in keinem bestimmten Verhältnisse zu einander stehen.

§ 4. In Bezug auf die übrigen Functionen des Sehorganes werden nur selten Störungen berichtet.

Der Farbensinn zeigte, abgesehen von peripherischen Beschränkungen, wiederholt eine Abschwächung. Ein Kranker z. B. konnte bei erhaltener Blauempfindung Roth und Grün nicht mehr mit Sicherheit erkennen. Ersteres wurde als Grün, letzteres als Gelb bezeichnet. In einem anderen Falle bestand nur eine linksseitige Störung des Farbensinnes. Mit diesem Auge konnten kleine Fleckchen von Grün nicht erkannt werden, und schwache Nuancen von Grün wurden für Grau gehalten. Auch eine allgemeine Herabsetzung des Farbensinnes für Roth und Grün, oder ein Fehlen der Grünempfindung auf einem, und ein Verwechseln von Blau und Grün bei richtigem Erkennen von Roth auf dem anderen Auge, und sogar ein vollständiger Verlust des Farbensinns sind beobachtet worden. Anscheinend sehr selten sind subjective Farbenerscheinungen (Chloropsie) bei Bleikranken[2]).

Der Lichtsinn wurde nur von einem Untersucher[3]) beeinträchtigt gefunden, doch geht nicht aus den anderen Krankengeschichten hervor, dass derselbe untersucht worden sei. Die in vier Fällen beobachtete Herabsetzung schien in einem gewissen Verhältnisse zur Einschränkung des Gesichtsfeldes zu stehen. Je enger dieses, um so niedriger war der Lichtsinn. Derselbe wurde mit der Masson'schen Scheibe untersucht und es mussten Sectoren bis zu 10° selbst bei sonst leidlichem Sehvermögen eingestellt werden, ehe ein Helligkeitsunterschied bemerkt

1) Stood, l. c.

2) Dodd, Ophth. Societ. of the Unit. Kingdom. 8. march. 1900. Vergl. auch Tanquerel, Fall 1 u. Samelsohn, l. c.

3) Stood, l. c.

wurde. Bei günstigem Verlaufe der Krankheit liess sich auch eine Zunahme des Lichtsinnes constatiren.

§ 5. Wir wollen hier das Verhalten der interioren Augenmuskeln anschliessen, während die Störungen der den Bulbus bewegenden später abgehandelt werden sollen.

Die Pupillen zeigen mannigfache Veränderungen, z. B. träge Reaction oder Erweiterung und beim Recidiv Verengerung, oder auch doppelseitige Erweiterung und reflectorische Starre, oder vereinzelt Erweiterung und träge Reaction der linken und Normalsein der rechten[1], während das Gesichtsfeld links eingeschränkt war und die Sehschärfe $^{15}/_{200}$ gegen $^{15}/_{70}$ rechterseits betrug.

Eine solche Störung der Pupillenreaction ist leicht erklärlich, da der Krankheitsherd ja zweifelsohne innerhalb des Reflexbogens liegt. Man meinte — mit welcher Berechtigung sei dahingestellt — dass enge Pupillen bei Bleivergiftung als Vorboten von Rückenmarksaffectionen anzusehen seien[2].

Während des Heilungsvorganges konnte die Wiederkehr der Beweglichkeit von vorher erweiterten und starren Pupillen beobachtet werden. Sie war in einem solchen Falle[3] auf dem linken Auge schon ziemlich exact, auf dem rechten erblindeten nur consensuell.

Auch reflectorische Pupillenstarre, verbunden mit anderen cerebralen Symptomen, kommt vor.

Störungen der Accommodation von leichter Asthenopie bis zu fast völliger Paralyse weisen Bleikranke auf. Man erklärte dieselben so, dass die nachtheilige Einwirkung auf das Allgemeinbefinden eine Accommodationsschwäche hervorrufe, „da der Ciliarmuskel, nächst dem Herzen die verhältnissmässig grösste Arbeitsleistung hat“.

Die Mikropsie und unrichtige Beurtheilung von Distanzen, welche gelegentlich beobachtet wurde[4], dürfte auch auf Störungen der Accommodation beruht haben.

Eine leichte Ermüdbarkeit beim Fixiren soll in der Reconvalescenz nach Bleiamaurosen vorkommen[5].

§ 6. Die Erkrankung des Sehnerven gehört im Allgemeinen den späteren Perioden der chronischen Bleivergiftung an. Eine kurze Beschäftigung mit Blei bei so Erkrankten ist durchaus nicht die Regel, wie vielfach behauptet wird. Man findet sie daher auch meist zugleich mit den verschiedensten anderen Symptomen des Saturnismus, wie kachektischem Aussehen, Bleisaum, Kolik, Extensorenlähmung, Kopfschmerzen, oder auch schweren Cerebralerscheinungen wie Hemiplegien, Gesichtshallucinationen, optischer Aphasie, epileptiformen Krämpfen u. s. w. Am häufigsten wurden Bleikolik oder Cerebralerscheinungen in Gemeinschaft mit den Sehstörungen beobachtet, aber ohne festen Zusammenhang. Sie

1) Stood, l. c.

2) Nuel, Bd. III. des Handbuchs der Augenheilkunde von de Wecker und Landolt.

3) Stood, l. c.

4) Lunn, l. c.

5) Després, l. c.

können ihnen voraufgehen, zugleich mit ihnen vorhanden sein, oder ihnen nachfolgen. Auch zeigt sich der Ablauf des Augenleidens von dem der übrigen Störungen unabhängig.

§ 7. Die Diagnose wird natürlich durch das gleichzeitige Vorhandensein anderer Bleisymptome sehr erleichtert. Es kann aber auch vorkommen, dass die Anamnese die einzigen Anhaltspunkte für eine Bleivergiftung in jenen allerdings seltenen Fällen giebt, in denen keine weiteren Vergiftungserscheinungen vorhanden sind, und, wie dies ja im Anfange vorkommt, vielleicht nicht einmal durch den Augenspiegel die Sehstörungen aufgeklärt werden. Aber auch wenn ein ophthalmoskopischer Befund vorhanden ist, kann die Aetiologie zweifelhaft bleiben, da dieselbe sich durch das Bild selbst nicht verräth. Man glaubte, das schwankende und intermittirende Auftreten der Sehstörung als charakteristisch für die Bleiwirkung ansehen zu können. In manchen Fällen[1] der neuritischen Form war dies allerdings sehr ausgesprochen, in den meisten wird dieses Symptom aber gar nicht erwähnt, im Gegensatze zur Casuistik der transitorischen Amaurose, wo öfter davon die Rede ist.

Auch der Verlauf unterscheidet sich durch keine charakteristischen Merkmale von dem der Neuritis optici aus anderen Ursachen. Eine Verwechselung mit der Form der sogenannten Neuritis axialis kann vorkommen in den sehr seltenen Fällen von absolutem centralem Scotom. Die Unterscheidung von der Intoxications-Amblyopie ist zuweilen nur durch sorgfältige Berücksichtigung des ätiologischen Momentes möglich, da auch der ophthalmoskopische Befund übereinstimmen kann.

Das Vorhandensein einer Stauungspapille und von cerebralen Erscheinungen kann irrthümlicher Weise zu der Annahme eines anderen Gehirnleidens[2]) führen, wenn nicht anderweitige Erscheinungen von Bleivergiftung eine Aufklärung geben.

§ 8. Die Prognose ist sowohl in Bezug auf den Ausgang des Leidens, sowie auf die Zeit, welche eine eventuelle Heilung beansprucht, sehr ungewiss. Das Einzige, was man mit Sicherheit sagen kann, ist, dass bei bereits ausgesprochenen Erscheinungen der Atrophie eine progressive Verschlechterung, oft bis zu ein- oder beiderseitiger Erblindung zu erwarten ist. Man glaubte dem Grade der anfänglichen Sehstörung eine besondere Bedeutung beimessen zu sollen: je beträchtlicher von vornherein mit Beginn der Neuritis das Sehvermögen herabgesetzt sei, ein um so schwererer Verlauf sollte angenommen werden. Sei das Sehvermögen anfänglich wenig gestört, so könne trotz intensiver ophthalmoskopischer Veränderungen ein gutes Sehvermögen bestehen bleiben, oder völlige Heilung eintreten[3]). Der zweite Satz ist zweifellos richtig, gegen den ersten sprechen aber vorhandene Krankheitsberichte[4]).

Etwas mehr Sicherheit als der Anfangszustand bietet für die Prognose die Beobachtung der nächsten Tage, denn die Erfahrung hat

1) Stricker, Charité-Annalen. Bd. I. S. 322. Lediard, Med. Times and Gaz. 1878. 2. p. 217. Stoll, l. c.

2) Müller, l. c. Chvostek, vergl. weiter unten.

3) Elschnig, l. c.

4) Meyer, l. c.

gelehrt, dass ein günstiger Ausgang dann am wahrscheinlichsten ist, wenn die Besserung sehr bald erfolgt. Bei längerem unverändertem Bestande der Sehstörung wird die Genesung zweifelhaft und bleibt im günstigsten Falle unvollkommen.

Die Dauer der Giftwirkung gestattet keine Schlüsse für den weiteren Verlauf. So wie flüchtige Amaurosen, die spurlos verschwinden, oft erst nach langer Beschäftigung mit Blei auftreten, so kann andrerseits die Neuritis, selbst mit Ausgang in Atrophie sich schon nach verhältnissmässig kurzer Zeit entwickeln.

Der ophthalmoskopische Befund ist nicht maassgebend. Selbst ausgesprochene Entzündungserscheinungen, verbunden mit denen intensivster Circulationsstörung berechtigen nicht von vornherein zu der Annahme eines ungünstigen Verlaufes. Auch bei weisser Papille und engen Gefässen kann ausnahmsweise eine Besserung eintreten. Von übelster Bedeutung haben sich immer die frühzeitigen Erscheinungen der Atrophie erwiesen, wenn sie gleich mit erheblicher Sehstörung verbunden waren, und ein voraufgehendes entzündliches Stadium anscheinend nicht vorhanden war[1]). Wenn thatsächlich die nicht neuritische Atrophie bei der Bleivergiftung vorkommt, wie sie angeblich in Folge von Endarteritis saturnina obliterans entstehen soll, so ist deren Prognose von vornherein als feststehend gegeben.

Im Allgemeinen wird die Prognose der Bleineuritis von den neueren Beobachtern weniger ungünstig angesehen, als von den älteren. Wenn Leber noch die Angabe macht, dass die ausgesprochene Neuritis ziemlich rasch in das atrophische Stadium überzugehen pflegt, und den Ausgang in Heilung als eine Ausnahme betrachtet, so sind doch seitdem mehrfach Beobachtungen veröffentlicht, welche beweisen, dass die Möglichkeit eines günstigen Verlaufes bei frühzeitiger Behandlung doch nicht so sehr fern liegt. Man ging neuerdings sogar so weit, zu behaupten, dass die Neuritis saturnina eine recht günstige Prognose bietet, sobald die Behandlung nicht zu spät, d. h. nach Beginn der Atrophie eingeleitet wird[2]).

de Schweinitz hat nur 70 Fälle aus der Literatur zusammengestellt und gefunden, dass Genesung eintrat in 30 Fällen, keine Besserung in 20. Von den übrigen 20 müsste man alsdann Verschlechterung annehmen, was indessen nicht ausdrücklich gesagt ist. Diese Statistik ist wahrscheinlich zu günstig, weil alle verschiedenen Formen der Sehstörungen durch Blei darin einbegriffen sind, also auch die acute transitorische Amaurose, deren günstige Prognose ja allgemein anerkannt ist.

Sehen wir uns diejenigen Fälle von Neuritis optici unserer eigenen Statistik an, von denen uns die entsprechenden Angaben zugänglich waren, so ergiebt sich bei einer Anzahl von 97 Fällen:

37 Mal Besserung oder Heilung,
36 Mal Atrophie,
15 Mal ungewisser Verlauf und
9 Mal der Tod.

Die Zeit, welche die Heilung beansprucht, beläuft sich im günstigsten Falle immer auf mehrere Wochen, zieht sich aber sehr häufig auch Monate lang hin. Dass die Vermeidung erneuter Einwirkung des Giftes

1) Reid, Glasgow Med. Journ. Vol. VII. p. 124. Lunn, l. c.
2) v. Schroeder, Archiv f. Ophthalmol. Bd. XXI. S. 243.

von maassgebender Bedeutung ist, braucht kaum besonders hervorgehoben zu werden. Der insidiöse Charakter des Saturnismus bekundet sich aber auch darin, dass, wie bereits bemerkt wurde, trotz vollkommenen Fernbleibens von jeder weiteren Beschäftigung mit Blei nach längerer oder kürzerer Zeit, oft erst nach Jahren, ein Vergiftungssymptom auftreten kann und zwar entweder eines der bereits überstandenen oder ein neues. So kann es auch vorkommen, dass unter solchen Verhältnissen nachträglich Complicationen auftreten, welche den Anfangs erzielten günstigen Erfolg wieder zu nichte machen[1]). In solchen Fällen sind die Bleidepots in den parenchymatösen Organen des Vergifteten die Quellen, aus denen durch irgend welche Verhältnisse löslich gewordenes Blei in das Blut abgeschwemmt wird.

§ 9. Die Behandlung erfordert die Vermeidung der Bleiwirkung, die ja auch in der Regel schon durch die Sehstörung erzwungen wird[2]).

In allererster Reihe sind einige Tage hindurch salinische Abführmittel zu reichen. Von anderen Medicamenten geniesst ferner das meiste Zutrauen das Jodkalium. Man erwartet von ihm die Resorption der im Sehnerven und der Netzhaut sich bildenden Exsudate, sowie durch die Steigerung der Diurese eine vermehrte Bleiausscheidung. Durch Jodkalium kann die Diurese auf das Vierfache gesteigert werden, welche Wirkung sich indessen ebenso durch Chlornatrium soll erreichen lassen.

Der wahre Wirkungswerth des Jodkaliums liegt aber auf rein chemischem Boden. Es vermag nämlich mit dem in geweblicher Bindung befindlichen Blei sich in Jodblei umzusetzen, das beim Vorhandensein eines Ueberschusses des Jodkaliums sich löst. Dadurch können sich Bleidepots des Körpers verkleinern, zumal da die verstärkte Diurese für ein Hinausbefördern des gelösten Bleis thätig ist.

Die Anwendung von Jodkalium gleichzeitig mit einer Inunctionscur, die in einem Falle ein schnelles Verschwinden der Diplopie und Minderung der Papillenschwellung veranlasst haben soll[3]), ist hier, wie auch sonst unzulässig, und wenn danach Besserung erfolgt, so geschieht dies nicht durch die sondern trotz der Therapie, und nur weil Jodkalium die angegebene Wirkung frühzeitig zu Wege brachte.

Die früher viel gebrauchten Schwefelbäder haben wohl nur einen geringen Erfolg; denn bestenfalls kann durch den Schwefelwasserstoff lösliches Blei zeitlich in unlösliches übergeführt, dies selbst aber nicht an dem späteren Löslichwerden gehindert werden.

Morphiuminjectionen mit Blutentziehungen sollen in einem Falle[4] die Heilung in 5 Wochen, also ziemlich schnell bewirkt haben, doch ist die Art der Morphiumwirkung nicht recht verständlich.

Besonderer Werth wird auf Bewegung in frischer Luft und Milchkur gelegt, welche Vorschriften gewiss nur günstig auf die Hebung des Allgemeinbefindens, aber nicht auf die chemische Bleiwirkung im Auge und an anderen Körperstellen wirken können.

Bei saturniner Encephalopathie[5]) wurde die Lumbalpunction ange-

1) Stood, l. c.
2) Ueber Prophylaxe vergl. das Kapitel Aetiologie.
3) v. Schroeder, l. c.
4) Breuer, l. c.
5) Seegelken, Münchener medic. Wochenschr. 1897. No. 17.

wendet mit dem Erfolge, dass sehr bedrohliche Cerebralerscheinungen schnell und dauernd verschwanden. Man meinte, dass dieses Verfahren eine werthvolle Bereicherung der Therapie der saturninen Augenstörungen werden könne, indem die Entlastung des Centralnervensystems und die Entleerung des „ja zweifellos bleihaltigen" Liquor cerebrospinalis günstig wirken müsse[1]). Versuche in dieser Richtung liegen bisher, wir wir meinen glücklicherweise, nicht vor. Die Lumbalpunction ist nicht nur ein roher, sondern auch in solchen Fällen überflüssiger, und wohl immer alsbald oder in späterer Zeit schädlicher Eingriff. Will man Blei aus dem Körper entfernen, so stehen viele Pforten zur Verfügung, die nur hierzu geöffnet zu werden brauchen z. B. die Haut, die gern das Blei herauslässt, und der Darm, der stets viel davon birgt.

Der Ausgang in Atrophie lässt sich durch die Behandlung leider nicht verhindern. Die gegen die ausgebildete Atrophie angewendeten Mittel (Strychnin, constanter Strom etc.) sind hier wie bei anderen Atrophien unwirksam.

Könnte man durch eine mit dem Blute, oder der Lymphe, oder dem Zellsafte des hinteren Augapfels isotonische Salzlösung, in der ein Nitrat sein müsste, die hinteren Augentheile lange beeinflussen, so würde dadurch vielleicht ein Erfolg zu erzielen sein: denn es kann kein Zweifel darüber herrschen, dass der normale osmotische Druck bei solchen atrophischen Gewebszuständen eine Aenderung erfahren hat, ja, wahrscheinlich ist sogar das Gift durch die Aenderung des osmotischen Druckes an dem Entstehen der Atrophie stark betheiligt. Dies würde besonders dann anzunehmen sein, wenn ein Schwermetall wie das Blei eine chemische Bindung mit den Geweben eingegangen, und die Salzernährung derselben dadurch geschädigt ist.

Diese Auffassung ist einer experimentellen wie klinischen Untersuchung zugänglich.

3. Casuistik zur Neuritis optici.

In dem Folgenden sollen diejenigen Fälle erörtert werden, welche in Erscheinungen und Verlauf auf die geschilderte Erkrankung der Sehnerven hinweisen.

Dieselben können nach ihrem Ausgange in drei Gruppen getheilt werden:

a) Fälle mit Heilung oder Besserung;

b) Fälle, die mit Erblindung endeten, oder wenigstens eine solche für den späteren Verlauf erwarten liessen;

c) Fälle mit ungewissem Ausgange.

a) Ausgang in Heilung oder Besserung.

Von den ältesten Beobachtungen zeichnet sich die folgende, die ihrem Verlaufe nach wahrscheinlich hierhergehört, durch die Beschreibung von gleichzeitig vorhandenen Muskelstörungen aus.

[1]) Elschnig, l. c.

Bleiamaurose nach einer Kolik mit cerebralen Störungen. Muskelstörungen an einem Auge. Doppeltsehen. Wiederherstellung.

Ein Maler, der mehrfach von Koliken befallen war, bekam einen erneuten Anfall mit Angst und Beklemmung, Erbrechen, Zittern der Hände etc., Abnahme des Gedächtnisses und der Verstandeskräfte.

Das rechte Auge war ganz nach der Nase zugekehrt, so dass ein Theil der Hornhaut im inneren Augenwinkel versteckt lag; die Pupillen beider Augen waren sehr erweitert, und oft sah der Kranke die Gegenstände, besonders des Abends die Flamme, doppelt. Bald wurde das Doppeltsehen constant, und die Gegenstände wurden wie durch einen Nebel gesehen. Die Amaurosis nahm so zu, dass schliesslich nur Tag und Nacht unterschieden werden konnten. Die Pupillen waren sehr erweitert und unbeweglich. Trotz Besserung mancher Symptome wurde die Amaurosis total, während das rechte Auge noch immer die angegebene Stellung einnahm.

Es wurde ein Infus. Arnicae von 1,7 g auf 240,0 Wasser mit Sennesblättern, später das erstere allein, verabfolgt. Die Pulszahl hob sich, Durchfall trat ein, das rechte Auge begann seine Stellung zu ändern, die Pupillen wurden beweglich, das Sehvermögen nahm zu, so dass nach ca. vier Wochen Gegenstände auf 20 Schritte, wenn auch neblig, ja sogar Signaturen an Flaschen gesehen wurden. Auch die Allgemeinerscheinungen besserten sich. Nach einer intermittirenden Verschlechterung, gegen die Brechweinstein (0,48 g : 30 g Wasser dreimal täglich bis zu 130 Tropfen!) und Abführmittel gereicht wurden, trat eine dauernde Besserung ein, die den Beruf wieder gestattete[1]).

Bleilähmungen und Bleiamaurose bei Arbeiterinnen. Heilung.

Eine Fünfundzwanzigjährige, welche seit 7—8 Jahren mit Blei arbeitete, bekam vor sechs Wochen Lähmungserscheinungen an den Händen. Seit etwa drei Wochen entwickelten sich Sehstörungen. Bei der Untersuchung bestand complete Amaurose. Auch die Beine waren gelähmt, seit wann, war nicht bestimmbar. Gegeben wurde Magnesium sulfur., Opium und Ipecacuanha.

Nach drei Wochen trat Besserung der Lähmungserscheinungen ein. Nach weiteren vier Tagen konnte nach einem Occlusivverband über beide Augen und Chininverabfolgung grosse Schrift gelesen werden. Darauf erfolgte baldige Wiederherstellung.

Eine 18jährige Bleiarbeiterin hatte eine vollständige Amaurose und Lähmung der Hände. Seit neun Jahren war sie mit Blei beschäftigt. Mehrfach hatte sie Koliken, die durch Castoreum beseitigt wurden. Auch bei dieser Kranken wurde ein Occlusivverband Tag und Nacht angewendet, und gänzliche Wiederherstellung erzielt[2]).

Bleiamaurose durch äusserliche Bleianwendung. Pupillenstarre. Wiederherstellung nach sechs Monaten.

Ein Mann, der zur Haarfärbung „Poudre de Chine", ein aus Bleioxyd und gelöschtem Kalk bereitetes Präparat gebraucht hatte, erlitt in allmählicher Entwicklung Einbusse an seinem Sehvermögen, bis ihm alle Gegenstände in einen dunkelen Nebel gehüllt erschienen, und er fast gar nicht mehr sehen, geschweige denn lesen oder schreiben konnte. Die Pupillen waren erweitert, unbeweglich, unempfindlich gegen äussere Reize.

---

1) Zinken-Sommer, Journ. d. pr. Arzneikunde. 1799. Bd. VII. S. 73.

2) Furnari, Traité pratique des maladies des yeux. Cit. nach Ann. d'Oculistique. T. XV. 1896.

Nebenher gingen andere Symptome der Bleivergiftung.

Durch Fortlassen des Bleipräparates, Schwefelbäder u. s. w. erfolgte in sechs Monaten volle Wiederherstellung des Sehvermögens[1]).

Bleiamaurose neuritischen Ursprungs nach einem Krampfanfall. Papillen geschwollen. Albuminurie und Wiederherstellung.

Ein Maler, der fünf Anfälle von Bleikolik überstanden hatte, bekam Frontalkopfschmerz und leichte Sehstörungen. Zwei Tage nach dem Erscheinen der letzteren kam ein epileptischer Anfall, der von plötzlichem Verlust des Sehvermögens mit verengten Pupillen und Albuminurie begleitet war.

Es folgten noch mehrere solcher Anfälle auch mit Coma. Ophthalmoskopisch liessen sich „voluminöse" Papillen von ausgesprochen gelblicher Farbe nachweisen.

Das Sehvermögen besserte sich allmählich und die Albuminurie schwand. Bei einem erneuten Rückfall waren die Sehstörungen, die sich wieder mit Albuminurie vergesellschafteten, nur gering[2]).

Die im Folgenden geschilderte Krankheit betrifft die eine von zwei Schwestern, welche beide mit der Behandlung von Brüsseler Spitzen mit Bleicarbonat beschäftigt waren. Während die andere dauernd erblindete (Seite 577), erlangte die eine, nach anfangs ebenfalls sehr erheblicher Störung ihr Sehvermögen wieder.

Ein 20jähriges Mädchen fiel plötzlich bewusstlos um, als sie vom Tische aufstand und bekam kleine convulsivische Zuckungen am ganzen Körper. Als sie wieder zu sich kam, konnte sie sich nicht aufrecht halten. Ihre Sprache war häsitirend. Nach einigen Stunden erfolgte ein neuer Anfall. Darauf kam tiefer Schlaf. Beim Erwachen empfand sie heftige Kopfschmerzen und bemerkte einen zunehmenden Nebel vor den Augen bis zur Blindheit. An den beiden folgenden Tagen traten noch sechs Anfälle auf. Die Blindheit blieb.

Die Pupillen waren stark erweitert. Auf 2 m hatte sie noch Lichtschein. Das Gesichtsfeld war stark eingeengt.

Augenspiegelbefund: Anschwellung und Trübung der Papillen. Die Retinalvenen waren erweitert, die Arterien verengt.

Unter ableitender Behandlung (Sinapismen, Heurteloup etc.) erfolgte Besserung schon nach zwei Tagen, und schliesslich fast vollkommene Wiederherstellung[3]).

Einseitige Bleiamblyopie. Perlig weisse Papille. Einengung des Gesichtsfeldes. Besserung.

Ein 36jähriger Mann, mit Bleisaum am Zahnfleisch und linksseitiger Hemiplegie, wies am linken Auge Sehdefecte auf.

Ophthalmoskopischer Befund: Die linke Papille war oval, mit der langen Axe vertical, perlig weiss aussehend und mit einer weisslichen Exsudation nur am inneren Rand. Die Retinalgefässe erschienen verengert, die rechte Papille ebenfalls oval, aber ohne Exsudation.

Unter Jodkalium-Behandlung besserte sich das Sehvermögen, so dass der Kranke No. 1 lesen konnte. Das Gesichtsfeld jedoch, obschon gebessert, war

1) Hertel, Hannoversche Annalen f. Heilk. N. F. 1841. Bd. I. S. 110.
2) Danjoy, Archives génér. de Médic. 6 Sér. 3. 1864. p. 408.
3) Meyer, L'Union médic. 3. Sér. 1868. T. V. p. 982.

noch eingeengt an beiden Augen und nach allen Richtungen. Ausdehnung nur bis 30° überall hin[1]).

Entstehen einer Bleiamblyopie nach Schwinden einer Bleikolik. Wiederherstellung.

Ein 54jähriger Bleischmelzer bekam vor einigen Monaten Bleikolik. Unter allmählicher Abnahme derselben verringerte sich das Sehvermögen stetig.

Die Untersuchung ergab eine Sehschärfe von $^{20}/_{100}$. Die Gesichtsfelder waren normal, die Papillen anscheinend etwas blasser. Unter Blutentziehung und Morphingebrauch wurde in einigen Wochen

$$SR = {}^{20}/_{20},\ SL = {}^{20}/_{30}.$$

Der übrige Augenbefund war normal[2]).

Zeitweilige Bleiamblyopie, die bisweilen für Minuten zur vollständigen Amaurose anwuchs nach cerebralen Blei-Symptomen. Doppelseitige Neuroretinitis. Papillen und Netzhaut geschwollen und getrübt. Enge der Arterien, Schlängelung der Venen. Chorioidalatrophie. Heilung.

Eine Arbeiterin, die genug Gelegenheit hatte, in einer Luxuspapierfabrik in der man mit Bleihämmern arbeitete, Blei aufzunehmen, bekam wiederholt schwere, auch cerebrale Bleisymptome, z. B. in Gestalt von Kolik und Krämpfen mit Bewusstlosigkeit.

Nach etwa achttägigem Aufenthalt im Krankenhause klagte sie über ein drückendes Gefühl in beiden Augen und einige Tage später über vorübergehende Verdunkelungen des Gesichtsfeldes.

Erst nach ca. drei Wochen konnte sie ophthalmoskopisch untersucht werden. Man fand die linke Papille geschwollen und geröthet, in ihren unteren Partien von einem auffallend bläulichen Farbenton, und die Retina in ihrer nächsten Umgebung getrübt und verwaschen. Hier wie in der Papille waren die Venen stark erweitert, geschlängelt und unterbrochen, die Arterien auffallend eng.

Längliche, ungleich geformte, weiss-gelbe Plaques lagen zahlreich in der Papille und dicht an ihrem Rande.

Das rechte Auge zeigte an Netzhaut und Papille dasselbe Verhalten nur dass hier noch ein kleines Blutextravasat dicht am oberen Segment der Papille bemerkbar war. Zwischen Macula und Papille fand sich ebenda eine Chorioidealatrophie mit Pigmentanhäufung an den Rändern, vielleicht von einer im achten Lebensjahre acquirirten Augenverletzung herrührend.

R. Myopie $^1/_{24}$, Sehschärfe = $^{20}/_{50}$; L. Emmetropie, Sehschärfe = 1.

An manchen Tagen war die Kranke zehn Mal minutenlang blind, so dass sie ihre eigenen, dicht vor die Augen gehaltenen Finger nicht erkennen konnte.

Diese transitorischen Amaurosen nahmen allmählich an Häufigkeit ab und damit bildete sich auch die Opticus- und Retina-Erkrankung zurück, so dass ca. drei Monate nach dem ersten Auftreten der amaurotischen Zustände keine weissen Flecke mehr zu sehen waren. Nur beide Papillen waren noch grauroth verfärbt und trüb und die Gefässe in ihnen erschienen verschwommen. Nach ca. sieben Monaten war alles normal. Eiweiss war nicht im Urin[3].

---

1) Reid, Glasgow Medic. Journ. 1875. Vol. VII. p. 124.
2) Breuer, Ueber Amblyopia saturnina. Bonn 1876. S. 34.
3) Stricker, Charité-Annalen. Jahrg. I. 1876. S. 322.

Bei dem nächsten Falle kann man zweifelhaft sein, ob es sich um die transitorische Amaurose, oder um die neuritische Form handelte. Wir glauben ihn wegen des schwankenden Verlaufes und der verhältnissmässig langsamen Wiederherstellung zu der letzteren rechnen zu sollen.

Ein Maler bekam Kolik und Schwäche in den Armen als Rückfall von einer Bleivergiftung, ohne in den letzten zwei Jahren irgendwie mit Blei beschäftigt gewesen zu sein. Nach zwei Tagen zeigten sich Ruhelosigkeit im Bett und plötzliche Blindheit, die wich, aber wiederkehrte. Der Kranke wurde bewusstlos. Die Nacht war ruhelos. Schreien und unwillkürlicher Harnabgang traten auf. Nach drei Tagen zeigte sich Erregtsein.

Die Pupillen waren gleich und contrahirt, eine Reaction auf Licht nicht vorhanden. Ophthalmoskopisch war nichts Abnormes auffindbar. Nach sechs Tagen kam das Gesicht zuerst theilweise wieder und stellte sich im weiteren Verlaufe wieder ganz her[1]).

Allmähliche Abnahme des Sehvermögens. Accommodationsstörungen. Asthenopische Beschwerden. Gesichtsfeldeinengung. Zonen relativen Scotoms an der Peripherie. Wiederherstellung.

Ein 31jähriger, bis vor einem Jahre gesunder Anstreicher mit graugelber Gesichtsfarbe, klagte seit einem Vierteljahre über Abnahme des Sehvermögens. Seit $1^1/_2$ Jahren hatte er besonders viel mit Bleiweiss in geschlossenen Räumen zu thun, in denen er auch ass und trank. Seit einem Jahre zeigte sich Mattigkeit, Appetitlosigkeit, verfallenes Aussehen und Abnahme des Körpergewichts um 20 Pfund. Bleisaum und hartnäckige Stuhlverstopfung waren vorhanden, aber keine Kolik. In den letzten drei Monaten bemerkte er besonders eine Abnahme der Sehschärfe für die Nähe. Es traten asthenopische Beschwerden auf, und schliesslich konnten kleine Gegenstände überhaupt nicht mehr erkannt werden. Bei hellem Sonnenlichte sah er schlechter als bei bedecktem Himmel. Wallender Nebel oder Rauch erschien ihm vor den Augen und er klagte über Stirndruck und Kopfschmerzen. Die Arme waren stark abgemagert, dabei bestand leichtes Zittern der Hände und Schmerzen im linken Fussgelenke. Dieselben schwanden auf Salicylsäure. Der Urin war eiweissfrei.

Untersuchungsbefund: Ausser den geschilderten Allgemeinerscheinungen war

$$SR = {}^6/_{18},\ SL = {}^6/_{12} \text{ bei Emmetr.}$$

Der Farbensinn war qualitativ normal. Lichtsinn 10. Die Accommodation erwies sich sehr vermindert. Schweigger 0,6 wurde nur in 8 Zoll und nur auf kurze Zeit gelesen. Die Aussengrenzen für Weiss waren rechts ziemlich normal, links aussen und aussen unten um 15° und 10° eingeschränkt. Die Farbengrenzen waren: Grün auf 10°, Blau auf 25°—30° eingeschränkt. An der Peripherie des Gesichtsfeldes war eine Zone, wo Weiss nicht als Weiss, sondern zuerst als dunkle Bewegung erkannt wurde, dann weiter central als Grau und schliesslich als Weiss. Diese Zone war etwas breiter als 20°. Bei der Farbenempfindung zeigte sich ein ähnliches Verhalten: erst Bewegung, dann Grau, dann Farbe. Der ophthalmoskopische Befund war normal.

Therapie: Jodkalium, frische Luft, Milchkur und $+ {}^1/_{24}$ für die Nähe.

Nach drei Wochen betrug die Sehschärfe beiderseits 1. Schweigger 0,3 wurde in 7 Zoll gelesen. Lichtsinn und Farbensinn waren normal. Das Allgemeinbefinden hatte sich wesentlich gebessert. Nach weiteren drei Wochen war das Gesichtsfeld auch normal und von den Zonen relativen Scotoms an der Peripherie nichts mehr zu finden[2]).

---

1) Lediard, Medic. Times and Gaz. 1878. 2. p. 217.

2) Stood, Arch. f. Ophthalmol. Bd. XXX. Abth. 3.

Bleiamblyopie. Relatives Ringscotom bei normaler centraler Sehschärfe. Wiederherstellung.

Ein 31jähriger Werkführer in einer Fabrik, in der Kabeldrähte mit Bleifutter umgeben wurden, nicht Trinker und Raucher, konnte seit einem halben Jahre wegen Augenschmerzen, die nach der Stirn ausstrahlten, nicht mehr anhaltend lesen. Das Sehen für die Ferne hatte nur wenig abgenommen. Das sonstige Befinden war gut.

Kein Bleisaum war erkennbar. Die objective Augenuntersuchung bot nichts Abnormes. Emmetropie.

$$SR = 1,\ SL = \text{fast } 1.$$

Der Lichtsinn war 7° beiderseits, der Farbensinn qualitativ normal. Schweigger 0,3 wurde in $8\frac{1}{2}$ Zoll gelesen. Die Gesichtsfelder waren beiderseits leicht eingeschränkt, für Weiss um 10—15°, concentrisch, für Farben mehr (Grün bei 10°, Roth 14°, Blau 20°—30°). Weiss wurde peripher nicht als Weiss erkannt, wie normal, sondern etwa 5° breit zuerst als Bewegung, dann als Grau, dann allmählich als Weiss. Bei den Farben verhielt es sich ähnlich: Grün bei 20° als Gelblichweiss, noch weiter peripher als Grauweiss und erst bei 10° als Grün. Die Aetiologie wurde im weiteren Verlaufe zweifellos.

Therapie: Heurteloup beiderseits. Jodkalium.

Nach fünf Tagen war

$$SR = {}^{6}/_{5},\ SL = \text{fast } {}^{6}/_{5}.$$

Lichtsinn = 3°. Die Gesichtsfelder waren beiderseits für Weiss normal, für Blau weiter als normal, für Grün und Roth noch etwas eingeengt. Die relativen peripheren Scotome waren kaum noch vorhanden. Jodkalium wurde weiter gegeben, und die Vermeidung von Blei empfohlen.

Nach einem Monate kamen erneute Beschwerden, blasses Aussehen, Kopfschmerzen, leichter Bleisaum. Ophthalmoskopischer Befund normal.

$$SR = {}^{6}/_{5},\ SL = \text{fast } 1.$$

Lichtsinn rechts = 4°, links = 8°. Punctum proximum 8 Zoll (Schweigger 0,3). Der Farbensinn war qualitativ normal, das Gesichtsfeld rechts normal, nur die Grün- und Rothgrenzen waren noch etwas eingeengt. Links bestand ein relatives Ringscotom, aussen zwischen 30° und 40°, innen zwischen 20° und 30°, oben und unten zwischen 18° und 25°. Innerhalb desselben wurde Weiss grau und Blau nur eben erkannt. Die peripherischen Grenzen für Blau waren weiter als normal, die Grenzen für Roth und Grün lagen innerhalb des Ringscotoms. Die Peripherie war normal.

Noch einmal wurde eine Blutentziehung verordnet und Jodkalium weiter gegeben. Nach vier Tagen war das Ringscotom ganz verschwunden, die Farbengrenzen beiderseits sämmtlich, auch für Roth und Grün, weiter als normal.

$$SR \text{ und } SL = {}^{6}/_{5}.\ \text{Lichtsinn} = 3°.$$

Unter Fortgebrauch von Jodkalium zeigte sich nach einigen Wochen derselbe Zustand[1]).

Der einzige analoge Fall in der Literatur ist der folgende, wo auf dem einen Auge sogar zwei einander parallel laufende Zonen von Ringscotom sich fanden, bei übrigens viel erheblicherer Störung des centralen Sehvermögens.

---

1) Stood, l. c.

Allmählich, besonders nach einem encephalopathischen Anfalle sich ausbildende Sehstörungen, anfangs auf beiden Augen gleich, später auf dem einen mehr. Zwei ringförmige concentrische Scotome. Papillen grauroth. Wiederherstellung angeblich durch den Gebrauch des Magneten.

Ein 26jähriger Maler, der Koliken schon überstanden hatte, bekam eine linksseitige Hemiplegie und Schmerzen. Die linke Nasenschleimhaut war unempfindlich. Das Sehvermögen war links sehr geschwächt. Strabismus fehlte. Das Gehör hatte links abgenommen.

Nach ca. 14tägigem Aufenthalt im Krankenhause wurde auch die rechte Körperhälfte ergriffen, nachdem Convulsionen und Anderes vorausgegangen waren. Der Kranke sah auf beiden Augen nur wie durch einen dicken Nebel, ohne unterscheiden zu können. Einige Tage später kehrte rechts das Sehvermögen wieder. Es stellten sich aber wieder encephalopathische Processe ein: Krämpfe und Coma mit conjugirter Abweichung der Augen nach rechts.

Nach etwa vier Wochen zeigte sich Besserung. Die Prüfung der Augen des motorisch und sensibel gelähmten Mannes nach ca. fünf Monaten durch Landolt ergab:

Die Bewegungen der Augen waren frei. Das linke Auge unterschied kaum die Finger und erkannte keine Farben, die alle grau erschienen. Das Sehfeld konnte nicht bestimmt werden wegen der Sehschwäche. Das rechte Auge zählte Finger auf $4^1/_2$ m schwierig. Roth wurde am besten erkannt, ebenso Grün. Blau und Violet erschienen schwarz, Gelb weiss und Orange bald roth, bald orange.

Das Gesichtsfeld war normal, aber wenig ausgedehnt: Nach oben 55°, oben und aussen 65°, aussen 85°, aussen und unten 85°, unten 42°, und innen und unten 34°; innen 35° und innen und oben 50°.

Zwei circuläre concentrische Scotome waren nachweisbar, eines von 25°—30° und das andere von 40°—70° (Fig. 66).

Die Papillen waren grauroth, die Venen erweitert.

Fig. 66.

Nach Anwendung des Magneten (15 Minuten) konnte das linke Auge die Finger auf 40 cm zählen und alle Farben unterscheiden. Das Gesichtsfeld liess sich jetzt prüfen und erwies sich normal, aber etwas eingeengt:

Nach oben bis 35°, oben und aussen 38°, aussen 55°, aussen und unten 60°, unten 55°, innen und unten 40°, innen 45°, innen und oben 38°. Es bestand ein ringförmiges Scotom.

SR = 1/3 der Norm. Alle Farben wurden richtig erkannt. Das Gesichtsfeld hatte sich vergrössert: oben bis 55°, oben und aussen 65°, aussen 87°, aussen und unten 85°, unten 60°, innen und unten 40°, innen 45° und innen und oben bis 60°. Zwei ringförmige Scotome waren hier vorhanden.

Nach sechs Tagen (Anwendung des Magneten) wurde der folgende Befund erhoben: Linkes Auge zählte Finger auf 60 cm: erkannte alle Farben. Das rechte Auge war emmetropisch. Sehschärfe = 0,7—0,8. Farben wurden erkannt[1]).

Die Einschränkung des Gesichtsfeldes scheint selten vorzukommen, wenigstens fand sie sich in den bisherigen, auch guten Untersuchungen, nur ausnahmsweise. Die Meinung ist unter allen Umständen beweislos, dass eine solche Einschränkung bei Saturnismus einer intercurrenten Neurose und nicht direct der Bleivergiftung zuzuschreiben ist. Das gleiche gilt für die ringförmigen Scotome, wo eine solche Annahme ebenfalls gemacht wurde.

Bleiamaurose. Neuroretinitis mit Perivasculitis der Netzhautgefässe. Augenmuskelstörungen. Herabsetzung des Farbensinnes.

Ein 33jähriger Lackirer, der öfter an Kolik gelitten hatte, wies seit einem Jahre Schwäche und Zittern der Hände auf. Seit ca. 2 Monaten hatte er Sehschwäche und Diplopie, dabei Kopf- und Gliederschmerzen, Ohrensausen, Schwindel.

Befund: Breiter Bleisaum, schlechte Zähne. Der Urin war ohne Eiweiss. Es bestand Atrophie an beiden Vorderarmen und den Interossei externi. An den befallenen Muskeln war exquisite Entartungsreaction nachzuweisen. Die Conjunctiven waren sehr anämisch. Starker Strabismus convergens in jeder Blickrichtung. Meistens wurde rechts fixirt, die Diplopie war sehr störend, die Doppelbilder gleichnamig. Beim Blicke geradeaus hatten sie 20° Abstand und nahmen zu bei seitlicher Blickrichtung; das rechte Auge konnte nur bis 20°, das linke bis 25° nach aussen bewegt werden. Die Sehschärfe war beiderseits 0,6.

Ophthalmoskopischer Befund: Neuroretinitis mit mässiger Schwellung der Papille und geringer Betheiligung der angrenzenden Retina. Links fanden sich mehrere kleine Blutextravasate auf der Papille, rechts nur ganz vereinzelt. Perivasculitis der Netzhautgefässe. Venöse Hyperämie.

Schmierkur und Jodkalium wurden verordnet. Nach 4 Wochen waren Doppelbilder nur noch durch rothes Glas bemerkbar. Die Schwellung der Papille und die Perivasculitis hatten abgenommen. Nach ca. 2 Wochen waren keine Lähmungserscheinungen mehr nachweisbar. Das Gesichtsfeld war normal: es fehlten Scotome. Die Pupillenreaction war normal. Der Farbensinn erwies sich für Roth und Grün herabgesetzt. Nach ca. 3 Monaten waren nur noch geringe Spuren des Exsudats an Papillen und Netzhaut zu bemerken. Die Sehschärfe betrug 0,8[2]).

---

1) Debove, Le Progrès médical. 1879. p. 99. Derselbe Fall ist auch von Landolt, Annales d'Oculistique. 1880. T. LXXXIII berichtet.

2) v. Schroeder, Archiv f. Ophthalm. Bd. XXXI. 1. Abth.

Doppelseitige Neuritis optici. Wiederherstellung.

Bei einer 26jährigen Frau entstanden nach einer 3 Wochen langen Beschäftigung in einer Bleiweissfabrik Schwäche und Schmerzen in den Gliedern, dann kamen Kopfschmerzen, häufiges hartnäckiges Erbrechen und Sehstörungen. Die Pupillen waren weit und reagirten.

Augenbefund: Schwellung der Papillen, deren Ränder undeutlich waren. Gefässe erweitert und geschlängelt. Es bestand ein Bleisaum. Man nahm eine Encephalopathia saturnina an. Die Erscheinungen schwanden unter Jodkaliumbehandlung[1]).

Ungleiche Bleiamaurose mit Augenmuskelstörungen nach einer Bleischminke. Verfärbung der Papille. Besserung.

Eine Frau litt mehrere Jahre an Anämie, später an Erbrechen bei harten Bauchdecken. Sie hatte keine Kolik, aber Gliederschmerzen. Es folgten dann plötzlich nachts Hinterhauptsschmerzen, und wie sie selbst beobachtete, eine Ablenkung des einen Auges in den inneren Winkel und Abnahme des Sehvermögens. Die Behandelnden, ein Augen- und ein Nervenarzt diagnosticirten eine Gehirngeschwulst, besonders weil eine nachgewiesene Sehnervenentzündung als Stauungspapille bezeichnet wurde. Alle angeführten Symptome dauerten Monate bis zur Aufnahme in die Klinik.

Die Patientin war stark abgemagert. Haut, Lippen und Conjunctiven erschienen blass. Leichter Tremor der oberen Extremitäten. An der Zunge und zwar an ihrem linken Rande und auf ihrer unteren Fläche waren blaugraue Punkte und Streifen, desgleichen an der Lippen- und Wangenschleimhaut, sowie am Rande des Zahnfleisches. Die Sensibilität war nirgends gestört, die Patellarreflexe fehlten: die grobe Muskelkraft war erhalten. Leber- und Milzschwellung ergab die innere Untersuchung. Im Bereiche der Kopfnerven bestand eine fast vollständige Lähmung des linken und eine geringe des rechten Rectus externus. Die Pupillen waren weit; die linke reagirte nur wenig, die rechte gar nicht auf Licht.

Augenspiegelbefund: Die linke Papille war blassgrau, durchscheinend und ihre Grenzen verwaschen. Es bestand eine mässige Schwellung ihres Gewebes, das sich wenig in die umgebende Retina erstreckte; die Ränder fielen nicht steil ab.

Die Arterien waren mässig verengt; die Venen wenig erweitert, aber ziemlich stark geschlängelt, erschienen nirgends durch geschwollenes Papillengewebe gedeckt: Blutungen oder Exsudat fehlten. Rechts war die Papille etwas stärker geschwollen, doch verschonte die Schwellung einen temporalen Sector (etwa $^1/_4$—$^1/_5$ der Papille), der tief unter dem Niveau des übrigen Papillengewebes lag. Das Verwaschensein des Papillengewebes war hier etwas stärker. Einzelne kleine Blutungen fanden sich in der Nähe der Papille. In der Macula sah man etwa 10—15 vertical gestellte, ungemein kleine, intensiv weisse, stark glänzende Punkte.

Rechts bestand Amaurose, links wurden Handbewegungen vor dem Auge erkannt. Urinbefund war negativ. Die Diagnose wurde auf chronischen Saturnismus gestellt, und der Umstand, dass an der Zunge blaugraue Stellen sich fanden, die beim Sprechen der Patientin ungemein auffielen, sicherten die Diagnose.

Die Ursache der Erblindung lag in einer im Rückgang begriffenen Neuritis optici saturnina. Als Quelle der Bleivergiftung fand man ein Cosmeticum. Die Kranke hatte seit Jahren mit Elisabethinerkugeln, die aus geschlämmter Kreide, Bleiweis (37 %), Alaun und Campher

---

1) Mackenzie, British med. Journ. 1893. Dec. 2. p. 1203.

bestehen, das Gesicht eingerieben. Die eingeleitete Therapie (Jodkalium, tägliches Bad) bewirkte eine bedeutende Besserung des Allgemeinbefindens; die Arthralgien und Cephalalgien hörten auf und das Sehvermögen besserte sich, so dass auf dem rechten Auge bald Lichtempfindung kam, und mit dem linken Auge Finger in 1 m gezählt wurden[1]).

Bleiamaurose bei Bleiepilepsie.

Ein Maler, der wiederholt von Bleikoliken heimgesucht worden war, auch in 19 Wochen eine schwere gewerbliche Quecksilbervergiftung überstanden hatte, wurde schliesslich, als er wieder mit Bleifarbe arbeitete, bleikrank. Es stellten sich Kopfschmerzen, Koliken, Abmagerung, cachectisches Aussehen, Foetor ex ore und blutige Stühle ein. Zähne (?) und Zahnfleisch waren aschgrau verfärbt. Ein Excitationszustand stellte sich während eines Kolikanfalles ein mit Irrereden und, wie es schien, mit Blindheit. Der Blick war starr, die Pupillen weit und reactionslos. Es folgte ein epileptiformer Anfall. Zwei Tage später trat das Sehvermögen wieder ein, das allgemeine Kranksein bestand fort[2]).

Dieser ganz ungenügend beobachtete Fall lässt annehmen, dass hier Nachwirkungen des Quecksilbers mit denen des Bleis sich verbunden hatten.

Bleiamblyopie. Temporäre Farbenblindheit. Verschleierung der Retinalarterien. Heilung.

Ein 24jähriger Malergehülfe bemerkte seit acht bis zehn Tagen, dass er die Farben nicht mehr genau unterscheiden konnte, und auch schlechter sah.

Befund: Sehschärfe = $^6/_{60}$, Sn. II beiderseits. Arterien verschleiert.

Schon nach drei Wochen war das Sehvermögen wieder normal. Man hatte Blutentziehungen vorgenommen.

Ausser diesem wurden noch drei weitere Fälle von Amblyopia saturnina beobachtet[3]).

Bleiamblyopie. Neuritis optici. Nystagmus. Bleiepilepsie. Heilung.

Nach vierjähriger Arbeit bei einem Maler bekam ein Lehrling zwei Bleikolikanfälle in sechs Wochen. In den späteren Jahren wiederholten sich diese Anfälle noch vier Mal.

Während des letzten Krankseins waren die Pupillen gleich, mittelweit und reagirten normal. Bleisaum. Geringe Schwäche zeigte sich an den Extensoren der Hand. Es bestand mässiger Tremor. Nach einigen Tagen erfolgten mehrere epileptische Anfälle. Das Sensorium war benommen.

Ophthalmoskopische Untersuchung: Links war die temporale Hälfte der Papille weiss, scharf begrenzt, sectorförmig, der übrige Theil leicht getrübt und verwischt. (Neuritis im Ablauf). Mässige Kurzsichtigkeit. Rechts war die Papille in toto etwas blasser als normal. Es bestand eine geringe Uebersichtigkeit und Nystagmus. Der Harn war frei von Eiweiss.

Die oberen und unteren Gliedmaassen waren von Lähmung befallen.

Nach einem ca. vierwöchentlichen Aufenthalt im Krankenhaus erfolgte vollkommene Heilung. Ein Augenbefund scheint aber nicht mehr aufgenommen worden zu sein[4]).

1) Müller, Wiener klin. Wochenschr. 1895. No. 25.

2) Frank, Wiener med. Presse. 1882. S. 698.

3) v. Rothmund u. Eversbusch, Mittheilungen der Univers.-Augenklinik zu München. Bd. 1. 1882. S. 340.

4) Kroenig, Charité-Annalen. Bd. 9. 1884. S. 154.

Neuroretinitis bei paralytischen Symptomen. Doppeltsehen. Blutungen in die Netzhaut. Amblyopie. Besserung.

Eine 27jährige, mit Bleiweissverarbeitung beschäftigte weibliche Person litt in den letzten Jahren an Kopfschmerzen, Reissen in den Armen, Schwindel und Sehstörungen in Gestalt von Doppeltsehen. Sie machte einen paralytischen Eindruck (Silbenstolpern, Zittern der Gesichtsmuskeln, schwerfällige Sprache). Es bestand ein Bleisaum. Die Zähne waren zum grössten Theil ausgefallen. Eigentliche Kolikanfälle waren nicht aufgetreten.

Ophthalmoskopisch wurde an beiden Augen sehr ausgesprochene Neuroretinitis mit zahlreichen Hämorrhagien festgestellt. Die Sehschärfe war beträchtlich herabgesetzt. Einschränkung des Gesichtsfeldes bestand nicht; die Augenbewegungen waren nicht gestört.

Nach vier Wochen war keine weitere Abnahme des Sehvermögens feststellbar. Die Neuroretinitis war im Rückgange. Auch die übrigen Symptome, einschliesslich der inzwischen manifest gewordenen Extensorenlähmung an der Hand gingen zurück. Die Blutungen in die Netzhaut waren nach ca. acht Wochen fast vollständig geschwunden, und die Papillen begannen sich deutlicher abzugrenzen.

Möglicherweise handelte es sich bei dem von der Kranken als „Doppeltsehen" bezeichneten Symptom, da keine Augenmuskellähmungen vorhanden waren, um functionelle, von den Schwindelempfindungen abhängige Störungen. Vielleicht sollte aber auch mit dem „Doppeltsehen" nur Verschwommensehen bezeichnet werden. In diesem Falle würde der Zustand auf einen früheren Beginn der Opticusaffection hinweisen[1]).

Blindheit durch Bleifarben-Vergiftung. Neuroretinitis haemorrhagica. Papillenschwellung. Parese eines M. rectus externus. Allmähliche Besserung.

Eine 22jährige Teppichweberin wurde wegen eines angeblich intracraniellen Leidens in das Krankenhaus gesandt. Anfang August 1894 bekam sie Kopfschmerzen, Schwindel und Trübung des Sehvermögens. Diese Symptome nahmen zu. Im Januar 1895 bekam sie einen epileptiformen Anfall, später deren noch mehr, begleitet von Hallucinationen des Gesichts und Gehörs. Sie wurde blind.

Die Untersuchung ergab einen Bleisaum. Es wurde über Kopfschmerzen geklagt. Kein Eiweiss im Harn. Keine Lichtperception. Es bestand eine Parese des rechten Rect. externus. Die Augenbewegung war sonst normal. Die Pupillen erschienen weit — 6 mm im Durchmesser — und reagirten schwach auf schiefe Beleuchtung.

Rechts bestand eine Neuroretinitis haemorrhagica. Der Gipfel der Papille war + 7 Diopt., sich erhebend um 4 Dioptr. über die Oberfläche des Augenuntergrundes. Die Venen erschienen sehr gedehnt, und die oberen Temporal- und Nasalarterien verengert. Die Umrandung der Papille liess sich nicht erkennen, aber von der Gegend aus gingen zahlreiche streifige Hämorrhagien, die sich nach unten in einem Bluterguss vereinten. Zwischen einzelnen Hämorrhagien fanden sich gelblich weisse Flecke.

Links war die Schwellung der Papille der der rechten ähnlich. Der Gipfel betrug ebenfalls 7 Dioptrien. Die Hämorrhagien waren ausgedehnter als rechts und umgaben die Papille in einem fast zusammenhängenden Hofe, hier und da durch einige gelbliche Flecke unterbrochen.

Nach ca. drei Wochen wurde eine Ausdehnung der Neuritis in die Pe-

1) Jolly, Charité-Annalen. 19. Jahrgang. 1894. S. 601.

ripherie festgestellt. Rechts verkleinerten sich die Hämorrhagien. Nach weiteren 13 Tagen erkannte die Kranke nahe Gegenstände, und nach weiteren 17 Tagen sah sie die Leute auf der Strasse gehen. Im Harn wurde Blei gefunden.

Vierzehn Tage später waren die Hämorrhagien geschwunden, aber die Papille war weiss geworden. Der Zustand besserte sich und nach fünf Monaten vom Beginn der Krankheit an war

$$SR = {}^{5}/_{200},\ SL = \text{Lichtempfindung}.$$

Nach acht Monaten war

$$SR = {}^{20}/_{70},\ SL = \text{Finger auf zwei Fuss}.$$

Mit einem Glas + 3 sph. konnte sie sehen.

Die Vergiftung war wahrscheinlich durch Bleichromat zu Stande gekommen[1]).

Neuritis optici. Diplopie. Strabismus. Gefässobstructionen. Hämorrhagien in der Retina.

Ein 14jähriges Mädchen, das in einer Giesserei von Drucklettern beschäftigt war, bekam Bleikolik-Symptome, mit denen sie in das Krankenhaus eintrat. Ein Bleisaum war vorhanden. Nach zehn Tagen entstanden Kopfweh, Fieber, Erbrechen, Schmerzen in der rechten Lumbargegend und eine erythematöse Angina tonsillaris. Diese Symptome schwanden, dafür traten aber Diplopie und Strabismus convergens rechts ein, aber ohne Schwächung des Sehvermögens. Beide Pupillen waren gleichmässig erweitert aber contractil.

Ophthalmoskopisch war an beiden Augen die Papille kaum zu sehen. Sie war verschleiert durch eine allgemeine Hyperämie und ihren Ort konnte man nur an den sich zu ihr begebenden und von ihr abgehenden Gefässen erkennen. Diese Gefässe waren gewunden und verliefen unregelmässig. In den Venen fehlte der Blutstrom durch Gerinnsel. Kleine Hämorrhagien fanden sich an den Grenzen, und oben zwei weisse Flecke (Fig. 67).

Nach fünf Wochen war kein Strabismus mehr erkennbar, aber der Augenhintergrund unverändert. Am linken Auge waren einige neue Hämorrhagien aufgetreten[2]).

Fig. 67.

P Strahlige Papille mit einer granulösen Infiltration versehen. V Venen. H Hämorrhagien der Retina.

---

1) Miller and O. Ring, Americ. Journ. of the Medic. Sciences. Vol. CXI. 1896. p. 193.

2) Bouchut, L'Union médicale. N. Sér. T. XXXI. 1866. p. 3.

Neuritis optici beider Augen mit Muskelstörungen. Genesung.

Eine 25jährige nicht syphilitische Näherin erkrankte anfangs October plötzlich an Kopfschmerzen, Appetitlosigkeit und Abgeschlagenheit. Es folgten Erbrechen, Schwindel und Obstipation. Am 22. October bemerkte sie den Eintritt von Sehschwäche und Doppeltsehen, am 24. October Unfähigkeit, das rechte Auge zu schliessen und Ameisenlaufen am ganzen Körper, besonders im rechten Arm.

Bei der Aufnahme am 25. October fand sich kein Fieber; die inneren Organe waren normal. Der rechte Facialis war in allen Aesten gelähmt. Lagophthalmus. Die Augenbewegungen waren frei. Dabei bestanden eine allgemeine Schwäche, continuirlicher Kopfschmerz, Nackensteifigkeit und taumelnder Gang. Die Untersuchung des Fundus ergab eine Neuritis optici beider Augen mit leichter Schwellung der Papille linkerseits.

Zwei Tage darauf trat totale Oculomotoriuslähmung rechts hinzu. An den unteren Extremitäten bestand eine geringe Herabsetzung der Sensibilität. Auch die rechte Papille war geschwellt. Wenige Tage nachher entstand ein rechtsseitiger Gesichtsschmerz, Druckempfindlichkeit der Quintusäste, Unfähigkeit, sich aufzusetzen oder zu gehen.

Da sich an dem Zahnfleisch ein Bleisaum zeigte, so wurde der Zustand als Folge einer Bleivergiftung angesehen, und die entsprechende Behandlung eingeleitet (Jodnatrium 2—4 g pro die, täglich ein warmes Bad mit Salzzusatz). Unter derselben schwanden die Erscheinungen allmählich und die Patientin bot bei der Vorstellung nur mehr die Reste der bestandenen Oculomotoriuslähmung dar. Es wurde eine saturnine Polyneuritis cerebralis angenommen.

Ein zweiter, gleichfalls unter Kopfschmerzen einsetzender Fall wurde an einem Mädchen, das in einer Emailfabrik arbeitete, beobachtet. Diese Patientin bot neben beiderseitiger Neuroretinitis mit Schwellung der Papillen eine rechtsseitige Abducenslähmung und eine Parese des linken Mundfacialis dar; auch diese Patientin, die geheilt entlassen worden ist, besass einen Bleisaum[1]).

Neuroretinitis mit Hämorrhagien der Netzhaut. Besserung.

Eine 20jährige Frau, die als Lithographin zwölf Monate beschäftigt war, bekam nach sechs Wochen besonders temporale Kopfschmerzen, Bleiarthralgie und Kolik. Mehrfach wiederholten sich diese Anfälle, die zum Aussetzen der Arbeit nöthigten. Nach einem Jahre war plötzlich die Fähigkeit, Farben zu sehen, verloren gegangen, dafür war Funkensehen in Weiss oder Grünlich eingetreten.

$$SR = {}^{6}/_{60},\ SL = {}^{6}/_{30}.$$

Es bestand typische Neuro-Retinitis mit Hämorrhagien. Das Sehvermögen besserte sich durch Jodkalium (0,3—0,6) und Strychnin innerlich als Tinct. Strychni[2]).

Diesen Fällen mit günstigem Verlaufe können wir die mit centralem Scotome verbundene Form der Neuritis anschliessen, da

1) Mannaberg, Wiener klin. Wochenschr. 1896. 24. Dec. No. 52.
2) Folker, Transact. of the Ophth. Soc. Unit. Kingd. Vol. XIX. 1899. p. 259.

diese, wie ja auch andere Intoxicationsscotome, in der Regel eine Erblindung nicht befürchten lässt. In einzelnen Beobachtungen erscheint allerdings durch das Aussehen der Papillen und den Zustand des Sehvermögens der Ausgang recht zweifelhaft.

Bleiamblyopie mit centralem Scotom. Schwellung und mässige Trübung der Papillen. Schlängelung der Gefässe. Eigenthümliches Aussehen der Venen. Besserung.

Ein 44jähriger Anstreicher, Raucher, der früher schon an Bleikolik gelitten hatte, klagte seit 8 Tagen über Abnahme der Sehschärfe. Es bestand Myopie links $^1/_{50}$, rechts $^1/_{28}$.

$$SL = {}^{11}/_{100},\ SR = {}^{12}/_{20}.$$

Links fand sich ein centrales Scotom, mit andauerndem Flimmern. Farben wurden daselbst unterschieden. Das Gesichtsfeld war frei; die Pupillen etwas erweitert.

Ophthalmoskopischer Befund: Die Papillen waren ziemlich stark geröthet, nicht geschwollen, wenig trübe, und ihre Ränder links oben, innen und unten, rechts nur innen wenig verwaschen. In der Umgebung bestand ein leichter, röthlicher Schleier, der die Gefässe zum Theil verdeckte. Die Arterien waren normal dick, aber stark geschlängelt, zumal links, die Venen von gleichem Aussehen und Dicke wie Arterien, mit hellem Mittelstreifen, besonders links, und deswegen kaum von Arterien zu unterscheiden.

Weiter fanden sich ein Bleisaum, geriefte, nicht defecte, mit braunem Anflug versehene Zähne, etwas retardirter Stuhl, grauliche Hautfarbe. Anderweitige Bleisymptome fehlten. Zweimalige Blutentziehung an der Schläfe war ohne Erfolg. Laxantien, Jodkalium, Schutzbrille wurden verordnet und Enthaltung von der Arbeit.

Nach zwölf Tagen war

$$SL = {}^{12}/_{100},\ SR = {}^{14}/_{20}.$$

Zehn Tage später

$$SL = {}^{11}/_{40},\ SR = {}^{11}/_{20}.$$

Nach weiteren acht Tagen

$$SL = {}^{11}/_{30},\ SR = {}^{14}/_{20}.$$

Die Arbeit wurde nun wieder aufgenommen, ohne Vorsicht, trotz Warnung. Nach 14 Tagen war

$$SL = {}^{11}/_{30},\ SR = {}^{11}/_{20}.$$

Der rechte Sehnerv war röther, weniger scharf begrenzt. Die Arbeit wurde wieder aufgegeben. Nach acht Tagen

$$SL = {}^{9}/_{20},\ SR = {}^{11}/_{20}.$$

Sechs Tage später

$$SL = {}^{16}/_{20},\ SR = {}^{14}/_{20}.$$

Links waren die Venen weiter geworden, mit weniger deutlichem hellem Mittelstreifen. Die Arterien erschienen weniger geschlängelt als früher, die Sehnerven kaum geröthet, ihre Grenzen wenig verwischt[1]).

Derselbe Beobachter sah noch einen zweiten ähnlichen Fall, der einen Maler betraf. Nach eingetretener Besserung entzog er sich der Behandlung. Das eigenthümliche Aussehen der Venen, das sonst nicht aufgefallen ist, wird hier für eine Folge des durch Blei bewirkten Gefässkrampfes gehalten.

1) Schneller, Klin. Monatsbl. f. Augenheilkunde. 1871. S. 240.

Ein junger Schriftsetzer erkrankte an Neuritis axialis. Er musste seine Arbeit niederlegen, weil er die einzelnen Lettern nicht mehr erkennen konnte[1]).

Die Möglichkeit, dass hier eine Bleiwirkung im Spiele war, ist wohl nicht von der Hand zu weisen.

Plötzliche Bleiamblyopie. Atrophia N. optici. Leichte Gesichtsfeldverengerung. Relatives centrales Scotom. Besserung.

Ein 15jähriger Knabe, der seit Ostern täglich 6—10 Pfund Bleiweissfarbe zu mischen hatte, aber seit sechs Wochen aufgehört hatte zu arbeiten, erkrankte um Pfingsten 1882 angeblich an einem Morgen unter Schwindel plötzlich an einer Sehstörung. Am 22. October 1882 wurde ärztlich festgestellt:

SR = Finger auf 1 Fuss, SL auf 6 Fuss. Sn X in 6 Zoll.

Am 6. December zeigte sich die Peripherie nur wenig verengt. Die Grenze für Blau und Roth war ziemlich normal; Grün erschien in einiger Entfernung vom Fixirpunkte gelb, im Centrum überhaupt nicht farbig. Es bestand beiderseits ein relatives centrales Scotom von ca. 10° Ausdehnung.

SR = Finger auf 4 Fuss, SL auf 8 Fuss; mit + 6 Zoll rechts Sn XIII, links Sn IV in 5 Zoll.

Im aufrechten Bilde war die maculäre Hälfte des rechten Opticus grünlich weiss, die nasale hellröthlich grau, die Arterien nicht verengt, der Papillenrand scharf. Links waren diese Veränderungen weniger ausgeprägt.

Das Befinden war sonst gut. Es war nie Kolik aufgetreten. Ein Bleisaum fehlte, die Zähne waren gut, der Urin normal und auch frei von Blei.

Therapie: Jodkalium 10,0 : 200,0 viermal täglich 1 Esslöffel.

Am 8. December fand man

SR = Finger auf 7 Fuss, SL auf 10 Fuss.

Am 14. December wurden Finger rechts auf 12 Fuss, links auf 15 Fuss gezählt. Mit + 6 Zoll rechts Sn VII, links Sn IV mühsam. Eine Gefässverengerung war niemals nachzuweisen[2]).

Nur der nicht erwiesene Alkoholgebrauch spricht in diesem Falle, abgesehen von der Anamnese, gegen die Alkohol-Amblyopie. Die übrigen Gründe, die angeführt werden, wie jugendliches Alter und Sehnervenbefund, können nicht unbedingt anerkannt werden.

Bleiamblyopie bald nach einem Schwindelanfall. Papillaratrophie. Circumpapilläre Chorioidealveränderungen. Centrales Scotom.

Ein 18jähriger Malerlehrling hatte u. A. auch Bleiweiss zu mischen. Nach vier Wochen befiel ihn plötzlicher Schwindel, der erst nach einer Stunde das Aufstehen gestattete. Gleich darauf zeigte sich eine Verschlechterung des Sehvermögens, so dass er fast nichts sehen konnte. Andere ätiologische Momente waren ausgeschlossen.

Ophthalmoskopischer Befund: Die Papillengrenzen waren scharf. Es bestand eine exquisite atrophische Verfärbung der äusseren Hälften; auch die inneren waren blasser als normal. Leichte circumpapillare Chorioidealveränderungen.

$$SR = {}^{7}/_{200},\ SL = {}^{8}/_{200}.$$

1) Wilbrand, Klin. Monatsbl. f. Augenheilk. 1878. S. 506.

2) Hirschberg, l. c.

Es fanden sich grosse centrale Defecte mit freier Peripherie[1]) (Fig. 68).

Fig. 68.



Ein ähnliches Bild wie der vorige Fall, nur mit viel kleinerem absolutem Scotome, giebt ein anderer, leider nur sehr kurz beschriebener, in dem ein centrales Scotom wie bei Alkohol-Amblyopie bestand, das in einem kleinen Bezirke absolut war. Ausserdem liess sich eine Gesichtsfeldbeschränkung feststellen.

Die Bedeutung der mittleren Linie in den folgenden Figuren ist nicht angegeben (Blau?)[2]).

Fig. 69.

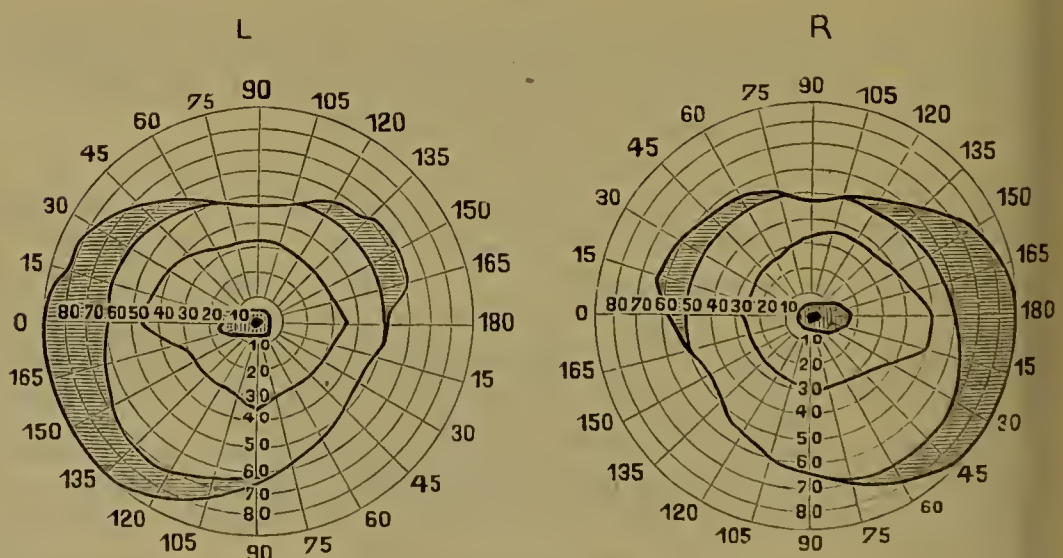

1) Uhthoff, Archiv f. Ophthalmol. Bd. XXXIII. Abth. 1. S. 271.

2) de Schweinitz in Norris-Oliver. System of diseases of the eye. 1900. Vol. IV. p. 825.

Bleiamblyopie. Einseitige Papillaratrophie. Centrale Scotome durch eingenommenes Bleipflaster. Besserung.

Ein 20jähriges Mädchen bekam Sehschwäche. Der Augenspiegel zeigte eine weisse Atrophie der linken Papille. Ausserdem bestanden beiderseits centrale Scotome. Im Harn war Blei. Es stellte sich heraus, dass die Kranke drei Wochen lang zu Abortivzwecken Abends 0,6 g-Dosen Emplastrum Plumbi innerlich genommen hatte. Das rechte Auge besserte sich, das linke nur theilweise[1]).

Amblyopie. Centrale Scotome für kleine farbige Objecte. Freie Peripherie. Leichte temporale Abblassung der Papillen. Retrobulbäre Neuritis. Besserung.

Im Alter von 26 Jahren bekam ein jetzt 41jähriger Maler die erste Bleikolik, im Alter von 27 Jahren die zweite, zu 28 Jahren eine doppelseitige „Augenentzündung", dann Abnahme des Sehvermögens. Zu 34 Jahren kam eine dritte Kolik. Vom 37. Jahre an verschlimmerte sich das Augenleiden sehr. Der Kranke sah fortwährend, wie auch jetzt, schwarze Punkte. Zu 39 Jahren wurde er wegen des Augenleidens vier Monate lang arbeitsunfähig.

Die Untersuchung ergab: Gelblichfahle Gesichtsfarbe, Tremor, Bleisaum. Urin frei von Eiweiss.

An den Augen wurde ein leichter Bindehautcatarrh festgestellt. Die Pupillen reagirten prompt. Der Augenhintergrund war normal, nur waren die Sehnervenscheiben in der äusseren Hälfte ein wenig blass. Mit convex 3,0 D

$$SR = {}^2/_3, \; SL = 1.$$

Nahepunkt 15 cm für feinste Schrift. Das Gesichtsfeld für Weiss und Roth war normal, für Blau vielleicht etwas eingeengt. Defecte am Fixirpunkte waren nicht nachweisbar. Nach neunmonatlichem Aufenthalt in einem Luftkurort, Jodgebrauch und lauen Bädern zeigte sich derselbe Befund wie früher.

Bei einer späteren Untersuchung gelang es, am Fixirpunkt für blaue, grüne und rothe Objecte von ca. 2 mm Durchmesser ein Scotom nachzuweisen: für grössere Objecte und Weiss war kein Scotom vorhanden. Besserung der subjectiven Beschwerden wurde erzielt durch einen weiteren zweimonatlichen Aufenthalt in einem Genesungshaus. Flimmern und Kugelsehen, die durch das centrale Scotom bedingt waren, liessen nach[2]).

Mit Recht wird angesichts dieses, der Alkohol-Tabak-Amblyopie so ähnlichen Bildes bei diesem Kranken darauf hingewiesen, dass es nothwendig ist, öfter auf centrale Scotome bei Bleivergiftung zu untersuchen und die gerechtfertigte Vermuthung ausgesprochen, dass die centralen Scotome häufiger bei dieser Erkrankung bestehen, als man bisher anzunehmen veranlasst wurde.

Ein Tünchermeister, der in letzter Zeit ausschliesslich mit Bleifarbe gearbeitet hatte, bekam Sehstörungen, Gelenkschmerzen und Bleisaum. Das rechte Auge war vollständig gesund. Links zeigte sich das ophthalmoskopische Bild der Sehnervenatrophie. Die Gefässe waren ver-

---

1) Taylor, The Lancet 1898, 17. Sept. p. 742.

2) Galley, Ueber Augenerkrankungen bei Bleivergiftung. Breslau 1902.

engt. Das Gesichtsfeld für Farben war stark concentrisch eingeschränkt — bis auf 10°. Nachdem die Beschäftigung aufgegeben worden war, trat unter Jodkalium wesentliche Besserung ein[1]).

Besserung einer Bleiamaurose mit Sehnervenatrophie in 15 Monaten.

Eine 32jährige Frau hatte eine Verschlechterung des Sehens seit zwei Monaten. Es war dies während einer acuten Bleierkrankung (Bleiarthralgie, Kolik, Kopfschmerzen, Parese der linken Hand und beider Füsse) entstanden. Hell von Dunkel wurde kaum unterschieden. Die Papillen waren blass, ihre Ränder milchig, nicht sehr geschwollen. In zwei Monaten war das Gesicht an dem besseren Auge Jäg. 20. In 15 Monaten sah das bessere Auge ganz nahe Jäg. 18, das schlechtere ebenso Jäg. 20[2]).

Heilung einer vollständigen Bleiblindheit bei normalem Augenhintergrunde.

Ein 24jähriger Tagelöhner arbeitete seit $2^1/_2$ Jahren in einer Accumulatorenfabrik, wo zahlreiche Bleikrankheiten vorkamen. Er selbst war bisher gesund gewesen. Seit 8 Tagen hatte er Kopf- und Leibschmerzen, und Appetitmangel. In der Nacht vor der ärztlichen Untersuchung befiel ihn plötzliche vollständige Erblindung, so dass er ein angezündetes Licht nicht sah. Von jeher bestand ein etwas mangelhaftes Sehvermögen, namentlich rechts.

Das Gesicht erschien geröthet, leicht gelblich, das Sensorium frei. Der Puls war voll und gespannt, die Pupillen weit, von träger Reaction. Die Zähne waren defect, bei vorhandenem Bleisaum und starkem Foetor ex ore. Der Leib war auf Palpation schmerzhaft, aber nicht eingezogen. Seit 4 Tagen war kein Stuhlgang erfolgt, seit längerer Zeit bestand Anurie. Die Conjunctiven erschienen etwas icterisch. Der Augenhintergrund war ganz normal.

Therapie: Eisbeutel auf den Kopf, Ricinus, Jodkalium, Priesnitz'sche Umschläge um den Leib.

Am folgenden Tage war der Zustand im Wesentlichen unverändert. Am nächsten Morgen beim Erwachen konnten Finger in 1 m gezählt werden. Jetzt erfolgte die erste Urinentleerung mit Spuren von Eiweiss. Die Besserung schritt nun fort. Am 19. Tage waren Icterus, Kopf- und Leibschmerzen fast geschwunden. Am 29. Tage war

$$SL = {}^6/_{12},\ SR = {}^6/_{18}.$$

Gesichtsfeld und Farbensinn waren normal. Häufige warme Bäder wurden verabfolgt. Am 44. Tage war der Icterus geschwunden. Etwa 3 Wochen später war der Mann geheilt und arbeitsfähig.

Als Erklärung für diese Sehstörung wurde eine Ischämie der Sehcentren angenommen, welche dagegen besonders empfindlich seien wegen der verhältnissmässig spärlichen Blutversorgung des Occipitalhirns, zumal des Cuneus[3]). Dieses ätiologische Moment soll auch die venöse Stauung, Trübung und Schwellung der Papille in den Fällen von Stood erklären.

1) Alexander, Aerztlicher Verein in Nürnberg. 19. Juni 1902. — Deutsche Med. Wochenschr. Ver.-Beilage. S. 290. No. 38.

2) Hutchinson, Ophthalmic Hospital. Rep. Vol. IX. 1879. p. 335.

3) Loewe, Arch. f. Augenheilkunde. Bd. XLVIII. S. 332.

b) Ausgang in Atrophie.

Bleiamaurose nach Krämpfen. Besserung. Tod durch vollständige Lähmung. Atrophie der Papillen.

Eine jetzt 37jährige Coloristin, die sich angewöhnt hatte, ihre Pinsel im Munde zu reinigen, erkrankte schon in ihrem 14. Jahre an Bleikolik und Encephalopathie in Form von Krämpfen. Sehr oft wiederholte sich dies noch, und schliesslich kamen vor 10 Jahren Lähmung und, trotz Aufgebens der Arbeit auch Krämpfe, nach denen sie fast ganz blind wurde. Der Urin enthielt viel Eiweiss. Das Gesicht kam zum Theil trotz Fortbestehens der Albuminurie wieder, so dass gelesen werden konnte. Es bestanden sehr heftige Schmerzen. Der Tod erfolgte in der completen Lähmung.

Bei der Section schien die Retina in der Umgebung des gelben Fleckes weisslicher gefärbt zu sein. Die Papillen waren ausgehöhlt und erschienen atrophisch. Die Nervi optici wurden nicht untersucht[1]).

Beginn der Sehstörungen mit Doppeltsehen, dann dauernde Erblindung. Doppelseitige Atrophie.

Ein Mädchen, das Brüsseler Spitzen mit Bleicarbonat behandelte, bekam im 19. Lebensjahre Kolik. Alsbald entstand auch rechtsseitige Hemiplegie mit Doppeltsehen und einseitigem Strabismus convergens für sechs Monate. Im Verlaufe von weiteren 4 Monaten war die Hemiplegie geschwunden, dafür trat aber Verminderung des Sehvermögens, und schliesslich vollständige Erblindung ein, ohne dass Kopfweh vorangegangen war. Der Harn enthielt kein Eiweiss, obschon hydropische Ergüsse nicht fehlten.

Der Ausgang erfolgte in doppelseitige Atrophie mit vollständiger Erblindung. Die Retinalgefässe waren verengt[2]).

Abnahme des Sehvermögens. Lähmung. Neuritis duplex. Kleine Blutungen.

Ein 19jähriges Mädchen wies weite, starre Pupillen auf. Sie war blind geworden in einem Bleiwerke, in dem sie 20 Monate ohne Benachtheiligung ihrer Gesundheit gearbeitet hatte.

Dann folgten Kolik und leichte Lähmungssymptome, und nach dem Verschwinden dieser und der Wiederaufnahme der Arbeit wurde sie schwerer krank, bekam mehrwöchentliches Erbrechen, undeutliches Sehen und wurde dann plötzlich blind.

Beide Papillen zeigten das gewöhnliche Bild optischer Neuritis. Daneben fanden sich zahlreiche Apoplexien[3]).

Amblyopie bei einem auch andere Bleisymptome und Gicht aufweisenden Manne. Partielle Atrophie beider Papillen.

Ein 62jähriger, stark rauchender Mann litt seit seinem 26. Jahre an Gicht. Er hatte früher mit Blei gearbeitet.

1) Lanceraux, Gaz. méd. de Paris. 1862. Tome XXXII. 3e. série. p. 709.
2) Meyer, l. c.
3) Tay, Ophthalm. Hosp. Rep. 1869. Vol. VI. p. 55 (Fall von Hutchinson). Auch Vol. VII. p. 8.

Das Gesicht war seit etwa 18 Monaten schwächer geworden. Es fand sich partielle Atrophie beider Papillen. Die äussere Hälfte erschien abnorm blass. Die Pupillen reagirten nicht gut auf Atropin.

Partielle Taubheit, Intelligenz- und Gedächtnissstörungen waren gleichfalls vorhanden[1]).

Bleiamaurose. Sehnervenatrophie.

Bei zwei Bleivergifteten bestand Atrophie des Opticus[2]). Bei dem Einen war die Sehschärfe beiderseits = 0, bei dem Zweiten

$$SR = \frac{1}{\infty},\ SL = {}^1/_{200}.$$

Bleiamblyopie nach voraufgegangener Bleiarthralgie mit Schwellungen. Papillen ungleich blass.

Ein 40jähriger Hausmaler, der 20 Jahre im Gewerbe thätig war, wies einen starken Bleisaum auf, hatte aber nie Bleisymptome, nur vor einiger Zeit „Rheumatismus mit Schwellung der Handrücken, der grossen Zehe- und Fussgelenke" — gewissermaassen als Fortsetzung von öfteren früheren rheumatischen Beschwerden — also zweifellos einer Bleiarthralgie. Seit zwei bis drei Monaten wurde sein Gesicht schlechter, und besonders das linke Auge schwächer als das rechte. Kopfschmerzen und Uebelkeit stellten sich ein.

Die Untersuchung ergab: Links Jäg. 16, rechts Jäg. 4. Die linke Papille war blau-weiss und sehr blass, ihre Ränder klar. Gefässe schmal — die Arterien kaum sichtbar. Die rechte Papille erschien an der nasalen Hälfte bleich, an der äusseren Hälfte mit blasser, die Ränder verschleiernder Lymphe bedeckt. Die Retina war links klar, eine kleine Zone um die rechte Papille trüb.

Bisweilen sah der Kranke Blitze und Lichtfunken vor den Augen[3]).

Vollständige plötzliche Erblindung nach sechsmonatlicher Beschäftigung mit Blei. Atrophie der Sehnerven. Gefässveränderungen.

Eine 25jährige Frau erkrankte sechs Monate nach ihrem Eintritte in eine Bleifabrik an Kopfschmerzen und Uebelkeit. Sie wurde im Hause behandelt. Es schloss sich aber hieran ein fast vollkommener Verlust des Sehvermögens. Während die übrigen Krankheitssymptome schwanden, blieb sie doch fast blind.

Ophthalmoskopischer Befund nach 4 Jahren: Sie konnte nicht eine Gasflamme im dunklen Zimmer erkennen, mitunter glaubte sie aber gerade nur den Lichtschein wahrzunehmen. Beide Augen waren gleich schlecht. beide Papillen sehr weiss. Die Arteria centralis erschien um ca. die Hälfte des gewöhnlichen Umfangs reducirt, die Venen geschwollen. Die kleineren Gefässe der Papille waren ganz geschwunden. Die Gefässstämme nahe den Papillen waren deutlich verdunkelt, so wie nach einer abgelaufenen Entzündung, und weisse Linien waren längs den Stämmen zu erkennen[4]).

---

1) Hutchinson, Ophth. Hosp. Rep. Vol. VII. 1873. p. 322.
2) Alt, Arch. f. Augenheilk. Bd. VII. 1878. S. 79.
3) Hutchinson, l. c. p. 8.
4) Hutchinson, l. c. p. 9.

Allmählich entwickelte Amblyopie verschieden stark auf beiden Augen. Sehnervenatrophie.

Ein 44jähriger Maler, der Bleifarben mit Terpentin in einem geschlossenen Raume mischte, und schon viel an Gicht gelitten hatte, bemerkte seit drei Jahren Abnahme der Sehschärfe links, später auch rechts.

Rechts Jäg. 20 — mit Convexgläsern Jäg. 7. SR = $^{20}/_{200}$. Links nur noch quantitative Lichtempfindung.

Rechts bestand eine Einschränkung des Gesichtsfeldes. Die Papille war schmutzig grau gefärbt, ihre Begrenzung unbestimmt. Die grossen Gefässe waren etwas verengt. Links befand sich die Papille in einem vorgeschrittenen Stadium weisser Atrophie. Es bestand ein Bleisaum[1]).

Vollständige Blindheit mit Sehnervenatrophie nach ca. siebenmonatlicher Bleiaufnahme.

Ein 19jähriges junges Mädchen hatte ca. acht Monate in einer Bleifabrik gearbeitet, und bemerkte seit fünf Wochen Abnahme des Sehvermögens, die zu vollständiger Erblindung führte. Es war ein Bleisaum vorhanden.

Augenbefund: Sehnervenatrophie. Papillen blauweiss, etwas schmutzig. Die centralen Gefässe verengt. Andere schwere Vergiftungserscheinungen wurden geheilt. Die Kranke war vollständig gelähmt gewesen und unfähig, deutlich zu sprechen.

Das Mädchen muss bei der Arbeit völlig sorglos gewesen sein, und hatte dadurch eine ungewöhnliche Menge des Metalls aufgenommen[2]).

Plötzlich eintretende vollständige und bleibende Erblindung beim Erwachen aus kurzem Schlafe nach voraufgegangenen leichten Sehstörungen. Pupillenstarre. Atrophie des Opticus. Gefässverengerung.

Ein 21jähriges Mädchen, das in Bleimühlen ca. vier Jahre mit Unterbrechungen gearbeitet hatte, bekam Kopfschmerzen, Augenschmerzen und Schwächung des Sehvermögens. Die Gegenstände und die Entfernungen erschienen ihr kleiner. Diplopie. Plötzlich wurde sie, nachdem sie wegen der Kopfschmerzen ein Tuch um den Kopf gebunden hatte, nach dem Erwachen aus einem halbstündigen Schlafe blind und blieb es.

Augenbefund: Es bestand weisse Atrophie des rechten N. opticus; die Gefässe waren verengt. Links war die Papille wollig (woolly), die Gefässe ebenfalls eng. Beide Pupillen waren weit und starr[3]).

Plötzliche und bleibende Erblindung nach einem Schlafe und nach voraufgegangenen cerebralen Symptomen, die durch Lähmungen auf schweres Ergriffensein cerebraler Nervenkerne hinwiesen. Weisse Opticus-Atrophie. Gefässverengerung.

Ein 17jähriges anämisches Mädchen mit Lymphdrüsenschwellungen, die in einer Bleimühle ein Jahr lang gearbeitet hatte, auch kolikkrank gewesen war, bekam auf der Strasse plötzlich Schwindel und Erbrechen und nach 5—6 Tagen, in denen sie an Illusionen u. A. m. gelitten hatte, wurde sie

1) Hutchinson, l. c. p. 10.
2) Hutchinson, l. c. p. 12.
3) Lunn and Elliot, Med. Times and Gaz. 1872. 15. june. p. 685.

nach einem fünfstündigen Schlafe am Tage vollkommen blind. Sie verlor den Gebrauch ihrer Glieder und musste gefüttert und getragen werden wie ein Kind. Die Empfindung war gestört, die Pupillen erschienen weit und starr. Sämmtliche Symptome bis auf die Blindheit besserten sich. Augenbefund: Weisse Atrophie beider Nervi optici mit Gefässverengerung[1]).

Ausser den beiden vorstehenden Amaurosen kamen noch zwei solcher im Huller Krankenhause zur Beobachtung.

Bleibende Blindheit bei weiten und reactionslosen Pupillen. Trübung und Blässe der Papillen. Oedem der Retina. Albuminurie.

Eine 26jährige Frau, die mit Blei werkmässig in Berührung gekommen war und danach mehrmals auch Kolik, Erbrechen und Kopfschmerzen, besonders im Occiput bekommen hatte, klagte über Sehverlust erst am linken, vier Tage später am rechten Auge. Die Sehstörung begann mit Funken- und Farbensehen. Die Gegenstände erschienen blaugrün gefärbt. Das linke Auge wurde ganz blind, am rechten die Sehschärfe $= {}^4/_{20}$. Die Pupillen waren weit, reactionslos. Die Papillen waren blass und trübe, links mehr wie rechts. Links sah man weisse, vom Centrum ausstrahlende Streifen und hämorrhagische Flecke. Die Retina erschien ödematös. Im Harn war Eiweiss. Besserung konnte durch Jodkalium und Strychnin nicht erzielt werden. Beide Augen wurden blind durch doppelseitige Atrophie[2]) (Fig. 70).

Fig. 70.



——— Weiss
– – – – Roth
–.–.– Grün

Diplopie, der vollständigen und unheilbaren Blindheit vorangehend. Weisse Papillen, verengte Gefässe.

Ein 16jähriger Arbeiter, der mit Bleifarben hantirte, bekam nach zwei Jahren Diplopie mit Kopfschmerzen, Kolik und Erbrechen, und das Sehver-

1) Lunn and Elliot, l. c.
2) Folker, l. c.

mögen nahm ab bis zur völligen Blindheit nach sechs Wochen. Er hatte Funken- und Farbensehen — letzteres für Grün für einige Zeit. Die Pupillen waren weit, reactionslos.

Die Papillen waren sehr weiss und die Arterien verengt zu weisslichen Fäden. Es bestand etwas Albuminurie und ein Bleisaum. Die Retina erschien überall blass, besonders an der temporalen Seite[1]).

Blindheit nach langer Beschäftigung mit Bleiglasuren und vorangegangenen andersartigen Bleisymptomen. Funkensehen. Weisse Papillen, enge Gefässe.

Ein 18jähriges Mädchen, das mit Bleifarben arbeitete, bekam nach drei Jahren Kopfschmerzen, Erbrechen und plötzlichen Verlust des Sehvermögens, der beim Erwachen am Morgen bemerkt wurde. Sie hatte Funkensehen von verschiedener Farbe, manchmal roth, manchmal weiss. Die Papillen waren ausnehmend weiss, Retina blass, Gefässe verengert.

Ein anderes, ebenso altes Mädchen, das in derselben Abtheilung beschäftigt war, litt zehn Monate lang an Kolik, Kopfschmerzen und Erbrechen, dann folgte Abnahme des Sehvermögens, und in zwei Monaten war sie blind. Die Papillen erschienen weiss, die Gefässe sehr verengt, die Retina sehr blass, besonders an der nasalen Seite.

In beiden Fällen war weder durch Jodkalium- noch durch Strychnininjectionen eine Besserung zu erzielen[2]).

Bleiamblyopie. Verlust des Farbensinnes. Atrophie der Papillen. Chorioiditis. Veränderungen der Art. centralis. Retinalblutungen.

Ein 39jähriger, mit Bleisaum versehener Hausmaler wurde vor $3^1/_2$ Jahren wegen Bleikolik behandelt. Seit dieser Zeit leidet er an den Augen. Seine Sehschärfe ist sehr beträchtlich herabgesetzt, und der Farbensinn vollständig geschwunden. Die Pupillen sind sehr erweitert, reagiren wenig auf Licht und besser auf Accommodation. Es besteht kein Nystagmus, dagegen 2—3 oscillatorische seitliche Bewegungen (mouvements oscillatoires de latéralité). Eiweiss fehlt im Harn.

Ophthalmoskopisch findet man die Papillen schneeweiss, aber scharf contourirt, die Arterien normal, die Venen etwas erweitert. Im linken Auge weist der untere nasale Ast der Arteria centralis auf eine gewisse Strecke an Stelle zweier rother Streifen und eines centralen weissen Kanals, einen centralen rothen Kanal und zwei seitliche wachsbleiche Streifen auf. In demselben Auge besteht eine ausgedehnte Atrophie der retinalen und chorioidalen Elemente in der Umgebung der Macula. Die Gestalt dieses atrophischen Fleckes ist unregelmässig. Auf seinem weissen Grunde finden sich einzelne, zerstreute, schwarze oder tabakfarbige Stellen — nach Ansicht der Verfasser die Folgen von Blutungen. Sie stammen nicht von Chorioidalpigment her; denn dies erkennt man um die atrophischen Stellen herum als Ausdruck einer Chorioiditis[3]).

Die Beobachter nahmen an, dass die Papillen-Atrophie sich nur durch eine Veränderung der Wände derjenigen Gefässe, die den Opticus

---

1) Folker, l. c.
2) Folker, l. c.
3) Parisotti et Melotti, Recueil d'Ophthalmol. 1885. p. 520.

ernähren, und nicht durch Neuritis ausgebildet habe — wofür aber kein anderer Beweis als das ophthalmoskopische Bild der nicht neuritischen Atrophie erbracht werden konnte.

Ohne nähere Angaben wurde gelegentlich mitgetheilt, dass ein Bleikranker erblindet sei durch beiderseitige Neuritis optici, welche zur Atrophie führte[1]).

Eine Frau, die mit Blei in einer Fabrik viel gearbeitet und viel dadurch gelitten hatte, wurde vollständig blind, und beide Nervi optici zeigten ausgesprochene Symptome einer Sehnervenatrophie, wie sie einer Neuritis optici folgt[2]).

Plötzlich eintretende Bleiamaurose nach lange vorangegangener Kolik, cerebralen Symptomen und Lähmung. Blitzartige Lichtempfindungen im Auge. Atrophie der Nervi optici. Gefässverengerung.

Einundzwanzig Monate vor der Aufnahme in das Krankenhaus war eine Kranke in eine Bleiweissfabrik eingetreten, musste dieselbe nach acht Monaten wegen Bleikolik verlassen, trat später wieder für zwei Monate in die Arbeit, bis ein verstärkter Anfall sie daraus vertrieb.

Sie war zwei Tage lang bewusstlos. Danach schwanden die Magensymptome (Erbrechen, Schmerzen etc.), und dafür traten Kopfschmerzen ein, die sie fünf Wochen an das Bett fesselten. Wegen ihrer Armuth musste sie danach wieder mit Unterbrechungen arbeiten, bis Lähmung der Hände eintrat, und plötzlich Dunkelheit und nebliges Sehen, und bald darauf Blindheit sich einstellte.

Die Lähmungssymptome schwanden im Krankenhaus, die Blindheit blieb. Nach einiger Zeit hatte sie zeitweilig blitzartige Lichtempfindungen, die in beiden Augen nach allen Richtungen herumschossen und bei geschlossenen wie offenen Augen empfunden wurden. Später erschien der Augenhintergrund vascularisirter und die Kranke glaubte etwas sehen zu können.

Beide Nervi optici waren atrophisch, Arterien und Venen waren in Zahl und Caliber verringert. Es bestand keine Exsudation[3]).

Vollständige Blindheit, in langsamer Entwicklung nach Kolik entstanden. Atrophia N. optici. Becherförmige Vertiefung der Papillen. Verödung der Gefässe.

Eine 19jährige Arbeiterin in einer Bleiweissfabrik bekam nach einer sechsmonatlichen Beschäftigung Bleikolik, und nachdem diese sich gebessert und sie wieder die Arbeit aufgenommen hatte, Trübung des Sehens und Kopfschmerzen, die sie nöthigten wieder in ein Krankenhaus zu gehen, wo sie Krämpfe und Delirien bekam. Diese besserten sich, aber nicht das Sehvermögen.

Zur Zeit des Berichtes konnte sie nicht Hell von Dunkel unterscheiden.

---

1) Nagel, Ophthalm. Jahresber. 1872. S. 374.

2) Soelberg Wells, Treatise on the diseases of the eye, third edit. Lond. 1873. p. 461.

3) Reid, The Glasgow Med. Journ. Vol. VIII. 1876. p. 567.

Sie war vollkommen blind. Als Ursache ergab sich Atrophia Nervi optici in beiden Augen. Die Papillen waren becherförmig vertieft und die Gefässe verödet[1]).

Blindheit. Doppelseitige Papilloretinitis mit Ausgang in Atrophie. Verengte Netzhautgefässe.

Ein 17jähriges Mädchen hatte seit vier Jahren in einer Schriftgiesserei gearbeitet und war in drei Monaten an Bleikolik, Kopfschmerzen und Sehstörung erkrankt. Die seit etwa einem halben Jahre fortgebliebenen Menses waren seit 14 Tagen wiedergekehrt.

$$SR = 0;\ SL = \frac{1}{\infty}$$

Beiderseits sah man die Netzhautgefässe eng, die Papille bläulich weiss, die Macula von heller Punktgruppe eingenommen. Zwischen Macula und Papille fanden sich zarte, weissliche, verticale, etwas verästelte Streifen[2]).

Noch in einem anderen Falle fand sich eine unheilbare Bleiamaurose durch Papillitis (regressive weissliche Stauungspapille[2])). Der Harn scheint in beiden Fällen nicht auf einen Eiweissgehalt geprüft worden zu sein.

Blindheit im Anschlusse an Symptome der Encephalopathia saturnina. Weisse Atrophie der Papillen.

Ein 14jähriges Mädchen, das als Packerin in einer Garnfärberei beschäftigt war, nahm dort Blei und wohl auch Arsen auf. Sie litt an anfallsweise auftretendem Erbrechen und Kopfschmerzen, hatte einen Bleisaum, phantasirte zeitweilig, sprach incohärent, konnte nicht gehen, erkannte nach ihrer Einlieferung in das Krankenhaus ihre eigene Mutter nicht, und delirirte dort etwa 5 Wochen lang.

Gehör und Gesicht waren gestört; während das erstere sich besserte ging das letztere unwiderruflich verloren. Einen Monat nach der Aufnahme ergab die ophthalmoskopische Untersuchung weisse Atrophie beider Papillen[3]).

Encephalopathia saturnina. Gesichtsfeldstörungen. Einseitiger Strabismus convergens. Verengerung der Arterien, geschlängelte Venen. Papillengrenzen verschwommen. Exsudation in die Netzhaut. Rückfall nach relativer Wiederherstellung. Beiderseitige neuritische Atrophie.

Ein 30jähriger Arbeiter in einer Bleiweiss- und Mennigefabrik bekam nach acht Wochen seiner Thätigkeit eine Bleikolik, welche drei Wochen dauerte. Nach Wiederaufnahme der Arbeit stellte sich in zwei Wochen die Kolik wieder ein. Nachdem er überhaupt $5\frac{1}{2}$ Monate mit Blei gearbeitet hatte, wurde er bewusstlos, darauf war er drei Monate lang krank an Kolik, Kopfschmerzen, Delirien, Krämpfen. Es bestand ausserdem Strabismus convergens links. Sechs Wochen später befiel ihn eine erhebliche Umnebelung des Gesichtsfeldes, so dass er sich nicht allein bewegen konnte. Nach fünf weiteren Monaten, während deren vorübergehend Besserung eintrat, fand man Bleisaum, kachek-

1) Robertson, Glasgow Medic. Journ. 1878. May. p. 235.
2) Hirschberg, Berl. klin. Wochenschr. 1883. No. 35.
3) Robertson, Journ. of Mental Science. 1887. Vol. XXXII. p. 217.

tisches Aussehen, den Urin ohne Eiweiss, Tremor, keine Muskelstörungen an den Augen.

$$SR = {}^{15}/_{70},\ SL = {}^{15}/_{200}.$$

Das Gesichtsfeld war rechts auf 40°—50° im Allgemeinen eingeschränkt, nur oben innen auf 20°, links oben aussen und unten innen auf 10°—20°, im Uebrigen auf 25°. Die Pupille war links mässig erweitert, bei träger Reaction, rechts war sie normal.

Ophthalmoskopischer Befund: Links Papillengrenzen verschwommen, besonders medial, weissliche Verfärbung, besonders temporal, Arterien ausserordentlich dünn, Venen breiter und geschlängelt, besonders ein gerade nach unten gehender Ast, welcher vollkommene Schlingenbildung zeigte, ohne Ueberschreitung der physiologischen Breite. Die kleinen Gefässe auf der Papille waren geschwunden.

In nächster Umgebung der Papille zeigten sich punktförmige fettglänzende Exsudate in der Netzhaut, meist auf den Gefässen, in der Chorioidea eine concentrische strichförmige, gelbliche Zeichnung, besonders in der Umgebung der Papille, anscheinend Epithellücken. Rechts waren diese Veränderungen weniger ausgeprägt. Es bestanden Kopfschmerzen.

Therapie: Haarseil in den Nacken. Jodkalium und Schwefelbäder.

Die Kopfschmerzen schwanden darauf, das Sehvermögen stieg rechts rapide, links langsamer. Zugleich traten rechts unter fortschreitender Klärung des Papillenrandes weisse Streifen zu beiden Seiten der Venen auf, besonders an der unteren Papillenhälfte. Netzhautexsudate erschienen jetzt auch rechts. Nach mehrwöchentlicher Behandlung wurde der Kranke entlassen mit

$$SR = 1 \text{ und } SL = {}^{15}/_{100}.$$

Nach mehr als vier Jahren stellte sich der Mann wieder vor, nachdem er kürzlich eine Myelomeningitis durchgemacht hatte mit Lähmung der unteren Gliedmaassen, welche sich vollständig zurückbildete. Seit vier Jahren war er nicht mehr in der Bleifabrik. Das Sehvermögen sank seit der letzten Krankheit sehr. Jetzt war

$$SR = {}^{20}/_{70},\ SL = \text{Finger in 13 Fuss}.$$

Das Gesichtsfeld war rechts concentrisch eingeengt um etwa 20°, links um etwa 35°. Dazu bestand ein sectorenförmiger Defect unten innen bis auf 5°. Farben wurden links nicht mehr erkannt, rechts waren die Grenzen: Grün bei 5°, Roth bei 8°, Blau bei 12°.

Ophthalmoskopischer Befund: Beiderseits ausgesprochene neuritische Atrophie mit Pigmentmaceration an der Macula.

Therapie: Anfangs Jodkalium, dann Argentum nitricum. Nach zwei Jahren war

$$SR = {}^{6}/_{60},\ SL = \text{Finger in 4 Fuss}.$$

Sonst wurde derselbe Befund aufgenommen.

Nach wiederum zwei Jahren bestand ein sehr gutes Allgemeinbefinden und blühendes Aussehen. Es wurde nur über leichte Schwäche in den Beinen geklagt.

$$SR = {}^{6}/_{18},\ SL = \text{Finger in 4 Fuss}.$$

Lichtsinn R = 55°, L = über 90°. Der Farbensinn war qualitativ rechts normal, links = 0, d. h. der Kranke unterschied die Farben nur nach ihrer Helligkeit als Weiss, Grau bis Schwarz. Das Gesichtsfeld war rechts auf 20° bis 30° eingeschränkt, die Farbengrenzen entsprechend noch mehr. Das linke Gesichtsfeld war auf 5° verkleinert.

Ophthalmoskopischer Befund: Beiderseits neuritische Atrophie, aber

die Grenze verhältnissmässig nur wenig verschwommen. Rechts eine nach unten ziehende Vene, mit weisser Einscheidung. Pigmentmaceration an der Macula[1]).

Blei-Amaurose allmählich entstanden. Verengerung der Arterien. Schwellung, beziehungsweise weissliche Verfärbung der Papillen. Nach sechs Jahren Nystagmus rotatorius. Atrophie beider Papillen.

Ein 31jähriger Arbeiter bemerkte nach ein Jahr langer Beschäftigung in einer Bleiweissfabrik, eine Abnahme des Sehvermögens unter Kopfschmerzen und Erbrechen. Vorher hatte er zuweilen leichte Kolik.

Bei der Untersuchung zeigten sich Bleisaum und Tremor saturninus. Der Urin war normal. Beide Pupillen waren weit und starr. Ophthalmoskopisch erkannte man rechts eine weisslich verfärbte, abgeschwollene Papille mit verschwommenen Grenzen: die Arterien waren dünn, mit weissen Einscheidungen, die Venen breit. An der Macula sah man weissliche fettglänzende Stellen. Links war die Papille noch etwas geschwollen, die Gefässe breiter. Hier und da zeigten sich kleine Extravasate. Die Macula war so wie rechts.

SL = Fingerzählen in einem halben Fuss, SR = Lichtschein, ohne Projection.

Behandlung: Links Blutentziehung, rechts Strychnininjection, innerlich Jod-Jodkalium. Im nächsten halben Jahre erfolgte allmähliche Besserung. Finger wurden auf fünf bis sechs Fuss gezählt. Der ophthalmoskopische Befund war unverändert.

Nach sechs Jahren war

SR = 0, SL = Finger in 5 Fuss.

Lichtsinn links = 30°. Die Pupillarreaction war links ziemlich exact, rechts nur consensuell.. Beiderseits bestand Nystagmus rotatorius geringen Grades nur bei Fixation, aber in allen Augenstellungen. Gesichtsfeldgrenzen: aussen und oben innen 20°, sonst 8°—10°. Ophthalmoskopischer Befund: Beide Papillen atrophisch, ihre Grenzen verwaschen: Arterien sehr eng, Venen ohne auffällige Veränderung[1]).

Augenmuskelstörungen und Neuritis durch bleihaltiges Trinkwasser. Uebergang der Neuritis in Atrophie. Heilung der Ophthalmoplegie.

Ein neunjähriger Knabe, der an einem nicht aufgeklärten Fieber litt, bekam Bewegungsstörungen am linken Auge. Bei der Untersuchung erkannte man ausgesprochene, doppelseitige Neuritis des Opticus. Der übrige Fundus war normal, das Sehvermögen sehr vermindert. Am linken Auge waren seitliche Bewegungen unmöglich, und die Bewegung nach unten unvollkommen. Die Bewegung des rechten Auges nach aussen war nur theilweise möglich.

Im weiteren Verlaufe wurden die Augenbewegungen und die Sehschärfe noch schlechter, während typhöse Symptome eintraten. Im Harn wurde Blei gefunden, und deswegen die Annahme eines Hirntumors verlassen. Jodkalium schuf Besserung des Allgemeinzustandes und der Augenbewegung.

1) Stood, l. c. — Bei Feilenhauern wurde nur selten Opticusatrophie beobachtet, neuerdings bei einem 16jährigen feilenschlagenden Knaben (Snell, Ophthalmol. Soc. Unit. Kingd. 1904. 9. june).

aber die Neuritis ging in Atrophie über. Die Sehschärfe war so gering, dass nicht Finger gezählt werden konnten. Blei schwand aus dem Urin.

Die Bleiaufnahme geschah durch das Trinkwasser[1]).

Eine eigenthümliche Auffassung wird mit den folgenden drei Krankengeschichten in Verbindung gebracht. Danach soll dem Blei die Fähigkeit zukommen, bei einer gewissen nicht nur individuellen, sondern auch familiären Disposition eine Sehnerven-Atrophie auszulösen. Es ist dies nichts anderes als eine Variation der Charcot'schen Anschauung, dass jeder fremdartige, auch metallische Einfluss aus einer gewissen latenten Veranlagung zur Nervenerkrankung diese selbst wachrufen könne. Wir theilen diese zu enge Auffassung nicht, wenngleich wir annehmen, dass nicht nur für das Entstehen einer Bleiamaurose, sondern auch jedes anderen Vergiftungssymptomes eine besondere Empfänglichkeit der entsprechenden Organe mitsprechen kann. Das Entscheidende werden in solchen Fällen immer die äusseren Umstände, die Höhe der Dosis, die Art des Giftes, die Dauer und die Art der Aufnahme u. A. m. sein.

So haben auch unter den gegebenen Arbeits- und Aufnahmebedingungen für Blei die drei Familienglieder der folgenden Fälle den toxischen Tribut gezahlt. Ihre nicht mit Blei in Berührung gekommenen Angehörigen hatten deswegen gar keinen Anlass eine Sehstörung zu bekommen, und würden vielleicht sogar, wenn sie anders mit Blei hantirt haben würden, als ihre vergifteten Verwandten, doch keine Amaurose bekommen haben.

Ein 27 Jahre alter Bleiarbeiter klagte über Abnahme der Sehschärfe seit einem Monate. Einige Zeit später hatte er auch ein centrales Scotom für Roth und Grün und Gesichtsfeldeinengung. An Stelle des zuerst normalen ophthalmoskopischen Befundes trat einige Monate später Abblassung der Papillen ein, die Venen waren geschlängelt, die Arterien eng.

Der Bruder, ein 22 Jahre alter Bleiarbeiter, bemerkte etwa ein halbes Jahr später eine schnelle Abnahme des Sehvermögens. Es bestanden keine Zeichen von Bleivergiftung.

$$SR = {}^1/_{60};\ SL = {}^1/_{60}.$$

Von Farben wurde nur Blau erkannt. Die Papillen waren blass und atrophisch.

Der dritte Bruder bemerkte drei Jahre später innerhalb von zwei Wochen eine schnelle Abnahme der Sehschärfe, während vor drei Jahren noch volle Sehschärfe constatirt worden war. Sie betrug ${}^1/_{60}$ beiderseits. Ophthalmoskopisch erkannte man eine Neuritis optici mit folgender Atrophie. Am Zahnfleisch war ein schwacher Bleisaum[2]).

Eine Besserung trat in keinem Falle ein.

1) Wadsworth, Boston med. and surgic. Journ. Vol. CXIII. 1885. II. 6. Aug. p. 134.

2) Rayner Batten, Ophthalm. Review June 1900. Refer. Arch. f. Augenheilkunde. XLII. 4.

Wir hatten Gelegenheit 39 Arbeiter einer Bleihütte im Lahnthale ophthalmoskopisch zu untersuchen. Auf die ätiologische Seite dieser Untersuchungen werden wir unten noch näher zurückkommen. Den Leitern des Werkes und auch den Mitgliedern des Krankenkassenvorstandes war von Augenerkrankungen durch Blei nichts bekannt. Fast sämmtliche Leute hatten Anzeichen von chronischer Bleivergiftung, insbesondere einen Bleisaum. Bei einem älteren Arbeiter fanden sich ausserdem zweifellose Symptome einer Atrophie des Sehnerven. Derselbe, 54 Jahr alt, war seit 26 Jahren an den Oefen beschäftigt, in welchen das Blei aus den Erzen durch verschiedene Proceduren herausgeschmolzen wird. Er hatte früher angeblich gut gesehen, bemerkte aber seit drei Jahren eine Abnahme des Sehvermögens. Sonst war er nicht bleikrank.

Der Mann hatte sämmtliche Zähne verloren bis auf einen im Oberkiefer. Oberhalb desselben hatte das Zahnfleisch einen deutlichen Bleisaum, welcher sich aber nur auf die Breite des Zahnes erstreckte. Sonst fand sich nirgendwo eine Andeutung davon. Die Sehschärfe war rechts $= {}^1/_{40}$ (Punktproben von Guillery) links wurde Finger in 2 m gezählt. Die Aufnahme des Gesichtsfeldes, welche mehrfach sowohl centripetal wie centrifugal wiederholt wurde, ergab stets folgendes Verhalten:

Links war nach aussen vom Fixirpunkt ein schmales farbiges Feld für Roth erhalten. (Punktirte Linie Fig. 71.)

Die ausgezogene Linie in der folgenden Figur stellt die Grenze innerhalb welcher das Quadrat (1 cm) zwar noch gesehen, aber nicht farbig erkannt wurde, dar (Fig. 71). Rechts fehlte die Rothempfin-

Fig. 71.

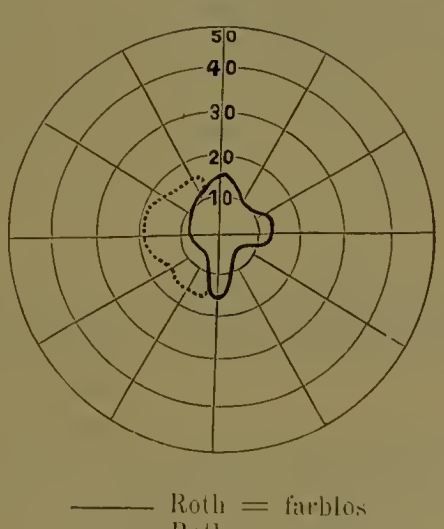

dung gänzlich. Diese Farbe wurde in einem kleinen centralen Bezirke merkwürdiger Weise immer als Grün bezeichnet. Grün wurde beiderseits nur Weiss genannt. Die Weissgrenzen waren ebenfalls bedeutend eingeengt. Blau wurde rechts nur in einem kleinen centralen, links in einem lang ausgezogenen Bezirke erkannt, welcher unten nur wenig den Fixirpunkt überragte (Fig. 72).

Fig. 72.

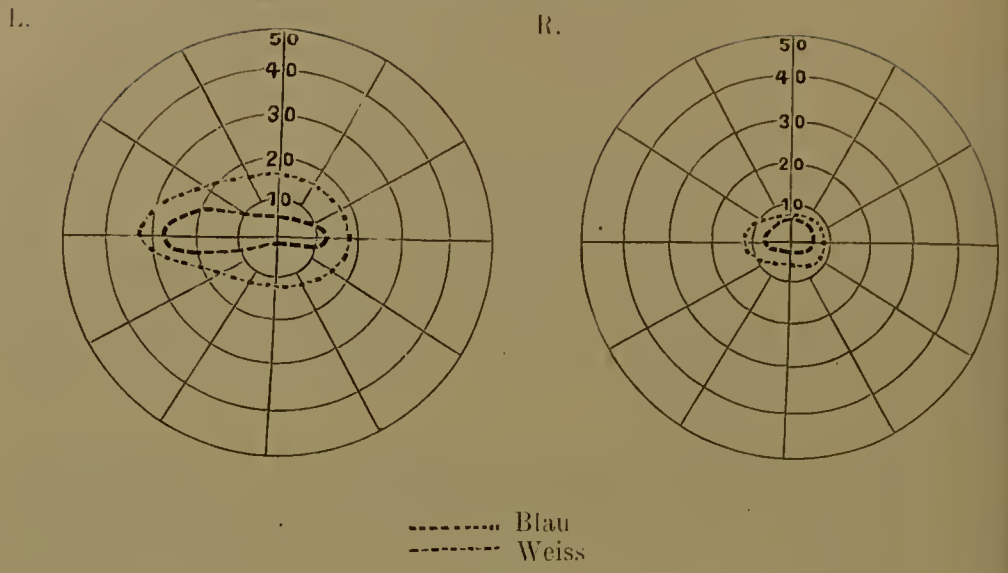

Ophthalmoskopischer Befund: Die Papillen waren in toto abgeblasst, die Arterien eng. Rechts war die Papillengrenze nach oben leicht verschleiert.

Anfallsweise Krämpfe der oberen Gliedmaassen mit Bewusstlosigkeit und Bleikolik. Neuritis optici mit Ausgang in Atrophie.

Ein 25jähriger Anstreicher, der seit zehn Jahren sein Handwerk betrieb, hatte seit ca. $1^1/_2$ Jahren zuweilen anfallsweise Krämpfe an der rechten Hand und dem rechten Arme mit Bewusstlosigkeit. Dieselben dauerten 30—40 Minuten, doch verschlechterte sich jedesmal das Sehvermögen. Während derselben Zeit entstanden mehrfach Anfälle von Bleikolik, bis schliesslich Gubler'sche Plaques auf der Innenseite der Wangen und Kachexie eintraten. Es fand sich anfangs eine Neuritis optici, welche in fast völlige beiderseitige Atrophie überging.

SR = Finger in einem halben Meter, SL = $^1/_{20}$[1]).

c) Ungewisser Ausgang der Bleiamaurose.

In dieser dritten Abtheilung führen wir solche Fälle an, in denen eine Beobachtung des Krankheitsverlaufes aus irgend einem Grunde nicht möglich war, oder eine Angabe über das Endergebniss fehlt.

Bleiamblyopie, einseitig beginnend. Photopsie. Zweifelhafte Prognose.

Ein Maler, der Kolik schon frühzeitig überstanden hatte, bekam anhaltende Schmerzen im Hinterkopfe und den Gliedern, unvollständige Lähmung der unteren Gliedmaassen, Oedeme, Albuminurie und allmähliche Abnahme der intellectuellen Fähigkeiten und des Sehvermögens. Er sah besonders mühsam am Abend mit dem zuerst angegriffenen rechten Auge. Schliesslich wurden die Sehstörungen so stark, dass Arbeitsunfähigkeit eintrat. Die Pupillen waren erweitert. Beim Sehen erschienen Lichtkreise. Lesen war unmöglich. Die anderen Sinne waren ungestört. Das Sehvermögen besserte sich im Gegensatze zum Allgemeinzustande nicht[2]).

1) Levalier, Société française d'Ophthalm. 6. Mai 1903.

2) Danjoy, Arch. génér. de Médec. 6. Sér. 3. 1864. p. 408.

Bleiamblyopie mit fast negativem ophthalmoskopischen Befund, starker Gesichtsfeldbeschränkung und Farbenstörungen.

Ein 29jähriger Arbeiter litt seit einem halben Jahre an Sehstörung und Bleikolik.

SR = Sn LXX in 15 Fuss, SL = Sn C in 15 Fuss. Beiderseits Sn V in 5 Zoll.

Der Spiegelbefund war normal bis auf eine leichte Netzhauthyperämie. Roth wurde beiderseits als Grün bezeichnet, Grün als Gelb. Blau wurde richtig nur in einem Bezirke von 10° erkannt. Beiderseits bestand hochgradige Gesichtsfeldbeschränkung: links auf 15—20°, rechts auf 20—30°. Später wurde der Kranke nicht mehr untersucht[1]).

Bleiamblyopie mit Accommodationsschwäche, Gesichtsfeldbeschränkung. Negativer ophthalmoskopischer Befund.

Ein 37jähriger Arbeiter in einer Bleiweiss- und Mennigefabrik, nicht Trinker, bekam nach etwa einem Monat Kopfschmerzen und Kolikanfälle, alsdann Muskel- und Gelenkschmerzen. Zwei Monate später stellte man Unsicherheit und Schwäche in den Armen, trotz bereits vierwöchentlichem Fernbleiben aus der Fabrik fest. Erst etwa fünf Monate nach Beginn der Beschäftigung traten die ersten Sehstörungen auf: Nebligsehen und schnelle Ermüdung. Es bestand eine auffällige Abmagerung.

Bei der Untersuchung fanden sich kachectisches Aussehen, Bleisaum, Muskelschwund, besonders an den Streckseiten der Vorderarme, Herabsetzung des Gefühls daselbst und im Gesicht. Der Urin war normal.

$$SR = 1,\ SL = {}^{6}/_{12}.$$

Lichtsinn rechts = 7°, links = 9° (an der Masson'schen Scheibe). Punctum proximum = 9 Zoll. Das Gesichtsfeld war allenthalben um ca. 20° eingeengt, Farbengrenzen entsprechend. Weiss wurde in der Peripherie in einer 15—20° breiten Zone zuerst als dunkle Bewegung erkannt, dann als Grau, schliesslich als Weiss. Aehnlich verhielt es sich mit den Farben. Der ophthalmoskopische Befund war normal.

Die empfohlene Therapie, bestehend in Jodkalium, Milch und Bewegung im Freien, wurde vom Patienten nicht durchgeführt. Nach einigen Monaten war

$$SR = {}^{6}/_{12},\ SL = {}^{6}/_{18}.$$

Punctum proximum = 9 Zoll. Nur mittlerer Druck wurde gelesen. Lichtsinn rechts = 15°, links = 18°, binocular = 12°. Der Farbensinn war qualitativ von Anfang an normal.

Das Gesichtsfeld für Weiss war R $\frac{35.\ 37.\ 50.\ 54.\ 54.\ 50.\ 45}{45.\ 40.\ 40.\ 45.\ 40.\ 35.\ 35}$

Das Gesichtsfeld für Weiss war L $\frac{35.\ 33.\ 40.\ 45.\ 40.\ 40.\ 40}{40.\ 50.\ 60.\ 60.\ 50.\ 40.\ 35}$

Die Grenze für Grün war beiderseits bei 10°, für Blau zwischen 15° bis 20°. Das Verhalten der Peripherie war unverändert, der ophthalmoskopische Befund normal. In letzter Zeit bestanden viel Kopfschmerzen. Der Kranke blieb aus der Behandlung fort[2]).

1) Hirschberg, l. c.

2) Stood, l. c.

Bleiamblyopie mit fast gänzlicher Accommodationslähmung, Einengung des Gesichtsfeldes und Herabsetzung des Lichtsinnes. Halbseitige Störung des Farbensinnes.

Ein 52 Jahre alter Fabrikmeister in einer Drahtseilfabrik war stets in geschlossenem Raume beschäftigt, in welchem die Kabeldrähte mit Bleifutter umgeben wurden. Er war nie krank, bis vor einem Jahre. Seitdem hatte er Stirnkopfschmerz und immer wallenden Nebel vor den Augen. Lesen und Schreiben war schon lange unmöglich. Seit einem Jahre zitterten die Hände.

Untersuchungsbefund: Sehr kachectisches Aussehen, Bleisaum, süsslicher Foetor ex ore. Augenbewegungen, Pupillarreaction etc. waren normal.

Ophthalmoskopischer Befund + 1,0 D. Es waren die Papillen beiderseits abnorm geröthet, die Venen stark gefüllt und geschlängelt und wohl dreimal so dick als die normalen Arterien, die Papillengrenzen scharf.

SR = $^6/_{18}$ mit + 1,0 D, SL fast $^6/_{18}$ mit + 1,0 D.

Es bestand fast völlige Accommodationsparalyse. Lichtsinn rechts und binocular = 60°, links = 70°. Der Farbensinn war qualitativ normal, nur wurden links kleine Fleckchen von Grün nicht erkannt, sondern grau gesehen und ebenso schwache Nüancen von Grün zu Grau gelegt. Das Gesichtsfeld war sehr eingeschränkt für Weiss und Farben. Weiss wurde überhaupt nicht mehr als Weiss gesehen, sondern als Grau, und an der Peripherie nur als Bewegung erkannt. Die Weissgrenzen lagen rechts zwischen 22° und 25°, links zwischen 20° und 22°, die Farbengrenzen für Grün bei 5°, Roth bei 10°, Blau bei 15°, links noch etwas enger. Der Kranke blieb aus der Behandlung fort[1]).

Abnahme des Sehvermögens. Leichte concentrische Gesichtsfeld-Einschränkung.

Ein 35jähriger Bleilöther klagte über Kraftlosigkeit in den Gliedern, Müdigkeitsgefühl, fasciculäre Muskelzuckungen, Ohrensausen und zuweilen Abschwächung des Sehvermögens. Bleisaum. Die Muskelstörungen nahmen zu und bestanden nach einem Jahre noch. Die Aufnahme der Gesichtsfelder ergab eine schwache concentrische Einengung besonders rechterseits[2]).

Der folgende Fall[3]) ist durch eine eigenthümliche einseitige Chorioidealaffection ausgezeichnet, welche aber wohl nicht auf das Blei zurückgeführt werden kann.

Es handelte sich um ein 20jähriges Mädchen, welches in derselben Färberei arbeitete wie die oben erwähnte Patientin desselben Beobachters. Sie wurde ebenfalls leidend und bekam plötzlich anfallsweise Krämpfe.

Augenbefund: Beide Optici waren blass, aber nicht ausgesprochen atrophisch. Links war ein Streifen atrophischer Chorioidea, welcher sich nach oben und aussen, entlang den Gefässen erstreckte. Der Augenhintergrund war unregelmässig pigmentirt und besät mit weissen Flecken an verschiedenen Stellen, besonders nach der Peripherie zu. Das Sehvermögen dieses Auges war herabgesetzt und beschränkt auf den oberen Theil des Gesichtsfeldes. Dieser Zustand änderte sich nicht.

1) Stood, l. c.

2) Karcher, Correspondenzbl. f. schweiz. Aerzte. 1. Mai 1898. S. 263.

3) Robertson, l. c.

Achromatopsie und Dyschromatopsie nach vorangegangenen Bleikoliken. Einengung der Gesichtsfelder. Störung von Geruch, Geschmack und Gehör.

Ein 42jähriger Buchdrucker bekam schon vor seinem 20. Lebensjahre leichte Bleikoliken, im 20. einen apoplektischen Anfall, der linksseitige Lähmung zurückliess, einige Jahre später starke Koliken, während deren sich die schon geschwundenen Lähmungen wieder einstellten, danach Krämpfe. Geruch und Geschmack waren links aufgehoben, rechts herabgesetzt. Gehör gemindert.

An den Augen war beiderseits eine concentrische Einschränkung der Gesichtsfelder mit Achromatopsie und Dyschromatopsie feststellbar. Links wurde nur Roth bestimmt erkannt; Blau und Grün wurden verwechselt. Grün wurde auch rechts central nicht erkannt.

Die Beweglichkeit der Augäpfel war nach allen Seiten frei. Die Pupillen reagirten gut auf Licht[1]).

Papillaratrophie bei einer Encephalopathie ohne Albuminurie.

Eine 18jährige Arbeiterin mit bleihaltigen Farben erkrankte mit Kolik, Kopfschmerzen, Somnolenz, epileptischen Anfällen, halluciuatorischer Verwirrtheit und anderen Symptomen der Encephalopathia saturnina. Die ophthalmoskopische Untersuchung ergab: Matte Färbung der oberen Theile beider Papillen, leichte atrophische Veränderung an den äusseren Theilen beider Papillen und leichte circumpapilläre Chorioidealveränderungen. Die Augenbewegungen waren frei. Der Harn enthielt kein Eiweiss[2]).

Die Bleiamaurose wurde in einem Falle auch mit rechtsseitiger Hemiplegie verbunden beobachtet. Der Augenhintergrund war normal[3]).

Bleiamblyopie nach Koliken und zeitweiligen cerebralen Symptomen. Doppeltsehen. Ophthalmoplegia externa. Verwaschene Papillen. Chorioidealveränderungen.

Ein 49jähriger Maler, der 16 Jahre im Gewerbe stand, hatte zuerst vor sechs Jahren, und zuletzt vor sechs Wochen kolikartige Schmerzen. Vor drei Jahren fiel er an einem Morgen vor Schwindel hin, blieb eine halbe Stunde bewusstlos und hatte dann für zwei Tage Kopfschmerzen. Seitdem bestanden Doppeltsehen und gelegentliche Schwindelanfälle. Drei Wochen nach dem letzten Anfalle drehte sich das linke Auge nach aussen, und das linke Lid sank herunter.

Befund. SL $= {}^2/_5$, nicht durch Gläser gebessert. Mit $+$ 3 D las er Jäg. 1.

Es bestand eine complete Ophthalmoplegia externa, mit Ausnahme des Rectus externus und möglicher Weise des M. obliquus superior. Die Pupillarreflexe beider Augen auf Licht und Accommodation waren träge. Ophthalmoskopisch waren sehr wenige Veränderungen erkennbar. Die Umrisse der Papillen waren nicht scharf: sie hatten ein wolliges Aussehen. Chorioidealpigment war fleckweise auf dem Fundus zerstreut.

SR $= {}^2/_3$. Jäg. 1 leicht gelesen mit $+$ 3 D.

Beide Gesichtsfelder waren eingeengt[4]) (Fig. 73).

1) Westphal, Ueber Encephalopathia saturn. Dissert. 1888.
2) Westphal, l. c.
3) Gerhardt, Generalversammlung d. Aerzte in Unterfranken. 1877.
4) C. Wood, Med. News. Vol. LXX. 29. May 1897. p. 700.

Fig. 73.

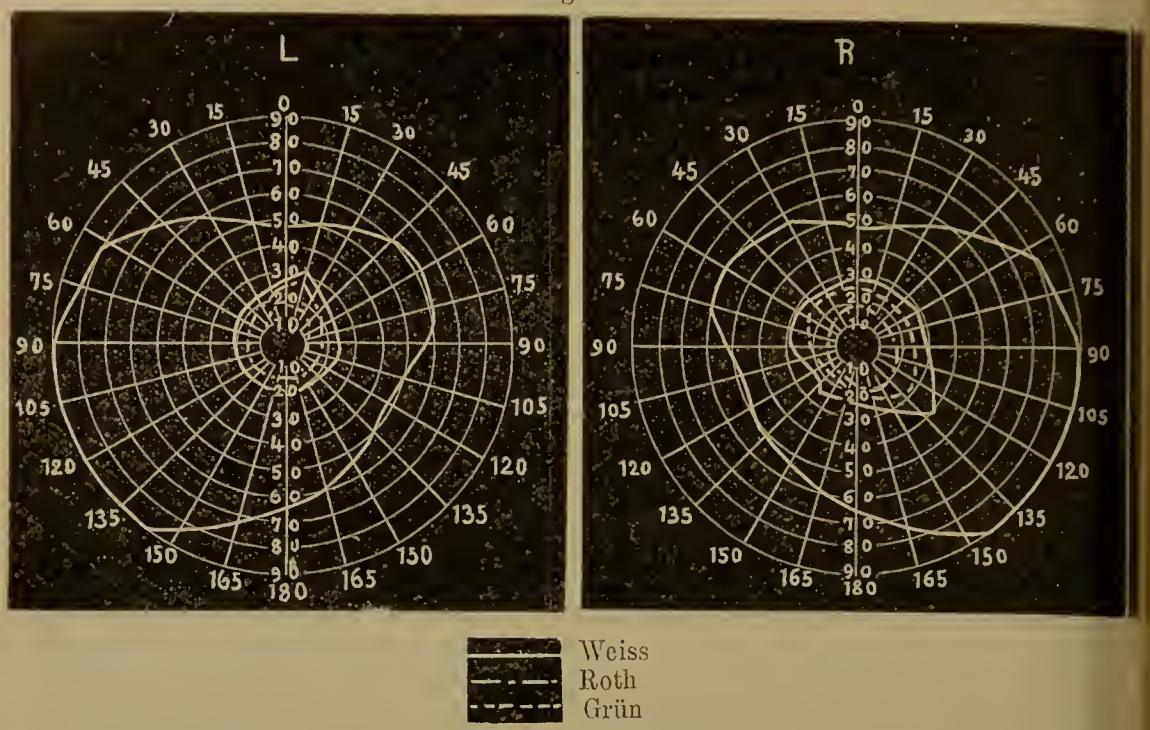

Schwellung der Papille in Folge von Bleineuritis. Veränderungen des Gefässcalibers der Netzhautgefässe.

Bei einem 58jährigen Büchsenmacher wurde eine Schwellung der Papille in Folge von Bleineuritis gesehen, welche sich von der gewöhnlichen Stauungspapille bei Hirntumor und Meningitis durch besondere Durchsichtigkeit des Gewebes unterschied, obwohl weder Blutungen noch Degenerationsherde in Papille und Retina fehlten, ferner dadurch, dass die die pilzförmige Excrescenz der Sehnervenpapille begrenzende Netzhaut noch in grösserem Umkreise ödematös geschwellt war. Das Oedem trat also auffallend in den Vordergrund. Die Netzhautgefässe waren verdickt und zeigten unregelmässige Einengungen ihres Calibers[1]).

Voraussichtlich bleibende Sehstörung, verschieden stark auf beiden Augen.

Doppelseitige Amaurosis bestand seit zwei Jahren bei einem Manne, der drei bis vier Jahre in Bleifactoreien gearbeitet hatte und mehrmals in dieser Zeit viele Wochen bleikrank darnieder lag.

Grosse Gegenstände wurden trübe gesehen, rechts schlechter als links[2]).

Bei einer 35jährigen Dame, welche ein Haarfärbemittel mit essigsaurem Blei benutzte, fand sich eine eigenthümliche Trübung des Glaskörpers bei dünnen Retinalarterien, kupferfarbiger Reflex der Papille und graue Verfärbung der Netzhaut.

$SR = {}^1/_7$, $SL = {}^1/_2$[3]).

1) Elschnig, l. c.
2) Hutchinson, Ophthalmic Hosp. Rep. Vol. IX. 1879. p. 335.
3) Rampoldi, Annal. di Ottalm. XVI. 1887. p. 421 (Ophth. Jahr.-Ber. f. 1887).

Ueber einen der seltenen Fälle von ausschliesslich einseitiger neuritischer Bleiaffection des Auges zugleich mit Veränderungen des Glaskörpers, können wir leider nicht mehr als diesen Befund angeben[1]).

Die folgende Mittheilung ist so dürftig, dass es nicht möglich ist, sie den übrigen Beobachtungen einzureihen.

Ein Schriftsetzer, der mit neuen Lettern arbeitete, bekam accommodative und retinale Asthenopie. Er hatte einen Bleisaum und intestinale sowie musculäre Bleisymptome[2]).

d) Ausgang in den Tod.

Die folgenden Beobachtungen geben von tödtlichen Ausgängen schwerer Bleivergiftungen Kunde, in denen die Entwicklung der Amaurose unterbrochen wurde.

Bleiamblyopie nach vielmaliger Kolik. Parese der Gliedmaassen. Tod durch Encephalopathie.

Ein Bleiarbeiter, der zehnmal die Bleikolik überstanden hatte, wurde zehn Jahre später von Kopfschmerzen, Erbrechen, lähmungsartiger Schwäche der unteren Gliedmassen, ödematöser Anschwellung des Gesichtes und Sehstörungen befallen. Er sah wie durch einen Nebel. Die Pupillen waren verengt. Nach einigen Tagen war der Blick starr und die Sehstörung ausgesprochener. Es gesellten sich bald Krämpfe, Delirien u. A. m. hinzu, die den Tod veranlassten[3]).

Neuritis optici. Grauweisse Trübung der Papillen. Encephalopathia saturnina. Tod. Blei im Gehirn.

Ein 21jähriger, sieben Jahre in einer Bleifabrik thätig gewesener Mann wurde am 5. September in das Krankenhaus aufgenommen. Er klagte über Kopfschmerzen, Verstopfung, Brechen und Koliken. Die letzteren hatte er schon mehrfach überstanden. Es fand sich ein Bleisaum.

Die ophthalmoskopische Untersuchung ergab eine deutliche doppelseitige Neuritis optici. Die Papillen hatten ein grauweisses, glänzendes Aussehen (glistening appearence). Die Trübung verdeckte Theile der grossen Gefässe und die Ränder der Papillen, und dehnte sich in einer unregelmässigen Begrenzungslinie in die benachbarte Retina aus. Arterien und Venen waren weiter als normal, Hämorrhagien fehlten.

Der Kranke wurde bald benommen, dann delirirte er und verfiel in Coma. Bewusste Zustände wechselten mit bewusstlosen und Delirien. Am 14. September traten Convulsionen ein. Er wurde vollständig blind und starb am 20. September.

Im Gehirn wurde Blei gefunden[4]).

1) Noyon, Congrès de la Soc. ophthalmologique de Hollande. 1898. ref. in Archives d'Ophthalmol. 1898. p. 670.

2) de Lantsheere, Annales d'Oculistique Tom. CXXIII. 1900. p. 145.

3) Beer, Oestreich. med. Wochenschr. 1841. No. 35. S. 817.

4) Atkinson, The Lancet. 1878, 1 June. p. 784.

Bleiamblyopie bei Hemiplegie und Extensorenlähmung. Neuritis. Perivasculitis der Arterien. Netzhauttrübung und Netzhautblutung.

Ein 34jähriger Maler wurde wegen eines schweren apoplectischen Anfalles in Behandlung genommen, nachdem er früher schon sechsmal an Bleilähmung gelitten und auch ausserhalb der Klinik mehrfach epileptiforme Anfälle durchgemacht hatte.

Aufnahmebefund: Es bestand eine vollständige linksseitige Hemiplegie und Extensorenlähmung (?). Der Urin war eiweisshaltig; Oedeme fehlten auch im weiteren Verlaufe. Nach acht Monaten fand die erste ophthalmoskopische Untersuchung statt. Der Kranke klagte über Schwachsichtigkeit, deren Beginn nicht genau angegeben werden konnte. Eine genaue functionelle Prüfung war nicht möglich. Mit dem rechten Auge konnte nur grössere, links auch gewöhnliche Druckschrift gelesen werden. Es fand sich rechts eine ausgesprochene Neuritis, eine sehr stark geröthete, doch nicht prominente Papille, mit etwas verschwommenen Rändern und stellenweise Perivasculitis an grösseren Arterien, während die Venen unverändert waren. Es fanden sich keine Herde wie bei Retinitis albuminurica. In nächster Nähe der Papille sah man eine grauliche Trübung der Netzhaut und stellenweise streifenförmige Blutungen. Am Tage nach der Untersuchung kam wieder ein epileptiformer Anfall mit Bluthusten. Nach vier Tagen erfolgte der Tod[1]).

Ebenso wie an die vorige Beobachtung sich anatomische Untersuchungen anschliessen, so auch an eine andere, in der es sich um einen bleikranken 54jährigen Schriftsetzer handelte, der an den Prodromen des Glaucoms litt, eine saturnine Neuritis optici ohne dauernde Schädigung der Sehkraft bekam und nach einigen Wochen apoplectisch starb[2]). Die Ergebnisse werden weiter unten besprochen werden.

Anästhesie an Cornea und Conjunctiva. Neuritis optici nach Krämpfen und Sopor. Tod. Blutungen im Gyrus uncinatus.

Ein 35jähriger Anstreicher erkrankte an Saturnismus mit Kopfschmerzen, Schwindel, epileptischen Krämpfen, Erbrechen und Somnolenz.

Im Sopor war die Pupillen-Reaction aufgehoben. Berührung der Conjunctiva und Cornea löste keinen Reflex aus. Es bestand eine leichte Neuritis optici, die, wie mikroskopisch post mortem festgestellt wurde, vornehmlich den papillaren Theil des Opticus betraf. Beiderseits waren die Papillen grauröthlich getrübt. Die Trübung beschränkte sich auf die Papillen, deren Grenzen verwischt erschienen. Die Gefässe waren normal, die Augenbewegungen frei, die Pupillenreaction vorhanden.

Bei der Section fand sich im Gyrus uncinatus eine bohnengrosse Blutung[3]).

Neuritis optici. Lähmung beider Oculomotorii und der Nervi abducentes nach encephalopathischen Symptomen. Bleisaum. Oedem von Gehirn und Rückenmark.

Eine junge Fächermalerin erkrankte circa acht Tage vor ihrer Aufnahme mit heftigen Kopfschmerzen, Erbrechen und epileptischen Krämpfen; auch soll sie zeitweilig verwirrt gesprochen haben. Bei der Aufnahme fand sich

1) Oeller, Archiv f. path. Anat. Bd. LXXXVI. 1881.
2) Pflüger, Bericht d. Univers.-Augenklinik in Bern. 1883.
3) Westphal, l. c. S. 28.

eine stark abgemagerte Frauensperson mit tuberculöser Infiltration der rechten Lungenspitze, ziemlich beträchtlicher Anämie, mässiger Temperatursteigerung von remittirendem Typus. Es bestand ein deutlicher Bleisaum am Zahnfleisch: der Puls war etwas stark gespannt und mässig verlangsamt, der zweite Aortenton leicht accentuirt. Das Sensorium war leicht benommen. Es bestanden ziemlich beträchtliche Nackenstarre und heftiger Kopfschmerz. Beide Nervi oculomotorii und der linke Nervus abducens waren vollständig gelähmt, der rechte paretisch. Beiderseits erkannte man eine Neuritis nervi optici. Der rechte Mundfacialis war leicht paretisch, ebenso bestand eine Parese der rechten Körperhälfte; Sensibilitätsdefecte waren nicht nachweisbar. Dagegen bestanden Druckempfindlichkeit der ganzen Wirbelsäule, Hauthyperästhesie, vasomotorische Phänomene der Haut und Steigerung der Reflexe. Unter zunehmenden Erscheinungen von Drucksteigerung seitens des Gehirnes trat der Tod ein.

Die differentielle Diagnose musste zwischen Encephalopathia saturnina und tuberculöser Meningitis schwanken. Die tuberculöse Infiltration der Lunge, das Ergriffensein der Hirnnerven in basaler Vertheilung, die Hemiparese mit Betheiligung des Mundfacialis, die Nackenstarre und Hauthyperästhesie liess zu Gunsten der letzteren Annahme entscheiden. Die Autopsie ergab eine Fehldiagnose. Eine Meningitis war nicht vorhanden, sondern es fand sich ein beträchtliches Oedem des Gehirns und Rückenmarkes, sowie eine Druckl ähmung der beiden Oculomotorii und des linken Abducens[1]).

Totale Amaurose. Oedem von Papille und Netzhaut. Myelitis ascendens. Tod.

Ein junger Installationsarbeiter ging nach acut einsetzender Amaurose einige Tage später bei noch bestehender, nahezu totaler Blindheit durch ascendirende Myelitis zu Grunde. Beide Pupillen waren maximal erweitert und starr.

Ophthalmoskopisch fand sich eine blasse, anämische, ödematöse Papille mit Oedem der umgebenden Netzhaut, ähnlich wie im Falle von Ischnig. Der Füllungszustand der grösseren Gefässe war ein guter, und liessen sich Wandveränderungen an denselben nicht erkennen.

Ueber den anatomischen Befund soll später noch gesprochen werden[2]).

4. Retinitis albuminurica.

Die klinisch genugsam erhärtete Thatsache, dass die Retinitis ein Abhängigkeitsleiden darstellen kann, erlangt natürlich bei Vergiftungen, wo die verschiedensten Störungen von Organfunctionen gleichzeitig oder in Aufeinanderfolge, acut oder in langsamer Entwicklung entstehen, eine besondere Bedeutung. Beherrscht man die Toxikologie, so ist man im Stande, kritisch beurtheilen zu können, inwieweit die einem oder dem anderen Gifte zugeschriebene Fähigkeit, die Thätigkeit eines Organes pathologisch zu gestalten, eine specielle ist, oder nicht, oder auch inwieweit bestimmte secundäre Leiden dadurch sich entwickeln können.

Die chronische Bleiaufnahme veranlasst bisweilen eine Nierenentzündung mit Ausscheidung von Eiweiss. Deswegen nahm man Veranlassung, die „Bleiniere“ als Ursache einer Retinitis anzusprechen. Ja, man ging noch weiter, indem man annahm, dass die Papillitis immer

1) Chvostek, Wien. klin. Wochenschr. 1896. No. 52.
2) Bihler, Arch. f. Augenheilkunde. Bd. XL. S. 274.

die Folge von Schrumpfniere sei und die Stauungspapille auf rasch sich ausbildenden Ergüssen in die Hirnventrikel beruhe[1]).

Wenn es auch richtig ist, dass Stauungspapille, Neuritis und Neuroretinitis bei Albuminurie vorkommen, so hat doch die im Gefolge von Schrumpfniere auftretende Erkrankung meist die als Retinitis albuminurica bekannte typische Form.

Aber selbst in dieser Breite erheben sich beim tieferen Eingehen in diese Frage Bedenken. Ausser dem Blei giebt es eine reiche Zahl von Metallen, Metalloiden und organischen Stoffen, die eine Nephritis verschiedensten Grades mit chronischer Eiweissausscheidung veranlassen können. Darunter finden sich z. B. Quecksilber, Chrom, gewisse Eiweissgifte, ätherische Oele, Balsame u. A. m. Die Quecksilberalbuminurie erscheint mindestens in ca. 10 pCt. aller mit Quecksilberpräparaten behandelten Menschen und sehr beträchtlich viel häufiger bei Quecksilberarbeitern, und die Chromniere ist das häufigste Leiden der mit Chromaten umgehenden Arbeiter. Trotzdem gehört es zu den allergrössten Seltenheiten, beim Bestehen solcher Nephritiden Sehstörungen zu finden, und nie wurde unseres Wissens eine Retinitis albuminurica beobachtet. Die Möglichkeit des Entstehens einer solchen läge aber doch ebenso wie beim Blei vor, wenn man sich auf den Standpunkt stellt, dass Nephritis und Albuminurie die ätiologische Basis abgeben müsse oder könne.

Entsteht bei einer nicht durch exogene Gifte erzeugten Nephritis mit Albuminurie eine Retinitis albuminurica, so liegt aller Wahrscheinlichkeit nach der Grund für das Erwachsen der letzteren in giftigen Eiweissstoffen, die sich bei bestimmten Erkrankungsformen in der Niere bilden, ihrerseits in den Kreislauf übergehen, und das Auge in eigenthümlicher Art vergiften. Unserer Ueberzeugung nach hat das zur Abscheidung in der Niere kommende Eiweiss direct gar nichts mit der Retinitis zu thun; denn, wenn dies der Fall wäre, so müssten ja alle Intoxicationsalbuminurien durch Nierenveränderungen von etwas längerer Dauer — und deren giebt es ja genug — diese Veränderung entstehen lassen, was sicher nicht der Fall ist. Es müssen andere, ganz besondere Eiweissstoffe sein, die auch ausserhalb der Niere entstehen können, durch welche die Netzhaut gelegentlich verändert wird.

Das Blei kann zweifellos eine Nierenentzündung, und zweifellos auch gewisse Erscheinungen am Augenhintergrunde hervorrufen, die einer Retinitis albuminurica ähneln. Von dem Gesichtspunkte aus, den wir soeben entwickelt haben, verschwindet der hiergegen gemachte Einwand, dass das Bild der Retinitis albuminurica bei chronischer Bleivergiftung entstehen kann ohne Vorhandensein von Eiweiss im Urin. Die Albuminurie an sich hat eben keine Beziehung zu den Augenstörungen. Wir sind sogar der Meinung, dass wo Bleiamaurose mit den Erscheinungen der Retinitis albuminurica und Fehlen von Eiweiss im Harn auftritt, überhaupt nicht einmal eine Nierenläsion, geschweige denn eine Schrumpfniere vorhanden zu sein braucht, und dass in solchen Fällen, und selbst anderen, wo eine Eiweissausscheidung auf ein Blei-Nierenleiden deutet, das ophthalmoskopische Bild der Retinitis albuminurica sich nicht mit dem typischen deckt, sondern ihm nur ähnlich ist, dass es also eine, ebenfalls durch zerfallenes Eiweiss entstehende Retinitis saturnina mit

1) Jeaffreson, Brit. med. Journ. 1886. 27. febr. p. 390.

oder ohne Albuminurie giebt. Diese Anschauung steht nicht vereinzelt da. Von ophthalmologischer Seite[1]) ist sie auf Grund eines objectiven Befundes in Bezug auf das ophthalmoskopische Bild ausgesprochen worden, während wir sie inductiv, u. A. auch aus dem entsprechend negativen Verhalten anderer Schwermetalle zu erweisen versucht haben. Wir verhehlen uns keineswegs den Einwand, dass damit nicht erklärt sei, warum in manchen Fällen gerade ein so eigenartiges Bild erscheint — dies ist aber nur einer von hunderttausenden ähnlichen, die auch sonst in der Nosologie gemacht, — aber nie zu einer Lösung kommen werden.

Wie viele ungelöste Fragen auf diesem Gebiete noch vorhanden sind, geht u. A. auch daraus hervor, dass trotz des recht häufigen Vorkommens von Schrumpfniere bei Bleiarbeitern eine Retinitis albuminurica so selten ist. Unter 42 Bleiarbeitern wurde 26 Mal die Granularatrophie als Todesursache angegeben. Gegenüber solchen Zahlen wachsen die Zweifel an der Richtigkeit der Diagnose der Retinitis albuminurica bei Bleivergifteten und des Zusammenhanges dieser Art von Augenstörungen mit Nierenerkrankungen.

Die folgenden Blätter geben solche Befunde angeblicher Retinitis albuminurica[2]).

Bild der Retinitis albuminurica mit Ausscheidung von Eiweiss.

Beträchtliche Bleiamblyopie bei normalen Gesichtsfeldern. Trübung von Papille und Netzhaut durch Exsudat. Bild der Retinitis albuminurica.

Ein 35jähriger, seit 16 Jahren beschäftigter Schriftsetzer, hatte bis jetzt nur einen Bleisaum. Der Urin enthielt Eiweiss in mittleren Mengen, aber weder Zucker noch Blei.

SR = Finger in 8 Fuss, SL = Sn II in 12 Zoll.

Das Gesichtsfeld war beiderseits normal. Scotome fehlten. Die Papille erschien rechts nebst einem grossem Theile der Netzhaut getrübt durch ein sehr zartes diffuses blaugraues Exsudat, welches nur den temporalen Rand der Papille frei liess und den grösseren Blutgefässen folgte. Die Venen waren ebenhe am Sehnervenrande stark verschleiert. In der getrübten Netzhaut fanden sich Gruppen von feinsten punktförmigen weisslichen Flecken über grosse Strecken des Hintergrundes verbreitet. Gruppen von allerfeinsten Blutpunkten zeigten sich namentlich nach oben; ferner grössere weissliche Exsudatflecke und grössere strichförmige Blutungen, beides oft dicht bei einander. Auffällig war, dass Netzhautarteriolen mit deutlich verdickten Wandungen in solche Blutungen hineingingen und entweder gar nicht oder nur mühsam nach der Peripherie verfolgt werden konnten. In der Macula sah man feine weisse Punkte und Striche von nicht gerade sternförmiger Gruppirung und ziemlich starkem Glanze. Der gelbe Fleck war nur schwach durchschimmernd. Die Peripherie der Netzhaut erwies sich frei. Links bestanden ähnliche, doch weniger ausgeprägte Veränderungen.

---

1) Hirschberg, l. c. — Vergl. auch Fick, Graefe-Saemisch, Handb. d. Augenheilk. 2. Aufl. Bd. X, Kap. XIX. S. 105.

2) Ein nicht näher beschriebener Fall findet sich auch noch bei de Lantsheere, La Presse méd. belge. 1900. Ein Gasarbeiter, der mit Mennige zu thun hatte, bekam Retinitis und Albuminurie.

Der Kranke bekam Jodkalium und entsprechende Diät. Die Sehkraft besserte sich wenig.

Nach $1^1/_2$ Monaten war rechts Sn C in 15 Fuss, mit + 6 Zoll Sn II in 6 Zoll, links Sn L in 15 Fuss, mit + 6 Zoll Sn II in 8 Zoll.

Beiderseits wurden Andeutungen von langen Stern- oder vielmehr Halbstern-Figuren mit langer Strahlung im Centrum der Netzhaut sichtbar. Der Patient blieb bald aus und ist wahrscheinlich dem Nierenleiden erlegen[1]).

Retinitis albuminurica mit entsprechenden Sehstörungen nach Koliken und cerebralen Symptomen. Zeitweilige Albuminurie.

Ein an Saturnismus durch Beschäftigung mit Bleiweiss seit 15 Monaten Erkrankter (Koliken, Cerebralsymptome und Extensoren-Lähmung) bekam seit drei Monaten progressiv zunehmende Sehstörungen. Eiweiss wurde nur zeitweilig ausgeschieden, war aber zur Zeit der Untersuchung nicht nachweisbar. Es bestand eine Retinitis albuminurica, ein retinales, weisses Exsudat, das die Hälfte der Papille umschrieb[2]).

Retinitis albuminurica bei Nephritis und Extensorenlähmung. Retinalblutungen.

Ein bleikranker 32jähriger Maler hatte häufig Koliken und Schwindelanfälle überstanden. Er litt an beiderseitiger Extensorenlähmung, Kopfschmerzen, Schwindel, Krampfanfällen, Nephritis und Retinitis albuminurica auf beiden Augen, mit entsprechenden Sehstörungen als Abnahme der Sehkraft. In der Gegend der Macula lutea fanden sich kleine Hämorrhagien[3]).

Retinitis albuminurica. Eiweissausscheidung. Retinalblutungen. Sehnervenatrophie an einem Auge. Anfälle von Epistaxis. Zeitweilige Taubheit. Bleidelirien. Tod.

Ein 33jähriger Bleischmelzer hatte schon früher über Kopfschmerzen, Nasenbluten und Minderung des Sehvermögens zu klagen gehabt. Dazu kam Extensorenlähmung der Vorderarme. Der Harn war etwas eiweisshaltig.

Eines Tages merkte er beim Taubenschiessen, dass er auf einmal nicht sehen konnte. Der Sehverlust war nur temporär, so dass er nach einigen Tagen seinem Berufe wieder obliegen konnte; er musste jedoch wegen allmählicher Abnahme seines Sehvermögens die Arbeit wieder einstellen, zumal starke Epistaxis anfallsweise sich dazu gesellte. Bald folgte ohne Vorboten ein epileptischer Anfall mit Bewusstlosigkeit, der die Aufnahme des Kranken in ein Krankenhaus erforderlich machte.

Der Rand der rechten Papille war unscharf. Sie sah marmorirt aus. Die Gefässe konnten in ihrem ganzen Verlaufe nicht gesehen werden. Um die Gefässe herum erblickte man zerstreute weisse kalkige Flecke, zumal an der Retina, die blass aussah. Einige Retinalgefässe waren geborsten. Der Rand der linken, gefleckt aussehenden Papille konnte nur unten und innen scharf gesehen werden. Sie war atrophisch. Gerade unter ihre

---

1) Hirschberg, l. c. Der gleiche Fall wurde von Weinberg, Centralbl. f. prakt. Augenheilk., 1882, S. 70, beschrieben.

2) Després, Bullet. de la Soc. de Chirurg. de Paris. 3. Sér. Tom. I. 1875. p. 555.

3) Westphal, l. c. S. 46.

Mitte fanden sich einige Hämorrhagien. Auch auf dieser Retina sah man grauweisse Flecke. Um die Gefässe fand sich Exsudation.

Der Harn war reich an Eiweiss. Im weiteren Verlaufe entstand an einem Finger eine Blase, später kamen Schmerzen in einem Fusse, ebenso mit Blaseneruption an einer Zehe verbunden. Der Blaseninhalt wurde eitrig.

Manchmal war der Kranke blind, andere Male konnte er vorgehaltene Finger zählen. Statt der Blindheit bestand zeitweilig Taubheit. Bisweilen erschienen Delirien mit maniakalischem Charakter, dann comatöse Zustände mit stertoröser Athmung. Der Kranke starb in Bewusstlosigkeit, nachdem die Pupillen vorher weit und reactionslos gewesen waren[1].

b) Bild der Retinitis albuminurica ohne Eiweissausscheidung.

Wir setzen hierher nicht nur die Fälle, in denen die Harnuntersuchung ein negatives Ergebniss lieferte, sondern auch diejenigen Krankengeschichten, in denen das Vorhandensein von Eiweiss nicht ausdrücklich erwähnt ist.

Neuroretinitis optica unter dem Bilde der Retinitis albuminurica, bei eiweissfreiem Harne. Ausgang in Atrophie.

Eine 29jährige Arbeiterin, die vier Jahre lang mit dem Abkratzen und Glätten weisser Ofenkacheln beschäftigt war, erkrankte plötzlich, ohne dass Kolik vorangegangen war, mit Coma, das 17 Stunden währte. Der Harn war eiweissfrei. Nach weiteren sechs Wochen erschien trotz der Nichtbeschäftigung mit Blei eine Neuroretinitis, welche ganz das Aussehen einer Retinitis albuminurica hatte, ohne dass Eiweiss im Harn war. Nach zwölf Wochen bestand Prominenz der Sehnervenpapille um etwa eine Dioptrie, Verwaschensein der Papillengrenze, blassgelbliche Papillen, dünne Gefässe, also eine in Atrophie ausgehende Entzündungspapille. Weiter sah man braunrothe Färbung des zentralen Dritttheiles vom Augenhintergrund bei normaler Färbung der peripherischen zwei Dritttheile. Die Macula lutea sowie ihre Umgebung rechts war von feinen stachelförmigen, links von grösseren sprenkligen, hellweiss glänzenden Fleckchen besetzt, die tief in der Retina sassen.

$$SR = {}^1/_{10},\ SL = {}^1/_{20}.$$

Die Farben wurden beiderseits falsch bezeichnet. Die Gesichtsfelder waren nach oben und innen eingeschränkt[2].

Auch in dem oben erwähnten Falle von Stood, wo bei Atrophie des Opticus sich eine helle Punktgruppe fand, sowie in dem von Müller war der Urin frei von Eiweiss.

Bleiamblyopie nach Kolik- und Kopfschmerzen. Papillen bläulich weiss. Bild der Retinitis albuminurica.

Ein 17jähriges blasses Mädchen, seit vier Jahren in einer Schriftgiesserei beschäftigt, erkrankte vor mehreren Monaten an Bleikolik, Kopfschmerzen und Sehstörungen. Die Menses waren seit einem halben Jahre ausgeblieben, seit 14 Tagen aber wieder vorhanden.

$$SR = 0,\ SL = \frac{1}{\infty}$$

Die Papille erschien beiderseits bläulich weiss und die Gefässe eng. Die Maculargegend war beiderseits von heller Punktgruppe eingenommen. Zwischen

1) Oliver, Brit. med. Journ. 17. Oct. 1885. p. 731.

2) Goepel bei Lehmann, Ein Fall von schwerer chronischer Bleiintoxication. Inaug.-Diss. Halle 1890. Die wesentliche Augenuntersuchung ist von Göpel.

Papille und Macula sah man zarte, weissliche, verticale, etwas verästelte Streifen.

Nach dem Aussehen der Papille und dem Zustande des Sehvermögens dürfte Atrophie vorgelegen haben, aber mit ungewöhnlichen Veränderungen der Netzhaut, wie sie bei Albuminurie beobachtet werden[1].

Ein Maler, der an Bleikoliken gelitten hatte, bekam beiderseits deforme Papillen, unregelmässige Gefässe, Retinalblutungen und einen kleinen weissen Fleck wie bei der Retinitis albuminurica[2]).

Zwei weitere Fälle von Retinitis albuminurica betrafen zwei an chronischer Bleivergiftung leidende Männer. Ueber Ausgang und Befund wird leider nichts mitgetheilt[3]).

Der folgende vereinzelte Fall enthielt so besondere klinische Eigenthümlichkeiten, wie sie später bei Bleivergiftung nie wieder beobachtet wurden. Der ursächliche Zusammenhang des Krankheitsbildes mit der Giftwirkung ist nicht zweifellos.

Linksseitiges Flimmern und centrales Scotom. Gesichtsfelbeschränkung für Farben. Diffuse Retinitis, einer syphilitischen gleichend und durch Quecksilber verschwindend. Scotom schwindet durch Jodkalium.

Ein 40jähriger Arbeiter, der sich mit der Vorbereitung der Bleiglasur von Ofenkacheln beschäftigte, war vor 15 Jahren an einem Ulcus am Gliede, aber ohne secundäre Erscheinungen erkrankt. Vor 17 Jahren hatte er zuerst Bleikolik, vor drei Jahren wieder, und zuletzt vor einigen Monaten. Seitdem bestand Flimmern vor dem linken Auge. Rechts hatte er eine adhärirende Hornhautnarbe und Kapselcataract, in Folge von Blennorrhoe. Es bestand ein Bleisaum.

SR = Finger in $2^1/_2$ Fuss, SL = $^1/_6$—$^1/_8$.

Das Gesichtsfeld hatte links die Grenzen für Weiss fast normal, für Farben concentrisch etwas eingeengt. Es war ein centrales Scotom vorhanden.

Ophthalmoskopischer Befund: Diffuse Retinitis.

Durch Inunction verschwand die letztere bis auf eine zarte diffuse Trübung. Das Scotom blieb unverändert. Der Kranke erhielt Jodkalium. Nach sieben Wochen war die Sehschärfe fast $^1/_3$ und das Scotom gänzlich geschwunden. Die Netzhauttrübung war nach zwei Jahren ganz beseitigt und die Sehschärfe $^1/_2$ geworden[4]).

Das Vorliegen einer specifischen Retinitis in diesem Falle scheint ganz ausgeschlossen.

---

1) Hirschberg, l. c.

2) Formiggini, Rivista clinica, giugno 1884.

3) Steffan, Jahresbericht über die Verwaltung des Medicinalwesens der Stadt Frankfurt a. M. Bd. XVII. 1873. S. 167. Ein weiterer nicht genauer mitgetheilter Fall betraf einen „zweifellos an Bleiniere leidenden" Anstreicher, der eine doppelseitige Retinitis albuminurica aufwies (Ancke, Centralbl. f. pr. Augenheilk. 1885. Bd. IX. S. 486).

4) Hirschberg, l. c.

5. Hemianopsia saturnina.

Mehrfach ist bei Bleivergiftungen eine Sehstörung beobachtet worden, welche in der Form von Hemianopsie auftrat, als deren Ursache theils centrale, theils peripherische Herde in Tractus und Chiasma angenommen worden sind. In der ältesten diesbezüglichen Mittheilung heisst es:

Ein junger Maler, der viel krank war, bekam Bleikolik. Im Anschlusse an diese sah er jeden Gegenstand nur zur Hälfte. Erst als die Kolik ganz geschwunden war, schwand diese Hemiopie[1]).

Tanquerel des Planches behauptete, bei Wiederkehr des Sehvermögens gäben die Kranken zuweilen an, die Gegenstände wären wie entzwei geschnitten, und sie könnten von ihnen entweder nur die Hälfte oder den Mittelpunkt, oder die Peripherie unterscheiden. Leider finden sich in seinen Krankengeschichten hierüber keine näheren Angaben.

Hemianopsie, Trübung einer Papille und neuritische Veränderungen bei schweren, sehr wahrscheinlich durch Blei veranlassten Gehirnstörungen.

Ein 56jähriger Maler, der im 16. Jahre Bleikolik gehabt hatte, litt im Jahre 1884 an Epilepsie und Hemianopsie. Die Augenuntersuchung hatte damals Fehlen der inneren Gesichtsfeldhälfte des rechten Auges und links beginnende Cataract ergeben. Im Jahre 1887 wurde er im Krankenhause wegen Krämpfen behandelt. Jetzt bestanden: Benommensein, Sprachstörungen aphasischen Charakters, linksseitige Facialislähmung, Extremitätenlähmung. Der Harn war frei von Eiweiss.

Augenuntersuchung. Auf dem linken Auge schien die Sehkraft bis auf ein Geringes erloschen zu sein, und erst nach vielen mühevollen Versuchen erhielt der Untersucher den Eindruck, dass der Kranke in der linken Gesichtsfeldhälfte des rechten Auges nichts sah. Rechts erschien die Papille in ihrem inneren Theile matt und getrübt. Die Grenzen waren leicht verwischt. Es bestanden leichte neuritische Veränderungen. Die Papille war nicht sichtbar.

Die Section ergab: Encephalomalacia fusca multiplex cerebri. Hydrocephalus internus. Ependymitis proliferans[2]).

Sehschwäche und linksseitige, homonyme Hemianopsie bei lange bestehender Kolik und folgenden Bewegungs- und Empfindungsstörungen durch Blei. Arterien eng. Heilung.

Ein 27jähriger Maler wurde am 8. October 1889 in das Krankenhaus aufgenommen. Er litt seit fünf Jahren an Leibschmerzen und Verstopfung, welche immer durch Abführmittel zu beseitigen waren. Bei der Aufnahme zeigte sich der erste Herzton, besonders über der Mitralis, unrein und der zweite Aortenton verstärkt. Man hörte einen Doppelton an der Art. cruralis. Ein geringer Bleisaum war vorhanden. Der Urin war eiweissfrei. Gegen die vorhandene Bleikolik wurde Opium verordnet.

Am 11. October wurden Klagen über starken Kopfschmerz und Sehschwäche auf beiden Augen laut. In den nächsten Tagen entwickelten sich eine stark icterische Färbung der Haut und Conjunctiven, Sehschwäche und

1) Vater cit. bei Rognetta, Revue médicale. Tom. IV. 1832. S. 435.
2) Westphahl, l. c. S. 30.

Schwerhörigkeit, benommenes Aussehen und Schwindelgefühl. Die Pupillen waren mittelweit, ihre Reaction minimal.

Ophthalmoskopischer Befund: Beiderseits erkannte man auffallend enge Arterien. Die Prüfung des Gesichtsfeldes, welche bei der Benommenheit des Kranken nur durch Handbewegungen ausführbar war, ergab auf beiden Augen ein Fehlen der linken Hälfte.

Im weiteren Verlaufe entwickelte sich eine Parese des linken Facialis. Die Reflexe auf der linken Körperseite waren kleiner als rechts. Auf der ganzen linken Körperseite schien das Tast- und Schmerzgefühl herabgesetzt zu sein. Der linke Arm war gelähmt, die Augenbewegungen frei. Eine hemianopische Pupillenreaction liess sich nicht nachweisen.

Die Bewegungs- und Gefühlsstörungen besserten sich allmählich. Der Icterus schwand. Am längsten — bis zum 18. October — bestand die Hemianopsie. Alsdann erfolgte vollständige Heilung[1]).

Der Beobachter nimmt eine Störung im hinteren Schenkel der inneren Kapsel an, welche Stelle alle in Betracht kommenden Bahnen vereinigt. Ob Blutung oder Ischaemie bestanden habe bleibt unbestimmt. Nephritis war nicht vorhanden. Der Zusammenhang der Sehstörungen mit dem Saturnismus ist wahrscheinlich, aber nicht sicher.

In einer zweiten Wiedergabe desselben Falles werden auf Grund des Fehlens der hemiopischen Pupillenreaction die cerebralen Symptome jenseits des Reflexbogens verlegt, und zwar in den Hinterhauptslappen und den hinteren Theil der Occipito-Temporalwindungen, oder in die Faserung zwischen dem Reflexbogen und den genannten Rindengegenden[2]), welche letztere Ansicht sich von derjenigen Hertel's nicht wesentlich unterscheidet.

In dem folgenden Falle war die Hemianopsie eine heteronyme, nämlich temporale. Es musste ein Herd im Chiasma angenommen werden. Ophthalmoskopisch bestand eine typische Stauungspapille. Der Untersucher ist, wie die vorher beschriebenen Fälle lehren, im Irrthum, wenn er glaubt, es sei ausser dem Westphal'schen Falle, welchen er wegen der einseitigen Erblindung durch Cataract nicht recht will gelten lassen, noch kein Fall von typischer Hemianopsie bei Bleikranken beschrieben worden. Wohl aber ist seine Beobachtung die erste und bisher auch einzige von heteronymer Hemianopsie.

Bleiamaurose. Stauungspapille. Temporale Hemianopsie. Concentrische Einengung der erhaltenen Gesichtsfeldhälfte. Besserung.

Ein 35jähriger Anstreicher erkrankte unter typischen allgemeinen Hirntumorsymptomen (Kopfschmerz, Erbrechen, Schwindel, Bewusstlosigkeit, grosse Vergesslichkeit, Sprachstörungen). Bei der Untersuchung seiner Augen fand sich typische Stauungspapille, beträchtliche Herabsetzung des Sehvermögens des rechten, fast vollständige Erblindung des linken Auges, von welcher der Patient bis dahin keine Kenntniss gehabt hatte. Die genauere Untersuchung ergab: SR = $^6/_{36}$, Jäg. No. 15 mühsam; das Gesichtsfeld war temporal hemianopisch, der Defect unten etwas in die nasale Hälfte überspringend. In der erhaltenen Gesichtsfeldhälfte bestand eine concentrische Einengung für Farben, und zwar für Blau-Grün viel stärker als für Roth.

1) Hertel, Charité-Annalen. 1890. Bd. XV. S. 220.

2) Schroeder, Vorübergehende Cerebralerscheinungen bei chron. Bleivergiftung. Berlin 1900.

Am linken Auge bestand kein Formensehen. Handbewegungen wurden nur mit der lateralen Netzhauthälfte (also in der nasalen Gesichtsfeldhälfte) gesehen, von Farben in grossen Flächen wurde daselbst nur Roth und Gelb erkannt. Unter entsprechendem Verhalten besserte sich das Sehvermögen an beiden Augen, und zwar am linken Auge soweit, dass in der nasalen Hälfte das Gesichtsfeld nahezu normale Ausdehnung erreichte, die Farbenempfindung wiederkehrte, und Finger auf ca. 1 m Distanz gezählt wurden. Es blieb aber an beiden Augen eine temporale Hemianopsie bestehen. Am rechten Auge verlief die Trennungslinie zwischen der sehenden und blinden Gesichtsfeldhälfte etwas temporalwärts vom verticalen Meridiane, am linken Auge ungefähr ebenso viel nasalwärts, so dass hier also das ganze Gesichtsfeld nicht den Fixationspunkt einschloss[1]).

Hier wurde angenommen, dass die Bleiaffection jeden Theil der Sehbahn befallen könne, und der Sitz des Krankheitsherdes, wie es ja nach den anatomischen Verhältnissen auch nicht anders möglich ist, in der Mitte des Chiasma vermuthet. Derselbe muss wegen der Ueberkreuzung der die nasale Netzhauthälfte versorgenden Fasern zunächst diese ausser Thätigkeit setzen. Durch Weiterwandern des Processes nach der linken Tractusseite muss auch das ungekreuzte Bündel des linken Auges und damit dessen temporale Netzhauthälfte in Mitleidenschaft gezogen werden. Bei einer Rückbildung in umgekehrter Richtung ist es nothwendig, dass diese Hälfte zuerst wieder frei werde. Aehnlich liegen die Verhältnisse für das rechte Auge, dessen nasales Gesichtsfeld ja auch nicht intact war.

Der folgende Bericht über eine Hemianopsie bietet wegen des eigenthümlichen Verhaltens der verschiedenen Functionen des Gesichtsfeldes ein besonderes Interesse.

Homonyme Hemianopsie bei einem früher schon Bleigelähmten mit entsprechender, ebenso ausgedehnter Farbenstörung. Besserung.

Ein 39jähriger Schriftsetzer hatte vor zwölf Jahren Extensorenlähmung des rechten Armes und später mehrfach Bleikolik bekommen. Am 4. Juni 1899 trat eine Sehstörung ein, welche links alsbald wieder verschwand, rechts aber bestehen blieb in Form einer halbseitigen temporalen Verdunkelung des Gesichtsfeldes. Mittlerweile hatte sich auch an der rechten Lunge Tuberkulose entwickelt.

Am 21. Juni 1899 wurde ein deutlicher Bleisaum festgestellt. Die Muskulatur des rechten Armes war weniger entwickelt und schwächer als die des linken. Die Sehschärfe betrug beiderseits $^6/_6$.

Das nasale Gesichtsfeld des linken Auges fehlte bis auf einen kleinen Zwickel in der unteren Hälfte nahe dem Fixirpunkt. Rechts fehlte von der temporalen Hälfte nur der untere Quadrant, während die Farben auf der ganzen Hälfte, ebenso wie links fehlten (Fig. 74).

Es bestand sonach vollständige Hemiachromatopsie und theilweise Hemianopsie. Bei wiederholten Untersuchungen wurden von dem intelligenten Patienten stets dieselben Angaben gemacht.

Die Beweglichkeit war gut erhalten. Bei extremer Seitenwendung entstand geringer Nystagmus. Die Pupillen waren gleich, von prompter Reaction. Am Augenhintergrunde war, ausser etwas überfüllten und streckenweise geschlängelten Venen, Alles normal.

1) Elschnig, l. c.

Fig. 74.

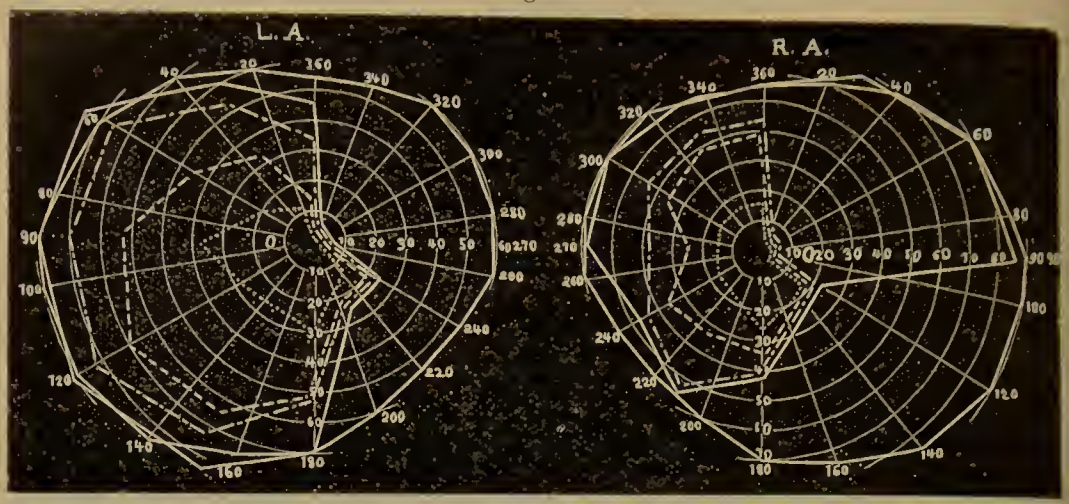

Unter Verabfolgung von Jodkalium nahmen die Weissgrenzen so zu, dass der beschriebene Zwickel auf der nasalen Seite des linken Auges noch grösser wurde, während rechts nur ein kleiner Defect im äusseren unteren Quadranten blieb. Die Farbenstörung blieb unverändert[1]).

Dieser Fall scheint die Wilbrand'sche Hypothese von dem Vorhandensein besonderer Farbensinn- und Lichtsinncentren zu stützen. Man könnte annehmen, dass das erstere vollständig, das letztere theilweise funktionsunfähig geworden war. Bihler hält indessen einen centralen Herd wegen des gänzlichen Fehlens von Cerebralerscheinungen nicht für wahrscheinlich, glaubt vielmehr, dass das Bild durch die Annahme einer Erkrankung des linken Tractus erklärt werden könne. Man hätte sich vorzustellen, „dass derjenige Theil der Fasern, welcher im Chiasma nach der anderen Seite geht, weniger befallen ist, so dass derselbe für die Leitung einfacher Lichtempfindung noch theilweise functionirt". Es wird demnach für möglich gehalten, dass ein bestimmter Grad von Erkrankung der Opticusfasern diesen die Fähigkeit benimmt, die Farbenempfindung zu leiten, während die Leitung der Helligkeitsempfindung unbeeinträchtigt bleibt. Mehr als Hypothese ist diese Ansicht aber vorläufig auch nicht, wenngleich man nach den geschilderten Symptomen dieselbe immer noch für wahrscheinlicher halten muss, als die Annahme eines centralen Herdes.

Bleiepilepsie. Neuroretinitis. Einseitige Sehnervenatrophie. Hemianopsie. Tod durch Morbus Brightii.

Ein Maler, der seit seinem 13. Jahre diesem Berufe oblag und zu 21 Jahren Bleikolik neben Armparalyse bekommen hatte, wurde später von Epilepsie befallen. Im Krankenhause besserte sich sein Befinden ein wenig.

Drei Monate später wurde er ophthalmologisch untersucht. Das Sehvermögen war schlecht; Lesen war nur bei ganz hellem Lichte möglich.

$$SR = {}^{20}/_{30};\ SL = {}^{20}/_{100}.$$

1) Bihler, Archiv f. Augenheilk. Bd. XL. 1899. S. 274.

Die Gesichtsfeldaufnahme ergab: Unregelmässige Hemianopsie, die nasale Hälfte des Feldes war intact.

Am rechten Auge bestand eine exsudative Neuroretinitis mit starker Exsudation über den Papillen und den benachbarten Theilen der Retina.

Links war Atrophie von Opticus und Retina mit Verschluss einiger Gefässe feststellbar.

Der Harn enthielt Eiweiss. An den Arm- und Handmuskeln fanden sich die Zeichen vorgeschrittener Blei-Veränderungen. Der Tod erfolgte durch Morbus Brightii[1]).

6. Functionsstörungen der Augenmuskeln.

a) Muskellähmungen.

Zur Vervollständigung des klinischen Bildes der durch das Blei hervorgerufenen Sehstörungen sind noch die Lähmungen der Augenmuskeln näher zu besprechen. Verschiedentlich war von solchen schon in einzelnen der oben wiedergegebenen Krankengeschichten die Rede, doch ist auch noch eine Reihe von Fällen bekannt, in welchen die Muskelstörung die einzige Erkrankung des Sehapparates darstellte. Auf die Veränderungen an Pupille und Accommodationsmuskel brauchen wir nicht mehr zurückzukommen, sondern wollen nur eine einheitliche Uebersicht der Functionsstörungen geben, welche die den Bulbus bewegenden Muskeln betreffen.

Man hat sowohl vollständige Ophthalmoplegien, wie Erkrankungen im Gebiete einzelner Nervenbahnen, am seltensten eine Trochlearislähmung beobachtet.

In einzelnen seltenen Fällen traten Symptome auf, die auf eine Lähmung des Sympathicus bezogen werden mussten.

Die klinische Erkenntniss, dass bei dem chronischen Saturnismus Muskelstörungen des Auges mit tieferen Sehstörungen verbunden sein können, geht bis zum Ende des 18. Jahrhunderts zurück. Schon damals wurde Strabismus mit Diplopie u. A. m. an einem Bleikranken gesehen[2]). Vorübergehenden Strabismus beschrieb auch Tanquerel des Planches in einem Falle, und bemerkte auch allgemein hierzu, dass man bei doppelter Amaurose von verschiedenem Grade nicht selten eine solche leichte Muskelstörung fände. Vor beiläufig 50 Jahren erkannte, wie wir schon angaben, v. Stellwag, die Bedeutung der Muskelaffectionen für die durch das Blei hervorgerufenen Sehstörungen richtig, wenngleich er keine genauere Analyse der Erscheinungen gegeben hat. In einigen späteren Fällen stellte man die einzelnen befallenen Muskeln genauer fest[3]), und zwar einmal unvollkommene Lähmung des Abducens beiderseits und des Oculomotorius einerseits. Bei einem Kranken erschien nach wiederholten Anfällen saturniner Encephalopathie Parese sämmtlicher äusseren Muskeln eines Auges.

---

1) Fisher, Americ. Journ. of Med. Scienc. Bd. CIV. 1892. p. 52.

2) Zinken-Sommer, l. c.

3) Galezowski, Recueil d'Ophthalm. 1877. p. 264. — Amblyopies toxiques. p. 104. — Aurand-Burnat, L'écho médical. 1902. No. 6. p. 161. Einmal beiderseitige Internus-Lähmung und Accommodationsparese.

Bei einem Maler, welcher vor zehn Jahren Kolik und seit zwei Jahren Tabes hatte, bestand Paralyse des rechten Oculomotorius und Sehstörung[1]).

Ein anderer, 32jähriger Maler, welcher vor Jahren Kolik und vor einem Jahre Herpes zoster ophthalmicus überstanden hatte und jetzt an Gedächtnissschwäche und Sprachstörung litt, wies Unbeweglichkeit des linken Auges und Parese des rechten Oculomotorius auf[2]).

Ein 22jähriger Maler litt an Trochlearis-Lähmung[2]).

Die Beweiskraft der letzten drei Beobachtungen wird bestritten[3]). So weit centrale Symptome auf Complicationen deuten, hat dieser Einspruch eine Berechtigung. Wenn aber behauptet wird, dass saturnine Lähmungen von Gehirnnerven (abgesehen von der saturninen Aphonie) nicht bekannt, also auch paralytische Diplopie aus dieser Ursache nicht zu erwarten sei, so giebt es genug zweifellose Beobachtungen, welche direct das Gegentheil beweisen.

So haben wir im Vorstehenden Fälle angeführt, in denen Strabismus und Diplopie bestanden[4]). In einem anderen muss nach der Anamnese eine linksseitige Abducenslähmung vorgelegen haben[5]), und ein Kranker wies nach genauer Beobachtung eine doppelseitige Abducenslähmung auf, welche ungefähr drei Wochen anhielt und gleichzeitig mit den übrigen Erscheinungen der Bleivergiftung unter einer Schmierkur und Gebrauch von Jodkalium zurückging[6]). In zwei weiteren Fällen bestanden rechtsseitige Abducenslähmung, beziehungsweise Lähmung des rechten Oculomotorius und Facialis[7]). Auf den vorstehenden Blättern sind ferner eine Reihe anderer ähnlicher Erkrankungen verzeichnet, z. B. eine vollständige Lähmung des linken und eine nur geringe des rechten Abducens[8]), ferner eine rechtsseitige Abducensparese[9]), eine vollständige Lähmung beider Oculomotorii und des linken Abducens, sowie eine Parese des rechten[10]), eine fast vollständige Ophthalmoplegie des linken mit Abducenslähmung auf dem anderen Auge, welche beide einen günstigen Ausgang nahmen[11]), und schliesslich wurde eine einseitige Oculomotoriuslähmung beobachtet bei beiderseits erhaltener, aber träger Pupillarreaction[12]).

Es giebt aber noch viele andere solcher bisher nicht angeführter

1) Vulpian, cit. bei Galezowski, l. c.
2) Galezowski, l. c.
3) Hirschberg, l. c.
4) Meyer, l. c. — Vergl. S. 561. — Lunn, l. c. — Vergl. S. 579.
5) Stood, l. c. — Vergl. S. 552 u. 563.
6) v. Schroeder, l. c. — Vergl. S. 557.
7) Mannaberg, l. c. — Vergl. S. 571.
8) Müller, l. c. — Vergl. S. 568.
9) O. Ring und Miller, l. c. — Vergl. S. 570.
10) Chvostek, l. c. — Vergl. S. 595.
11) Wadsworth, l. c. — Vergl. S. 586.
12) Wood, l. c. — Vergl. S. 591.

Fälle, z. B. den folgenden wenig gekannten, in dem die Bewegungsstörungen das Hauptsymptom an den Augen darstellten:

Bei einem an Bleikolik erkrankten Mennige-Arbeiter zeigte sich neben Schwindel und Bewegungsstörungen anfangs eine leichte Beeinträchtigung des Sehvermögens. Nach Beseitigung der Constipation erschien Diplopie.

Nach einer vorübergehenden Besserung traten epileptiforme Krämpfe und Delirien ein, in denen er zu Grunde ging[1]).

Bei zwei weiteren Kranken fanden sich Lähmung des Abducens dexter, beziehungsweise Lähmung des Oculomotorius dexter[2]).

Paresen im Bereiche der motorischen Augennerven und reflectorische Pupillenstarre.

Ein 42jähriger Schlosser, der viel mit Blei umzugehen hatte, sah erdfahl aus, hatte ein livides Zahnfleisch und litt an Leibschmerzen und Verstopfung. Er hatte eine Lähmung von Extensoren der rechten Hand, Aphonia saturnina, durch doppelseitige Lähmung der Musculi crico-arytaenoidei postici, und rechtsseitige Hemiatrophie der Zunge.

Ophthalmoskopischer Befund: Rechts bestand eine normale und volle Sehschärfe, links markhaltige Nervenfasern nach oben von der Papille bei einer Sehschärfe von $^1/_3$ und erheblicher Hyperopie. Beiderseits bestand reflectorische Pupillenstarre, ferner links eine ganz leichte Ptosis; dabei war auffällig, dass beim Blick nach unten das linke obere Lid dem Bulbus nicht recht folgte. Die Augenbewegungen nach rechts waren etwas beschränkt und in den Endstellungen der Augen von einzelnen nystagmusartigen Zuckungen begleitet. Andeutungen desselben Verhaltens bemerkte man auch beim Blick nach links[3]).

Verschiedenartige Lähmungssymptome am Auge. Pupillenstarre. Ataktische Erscheinungen.

Ein 43jähriger Tüncher liess am 24. April 1892 beiderseits Exophthalmus, rechts stärker als links, und doppelseitige Ptosis erkennen. Die Höhe der Lidspalte in der Mitte betrug rechts 5 mm, links 8 mm. Durch Contraction der Stirnmuskeln konnten diese Maasse auf 11 mm links und 9 mm rechts gebracht werden.

Der rechte Bulbus war temporalwärts und etwas nach unten gewendet. Bewegung im Sinne des rechten Internus war unmöglich. Beweglichkeitsbeschränkung zeigte sich auch nach oben, und zwar traten dabei Rotationsbewegungen auf in Folge clonischer Zuckungen des Obliquus inferior. Nach unten ging die Bewegung nur im Sinne einer Contraction des Obliquus superior vor sich. Nach unten aussen bestand eine normale Beweglichkeit.

Links war eine normale Excursion nach oben mit vereinzelten Zuckungen des Rectus superior erzielbar. Nach unten kam es zu starker Innenrotation durch Ueberwiegen des Rectus inferior gegenüber dem geschwächten Obliquus superior. Die Innendrehung war normal; temporalwärts konnte der äussere

---

1) Andral, Clinique médicale. Paris 1834. Tom. II. p. 218.

2) Landesberg, Med. Bull. Philadelph. II. S. 108. Jahresber. f. Ophthalm. 1880. S. 245.

3) Remak, Berl. klin. Wochenschr. 1886. No. 25. S. 401.

Hornhautrand höchstens auf 3—4 mm der äusseren Lidcommissur genähert werden. Dabei bestand Nystagmus horizontalis.

Doppelbilder konnten nur schwer hervorgerufen werden. Sie waren gekreuzt, zeigten in der oberen Blickfeldhälfte starke, in der unteren geringe Höhendifferenz; das obere, dem rechten Auge angehörige Bild stand schief, das obere Ende nasalwärts.

Abducens und Trochlearis zeigten rechts keine Lähmungserscheinungen; links bestand also eine geringe Parese des Obliquus superior und des Rectus superior.

Die Pupillen waren etwas unregelmässig, annähernd oval. Links war der grösste Durchmesser horizontal, rechts schräg von aussen oben nach unten innen. Derselbe betrug rechts 2 mm, links 3 mm.

Keine Spur von Reaction auf Licht war erkennbar, auch nicht mit concentrirtem Lupenlicht und Beobachtung durch Corneallupe. Ebenso bestand bei Convergenz und Accommodation absolute Starre.

Bei der zweiten Untersuchung zeigte die rechte Pupille das folgende Verhalten: Bei längerem Fixiren des vorgehaltenen Fingers und öfterer eindringlicher Aufforderung dazu, gerieth der Patient in leichte Erregung. Dabei zeigte sich eine rechtsseitige Schweisssecretion, und Oscillationen der rechten Pupille, verbunden mit allmählicher Erweiterung, vornehmlich nach oben aussen. Dies dauerte durchschnittlich zehn Secunden, wonach ziemlich rasche Rückkehr in weniger deutlichen Oscillationen bis zur Ursprungsweite erfolgte. Der längste Durchmesser wurde so auf 6—7 mm vergrössert. Dasselbe Phänomen konnte hervorgerufen werden durch die Aufforderung, die Augenlider möglichst zu heben und gehoben zu halten, ebenso bei dem angestrengten Versuche zur Blickwendung nach links. Atropin machte rechts nur eine geringe Erweiterung.

Der intraoculare Druck war rechts deutlich vermindert.

R + 1,0 D ⌒ conv. cyl. 1,0 D → Sehschärfe = 1/3. L + 1,75 D Sehschärfe = 1.

Rechts wurde mit conv. 5,0 D Jäg. IV in 24 cm gelesen, links mit + 6,0 D Jäg I in 24 cm. Es bestand mithin links eine vollständige, rechts eine fast vollständige Accommodationslähmung.

Die Gesichtsfelder für Roth und Grün waren beiderseits eingeschränkt, besonders rechts. Die Grenzen überschritten hier temporalwärts kaum die Mittellinie. Links war die Einschränkung concentrisch. Kein Scotom war erweislich. Rechts war der Farbensinn (Wahlproben) sehr unsicher, links normal.

Es fehlten die Kniephänomene, ferner bestand Schwanken bei geschlossenen Augen, Ataxie beider Beine, Neuralgien und gastrische Krisen, Hypertrophie des linken Ventrikels, stark accentuirter zweiter Aortenton und ein harter gespannter Puls von 130. Im Urin waren Spuren von Eiweiss.

Die Anamnese ergab, dass der Mann seit seinem 15. Jahre mit Bleifarben arbeitete, öfter heftige Kolik und 1876 andauerndes Herzklopfen, besonders Morgens früh gehabt habe. Seitdem litt er auch an lancinirenden Schmerzen in den Extremitäten. Jeden Sommer trat 14 tägiges Erbrechen ein, aber seit 1880 nicht mehr. Vor zwei Jahren erschien über Nacht eine Lähmung des rechten Armes, welche innerhalb drei Monaten wieder verschwand. Seitdem hatte er auch Lähmungserscheinungen am rechten Auge. Allmählich entwickelte sich Exophthalmus. Die Schweissabsonderung war stark, besonders an der Stirn. Dabei zeigte sich eine auffallende Betheiligung der rechten Gesichtshälfte, welche sich lebhaft röthete. Seit zwei Jahren war Ptosis eingetreten und der Kranke hatte oft Müdigkeitsgefühl und Schwindel[1].

1) Bach, Archiv f. Augenheilk. Bd. XXVI. Heft 3 und 4. S. 218.

Der Exophthalmus und die vasomotorischen Störungen in diesem Falle wurden für die Folge einer Erkrankung des Sympathicus gehalten. Ersterer verschwand wieder unter der angewendeten Therapie mit Jodkalium und Abführmitteln. Es sollte sich daher nicht um eine schwere idiopathische anatomische Läsion des betreffenden Bezirkes der Medulla oblongata, sondern wahrscheinlich um die vorübergehende Wirkung eines chemischen Giftes handeln. Für die Augenmuskeln wurde eine nucleare Erkrankung angenommen. Die Lähmung der interioren Muskeln des linken Auges sei durch eine Kernlähmung ausreichend erklärt. Das bei psychischer Erregung auftretende Pupillenspiel des rechten Auges beruhe auf Sympathicusreizung, wofür auch der Umstand spreche, dass das Phänomen durch Cocain erleichtert wurde. Der Fall wird für eine Combination von Tabes mit einer Intoxication durch Blei angesehen, doch dürfte es nicht ganz leicht sein, die Grenze für beide zu bestimmen.

Bei einer chronischen Bleilähmung mit Kolik und Extensorenlähmung entstand eine einseitige Amblyopie, sowie eine Farbenblindheit für Gelb und Grün, und auf demselben Auge eine Lähmung des M. rectus externus. Es bestand dabei eine rechtsseitige Hemianästhesie, weshalb die Störungen, unberechtigter Weise, als hysterische betrachtet wurden[1]).

Abducenslähmungen, ein- oder doppelseitig, kamen mehrfach vor[2]). Wir lassen die bisher bekannt gewordenen Fälle folgen.

Ein Mann bekam durch Bleieinfluss in langsamer Entwickelung doppelseitige Sehnervenatrophie, Lähmung des linken Abducens und Ungleichheit der Pupillen und Ataxie[3]).

Bei einem Maler bestand eine doppelseitige und fast vollständige Abducenslähmung durch Bleivergiftung. Die Extensoren der Hand waren ebenfalls gelähmt, ebenso die Peronei. Die äussere Seite der unteren Extremitäten war anästhetisch[4]).

Abducensparese bei Encephalopathia saturnina.

Ein 20jähriger Schriftgiesser erkrankte gleich im ersten Arbeitsjahre an Bleikolik, später noch viermal. Seit einem Jahre hatte er mehrmals wöchentlich Kopfschmerzen. Später traten Lähmung, Doppeltsehen, epileptischer Anfall mit Bewusstlosigkeit, Aphasie, Phantasiren hinzu.

In der Klinik wurden an dem geistig gestörten Manne u. A. mittelweite Pupillen von gewöhnlicher Reaction festgestellt. Bei ruhigem Blicke erschien der linke Bulbus nach innen eingestellt, beim Seitwärtsblicken liess sich eine leichte Insufficienz beider Abducentes constatiren.

Nach 14 Tagen bestand eine deutliche beiderseitige Abducensparese: beim Seitwärtsblicken wurde der innere Winkel zwar gut erreicht, hingegen blieb zwischen äusserem Lidwinkel und Cornealrand ein beträchtliches Stück Sclera zurück; bei ruhigem Blick zeigte sich Strabismus convergens.

Die Abducensparese bildete sich wesentlich zurück, wie alle anderen

1) Letulle, Bulletin medic. 1887. p. 723.

2) Pal, cit. bei Fisher, l. c. p. 54.

3) de Lantsheere, La Presse méd. belge. 1900. 1. — Société belge d'Ophtalmol. 26. Nov. 1899.

4) Lagrange, Revue générale d'Ophthalmologie. 1902. p. 285.

Symptome. Nach zehn Wochen bestand jedoch noch transversales Rückschwanken des Bulbus beim Blick nach aussen, offenbar als Ausdruck der Schwäche im Abducens[1]).

Insufficienz eines Rectus internus und Abducens (?) bei einem Bleikranken.

Erkrankung im Gebiete der motorischen Augennerven wurde bei einem bleikranken Maler, der gleichzeitig an Extensorenlähmung litt, beobachtet. Es bestand Insufficienz des linken M. rectus internus. Beim Versuche, zu convergiren, wurde der linke Bulbus nicht nach innen rotirt. Es wurden die seitlichen Einstellungen nicht ganz erreicht, namentlich gelangte der linke Bulbus beim Blick nach aussen nicht in den äusseren Augenwinkel[2]).

Lähmung des rechten Rectus internus nach siebenjährigem Verweilen von Schrotkörnern im Körper.

Ein Mann hatte sich aus Versehen 17 Schrotkörner in die Hand geschossen. Später stellten sich Kolik, Gliederschmerzen und Krämpfe, Spermatorrhoe, Kopfschmerzen, Schwindel, grosser Marasmus und Lähmung des rechten Rectus internus ein. Keine Mittel halfen. Sieben Jahre darauf wurden die Schrotkörner, in der Annahme, dass Bleivergiftung vorliege, entfernt. Alle Erscheinungen schwanden danach bis auf die Muskellähmung[3]).

Vollständige Oculomotoriuslähmung. Wiederherstellung durch Elektricität.

Ein 38jähriger Jalousie-Arbeiter erkrankte an Bleikolik und Lähmungssymptomen der Gliedmaassen. Während die letzteren sich nach sechs Monaten besserten, bekam er rechtsseitige Kopfschmerzen und später Convulsionen. Im Ganzen fünf Jahre nach Beginn seines Bleileidens konnte er beim Erwachen eines Morgens sein rechtes Auge nicht öffnen. Es bestand Ptosis des rechten Augenlides mit aufgehobener Beweglichkeit des Rectus superior, Rectus inferior und Rectus internus. Die Pupillen waren weit und reactionslos, die Ränder der linken Papille verwischt und über ihr selbst lag ein Nebel.

Jodkalium hatte keinen Erfolg, wohl aber die Behandlung mit dem constanten Strom, durch welche noch sonst vorhandene Bleisymptome gebessert wurden, nur nicht die gestörte Muskelthätigkeit[4]).

Der folgende Fall, der sich anderwärts schwer einreihen lässt, soll hier wegen der auch dabei vorgekommenen Ptosis, also einer Theilerscheinung der Lähmung des N. oculomotorius, angeführt werden. Er ist auch wegen der Eigenartigkeit seiner Entstehung, der Sensibilitätsstörungen an den Lidern und des Thränenträufelns bemerkenswerth. In Bezug auf das letztere sei darauf hingewiesen, dass es neuerdings

1) Mayer, Jahrbücher f. Psychiatr. Bd. X. 1892. S. 69.

2) Westphal, l. c. S. 24.

3) Lagleyze, Clinique ophthalmol. 1896. No. 8. (Jahresb. f. Ophthalm. 1896. S. 402.) — Ueber Bleivergiftung, 18 Jahre nach dem Einschuss einer Bleikugel in den Körper vid. Küster und L. Lewin, Langenbeck's Archiv. Bd. XLIII.

4) Buzzard, Brain. Vol. XIII. 1890. p. 227.

auch bei einem Bleiarbeiter von 21 Jahren durch Constriction der Thränenröhrchen, oder eine Muskellähmung, die das Hinausgepresstwerden der Thränen in den Thränensack verhinderte, beobachtet ist. Derselbe hatte aber auch Conjunctivitis, Albuminurie und eine Sehschärfe von $^1/_2$ ohne ophthalmoskopische Veränderungen[1]).

Störungen der Accommodation, Ptosis, und Sensibilitätsminderung an den Lidern durch langen Gebrauch von Bleicollyrien.

Ein siebenjähriges Kind wurde $3^1/_2$ Jahre lang wegen einer chronischen granulären Conjunctivitis mit Collyrien aus Bleiessig und Fomentationen aus Goulard'schem Wasser behandelt.

Die ersten Störungen erfolgten nach ca. $2^3/_4$ Jahren an den Augen und der Orbitalumgebung, und zwar als eigenthümliche Veränderungen der Accommodation ähnlich denen, die u. A. Stellwag bei dem allgemeinen Saturnismus beobachtete. Dieselben nöthigten zum Gebrauche von Convexgläsern. Es erschienen ferner: Ptosis, Thränenlaufen, Mydriasis, bemerkenswerthe Abnahme der Sehschärfe und Abnahme der Empfindung an den Lidern. Die beiden Spitzen eines Aesthesiometers wurden bei einer Distanz von 7 mm als eine einzige empfunden.

Der Gebrauch von Jodkalium und Schwefelbädern stellte das Kind wieder her[2]).

Wahrscheinlich handelte es sich hier wesentlich um eine Erkrankung des Sehnerven, verbunden mit Accommodationsschwäche.

Eine seltene Veranlassung zu Störungen an den Augenmuskeln zeigt der folgende Bericht.

Eine 48jährige Frau, die damit beschäftigt wurde, Chokolade in bleihaltiges Staniolpapier einzupacken, bekam als Allgemeinerscheinungen Koliken, Muskelstörungen und einen Bleisaum, und wies an ihren Augen folgende Veränderungen auf: Myopie von etwa 5 D, muskuläre Insufficienz, Strabismus divergens, conjunctivale Reizung und feine Trübungen in der Linse[3]).

Bleiblindheit. Strabismus nach einer Besserung des Sehvermögens. Scotome. Sehnervenatrophie.

Ein 29jähriger Arbeiter erkrankte nach einjähriger Beschäftigung in einer Accumulatorenfabrik an Bleikoliken. Nach deren Aufhören erblindete er plötzlich. Nach sechs Wochen hob sich die Sehschärfe, es bestand aber Doppeltsehen. Bleisaum fehlte. Kolikanfälle wiederholten sich. Strabismus divergens trat auf, vorwiegend rechts. Sehschärfe $= {}^1/_{200}$. Die Gesichtsfelder waren concentrisch eingeengt. Dabei bestanden Rothgrünblindheit und centrale Scotome für Gelb und Blau. Die Papille war temporal abgeblasst.

Das Sehvermögen konnte trotz der verschiedensten Behandlungsmethoden nicht gebessert werden[4]).

---

1) de Lantsheere, Annales d'Oculistique. Tom. CXXIII. 1900. p. 145.

2) Manouvriez, Gazette des hôpit. 1879. p. 252.

3) de Lantsheere, La Presse médic. belge. 1900. No. 1.

4) Guibert, La clinique ophthalmologique. 1902. No. 6; Wochenschr. f. Ther. u. Hygiene d. Auges. 1902. No. 45. S. 359.

Bei einem 24jährigen Malergehilfen mit Bleivergiftung trat das typische Bild der Convergenzlähmung auf, welche später mit der Besserung des Allgemeinbefindens wieder verschwand[1]).

Eine Sichtung des Materials über 25 Fälle von Augenmuskelaffectionen durch Blei, in denen nähere Angaben über die Art des Befallenseins gemacht wurden, ergab Folgendes:

a) Ergriffensein einzelner Nerven oder Muskeln.

Nerv. Oculomotorius: Rechts 3 mal, links 1 mal.
Nur Ptosis und interiore Muskeln: 1 mal.
Rectus internus: Rechts 1 mal.
Trochlearis: 1 mal.
Abducens: Rechts 4 mal, links 1 mal, beiderseits 3 mal.

b) Mehrfache Lähmungen.

Vollständige Ophthalmoplegie links und Oculomotorius rechts.
Vollständige Ophthalmoplegie einerseits.
Vollständige Ophthalmoplegie links und Abducens rechts.
Internus und Aducens links.
Oculomotorius und Abducens beiderseits.
Oculomotorius und Facialis rechts.
Abducens rechts und Facialis links.
Abducens beiderseits und Oculomotorius einerseits.
Ptosis und multiple Bewegungsstörungen 2 mal.

Abgesehen von einer eben geschilderten Beobachtung[2]) giebt es noch einige Fälle mit Erscheinungen, welche auf eine Affection des Sympathicus bei Bleikranken deuten, nämlich Lähmung des Dilatator der Pupille und Verengerung der Lidspalte.

In einem Falle von chronischer Bleivergiftung war die linke Pupille verengert, ebenso die linke Augenspalte[3]).

Unterschiede in der Weite und Lichtreaction beider Pupillen.

Ein Wasserrohrleger, der mit Mennige viel zu thun hatte, bekam als Symptome des Saturnismus: Lähmungserscheinungen, Koliken, einen fadenförmigen Puls von 200—210, Lähmung der unteren Zweige des Facialis u. A. m.

Die rechte Pupille war enger als die linke und reagirte schwächer auf Lichtreiz. Diese Pupillenverengerung wurde von einer Lähmung des Dilatator abgeleitet.

Die geringere Lichtempfindlichkeit derselben könnte, obgleich sie im Vergleiche mit der linken Pupille ziemlich stark war, als scheinbare genannt werden: Die Pupille reagirte auf Lichtreiz in normaler Weise, erweiterte sich jedoch nach Entfernung desselben nicht in dem Maasse wie die linke Pupille, da die betreffenden Nervenfasern paralysirt waren[4]).

---

1) Uhthoff, Graefe-Saemisch, Handbuch der Augenheilkunde. 2. Aufl. Bd. XI. Cap. XXII. S. 68. Vergl. auch Haase, l. c.

2) Bach, l. c.

3) Fitz, cit. bei Dejerine-Klumpke, Des polyneurites. Paris 1889.

4) Janowski, Neurologisches Centralbl. 1895. Bd. XIV. S. 300.

Bei Gelegenheit der erwähnten Untersuchungen an 39 Hüttenarbeitern hatten wir auch dem Verhalten der Augenmuskeln besondere Aufmerksamkeit geschenkt. Da bei Bleikranken alle Grade der Augenmuskelstörungen, von leichten Paresen bis zu ausgesprochenen Lähmungen gefunden waren, so lag es nahe, nach latenten Störungen zu forschen, wie sie z. B. bei Tabeskranken vorkommen und erst nach Aufheben der regulirenden Wirkung des binoculären Sehactes bemerkbar werden[1]). Es wurden daher bei allen Kranken Gleichgewichtsversuche mit dem Glasstäbchen nach Maddox angestellt, und es ergab sich dabei in allen Stellungen vollkommenes Gleichgewicht, wie man dies bei normal functionirenden Augenmuskeln stets findet, vorausgesetzt, dass bei Fixation in der Medianebene Gleichgewicht vorhanden ist. Bei einigen Arbeitern war letzteres nicht der Fall, doch fand auch hier in den Seitenstellungen eine Zunahme des Abstandes nicht statt, so dass Paresen nicht angenommen werden konnten. Ferner wurde der Nahepunkt untersucht durch Fixiren eines gegen das Licht gehaltenen Nadelstiches in einer Karte, und der Fusionsfernpunkt durch Ueberwinden von Prismen. Auch hierbei traten auffallende Schwächezustände nicht zu Tage. Augenmuskelstörungen sind bei der Bleivergiftung seltnere Erscheinungen. Man wird daher auch die geringeren Grade weniger häufig antreffen, als bei einer Krankheit, in deren Symptomenbilde Innervationsstörungen, wenigstens im Gebiete der vom Oculomotorius abhängigen Functionen typisch sind.

b) Krämpfe der Augenmuskeln.

Ausser Lähmungen der Muskeln kommen auch Krämpfe derselben vor, aber nur als Theilerscheinungen allgemeiner Convulsionen bei saturniner Encephalopathie. Eine Bedeutung für das Sehvermögen haben dieselben nicht, da sie mit Beendigung des Krampfanfalles ebenfalls wieder schwinden und keine bleibenden Störungen hinterlassen.

Schon vor 90 Jahren sah man dieselben und deutete sie richtig als Theilerscheinung: „An den Convulsionen, die ein auch von Kolik heimgesuchter Bleiarbeiter erlitt, nahmen die Augen theil“.

Die oben angeführte Beobachtung[2]) eines Nystagmus rotatorius ist bisher die einzige geblieben. Ob dieses Symptom in unmittelbarem Zusammenhange mit der Giftwirkung des Bleis stand, ist sehr fraglich. Es sollte dadurch hervorgerufen worden sein, dass der Kranke in Folge seines beschränkten Gesichtsfeldes genöthigt war, mit dem noch vorhandenen Reste von empfindlicher Netzhaut Excursionen zu machen, um auf diese Weise grössere Gebiete abzutasten. Früher hatte der Kranke stets gut gesehen, und niemals waren abnorme Bewegungen an seinen Augen bemerkt worden. Auch bei der ersten Untersuchung war kein Nystagmus vorhanden; derselbe bildete sich erst im Laufe mehrerer Jahre aus. Es bestanden horizontale leichte Pendelbewegungen mit geringen, beiderseits gleichsinnigen Raddrehungen nach links. Die Excur-

1) Guillery, Arch. f. Augenheilk. Bd. XXIX. S. 361.
2) Stood, l. c.

sionen betrugen höchstens 3 mm und traten nur auf beim Fixiren, beim Blicke geradeaus so gut wie in den seitlichen Stellungen.

Nystagmusartige Zuckungen in extremen Stellungen oder bei besonderer Anstrengung paretischer Muskeln sind zuweilen beobachtet worden[1]).

III. Die Aetiologie der Bleiamaurose.

In den vielen chronischen Bleivergiftungen, die bisher beschrieben wurden, und in der unendlich viel grösseren Zahl der nicht beschriebenen und sich alle Tage ereignenden finden sich die Sehstörungen relativ selten — also eine Erscheinung, die durchaus im Einklange steht mit der bei anderen, acuten oder chronischen Vergiftungen, beobachteten. Wir sehen hierin nichts besonders Auffälliges, da es noch viel seltenere toxische Aequivalente des Bleis giebt, sind aber auch der Ueberzeugung, dass man bei einer ausnahmslosen Prüfung aller mit Blei gewerblich Beschäftigten viel mehr Anfangsstadien von Sehstörungen finden würde, als man jetzt ahnt. Freilich wissen wir auch aus eigener Erfahrung, dass solche Untersuchungen vielfach an der Engherzigkeit der Fabrikherren scheitern.

Tanquerel des Planches fand unter:

1217 Bleikranken 12 Mal Sehstörungen, davon 10 Mal zugleich mit Encephalopathia saturnina und 2 Mal ohne Hirnsymptome.

Unter 138 Fällen von Intoxicationsamblyopie war nur eine Bleiamaurose[2]) und bei 15000 Augenkranken nur drei mit Bleiamaurose[3]).

Diese Zahlen sind gewiss sehr klein, und es mag sogar vielleicht in Gegenden, in denen keine besondere Bleiindustrie vorhanden ist, manchen beschäftigten Ophthalmologen geben, der niemals eine durch Blei veranlasste Sehstörung gesehen hat. Aber, man wolle auch daran denken, dass es viele „dunkle" Fälle giebt, in denen die Aetiologie nicht klar wird, weil man nicht an ein Gift denkt, oder wenn man es thut, die irrige Vorstellung hat, es müssten dann auch nothwendig schwere Begleiterscheinungen vorhanden sein. Je mehr auch Nicht-Specialisten über Vergiftungen und besonders über toxische Augenstörungen erfahren werden, um so mehr wird sich der Umfang der wirklichen Vorkommnisse ermessen lassen.

Die Häufigkeit solcher Erkrankungen, wie die der Bleivergiftungen überhaupt, wird zum grossen Theile von den hygienischen Maassnahmen in den betreffenden Fabriken abhängen, nicht weniger aber auch davon, wie die Arbeiter, auch diejenigen, die Heimarbeit treiben, selbst die erforderlichen Vorsichtsmaassregeln, auf die sie hingewiesen werden müssen, beobachten. Häufige Bäder und Waschungen, namentlich vor dem Essen, Vermeiden der Nahrungsaufnahme in den Fabrikräumen, öftere Reinigung von Mund und Zähnen, Vermeiden des Haltens von bleihaltigen Gegenständen, z. B. Malpinsel im Munde, Tragen von Respiratoren gegen den

1) Bihler, l. c. — Bach, l. c. — Remak, l. c.

2) Uhthoff, Arch. f. Ophthalm. Bd. XXXIII. Abth. 1.

3) de Schweinitz, l. c.

Bleistaub u. s. w., vor Allem aber kurze Arbeitszeiten, können einen Nutzen leisten.

Schon im Vorstehenden haben wir darauf hingewiesen, dass die Arbeiter die Bleigefahren weder im Allgemeinen noch in den speciellen Betrieben, in denen sie arbeiten, kennen. Erst müssten sie darüber aufgeklärt werden, dann würden sie auch gewissenhafter Schutzmaassregeln in Anspruch nehmen oder sie fordern, wo sie ihnen nicht geboten werden[1]).

Es giebt hier und da Bleiarbeiter, die viele Jahre von Vergiftungssymptomen frei bleiben. Schon aus den dreissiger Jahren des vorigen Jahrhunderts wurde von einem Bleischmelzarbeiter berichtet, der, ungleich seinen Mitarbeitern, die schnell erkrankten, etwa 50 Jahre im Bleidampf ohne Schaden an seiner Gesundheit gearbeitet habe.

Förster[2]) erzählt, dass in einer sehr bedeutenden Fabrik in Breslau Augenerkrankungen durch Bleivergiftung unbekannt seien. Die Fabrik producirte seit Decennien Mennige, Bleiröhren, Walzblei, Bleiglätte und Bleidraht. Förster war in der Lage, für einen Zeitraum von 15 Jahren festzustellen, dass Bleikrankheiten, welche das Sehorgan betrafen, unter den dortigen Arbeitern nicht vorgekommen waren, obschon ca. 20 Fälle von Bleikolik jährlich zur ärztlichen Behandlung kamen. Dabei waren einzelne Arbeiter sehr lange in dem Betriebe. Einer von ihnen feierte dort sein fünfundzwanzigjähriges Arbeiterjubiläum, wobei ausgerechnet wurde, dass ca. 200000 Centner Mennige während dieser Zeit durch seine Hände gegangen waren. Allerdings producirte diese Fabrik kein Bleiweiss, und es scheint, dass gerade die letztere Fabrikation mit besonderen Gefahren verbunden ist.

Wir schliessen davon, dass ein oder der andere Arbeiter von einem bestimmten Bleileiden frei bleibt, nicht auf die relative Unschädlichkeit einer giftigen Verbindung, auch nicht auf die Unfähigkeit einer solchen, ein bestimmtes Symptom zu erzeugen, und auch nicht auf vorzügliche sanitäre Einrichtungen einer Fabrik. Gerade aus einer Breslauer Fabrik sind neuerdings schlimme statistische Zahlen über Bleierkrankungen angegeben worden. Es ist ein individuelles Glück, wenn ein Arbeiter frei von Vergiftung bleibt, oder nur eine leichte und nicht eine schwere Bleiaffection bekommt. Veränderungen am Augenhintergrund können ohne subjectiv lästig fallende Sehstörungen bestehen, so dass ohne Untersuchung auch nicht auf das Fehlen eines bedrohlicheren Symptoms geschlossen werden kann. Hygienische Maassnahmen müssen gefordert werden, aber mehr als dies wirken die Aufklärung der Arbeiter, die kurze Arbeitszeit und ein Lohn, der ihnen eine gute Ernährung sichert.

1. Statistik der Sehstörungen durch Blei.

Auf den vorstehenden Blättern haben wir über 167 Augenerkrankungen durch Blei berichtet. In dieser Zahl nicht einbegriffen sind die örtlichen, durch Blei veranlassten Augenstörungen und auch nicht Angaben über gewerbliche oder andersartige Bleiamaurosen oder

1) Lewin, Deutsche Med. Wochenschr. 1904. No. 25.
2) Foerster, Graefe-Saemisch, Handbuch. Bd. VII. 1. Aufl.

-Amblyopien, über die nur allgemeine Mittheilungen ohne Anführung specieller Fälle vorliegen. Könnte man diese hinzuzählen, so würde die angegebene Zahl recht beträchtlich ansehwellen.

In 130 Fällen liess sich der Beruf, in dem das Leiden entstand, feststellen. Danach waren:

Maler und Malerinnen	34
Anstreicher	12
Lackirer	4
„Bleiarbeiter“	7
Bleiweissarbeiter und Arbeiterinnen	20
Mennigearbeiter	5
Farbenreiber	2
Bleirohrarbeiter	4
Schriftgiessereiarbeiter und Arbeiterinnen	5
Bleilöther	1
Bleiminenarbeiter	1
Bleisehrotarbeiter	1
Bleihüttenarbeiter	4
Zinngiesser	1
Schriftsetzer	6
Aeeumulatorenarbeiter	2
Schlosser	2
Kabelarbeiter	2
Jalousiearbeiter	1
Glasurarbeiter	2
Emailleurin	1
Topfmalerinnen	2
Coloristin	1
Kartenarbeiterin	1
Luxuspapierarbeiterin	1
Lithographistin	1
Weber	2
Näherin	1
Färber	3
Chokoladepaekerin (Staniol)	1
Summa:	130 Fälle.

Ausserdem berichteten wir über Sehstörungen, die durch den absichtlichen oder unabsiehtliehen Gebraueh von Blei oder Bleipräparaten entstanden und zwar:

Als Abortivum	1 Mal.
„ Collyrium	1 „
In Cosmeticis (Schminken, Haarfärbungsmittel etc.)	8 „
Im Trinkwasser	1 „
Durch Schrotkörner, die im Körper verblieben waren	1 „
	12 Fälle.

Insgesammt umfassen demnach diese Berichte 142 der Entstehung nach gut gekannte Beobachtungen.

Dass sehr viel mehr vorgekommen sind und vorkommen, ist fraglos. So sind wir z. B. überzeugt, dass Arbeiter in Bleiminen und Bleihütten, wenn man sie nur exact auf ihre Augenfunctionen untersuchte, oft genug Störungen erkennen lassen würden, die allein dem Blei zuzuschreiben wären. Bis jetzt sind nur sehr wenige Fälle bei Hüttenarbeitern genauer bekannt geworden. Und doch ist schon vor 40 Jahren aus den Werken im Oberharz von einer Amblyopia saturnina als einer unter den Hüttenleuten, wie es scheint, recht häufigen Krankheit berichtet worden. Besonders sollten diejenigen Arbeiter stark dazu prädisponirt sein, die von Jugend auf lange Schichten vor dem Ofen gemacht haben: Schmelzer, Silberabtreiber, Vorläufer, Schürknechte etc. Dem Lichtreiz der Ofengluth und der Zugluft wurde, vielleicht mit Unrecht, eine das Leiden vorbereitende Bedeutung zugeschrieben. Als eine Eigenthümlichkeit der Bleiamblyopie wurde ihre Nichtweiterentwicklung zur Amaurose angesehen, obschon auch von einer solchen berichtet wird. Die sorgfältige ärztliche Ueberwachung sollte die letztere verhindern können. Der hier von uns berichtete Fall lehrt, dass derartige Erkrankungen von Betriebsleitern und Kassenvorständen nicht gekannt zu sein brauchen und doch bestehen können.

Neuerdings sind in grossen Betrieben, in denen man derartiges nicht vorher erwartet hatte, solche Augenleiden beobachtet worden. Im Hoch-Jura giebt es Orte, in denen Halbedelsteine auf Bleirädern geschnitten werden. Daraus resultiren Bleivergiftungen, und bei so Vergifteten fand man u. A. neben Hemianästhesie, Facialislähmung, Geschmacksverlust und Sensibilitätsstörungen, Einengung des Gesichtsfeldes und unscharfes Farbensehen[1]).

Wie die obenstehenden Zahlen darthun, kann nicht nur der berufsmässige Umgang mit Blei oder Bleiverbindungen, sondern auch deren Gebrauch zu kosmetischen oder medicinischen Zwecken Vergiftungserscheinungen am Auge hervorrufen. Von der Haut aus kann genügend Blei resorbirt werden, um Symptome des Saturnismus entstehen zu lassen, genau so wie die zu lange dermatologische Verwendung des Silbernitrats zur Argyrie führen kann. Wenn in irgend einem Buche das Gegentheil steht, so beweist dies eben nur, dass der oder die Verfasser nur so wenig wussten, als sie schrieben. Schon Beer kannte die Gefahr der kosmetischen Anwendung von Bleimitteln, zum Theil wohl auf Grund der umfassenden Schilderungen von Deshais-Gendron aus dem Jahre 1760, und drückte sich sehr präcis aus: „Lange und unvorsichtige Beschäftigung mit Bleipräparaten, Bleifarben u. dergl., das Anstreichen des Gesichtes und der Brust mit bleihaltiger Schminke, die Aufnahme von viel Blei als Medicament oder in Genussmitteln geben die Ursache der Amaurose ab“[2]). Viele Jahre später bemerkte demgegenüber Rognetta, dass er es nicht glaube, weil er es bei den Pariser Boulevard-Damen nie beobachtet habe — ein weiterer Beweis dafür, dass die Beobachtungen eines Einzelnen immer nur dürftige Fragmente darstellen.

---

1) Fiessinger, Bullet. de l'Académ. de Médecine. Tom. XLIX. Séance du 30 Oct. p. 446.

2) Beer, Lehre von d. Augenkrankheiten. 1817. Bd. II. S. 501.

2. Alter und Geschlecht.

Das weibliche Geschlecht galt früher für weniger empfänglich gegen die Einwirkung des Bleies als das männliche. Tanquerel des Planches hat auch dieser Frage bei seiner gründlichen Bearbeitung des Gegenstandes seine Aufmerksamkeit zugewendet.

Er fand unter seinen 1217 Kranken nur 57 weibliche, welche theils das Abreiben von Schriftzeichen besorgten, theils den Anstreicher unterstützten, zum Theil auch in Bleiweissfabriken beschäftigt wurden. Ob dies darauf beruht, dass die weiblichen Arbeiter sich williger den Schutzvorschriften unterziehen als die männlichen, oder auf Eigenthümlichkeiten ihrer Organisation, lässt er dahingestellt. Die Ansicht, dass die Frauen zu leichteren und weniger gefährlichen Arbeiten verwendet würden als die Männer, hält er nicht für zutreffend, und führt als Beispiel eine Bleiweissfabrik an, in welcher von Männern und Frauen dieselbe Arbeit verrichtet wurde, während doch bei letzteren die Colica saturnina sich viel seltener einstellte.

de Schweinitz fand unter 90 Fällen 65 Männer und 22 Frauen. Dreimal fehlte die Angabe des Geschlechts. Er weist aber darauf hin — und wir pflichten ihm vollkommen bei — dass eben weit mehr Männer als Frauen in der Bleiindustrie beschäftigt sind.

Wir halten die Gründe von Tanquerel des Planches nicht für stichhaltig. Das Blei wirkt auf alle menschlichen Organisationen, wenn es nur in der entsprechend richtigen Weise eindringen und wirken kann, verderblich ein, ja, wir müssen sogar auf Grund neuerer Feststellungen die Frau für empfindlicher gegenüber dem Blei halten als es der Mann ist. So wurde z. B. erwiesen, dass in Wien in Giessereien an Saturnismus erkranken:

Von 100 Frauen . 26,4,
„ 100 Männern 6,9.

In den Töpfereien von Staffordshire erkranken:

Von 100 Frauen . 40,
„ 100 Männern 7.

Wir werden später noch es zahlenmässig belegen, dass die Fälle von in Atrophie übergehender Neuroretinitis bei Frauen grösser ist als bei Männern — ein nicht unwesentliches Zeichen für die grössere Intensität der Einwirkung des Bleis auf Frauen.

Unter unseren 167 Fällen waren, soweit es angegeben wurde:

122 Männer und
41 Frauen.

Das Lebensalter bietet keinen Schutz gegen die Bleivergiftung und speciell gegen die durch dasselbe hervorgerufenen Sehstörungen. Unter den 122 Erkrankten männlichen Geschlechts fanden wir 70 Mal das Alter angegeben. Es waren von:

1—10	11—20	21—30	31—40	41—50	51—60 Jahre[1]
2	3	18	33	8	6

1) Die von de Schweinitz erwähnte Erkrankung eines 79jährigen Mannes haben wir nicht auffinden können.

Von den 41 weiblichen Erkrankten war 27 Mal das Alter angegeben. Davon hatten:

10—20	21—30	31—40 Jahre
16	8	3

3. Zeit des Eintritts der Sehstörungen.

Die Zeit, welche die Einwirkung des Giftes erfordert bis zum Auftreten von Sehstörungen ist sehr verschieden; es lässt sich hier eine bestimmte Grenze nicht angeben. Die Art der Beschäftigung, die vorhandenen Schutzvorrichtungen, die persönliche Vorsicht, eine mehr oder weniger grosse Widerstandsfähigkeit u. s. w. sind zum Theil gänzlich unübersehbare Factoren, welche in jedem einzelnen Falle in Betracht kommen. Thatsächlich genügen unter Umständen nur wenige Wochen[1]), während in anderen Fällen eine selbst 25jährige Thätigkeit keinen Schaden an den Augen hervorruft. Functioniren die Ausscheidungsorgane für das Blei, nämlich Nieren, Leber, Darmdrüsen und die Haut normal, so kann selbst bei einer relativ reichlichen Bleiaufnahme eine Art von Gleichgewichtszustand eintreten, der eine Vergiftung nicht, oder doch nur in geringem Umfange eintreten lässt. Dagegen kann z. B. schon die physiologische Minderung der Harnabsonderung im Sommer auf Kosten der Schweissabscheidung für sich allein den Anlass zum Ausbruch eines Bleisymptoms, am häufigsten der Kolik, Anlass geben.

Recidive der einmal erschienenen Sehstörungen kommen, auch ohne dass der Kranke, selbst in langer Zeit, wieder mit Blei zu thun hatte, vor[2]). Hierher sind auch die Fälle zu rechnen, in denen in relativ kurzen Zeiträumen die Amblyopie oder Amaurose intermittirend auftraten[3]). Es verhalten sich die Sehstörungen in dieser Beziehung durchaus analog anderen Bleisymptomen, z. B. der Kolik, die selbst nach jahrelanger Enthaltung von Blei, wahrscheinlich durch Löslichwerden im Körper unlöslich gewesenen Bleis, wieder erscheinen kann.

Im Allgemeinen kann man Sehstörungen erst nach längerer Einwirkung des Giftes erwarten. Man glaubte früher, dass dies nur für die transitorische Amaurose zuträfe[4]), welche ausnahmsweise erst nach kurzer Beschäftigung mit Blei auftrete[5]), während dies bei der Neuritis oft der Fall sei. Wie bereits oben erwähnt wurde, hat sich der letzte Theil dieses Satzes nicht bestätigt, vielmehr ergiebt sich aus unserer Casuistik, dass auch die Neuritis in der Regel nicht zu den Frühsymptomen der Bleivergiftung gehört, und nur ausnahmsweise nach wenigen Monaten oder gar Wochen eintritt[6]). Ebenso finden wir die Retinitis erst bei vorgeschrittener Vergiftung, gleichgültig ob mit oder ohne Erscheinungen eines Nierenleidens.

1) Samelsohn, Mackenzie, locis cit.
2) Lediard, Stood, locis cit.
3) Stoll, Danjoy, locis cit.
4) Schroeder, l. c.
5) Samelsohn, l. c. — Lubrecht, l. c.
6) Hutchinson, l. c. — Stood, l. c. — Makenzie, l. c.

Eine gewisse Bedeutung könnte praktisch die Frage haben, ob die Sehstörung plötzlich wahrgenommen wird, oder in allmählicher Zunahme dem Kranken zum Bewusstsein kommt. Tanquerel des Planches und nach ihm Andere nahmen das plötzliche Entstehen ohne Vorboten als Regel, die langsame Entwickelung als das seltenere an. Beide Aeusserungsformen stellen nach unserer Auffassung nur functionelle Cumulativwirkungen[1]) dar. Es ist nicht anzunehmen, dass bei der plötzlich erscheinenden Blindheit das Sehorgan etwa bis zu der Katastrophe völlig normal war. Eine solche Auffassung würde den toxikologischen Grundanschauungen widersprechen. Thatsächlich ist aber die langsame Entwickelung der Bleiamblyopie oder -Amaurose die Regel.

In unseren Fällen liessen sich 127 Mal die entsprechenden Feststellungen machen. Es entfielen

84 auf eine allmähliche Entwickelung, und
43 auf eine acute Entstehung

der Sehstörung. Und selbst wenn noch einige Fälle von den 84 als zweifelhafte bezeichnet werden sollten, so würde doch diese Art des Entstehens als die gewöhnliche gelten müssen.

4. Statistik der Begleitsymptome und des Verlaufes der Blei-Sehstörungen.

Nicht ganz unerheblich dürfte eine annähernde Feststellung der Häufigkeit der den Sehstörungen vorangehenden, sie begleitenden oder ihnen nachfolgenden, semiotisch wichtigen anderweitigen Symptome sein. Von den geschilderten 167 Kranken litten zu irgend einer Zeit, meist vor dem Erscheinen der Augenerkrankung allein oder in verschiedener Combination, an:

Kolik	79
Niemals an Kolik	6
Schwindel	11
Kopfschmerzen	52
Krämpfen, Delirien, Stupor, Coma	47
Lähmungen	27
Arthralgie	18
Taubheit	5
Schwerhörigkeit	1
Geschmacksverlust	1
Geschmack- und Geruchsverlust	1

Besonderes Gewicht ist auf die Kopfschmerzen zu legen, die gewiss als prämonitorisches Symptom bei Bleikranken häufiger vorkommen, als es nach der obigen Zahl den Anschein haben könnte. In den meisten derartigen Fällen wurde ein Stirnkopfschmerz angegeben.

Die Verlaufsarten der durch Blei erzeugten Sehstörungen werden durch die folgenden Zahlen illustrirt:

1) L. Lewin, Deutsch. med. Wochenschr. 1899. No. 43.

Soweit es sich feststellen liess, erfolgte bei den 167 Bleikranken:

Heilung	40 Mal
Besserung	22 „
Atrophie	36 „
Tod	16 „

In Uebereinstimmung mit unseren obigen Auseinandersetzungen steht es, dass in den Fällen von ophthalmoskopisch festgestellter Neuroretinitis, die in Atrophie übergingen, die Zahl der Frauen, nämlich 19, die der Männer, nämlich 17, übertrifft.

5. Theorie der toxischen Bleiwirkung auf das Auge.

Wenn vielleicht auch einmal eine flüchtige Sehstörung beim Vorhandensein von gewissen cerebralen Symptomen etwas mit „urämischen" Vorgängen zu thun haben mag, so glauben wir doch, dass gewöhnlich ätiologisch eine Erkrankung des Sehnerven und der Netzhaut anzunehmen ist, auf welche auch der ophthalmoskopische Befund hinweist. Wenn eine Untersuchung mit dem Augenspiegel vorgenommen wurde, fand man häufig eine Verschleierung der Papillengrenzen und eine abnorme Gefässfüllung, welche sich mehr oder weniger weit in die Netzhaut erstreckte. Die Unterbrechung der Pupillarreaction spricht ebenfalls für einen peripherischen Sitz der Störung.

An Erklärungsversuchen bezüglich der Art des in dem Sehnerven und der Netzhaut sich abspielenden Processes hat es nicht gefehlt, doch können dieselben nur den Werth von Hypothesen beanspruchen, wie so vieles andere, was für die Erklärung von Arznei- oder Giftwirkungen vermuthet wurde. Seit den negativen Befunden von Tanquerel sind Sectionsbefunde über Fälle von flüchtigen Amaurosen nicht mehr veröffentlicht worden, obschon es durchaus nicht unwahrscheinlich ist, dass mit unseren jetzigen Untersuchungsmethoden Anhaltspunkte für eine bessere, wenn auch immer nur oberflächliche Einsicht in die Vorgänge zu erhalten wären.

Die bisherigen Deutungen des Krankheitsbildes bewegen sich vorwiegend in zwei Richtungen. Ein Theil der Beobachter erblickt in circulatorischen Störungen das Wesentliche, ein anderer in einer specifischen Einwirkung auf das Nervensystem.

Hinsichtlich der Veränderungen der Circulation wurden zwei ganz entgegengesetzte Zustände verantwortlich gemacht, nämlich einerseits Hyperämie und Stauung, andererseits Ischämie. Es ist nicht zu leugnen, dass die überwiegende Mehrzahl der positiven ophthalmoskopischen Befunde für die erstere spricht. Man nahm an[1]), dass es sich bei Fällen, welche mit Albuminurie verbunden sind, um einen Hydrops der Opticusscheiden handeln könne, in ähnlicher Weise „wie Traube die urämischen Anfälle erklärt". Die Trübung der Papille und deren Umgebung wurde als Oedem aufgefasst, welches in sehr acut verlaufenden Fällen keine Zeit habe, sich zu entwickeln. Thatsächlich findet man auch in den chronisch verlaufenden Fällen von Bleineuritis sehr deutliche Stauungserscheinungen bis zur typischen Stauungspapille. In einem

1) Stood, l. c.

Falle[1]) unterschied diese letztere sich von der gewöhnlichen Stauungspapille durch eine besondere Durchsichtigkeit und durch einen ödematösen Zustand der Papille selbst und eines grösseren Theiles der umgebenden Netzhaut. Man könnte also annehmen, dass es auch bei den flüchtigen Amaurosen sich um den Beginn desselben Processes handelt, welcher sich mehr oder weniger rasch wieder ausgleicht. Dem ist nur entgegenzuhalten, dass eine Stauung allein das Krankheitsbild nicht ausreichend erklärt, da bekanntlich selbst eine hochgradige Stauungspapille mit einer sehr geringfügigen Sehstörung verbunden sein kann.

Für eine Ischämie als Ursache der flüchtigen Sehstörungen sprechen sich ebenfalls mehrere Untersucher aus[2]). Das Blei solle durch eine erregende Wirkung auf die glatten Gefässmuskeln einen arteriellen Gefässkrampf hervorrufen. Es ist bekannt, dass sowohl durch toxische wie durch andere, zum Theil unbekannte Einflüsse, eine arterielle Ischämie der Netzhaut mit mehr oder weniger erheblichen Sehstörungen entstehen kann. Manche dieser Fälle sind aber später als retrobulbäre Neuritis gedeutet worden[3]). In anderen ist ausdrücklich angegeben, dass trotz vorhandener Ischämie eine Sehstörung nicht auftrat. So wurde in einem Falle von Hemicranie beobachtet, dass eine Verengerung der Arteria centralis retinae auf demjenigen Auge eintrat, welches der von der Migräne befallenen Seite entsprach. Mit dieser Ischämie war aber eine Sehstörung nicht verbunden[4]). Bekannt ist auch die Beobachtung von v. Graefe, welcher bei hochgradiger Ischämie im asphyktischen Stadium der Cholera kaum eine Beeinträchtigung der Sehschärfe fand. Als ein weiterer Beweis gegen die Bedeutung der Ischämie wird ein Versuch an einem mit Bleikolik, Cerebralerscheinungen und absoluter Amaurose Erkrankten angesehen[5]). Nachdem hier eine abnorme Blässe der Netzhaut bei normalem Aussehen der Papille constatirt worden war, injicirte man Pilocarpin in den Arm, worauf die Gefässe sich wieder füllten, aber das Sehvermögen sich nicht besserte. Gegen die Beweiskraft dieses Falles lässt sich der Einwand erheben, dass es sich hier nicht um die transitorische Amaurose handelte, da dieselbe sehr lange anhielt, und das Sehvermögen nie wieder normal wurde. Immerhin beweist aber dieses Experiment, wie irrelevant in derartigen Fällen der Füllungszustand der Gefässe ist[6]).

Als Stütze für die amaurogene Bedeutung der Ischämie wird ein Fall angeführt[7]), in dem ein auf Arteriosclerose beruhender Gefässkrampf der Netzhaut schliesslich zur Thrombose und dauernden Erblindung führte[8]). Es traten zahlreiche Verdunkelungs- und Erblindungsanfälle auf, welche mit Nachlass des ophthalmoskopisch beobachteten Gefäss-

1) Elschnig, l. c.

2) Jacond, Revue générale d'Ophthalmol. 1884. p. 557. — Weber, De l'amaurose saturnine. — Elschnig, l. c.

3) A. v. Graefe, Arch. f. Ophthalmol. Bd. VIII. Abth. 1. S. 143 und v. Graefe Bd. XII. Abth. 2. S. 146. — v. Rothmund, Klin. Monatsbl. Bd. IV. S. 106.

4) Siegrist, Mittheilungen aus Kliniken etc. der Schweiz. Heft 10.

5) Galezowski bei Weber, l. c.

6) Günsburg, l. c.

7) Elschnig, l. c.

8) Wagenmann, Archiv f. Ophthalm. Bd. XLIV. Abth. 2.

krampfes sich wieder besserten. Ebenso wurden Fälle von Augenmigräne mitgetheilt[1]), bei welchen schliesslich arterielle Thrombose und Opticusatrophie sich entwickelten.

Für den ersten Fall wird angenommen, dass die Circulation in der Centralarterie ganz oder doch fast ganz aufgehoben war. Man darf vielleicht die Beobachtungen über Netzhautischämie ohne Beeinflussung des Sehvermögens darauf zurückführen, dass in diesen Fällen es zu einer vollständigen Aufhebung der Cirkulation nicht gekommen war. Aber selbst, wenn man geneigt ist, für den Fall von Elschnig die Ischämie als Ursache der verschiedenen Sehstörungen anzunehmen, so stellt dieser eben ein Unicum dar. In den vielen anderen oben angeführten ophthalmoskopischen Befunden ist von einer eigentlichen Netzhautischämie keine Rede. Daher ist die Verwerthung jener Beobachtung für die Theorie der Bleiwirkung nur in sehr beschränktem Maasse zulässig. Das Blei kann nicht ohne Weiteres zur Kategorie derjenigen Gifte gerechnet werden, welche, wie das Chinin, zu einer mehr oder weniger vollständigen Unterbrechung der Circulation in der Netzhaut führen.

Die Annahme einer anästhesirenden Giftwirkung auf die Netzhaut als Ursache der Bleiamaurose bringt den Vorgang unserem Verständnisse auch nicht viel näher. Immerhin schliesst diese Ansicht eine Vermittelung des Gefässsystems aus und würde der generellen Anschauung zuzurechnen sein, welche eine unmittelbare Einwirkung des Giftes auf die nervösen Elemente annimmt. Eine specifische im engsten Sinne des Wortes kann diese aus allgemeinen Gründen nicht sein. Immerhin stellt das Blei gegenüber anderen Metallen und Metalloiden dasjenige Element dar, das die umfangreichsten toxischen Einwirkungen auf die nervösen Theile des Auges und auf das Centralnervensystem ausübt. Wie jedes Schwermetall lagert es sich für längere oder kürzere Zeit in nervösen und nicht nervösen Körpertheilen ab und kann darin nachgewiesen werden. Dies gelang oft[2]). Ein an Encephalopathia saturnina Leidender starb. An der Oberfläche des oberen Dritttheils des Cervicalmarkes nahm man eine ausgesprochene graue Farbe wahr. Die chemische Untersuchung ergab das Vorhandensein von Schwefelblei, und zwar 3 mg in 150 g Marksubstanz. In einem Falle von Sehnervenatrophie nach Bleivergiftung fand man im Gehirn 0,3 g Blei.

Bleiamaurose bei paralytischen Symptomen. Geruch- und Geschmacklosigkeit. Tod nach vorübergehender Besserung. Reichlicher Bleifund im Gehirn.

Ein 39jähriger Lackirer wies paralytische Symptome auf: lallende Sprache, Sehstörungen, Zittern und Pupillendifferenz. Nach einer kurzen Besserung erschienen epileptiforme Anfälle.

Die Pupillen waren gleich weit, reagirten aber träge und schwach. Es war ein Bleisaum vorhanden. Der Urin war frei von Eiweiss. In den nächsten Tagen kamen abwechselnd Sopor und tonische Muskelstreckungen.

---

1) Galezowski, Recueil d'Ophthalmol. 1882 und 1892.

2) Brailey, Ophthalm. Hosp. Rep. 1876. Vol. VIII. p. 549. Auch von Montpellier, Vulpian, Bihler u. A. wurde Blei im Gehirn nachgewiesen.

Nach etwa 16 Tagen bestand Amaurose bei Lichtempfindung. Die Pupillenreaction war gering. Nach vier Wochen schienen sich Geruch- und Geschmacklosigkeit zur Blindheit gesellt zu haben. Nach 5½ Wochen kehrte etwas Sehvermögen zurück, das sich noch besserte, nach 9½ Wochen erfolgte aber der Tod.

Die chemische Untersuchung des Hirnmantels ergab Blei in solcher Menge, dass die Darstellung eines kleinen Bleikornes gelang, weniger war im Hirnstamm (Grosshirnganglion mit Brücke und Medulla) im Kleinhirn, den weichen Hirnhäuten und der Leber[1]).

Die chemischen Beziehungen des Bleis zu den Nervenbestandtheilen sind viel grössere als z. B. die des Quecksilbers, und es ist nicht unwahrscheinlich, dass es mit ihnen Verbindungen erzeugen kann, die den echten Bleiseifen nahestehen. Darauf und nicht auf die Bildung von Bleialbuminaten könnte die Zurückhaltung des Metalls im Körper bezogen werden.

Dass damit auch mikroskopisch erkennbare Veränderungen verbunden sein können, ist fraglos, und ebenso, dass diese sich mit einer Wiederherstellung des Sehvermögens wohl vertragen, sogar wenn sie bis zu ophthalmoskopisch erkennbaren Störungen entwickelt sind. Beweis hierfür ist u. A. die Alkoholneuritis.

Es ist aber durch die chemische Bindung des Bleis im Gehirn die Möglichkeit einer centralen Ursache der Blei-Sehstörungen gegeben, und es liegt nur an der Unzulänglichkeit unseres Könnens, nicht in jedem Falle diese, oder eine der anderen überhaupt in Frage kommenden unmittelbaren Ursachen feststellen zu können.

Für verfehlt halten wir die ganz vagen Angaben über eine Beziehung der Bleiamaurose zur Urämie, die zuerst von Danjoy deswegen angenommen wurde, weil er bei einem Bleiblinden Eiweiss im Harn gefunden hatte. Ja, man ging sogar so weit, die Blei-Sehstörungen lediglich als Theilerscheinung eines urämischen Anfalles anzusehen[2]. Eine Urämie könnte aber doch nur als eine Gruppe von Symptomen aufgefasst werden, die durch eine angebliche, bisher nicht im Mindesten erwiesene Anhäufung von giftigen Harnbestandtheilen im Blute erzeugt wird. Es müsste demnach bei einer chronischen Bleivergiftung, die zur Amaurose geführt hat, zuvörderst, um eine Diagnose auf Urämie zu stellen, auch der Nachweis einer Harnretention geführt werden. Thatsächlich kommt eine solche aber für gewöhnlich nicht vor, und deswegen ist das Schlagwort einer „urämischen Bleiamaurose“ in sich haltlos.

Durch schwere Nierenleiden können andererseits gewisse cerebrale Symptome hervorgerufen werden, die man auch als urämische bezeichnet hat. Wollte man dies auf den Saturnismus, der mit Albuminurie einhergeht, anwenden, so würde sich auch hier der berechtigte Einwand erheben lassen, weshalb die zahlreichen anderen toxischen Nephritiden, z. B. die durch Jod oder Chrom oder Quecksilber erzeugten, fast nie „Urämie“ und nur ganz vereinzelt Amaurose erzeugen? Sämmtliche nervösen Blei-

1) Ullrich, Allgem. Zeitschr. f. Psychiatrie. Bd. XXXIX. 1883. S. 243.

2) Lanceraux, l. c.

Symptome finden ihre einfachste Erklärung durch die chemischen Veränderungen, die das Metall am erkrankten Orte erzeugte, und deswegen hat man nicht nöthig dunkle Umwege für die Deutung einzuschlagen.

6. Pathologische Anatomie der Bleiamaurosen.

Bezüglich der transitorischen Amaurose liegen keine Sectionsbefunde mit positivem Ergebnisse vor, aber auch die neuritische Form bedarf noch sehr der Aufklärung, da die wenigen Befunde, welche darüber vorhanden sind, nicht als erschöpfend angesehen werden können.

In der ältesten Untersuchung über eine Neuritis N. optici mit Ausgang in Atrophie wurde die äussere Scheide des Opticus sehr dick, das fibröse Gewebe sehr reichlich und die Nervenfasern erdrückend gefunden[1]).

Eine Erweiterung dieser Angaben wurde im Anschlusse an einen oben besprochenen Fall gegeben[2]). Die Section eines sechs Mal von Lähmungen, epileptiformen Anfällen und schliesslich von apoplectischer Hemiplegie befallenen Malers ergab den folgenden Befund:

Das Gehirn war sehr weich. In der rechten Stria cornea befand sich, soweit Corpus striatum und Thalamus durch dieselbe getrennt sind, ein alter apoplectischer Herd.

In der Umgebung lagen mehrere erbsengrosse erweichte Gehirnpartien. Das Auffälligste war eine an beiden Augen verschieden starke Gefässdegeneration. Sie zeigte sich an den kleineren Arterien und Arteriolen des Sehnervenstammes, der Netzhaut und Aderhaut bis zur Ora serrata, von den kleinsten Arterien auf grosse Bezirke der Capillaren übergehend. Das Wesen des Processes war eine Endarteriitis obliterans, am deutlichsten an den Capillaren erkennbar. Die Kerne zeigten sich vermehrt, einige in die Länge gezogen und etwa ein Zehntel hyalin degenerirt. Das Capillarrohr hatte eine Scheide, welche sich in unregelmässiger Form auf einer oder beiden Seiten, oft nur um einen Wandkern herum abhob. Auf der inneren Seite dieser Perithelscheide fand man in mehr oder weniger grosser Ausdehnung eine homogene glänzende Masse, die sich mit Eosin roth färbte. Dieselbe konnte den Zwischenraum vollständig ausfüllen und das Gefäss auf weite Strecken umgeben. Das Lumen des Gefässes konnte dadurch verengt oder gar verschlossen werden. Die alten Wandkerne lösten sich bald in der umgebenden hyalinen Masse auf, während die neugebildeten sich erhielten.

An einzelnen Stellen fanden sich grössere sackförmige Anhäufungen der hyalinen Masse. An thrombosirten Capillarschlingen sah man die rothen Blutkörperchen zu körnigen Massen zerfallen, welche die Eosinfärbung intensiv annahmen, und das Gleiche an den in den äusseren Scheidenraum eingedrungenen Blutkörperchen. Schliesslich bildete der Inhalt des Gefässes mit der Umgebung eine homogene Masse, in welcher sich die Körnchen aufgelöst hatten, und welche sich mit Eosin immer dunkler tingirte. Die Endothelzellen selbst zeigten ebenfalls eine hyaline Schwellung. Die Capillare war schliesslich in eine solide Masse verwandelt, ohne jeden Hohlraum mit unregelmässigen knolligen Aus-

1) Brailey, l. c.

2) Oeller, l. c.

wüchsen. Die hyaline Degeneration hörte meist wie abgeschnitten auf, und das angrenzende Gefässstück war anscheinend gänzlich unbetheiligt. Die hyalinen Massen entstanden also durch eine Umwandlung diapedisirter Blutkörperchen, deren Reste noch oft in jenen Massen erkennbar waren.

An den Arterien zeigte sich auch die Kernvermehrung an der Intima. Zwischen dem Endothel der Intima und der Lamina elastica entwickelte sich eine Lage deutlich fibrillären Bindegewebes von oft sehr homogenem Aussehen. Die Media war atrophisch. Das Endothel der Intima wurde von der Media wahrscheinlich auch durch eindringende Blutbestandtheile abgehoben. Schliesslich zeigten sich die Gefässe thrombosirt. Der Thrombus und die ihn umgebenden Wandungen waren zum Theil wieder hyalin degenerirt. Capillare Blutungen fanden sich in der Aderhaut und in der inneren Körnerschicht.

Hiernach wurde auf eine verbreitete Gefässdegeneration im ganzen Körper geschlossen.

Bei einem anderen, an Bleikolik zu Grunde gegangenen Bleikranken wurde auch eine Periarteriitis in der Hirnrinde festgestellt[1]), und ähnliche Veränderungen noch bei einem dritten Kranken an den Gefässstämmchen der Nerven und der Extensoren der Finger gesehen.

Wurden in den drei zuletzt angeführten Ergebnissen die Hauptveränderungen in den Gefässen gefunden, so zeigen dagegen die folgenden auch die Betheiligung der nervösen Gebilde.

Ein Schriftsetzer bekam eine Neuritis optici in Folge von Bleieinwirkung. Er starb durch Apoplexie. Die anatomische Untersuchung der Augen ergab ausser einer interstitiellen Neuritis optici noch eine leichte Perineuritis und Sclerose von Gefässen im Opticus, starke Papillitis und Retinitis im Bereiche der Macula an einem Auge. Diese Veränderungen im Opticus und in den an die Papille grenzenden Partien der Retina wurden auf die Bleiintoxication bezogen[2]).

Aehnlich lagen die Verhältnisse bei einem Kranken, der in einer acut aufgetretenen Amaurose durch Myelitis ascendens zu Grunde gegangen war. Man fand eine diffuse Myelitis und Neuritis opticorum mit Anhäufung von Körnchenzellen. Stärkere Atrophie der Nervenfasern bestand nicht, so dass die Amaurose durch deren Zustand keine ausreichende Erklärung fand. Eine Nephritis war nicht vorhanden[3]).

Doppelseitige Papillitis. Abducens- und Facialis-Lähmung. Bleiamaurose. Tod. Degenerationen im Opticus, Abducens und Oculomotorius.

Ein 21jähriger Mann bekam, als er zuerst von Bleisymptomen heimgesucht wurde, Kolik und Convulsionen. Vorübergehend zeigte sich Lähmung des rechten Abducens und Facialis, später auch auf der linken Seite.

Der Augenspiegel erwies: Papillitis beiderseits, Hämorrhagie im rechten Auge; die Gefässe, und besonders die Venen waren verengt. Der Kranke konnte nur Hell von Dunkel unterscheiden. Ausserdem be-

1) Kussmaul und Maier, Deutsch. Arch. f. klin. Med. Bd. IX. S. 285.
2) Pflüger, Bericht d. Univers.-Augenklinik in Bern. 1883.
3) Bihler, l. c.

standen Muskelstörungen an den oberen und unteren Extremitäten und Fehlen des Patellarreflexes. Der Kranke starb.

Bei der Obduction fand sich partielle Degeneration im Opticus, Oculomotorius, Abducens und Facialis[1]).

Auf der Grundlage dieser wenigen Befunde lässt sich eine befriedigende Erklärung der Bleiwirkungen am Sehorgane nicht aufbauen. Deshalb müssen wir unsere Anschauungen über die Natur des Processes zum grossen Theile aus dem ophthalmoskopischen Bilde und den klinischen Erscheinungen ableiten. Hierfür hat man die Gesichtsfeldbefunde verwerthet. In vielen Fällen fanden sich peripherische Einschränkungen, und wenn daraufhin untersucht wurde, Zonen eines relativen Scotoms, in welchen Gegenstände so undeutlich waren, dass sie nur als Bewegung gesehen wurden; alsdann erschien Weiss als Grau, und noch weiter central in seinem richtigen Tone. Aehnlich verhielten sich die Farben in der Peripherie[2]). Aus diesem Verhalten wurde nach dem Vorgange Samelsohn's auf eine frische Opticusentzündung, welche ja auch durch den Augenspiegelbefund bestätigt wurde, geschlossen: diese Entzündung spielte sich in den peripherischen Schichten des Opticus ab, vielleicht von der Scheide ausgehend, wie sich aus dem Faserverlauf im Opticus und der Localisation der verschiedenen Theile des Gesichtsfeldes im Opticusstamme ergiebt. Der Entzündungsherd müsse sich centralwärts von der Eintrittsstelle der Gefässe befinden, da sonst die Maculafasern ergriffen sein könnten, welche, wie wir z. B. aus den anatomischen Befunden bei der Alkoholamblyopie wissen, in der Nähe des Bulbus eine peripherische Lage haben. Je nach der Ausbreitung der Entzündung könne der Process ganz retrobulbär verlaufen, oder zu sichtbaren Veränderungen an der Papille und den Gefässen führen. Durch Fortschreiten der Entzündung nach dem Centrum des Nerven unter Rückbildung der an der Peripherie gesetzten Veränderungen könnte die Entstehung eines Ringscotoms erklärt werden[2]). In den beschriebenen Störungen des Farben- und Lichtsinnes wurde eine weitere Bestätigung der Opticusaffection erblickt[3]).

Die Fälle mit centralem Scotom müssten dann so gedeutet werden, dass ausnahmsweise der Process sich so localisirte, dass er, ähnlich wie bei der Alkoholintoxication, das Papillomacularbündel ergriffen hatte.

In Concurrenz mit dieser Auffassung tritt die bereits gestreifte, dass eine Veränderung der Gefässe das Primäre an der Erkrankung darstelle. Als Bestätigung wird sowohl eine während des Lebens beobachtete Ischämie als auch der oben angeführte anatomische Befund[4]) angeführt. In Versuchen an Meerschweinchen und Kaninchen fanden sich auch in anderen Organen Gefässveränderungen. Sie bestanden in kleinzelligen Einlagerungen in die Umgebung der kleinen Gefässe und Neubildung von Bindegewebe daselbst[5]). Bindegewebswucherungen fanden sich auch bei Bleivergifteten an den sympathischen Ganglien und dem Radialis bei

1) Pal, Multiple Neuritis, cit. bei Fisher, l. c. p. 54.
2) Stood, l. c.
3) Stood, l. c.
4) Oeller, l. c.
5) Maier, Arch. f. path. Anat. Bd. XC. S. 455.

Extensorenlähmung. Die Arterien des Opticus und die Gefässe der Netzhaut sollen durch eine Endoarteriitis obliterans erkranken, dadurch Atrophie des Opticus und fibröse, hyaline und fettige Entartung entstehen[1]). Ja, man analysirte den fraglichen Vorgang noch specieller. Danach sollte durch das Gift, welches nach Millon an den Blutkörperchen haftet (?) eine Kernvermehrung am Endothel der Arterien hervorgerufen werden. Hierdurch würden die Endothelzellen unter einander gelockert und ihre Stigmata erweitert. Die nächste Folge sei, dass das Blutplasma hindurchtrete, zumal weil durch die Bleiwirkung eine Hydrämie entstehe (?) und die festen Bestandtheile sich verminderten. Hierdurch würden Oedem und die beschriebenen hyalinen Veränderungen veranlasst.

Für uns besteht kein Zweifel, dass in manchen Fällen eine Gefässerkrankung zu der Entstehung von Sehstörungen beitragen kann — wir können aber in ihnen nicht allgemein die primäre Ursache der Erkrankung erblicken. Neben anderen Gründen ist für uns die Seltenheit der entsprechenden intravitalen Befunde maassgebend.

Nicht unerwähnt darf schliesslich die Anschauung von Charcot bleiben, der nicht nur dem Blei, sondern auch vielen anderen Giften die Fähigkeit zuschreibt, latente Hysterie auszulösen, oder zu solcher den Anlass zu geben. Auf Grund seiner Beobachtungen glaubte er annehmen zu können, dass nicht alle Fälle von chronischer Bleivergiftung, die mit Hemianästhesie, Augenstörungen und anderen Sinnesstörungen einhergehen, auf schweren Gehirnerkrankungen beruhen, sondern, dass diese Symptome nichts anderes als wachgerufene hysterische seien. Der Saturnismus prädisponire zur Hysterie wie zur Gicht. Diese Annahme wurde durch die folgende Beobachtung zu stützen versucht.

Ein 37jähriger Hausmaler, mit Bleianämie, Bleisaum und Icterus hatte seit 18 Monaten epileptiforme Anfälle mit Bewusstseinsverlust. Den Anfällen gingen verschiedene nervöse Prodrome voraus. Es bestanden sensorielle Hemianästhesie, Einschränkung des Gesichtsfeldes und Verlust von Geschmack und Gehör. Die Anfälle konnten hervorgerufen werden und sollen deshalb nur hystero-epileptische sein[2]).

Wir haben schon auseinandergesetzt[3]), aus welchen Gründen wir die Ansicht von Charcot nicht für zutreffend erachten können.

Ganz allein steht und entbehrt nicht einer gewissen Komik die Meinung eines ebenso redseligen wie unerfahrenen englischen Beurtheilers, der die Existenz der Bleiamaurose überhaupt leugnet und sie auf Syphilis, Alkoholismus etc. der unmoralischen Bleiarbeiter bezieht[4]).

Anatomische Untersuchungen über die den Augenmuskellähmungen bei Bleikranken zu Grunde liegenden Veränderungen sind bisher nicht bekannt geworden, abgesehen von einem Falle, wo eine Drucklähmung vorlag[5]). Wir wissen daher über dieselben noch weniger als hinsichtlich der Extremitätenlähmungen, bezüglich welcher eine Einigung ja auch noch nicht erzielt worden ist und nie erzielt werden wird. Ob es sich um eine primäre Affection der Muskeln, oder

1) Parisotti, l. c.
2) Charcot, Gazette des hôpit. 1886. 14. Octobre. p. 958.
3) Vergl. das Kapitel „Schwefelkohlenstoff". S. 79.
4) Jeaffreson, The Lancet. 1890. 3. May. p. 951.
5) Chvostek, l. c.

der peripherischen Nerven handelt, oder um eine Kernerkrankung, für welche ja manches spricht, muss daher vorläufig unentschieden bleiben. Zwei Untersucher[1]) sprechen von einer Polyneuritis saturnina, ohne deren Vorhandensein beweisen zu können.

Man hat die verschiedensten Sectionsbefunde, welche sich bei chronischer Bleivergiftung ergaben, auch für die Erklärung der Augenmuskellähmungen zu verwerthen gesucht: Primäre Gefässerkrankungen und als deren Folgezustand Erweichung, Blutung und Atrophie des Gehirns[2]), oder es sollten auch indirect durch die Nierenerkrankung Veränderungen im Gehirn zu Stande kommen.

Eine Aufklärung der klinisch beobachteten Lähmungserscheinungen ergab sich aus dem Sectionsbefund in dem einen erwähnten Falle von Chvostek.

Es erwiesen sich die Meningen vollständig frei, dagegen die gesammte Gehirnmasse beträchtlich geschwellt, sehr derb, ebenso das Rückenmark, letzteres in den Wirbelcanal förmlich eingepresst. Die Gehirnwindungen waren abgeflacht, die Ventrikel eher verkleinert. Von den Gehirnnerven waren beide Nervi oculomotorii dort, wo sie über die Crista sellae turcicae ziehen, förmlich wie abgeschnürt, der vordere Antheil mehr grau; ebenso der linke Nerv. abducens wie plattgedrückt, mehr grau verfärbt. Die mikroskopische Untersuchung ergab in beiden Nervi oculomotorii, namentlich in den vorderen Antheilen ausgesprochene Degeneration, ebenso am linken Nerv. abducens. Die Grössenzunahme des Gehirns, die eigenthümliche Abschnürung und stärkere Degeneration im vorderen Antheile des Nerv. oculomotorius, sowie die Form des Nerv. abducens liessen hier keinen Zweifel aufkommen, dass Drucklähmungen der Nerven vorlagen. Ebenso erklärte die Volumenszunahme des Rückenmarks, und die durch sie nothwendige Alteration der hinteren Wurzeln des Rückenmarks zur Genüge die vorhandene Hauthyperästhesie und Nackenstarre. Für die bestehende Hemiparese der Extremitäten und des Facialis kam vielleicht ein stärkeres Oedem der einen Hemisphäre und Druck auf den Pons in Betracht.

Diese Beobachtung zeigt, dass bei Bleivergiftungen neben neuritischen Processen auch Drucklähmungen von Nerven zu Stande kommen können, was ja begreiflich erscheint, wenn man bedenkt, dass diese Volumenszunahme des Gehirns sogar zu Verdünnung der Schädelknochen führen kann.

Dieser Befund soll dem als Hypertrophia cerebri[3]) bei Bleikranken bezeichneten Leiden entsprechen. Der Umstand, dass die Formveränderung und die Atrophie der Nerven sich gerade an einer Stelle fand, wo sie eine unnachgiebige Unterlage haben, erhöht die Wahrscheinlichkeit, dass es sich hier um eine Drucklähmung handelte. Als Stütze hierfür kann dienen, dass man in einem Falle von Gliosarcom des Infundibulum und Tuber cinereum eine Atrophie beider Abducentes an derjenigen Stelle, wo die beiden Nerven im Sinus cavernosus über die Carotis interna hinüberlaufen, beobachtete[4]). Es bestanden erhebliche Erscheinungen von

1) Pal und Mannaberg, locis citat.
2) Westphal, Archiv f. Psychiatrie. 1890. Bd. XIX. S. 620.
3) Hitzig in Ziemssen's Handbuch. Bd. XI. 1. S. 1025.
4) Leber, Arch. f. Ophthalm. Bd. XIV. 2. S. 333.

Extensorenlähmung. Die Arterien des Opticus und die Gefässe der Netzhaut sollen durch eine Endoarteriitis obliterans erkranken, dadurch Atrophie des Opticus und fibröse, hyaline und fettige Entartung entstehen[1]). Ja, man analysirte den fraglichen Vorgang noch specieller. Danach sollte durch das Gift, welches nach Millon an den Blutkörperchen haftet (?) eine Kernvermehrung am Endothel der Arterien hervorgerufen werden. Hierdurch würden die Endothelzellen unter einander gelockert und ihre Stigmata erweitert. Die nächste Folge sei, dass das Blutplasma hindurchtrete, zumal weil durch die Bleiwirkung eine Hydrämie entstehe (?) und die festen Bestandtheile sich verminderten. Hierdurch würden Oedem und die beschriebenen hyalinen Veränderungen veranlasst.

Für uns besteht kein Zweifel, dass in manchen Fällen eine Gefässerkrankung zu der Entstehung von Sehstörungen beitragen kann — wir können aber in ihnen nicht allgemein die primäre Ursache der Erkrankung erblicken. Neben anderen Gründen ist für uns die Seltenheit der entsprechenden intravitalen Befunde maassgebend.

Nicht unerwähnt darf schliesslich die Anschauung von Charcot bleiben, der nicht nur dem Blei, sondern auch vielen anderen Giften die Fähigkeit zuschreibt, latente Hysterie auszulösen, oder zu solcher den Anlass zu geben. Auf Grund seiner Beobachtungen glaubte er annehmen zu können, dass nicht alle Fälle von chronischer Bleivergiftung, die mit Hemianästhesie, Augenstörungen und anderen Sinnesstörungen einhergehen, auf schweren Gehirnerkrankungen beruhen, sondern, dass diese Symptome nichts anderes als wachgerufene hysterische seien. Der Saturnismus prädisponire zur Hysterie wie zur Gicht. Diese Annahme wurde durch die folgende Beobachtung zu stützen versucht.

Ein 37jähriger Hausmaler, mit Bleianämie, Bleisaum und Icterus hatte seit 18 Monaten epileptiforme Anfälle mit Bewusstseinsverlust. Den Anfällen gingen verschiedene nervöse Prodrome voraus. Es bestanden sensorielle Hemianästhesie, Einschränkung des Gesichtsfeldes und Verlust von Geschmack und Gehör. Die Anfälle konnten hervorgerufen werden und sollen deshalb nur hystero-epileptische sein[2]).

Wir haben schon auseinandergesetzt[3]), aus welchen Gründen wir die Ansicht von Charcot nicht für zutreffend erachten können.

Ganz allein steht und entbehrt nicht einer gewissen Komik die Meinung eines ebenso redseligen wie unerfahrenen englischen Beurtheilers, der die Existenz der Bleiamaurose überhaupt leugnet und sie auf Syphilis, Alkoholismus etc. der unmoralischen Bleiarbeiter bezieht[4]).

Anatomische Untersuchungen über die den Augenmuskellähmungen bei Bleikranken zu Grunde liegenden Veränderungen sind bisher nicht bekannt geworden, abgesehen von einem Falle, wo eine Drucklähmung vorlag[5]). Wir wissen daher über dieselben noch weniger als hinsichtlich der Extremitätenlähmungen, bezüglich welcher eine Einigung ja auch noch nicht erzielt worden ist und nie erzielt werden wird. Ob es sich um eine primäre Affection der Muskeln, oder

1) Parisotti, l. c.
2) Charcot, Gazette des hôpit. 1886. 14. Octobre. p. 958.
3) Vergl. das Kapitel „Schwefelkohlenstoff". S. 79.
4) Jeaffreson, The Lancet. 1890. 3. May. p. 951.
5) Chvostek, l. c.

der peripherischen Nerven handelt, oder um eine Kernerkrankung, für welche ja manches spricht, muss daher vorläufig unentschieden bleiben. Zwei Untersucher[1]) sprechen von einer Polyneuritis saturnina, ohne deren Vorhandensein beweisen zu können.

Man hat die verschiedensten Sectionsbefunde, welche sich bei chronischer Bleivergiftung ergaben, auch für die Erklärung der Augenmuskellähmungen zu verwerthen gesucht: Primäre Gefässerkrankungen und als deren Folgezustand Erweichung, Blutung und Atrophie des Gehirns[2]), oder es sollten auch indirect durch die Nierenerkrankung Veränderungen im Gehirn zu Stande kommen.

Eine Aufklärung der klinisch beobachteten Lähmungserscheinungen ergab sich aus dem Sectionsbefund in dem einen erwähnten Falle von Chvostek.

Es erwiesen sich die Meningen vollständig frei, dagegen die gesammte Gehirnmasse beträchtlich geschwellt, sehr derb, ebenso das Rückenmark, letzteres in den Wirbelcanal förmlich eingepresst. Die Gehirnwindungen waren abgeflacht, die Ventrikel eher verkleinert. Von den Gehirnnerven waren beide Nervi oculomotorii dort, wo sie über die Crista sellae turcicae ziehen, förmlich wie abgeschnürt, der vordere Antheil mehr grau; ebenso der linke Nerv. abducens wie plattgedrückt, mehr grau verfärbt. Die mikroskopische Untersuchung ergab an beiden Nervi oculomotorii, namentlich in den vorderen Antheilen ausgesprochene Degeneration, ebenso am linken Nerv. abducens. Die Grössenzunahme des Gehirns, die eigenthümliche Abschnürung und stärkere Degeneration im vorderen Antheile des Nerv. oculomotorius, sowie die Form des Nerv. abducens liessen hier keinen Zweifel aufkommen, dass Drucklähmungen der Nerven vorlagen. Ebenso erklärte die Volumenszunahme des Rückenmarks, und die durch sie nothwendige Alteration der hinteren Wurzeln des Rückenmarks zur Genüge die vorhandene Hauthyperästhesie und Nackenstarre. Für die bestehende Hemiparese der Extremitäten und des Facialis kam vielleicht ein stärkeres Oedem der einen Hemisphäre und Druck auf den Pons in Betracht.

Diese Beobachtung zeigt, dass bei Bleivergiftungen neben neuritischen Processen auch Drucklähmungen von Nerven zu Stande kommen können, was ja begreiflich erscheint, wenn man bedenkt, dass diese Volumenszunahme des Gehirns sogar zu Verdünnung der Schädelknochen führen kann.

Dieser Befund soll dem als Hypertrophia cerebri[3]) bei Bleikranken bezeichneten Leiden entsprechen. Der Umstand, dass die Formveränderung und die Atrophie der Nerven sich gerade an einer Stelle fand, wo sie eine unnachgiebige Unterlage haben, erhöht die Wahrscheinlichkeit, dass es sich hier um eine Drucklähmung handelte. Als Stütze hierfür kann dienen, dass man in einem Falle von Gliosarcom des Infundibulum und Tuber cinereum eine Atrophie beider Abducentes an derjenigen Stelle, wo die beiden Nerven im Sinus cavernosus über die Carotis interna hinüberlaufen, beobachtete[4]). Es bestanden erhebliche Erscheinungen von

1) Pal und Mannaberg, locis citat.
2) Westphal, Archiv f. Psychiatrie. 1890. Bd. XIX. S. 620.
3) Hitzig in Ziemssen's Handbuch. Bd. XI. 1. S. 1025.
4) Leber, Arch. f. Ophthalm. Bd. XIV. 2. S. 333.

Hirndruck. Die Atrophie der Abducentes wurde so erklärt, dass dieselben an der genannten Stelle bei verhindertem Abfluss des Venenblutes einem erheblichen Drucke ausgesetzt sein mussten. Die Pulsationen der Carotis müssten bei vorhandener Raumbeschränkung fortwährend auf den Nerven losarbeiten und mit der Zeit eine Atrophie desselben durch mechanischen Druck zu Stande bringen.

Dieselbe Ursache wurde auch in einem oben berichteten Falle beiderseitiger Abducenslähmung angenommen[1]). Die Erscheinungen von Hirndruck, wie Kopfschmerz, Ohrensausen, Schwindel, die bei der Aufnahme gering waren, wurden bei Entstehung der Lähmung stärker. Eine primäre Muskelaffection in dem Sinne, dass die Abducentes Prädilectionsstellen für die Bleiwirkung seien, ähnlich wie die Extensoren, wurde für weniger wahrscheinlich gehalten. Mit einer solchen Annahme wäre diese Frage auch in jenes Dunkel verwiesen, welches bezüglich der Extensorenlähmung herrscht, ganz abgesehen davon, dass eine Prädilection für die Abducentes nach unserer obigen Statistik kaum erweislich sein dürfte.

Die Beobachtung von Chvostek unterscheidet sich auch dadurch von den meisten anderen, dass die Lähmung den Charakter der peripherischen hatte. Die Lähmung einzelner Zweige und schliesslich auch einzelner Nerven wird sich in der gedachten Weise nicht erklären lassen, namentlich wenn alle Erscheinungen von Hirndruck fehlen.

7. Thierversuche.

Nach manchen fehlgeschlagenen Versuchen gelang es, bei Thieren Krämpfe — es ist absolut unerfindlich warum diese stets als eclamptische bezeichnet werden — und Amaurose, gelegentlich auch mit Albuminurie vergesellschaftet, zu erzeugen[2]). Es fehlt natürlich auch hier nicht das übliche Beziehen der Nierenerkrankung, oder besser der Eiweissausscheidung auf die Sehstörung. Wie unberechtigt dies ist haben wir bereits ausgeführt.

Die Thatsache, dass auch Thiere durch Bleiverbindungen blind werden können, braucht durch den Versuch nicht erhärtet zu werden, da es solcher durch Zufall entstandener Vergiftungsfälle genügende giebt. Kühe nahmen z. B. durch Zufall Mennige auf. Danach erschienen u. A.: Pulsverlangsamung, Erweiterung der Pupillen, gestörtes Sehvermögen und bei zwei Kühen völlige Blindheit[3]).

Durch den Genuss von Abwässern einer benachbarten Bleiweissfabrik erkrankten zwei Kühe und ein Rind unter den Symptomen der Bleivergiftung. Bei der einen Kuh und dem Rinde trat dabei Erblindung beider Augen ein. Die Kühe mussten geschlachtet werden, während das Rind gesund wurde. Bei diesem stellte sich nach 14 Tagen das Sehvermögen wieder ein.

Bei Rindvieh, dessen Weiden zum Theil in der Nähe von Silberhütten lagen und zeitweise dem Befallen mit Hüttenrauche ausgesetzt

1) Schroeder, l. c.

2) Olivier, Arch. génér. de Médec. 1863. — Leber, l. c. — Rosenstein, Arch. f. path. Anat. Bd. XXXIX.

3) Arch. f. Thierheilk. Bd. XVIII. 1892. S. 459.

waren, wurde das Auftreten von „schwarzem Staar" beobachtet in Folge von Vergiftung durch den bleihaltigen Hüttenrauch. Die Erblindung war meist gleich nach den ersten toxischen Erscheinungen bemerkt worden und dauernd. Nur bei einem $1^1/_2$jährigen Rinde kehrte die Sehkraft des linken Auges nach 14tägiger örtlicher Anwendung von Strychninum nitricum wieder[1]).

Auf diesem Gebiete liessen sich noch reiche und sehr nothwendige Ergebnisse erzielen. Freilich müssten die Versuche anders als bisher angestellt werden. Es wäre erforderlich, zeitweilig, aber lange Zeit hindurch Milligramm- bis Centigramm-Dosen von basischem Bleiacetat oder von gelöstem Bleialbuminate in die Blutbahn in relativ grosser Verdünnung einzuführen. In verschiedenen Zeiträumen müssten dann bei den einzelnen Versuchsthieren die Localisationen des Bleis im Auge und im Gehirn festgestellt, und Serienschnitte dieser Organe auf etwaige Veränderungen durchforscht werden. Auch das Durchspülen ganz frischer Gehirne eben getödteter Thiere könnte bei der chemischen und mikroskopischen Untersuchung mancherlei wichtige Aufklärung liefern.

8. Die Therapie der durch Blei veranlassten Augenstörungen.

Die beste Therapie der Bleivergiftung ist die Prophylaxe, d. h. gute hygienische Zustände in den Werkstätten und in noch höherem Grade die Unterweisung in der Volks- oder Fortbildungsschule. Mit der letzteren könnte den Gewerbekrankheiten durch Gifte ein sehr grosses Stück ihrer Basis genommen werden — die Sorglosigkeit aus Unwissenheit würde dadurch aufhören[2]).

Curativ kommen in Frage, abgesehen von der Entfernung des Erkrankten aus dem Giftbetriebe, alle Methoden, die dazu dienen können, die Ausscheidung des Giftes zu fördern, vor Allem salinische, harntreibende Mittel, einschliesslich der Mineralwässer, denen vielleicht dadurch auch eine hemmende Einwirkung auf die Ausbildung, oder eine das Zurückgehen von Sehnerven-Atrophie begünstigende zukommt, und die Anregung der Schweisssecretion, da Blei sicher durch die Haut zur Ausscheidung gelangt. Von Zeit zu Zeit ist bei solchen Kranken auch eine hohe Darmeingiessung vorzunehmen.

Die Elimination des Bleis zu befördern vermag auch das Jodkalium.

Neuerdings wird behauptet, dass Lichtbäder mit electrischem Licht nicht wenige Bleikranke geheilt haben sollen, darunter auch solche, die bereits als verloren galten. Von Quecksilberkranken ist die gleiche Angabe schon früher gemacht worden; seine Ausscheidung soll unter der Einwirkung des electrischen Lichtes reichlich zu Stande kommen. Es müssen noch andere bessere als die bisherigen Belege vorhanden sein, um einen wesentlichen Nutzen dieser Therapie zu beweisen.

IV. Oertliche toxische Bleiwirkungen am Auge.

Eine Wirkung der Bleisalze, besonders der Lösungen von basisch essigsaurem Bleioxyd auf die Hornhaut darf hier nicht übergangen

1) Appenroth, Arch. f. Thierheilkunde. Bd. XVII. 1891. S. 378.
2) Lewin, Deutsche Med. Wochenschr. 1904. No. 25.

werden. Der kürzere oder längere und nicht genügend controlirte Gebrauch einer Aqua plumbi, oder der Aqua Goulardi hat oft, wie man seit ca. 80 Jahren weiss, zumal wenn Hornhautgeschwüre oder auch leichtere Defecte vorhanden waren, Niederschläge an der Hornhaut erzeugt, die unserer Ansicht nach aus Bleicarbonat und Bleialbuminat bestehen. Sie bilden mitunter dünnere oder dickere weissgelbliche, milchfarbene oder kreidige, körnig und rauh oder wie Email aussehende Streifchen oder grössere Bänder, die fest haften und undurchsichtige Trübungen darstellen. Manchmal ist es so, als ob ein Fremdkörper, z. B. ein Holzsplitter an die Cornea geheftet und von einer Pseudomembran überzogen wäre.

Diese Trübungen lösen sich meist erst nach langer Zeit unter Zurücklassung von hartnäckigen Hornhautgeschwüren.

Niemals bleiben grössere Facetten an den Geschwürsstellen der Cornea zurück, als nach Anwendung bleihaltigen Augenwassers gegen dieselben.

Es ist begreiflich, dass die chronische Wirkung des basischen Bleiacetats an der Hornhaut schliesslich über das in Bleialbuminat umgewandelte Epithel hinausgeht, wenn immer neue Mengen davon angewandt werden, die durch Diffusion vordringen können. Aber selbst wenn dies nicht der Fall wäre, so muss die harte Incrustation aus Bleicarbonat und Bleialbuminat auf das unterliegende Hornhautgewebe bei Bewegungen der Lider und des Augapfels einen Reiz ausüben, der nicht ohne die entsprechende Reaction verklingen kann.

Nicht nur an der Hornhaut, sondern auch an den Palpebralrändern kommen solche Bleisalz-Auflagerungen und -Einlagerungen zu Stande, wenn gegen ulceröse Blepharitis Bleilösungen verwandt werden.

Es ist ein Irrthum, wenn man früher annahm, dass derartige Veränderungen nur dann durch Bleiwasser-Anwendung einträten, wenn diesem Opium zugemischt würde. Sie stellen vielmehr reine Bleiwirkungen dar, und wenn es noch eines Beweises bedürfte, so könnte angeführt werden, dass sie auch durch Bleistaub bei Bleiarbeitern vorkommen.

Prophylactisch sollte bei tiefen Geschwüren der Hornhaut Bleiwasser nicht länger als 36—48 Stunden zu Umschlägen benutzt werden. In der Regel wird es aber überhaupt entbehrlich sein.

Curativ wurden gegen diese Hornhautveränderungen lange fortgesetzte Einträufelungen von Natrium aceticum (0,3 : 100) empfohlen. Soweit eine Lösung von Bleialbuminat in Frage kommt, werden Chlorammonium oder verdünnte Alkalien zu verwenden sein.

Die Abschabung mit einem Staarmesser wurde auch öfter vorgenommen. Sie kann natürlich von einer unangenehmen Reaction gefolgt sein, lieferte aber vereinzelt eine bessere Transparenz der Cornea.

Ein Mann, der durch einen Unglücksfall eine Hornhautverletzung bekam, machte häufige Umschläge mit gelöstem Liq. Plumbi subacetici. Nach zwei Tagen war die Hornhaut weiss wie Kreide. Die nach ca. 14 Tagen vorgenommene Untersuchung liess die Cornea ihres Epitheliums beraubt erkennen. Sie war mit einem Bleisalze bedeckt.

In der Narkose wurde mit einem Staarmesser die Incrustation der Hornhaut beseitigt. Diese wurde wieder leidlich transparent[1]).

1) Brière, Gaz. des hôpitaux. 1879. p. 180.

In sieben Fällen wurde eine nachtheilige Wirkung von bleihaltigen Augenwässern bei Cornealaffectionen beobachtet. Es entstand Bleiincrustation der Hornhaut[1]).

Nach Herbeiführung einer Ulceration oder nach einem Substanzverluste in der Hornhaut wurde Thieren Bleilösung eingeträufelt. Es bildeten sich Niederschläge im Epithel, welche zu einer Vergrösserung und Verdunkelung des Kernkörpers führten. Auch in der elastischen Membran entstanden Deposita. Im Hornhautgewebe lagen sie sowohl in den sternförmigen Zellen, meist den Kern umgebend, als im intercellularen Gewebe[2]).

Natrium aceticum hatte bei grosser Ausdauer in der Anwendung einen Erfolg bezüglich der Aufhellung — aber manches andere Salz würde das Gleiche thun, weil das Wesentliche an der Wirkung eine reine Salzwirkung ist.

Ein Kaufmann bekam nach der Fahrt im Eisenbahnwagen eine Entzündung namentlich des linken Auges, wogegen ihm Bleiwasserumschläge verordnet wurden. Das Sehvermögen nahm ständig ab, und als der Mann nach einigen Tagen die Klinik aufsuchte, fand sich im Parenchym der linken Cornea in den vorderen Schichten und fast central ein feiner, grauer, spiegelnder Belag von fast runder Form und vom Umfange etwa einer mittelweiten Pupille. Es wurde angenommen, dass durch einen hineingeflogenen Fremdkörper ein unbedeutender Epitheldefect hervorgerufen war, der das gelöste Bleisalz in die Hornhaut eindringen liess und dort einen Niederschlag von Bleialbuminat gebildet hatte, der nicht zu beseitigen war und das Sehvermögen fast ganz aufhob[3]).

Wie den bisher geschilderten analoge Veränderungen im Gewerbebetriebe entstehen können, lehren die folgenden Fälle.

Ein Arbeiter in einer Bleiacetatfabrik zog sich eine Conjunctivalreizung zu. Zwei Wochen später fiel ihm ein wenig basisches Bleiacetat in das rechte Auge. Schmerzen waren die Folge, und nach vier bis fünf Tagen bemerkte man einen weissen Hornhautfleck. Er arbeitete noch einige Zeit weiter, aber die Augenstörungen wurden so lästig (Photophobie, Schmerzen), dass er Hülfe aufsuchen musste. Die Conjunctiva war gereizt, im unteren Sack verdickt. Die rechte Hornhaut wies unten aussen einen ovalen, 1 mm hohen, 2 mm breiten, insensiblen Fleck auf, der von zwei verschieden transparenten Ringen umgeben war. Das Centrum des Fleckes und der angrenzende Ring waren epithelfrei. Nach oben und innen von diesem Flecke war noch eine ebenso grosse, epithelfreie, getrübte Stelle.

$$SR = 1/3,\ SL = 1.$$

Es trat Besserung durch Opiumcollyrien und Verband ein, die Sehschärfe wurde wieder normal, aber man sah an der Hornhaut noch immer den Defect[4]).

Ein zweiter Arbeiter litt in ähnlicher Weise an einem grossen, das Centrum der linken Hornhaut einnehmenden, die Pupille fast ganz verdecken-

---

1) de Beck, The Ophth. Clin. Med. College of Ohio. 1884.

2) Heckel, Journ. de Thérapeutique. 1874. No. 8.

3) Andreae, Verletzungen des Sehorgans durch Kalk etc. Leipzig 1899. S. 6. — Wenn die chemische Erklärung richtig ist, würde in solchen Fällen eine Behandlung mit Chlorammonium zu versuchen sein.

4) Bellonard, Archives d'Ophthalmol. Tom. II. 1882. p. 1.

den weissen, epithelfreien Fleck. Starkes Thränen, Epiphora und Schmerzen waren gleichfalls vorhanden.

$$SR = 1,\ SL = {}^{1}/_{10}{}^{1}).$$

Die letzteren Beobachtungen zeigen, dass Bleisalze auch Entzündungen der Conjunctivae mit den entsprechenden Symptomen erzeugen können. Die beobachtete Hornhautveränderung braucht nicht, wie man annahm, durch irgend einen anderen Einfluss entstanden zu sein. Sie ist hier ebenfalls eine Folge chronischer Bleieinwirkung, und nur eine Etappe bis zu der Bildung von Bleiincrustationen gewesen. Als Beweis für diese Auffassung kann der Fall einer Frau angeführt werden, die nach dem Gebrauche eines bleihaltigen Haarfärbemittels wahrscheinlich durch Verschleppung eine Ophthalmie an einem Auge mit Lichtscheu, Schmerzen, Thränenfluss, Funkensehen und zuletzt ein Hornhautgeschwür bekam[2]).

Eine an sich nicht schlimme, aber dem Kranken unter Umständen sehr unangenehm werdende Bleiwirkung ist die an der Haut der Orbitalgegend sich abspielende, wenn hier Bleiwasserumschläge lange Zeit hindurch gemacht wurden.

In dem oben angeführten Falle, in dem die ärztliche Behandlung $3^{1}/_{2}$ Jahre gedauert hatte, nahm die Haut der Umgebung des Auges einen grauen Ton an. Derselbe wich den länger fortgesetzten Waschungen mit verdünnter Labarraque'scher Flüssigkeit (Lösung von unterchlorigsaurem Natron).

Selbstverständlich lässt ein längerer Gebrauch von besonders alkalisch reagirenden Bleilösungen diese auf dem Wege der Imbibition in die Epidermis und noch darüber hinaus vordringen. Schwefelwasserstoff, der an den gleichen Stellen zur Anwendung gelangt, kann somit auch in tieferen Hautschichten eine Schwarzfärbung durch Bildung von Bleisulfid erzeugen, die nicht oder doch nur schwer zu beseitigen ist.

Eine Dame, die auf ärztliche Anordnung Bleiwasser als Augenwasser, und entsprechend der Verordnung eines anderen Arztes Schwefelbäder gegen Rheumatismus gebrauchte, bekam eine Schwarzfärbung der Augenränder, die sich bis über die Backenknochen fortsetzte und erst nach 6 Tagen durch Waschungen mit aromatischen Pflanzenwässern gehoben wurde. In einem anderen Falle schwand die Schwarzfärbung trotz Anwendung aller erdenklichen sauren, alkalischen und alkoholischen Waschmittel erst nach 30 Monaten.

XII. Antimonchlorür.

Ein Knabe, der aus Verwechslung einen Theelöffel voll Antimonchlorürlösung (Liquor Stibii chlorati) bekommen hatte, litt an gastritischen Symptomen. Ausserdem waren die Pupillen erweitert und unbeweglich[3]).

1) Bellouard, l. c.
2) Lewin, Die Nebenwirk. d. Arzneimitt. 3. Aufl. 1899. S. 662.
3) Houghton, The Lancet. 1843.

XIII. Schwefelsäure.

Schwere Stoffwechselstörungen können die Säuren nach längerer Aufnahme erzeugen, besonders weil sie dem Körper Alkali entziehen. Selten kommt es vor, dass an eine acute Vergiftung sich eine localisirte Ernährungsstörung im Centralnervensystem anschliesst.

Eine Näherin vergiftete sich im December 1876 mit Schwefelsäure; im Januar 1877 waren die Symptome verschwunden; am 3. Februar wurde sie bettlägerig, schlafsüchtig, taumelte beim Gehen. Das Sehvermögen hatte abgenommen. Am 12. Februar bestand Ptosis, besonders rechts, und beiderseits vollkommene Lähmung der Recti externi und hochgradige Schwäche der Recti interni. Die Pupillen waren gleich, mittelweit, träge auf Licht reagirend. Am 14. Februar zeigte sich doppelseitige Neuritis optici und am 15. erfolgte der Tod.

Es wurde diese Erkrankung als eine hämorrhagische Poliencephalitis superior, eine acute Kernerkrankung im Gebiete der Augenmuskelnerven, bezeichnet[1]).

1) Wernicke, Lehrb. d. Gehirnkrankh. 1881. Bd. II. S. 229ff.

2. Metabolische Gifte, oder Gifte der Eiweisszersetzung.

Seite

I. Eiweissgifte aus Fleisch, Wurst, Fischen, Schalthieren, Blut etc. 637

Anhang: Blutserum 675

II. Pellagra 676

III. Heufieber 684

IV. Thyreoidea 685

V. Baumwollensamen 686

I. Eiweissgifte aus Fleisch, Wurst, Fischen, Schalthieren, Blut etc.

		Seite
1.	Einleitung. Vielheit der wirkenden Zersetzungsproducte	637
2.	Störungen der Accommodation	641
3.	Accommodations- und Sphincteren-Lähmung	645
4.	Sphincteren-Lähmung	648
5.	Die Lähmung der äusseren Augenmuskeln	649
6.	Anderweitige Augenstörungen	653
7.	Individuelle Empfindlichkeitsschwankungen innerhalb des Bereiches der Kernlähmungen	657
8.	Allgemein-Klinisches über Statistik, Entstehen und Verlauf der Sehstörungen durch metabolische Gifte	662
9.	Aetiologie und Pathogenese der Vergiftung mit metabolischen Giften	665
10.	Begleitsymptome der Augenerkrankungen	671
11.	Fleischvergiftung und Diphtheritis	672
12.	Pathologisch- anatomische Untersuchungen	673
13.	Prognose und Therapie	674

1. Einleitung. Vielheit der wirkenden Zersetzungsgifte.

Durch krankhafte Vorgänge innerhalb des menschlichen Körpers, oder durch Einwirken von niederen Pilzen auf das lebende circulatorische oder Organeiweiss, auf Lecithin, auf Gehirn- und Nervenbestandtheile können Stoffe gebildet werden, die zu echten Vergiftungen Anlass geben. Eine Fülle von Infections- und anderen Krankheiten entstehen durch den Umstand, dass das Eiweiss oder die mit Eiweiss verwandten Stoffe, die im gesunden Zustande eine bestimmte, gesetzmässige Zersetzungsrichtung einschlagen, nunmehr abnorm zerfallen, und die giftigen Zerfallsproducte in den Kreislauf übergehen. So kann es nicht Wunder nehmen, dass die durch solche endogenen Vergiftungen entstehenden Stoffwechselstörungen sich nicht nur im allgemeinen körperlichen Verhalten bemerkbar machen, sondern auch an einzelnen Organen durch directe oder indirecte Functionsstörung zum Ausdruck kommen. So kommen diabetische, diphtheritische, typhöse, malariöse und andere Augenerkrankungen zu Stande.

Auf einer analogen chemischen Basis bilden sich Störungen in Organfunctionen nach der Aufnahme von Nahrungsstoffen, in denen das Eiweiss oder dem Eiweiss ähnliche Stoffe, eine Zersetzung erfahren haben. Die Thatsache, dass zersetztes Eiweiss giftig wirken kann, ist mehr als zwei Jahrtausende bekannt. Als neuere Erkenntniss ist hin-

zugekommen, dass niederste pilzliche Lebewesen nicht nur unter geeigneten Bedingungen in sich Gifte erzeugen, sondern auf geeignetem organischem Material wuchernd, für grosse Mengen desselben den Anstoss zum Zerfall geben, wahrscheinlich durch Erzeugung von Enzymen, auch proteolytischer Natur. Keinen Augenblick darf aber vergessen werden, dass für die Entstehung giftiger Producte in Nahrungsmitteln diese Lebewesen nicht erforderlich sind, dass auch ohne sie Eiweissmaterial durch fermentartige Spaltung sich so verändern kann, dass Menschen und Thiere dadurch vergiftet werden. Nur so ist es verständlich, dass z. B. das Fleisch gehetzter, bisweilen sogar auch das in Schlingen gefangener Thiere, die lange dauernde, höchste musculäre Arbeit für ihre Befreiung gethan haben, giftig wirken kann. Hier haben sich eben durch die jähen Störungen des Stoffwechsels in den Muskeln abnorme Producte und darunter auch giftige gebildet. Die Gifte selbst haben sich bisher der Erkenntniss entzogen.

Die folgenden Mittheilungen werden auf einem begrenzten toxikologischen Gebiete erweisen, dass bei solchen Zersetzungen von eiweissartigen Nahrungsstoffen sich entweder toxodynamisch sehr nahe verwandte oder sogar gleiche Gifte bilden müssen. Ja, die Uebereinstimmung der Fleisch-, Wurst-, Fisch-, Milch- und Käsevergiftung, der Vergiftungen z. B. mit Krebsen, Austern, Hummern, Heringen und mit thierischen Organen[1]) in manchen Symptomen — nicht zum geringsten seitens des Sehapparates — lassen es sogar fast sicher sein, dass, neben anderen Abbauproducten des Eiweisses, sich ein, noch wahrscheinlicher aber zwei bestimmte bilden, denen die Wirkungen auf die Augen zuzuschreiben sind. Die Natur dieser Stoffe ist ganz unbekannt; daher hat man auch kein Recht, sie chemisch mit dem Atropin, beziehungsweise einem anderen Tropeïn zusammenzubringen, selbst wenn die Aehnlichkeit der dadurch veranlassten Augenstörungen mit denen der Tropeïne noch grösser wäre als sie wirklich ist; denn die angeblich aus faulendem Stör gewonnene, später ohne Grund als „Ptomatropin" bezeichnete Base, die Mydriasis, Trockenheit der Schleimhäute u. A. m. machen soll, giebt es wahrscheinlich nicht. Sicherlich ist aber keine der in stark faulenden Eiweissmassen bisher aufgefundenen Aminbasen, z. B. das Aethylendiamin, im Stande, sei es die Gesammtheit der Augenstörungen, sei es auch nur die charakteristischsten hervorzurufen; die Mydriasis, die durch die eben genannte Base erzeugt wird, ist nur das geringste der Symptome und hat an sich keine nosologische Bedeutung. Andererseits kommt in faulendem Fleisch das Neurin vor, das, gleich dem Muscarin, Accommodationskrampf und Myosis, also Symptome erzeugt, die denen des Tropeïnismus entgegengesetzt sind.

Schon deswegen kann es sich bei der Vergiftung mit zersetztem Eiweiss von Nahrungsmitteln nicht um die genannten, oder nahe verwandte Stoffe handeln, weil diese bei vorgeschrittener Fäulniss von Fleisch u. s. w. gefunden wurden, dagegen die giftigen Nahrungsmittel in einem solchen Zustande nicht aufgenommen werden. Die Art der

1) Die neuerdings kundgegebene Meinung, dass das Fleisch kranker Thiere zum Unterschiede von demjenigen, das von gesunden Thieren stammt, und sich nachher erst zersetzt hat, selten oder gar nicht Augenstörungen mache, ist unrichtig.

Zerfallsproducte hängt von dem Stadium der Zersetzung ab, dagegen scheint die Art des Eiweisses hierfür belanglos zu sein.

Die Annahme, dass es sich, soweit die Störungen der Augenfunctionen in Frage kommen, um zwei Zersetzungsgifte handelt, stützt sich auf die Thatsache, dass Lidlähmung und Augenmuskellähmung ohne Veränderungen der Pupillenweite und der Accommodation beobachtet wurden, oder eintraten, nachdem die letzteren und anderweitige Sehstörungen schon eine Zeit lang bestanden hatten.

Ein Vorkommniss der ersteren Art beobachtete man an einem 30jährigen Schneider, der Mittags viel verdorbenes Gänsefleisch gegessen hatte. Er erkrankte am Abend mit Mattigkeit und am nächsten Tage mit Schüttelfrost, Verstopfung, Leibschmerzen und Trockenheit im Halse. Er wurde bettlägerig, und als er nach neun Tagen arbeiten wollte, merkte er eine Schwerbeweglichkeit der Augen und zeitweilig Doppeltsehen bei Schwindel. Dazu gesellten sich Schwellung der Parotis und Sublingualis. Es bestanden Oedem der Gesichts- und Stirnhaut und der linken Conjunctiva, und am rechten Auge: Ptosis, Lähmung sämmtlicher äusserer Augenmuskeln, besonders des Rectus superior und beider Obliqui. Am linken Auge wurde derselbe Befund erhoben mit Ausnahme der Lähmung des Levator. Beide Bulbi standen fast unbeweglich mit parallel nach vorn gerichteten Blicklinien. Convergenzbewegung war unmöglich. Die Pupillen waren und reagirten normal, ebenso erschienen Accommodation und centrale Sehkraft normal. Das Gesichtsfeld war frei. Die Papillen waren hyperämisch: es bestand eine graulichе circumpapilläre Netzhauttrübung.

Dieser, einer acuten nuclearen Ophthalmoplegie ähnliche Zustand schwand allmählich. Auch die übrige Familie, die von dem Fleisch gegessen hatte, war unter Leibschmerzen bettlägerig geworden[1]).

Beweisend ist für das Gesagte auch der Fall einer Frau, die von einer Leberwurst nur gekostet hatte, die acht Tage zuvor aus einem gesunden Schwein bereitet und gekocht worden war und dann einige Tage im Rauchfange gehangen hatte. Nach drei Tagen war ihr Rachen trocken, mit grossen, rothen Flecken versehen. Die Pupillen waren wenig erweitert. Es bestanden Kopfweh, Schwindel. Nach zehn Tagen stellten sich Schwere in den Augenlidern und leichte Schlingbeschwerden ein. Das Sehvermögen war ungetrübt. Nach 13 Tagen kam eine auffallende Gesichtsschwäche. Die Kranke wurde wiederhergestellt.

Nicht ganz so deutlich wie die eben angeführten Fälle ist der folgende, in dem aber auch zeitlich verhältnissmässig beträchtliche Unterschiede in dem Auftreten einzelner wesentlicher Augenveränderungen feststellbar waren.

Ein Stück geräucherten Schweinefleisches erzeugte bei einem Manne Eingenommensein des Kopfes, Leibschmerzen, Brechreiz, trübe Augen und Doppeltsehen. Am siebenten Tage, nachdem ergiebiges Erbrechen vorher schon herbeigeführt worden war, wurde ärztlicherseits folgendes festgestellt: Das Gesicht war blass, gelblich, die Pupillen

1) Guttmann, Berl. klin. Wochenschr. 1891. No. 8. S. 203.

äusserst erweitert und gegen Licht so unempfindlich, dass auch die unmittelbar in das Auge fallenden starken Sonnenstrahlen sie nicht verengerten. Es bestanden allgemeine Mattigkeit, Trockenheit in Mund, Nase und Hals, Schlingbeschwerden und Doppeltsehen. Am achten Tage erschien Lähmung der oberen Augenlider, so dass der Kranke sie nur mit Hülfe der Finger aufheben konnte. Das Doppeltsehen war verschwunden, das Sehen aber so schlecht geworden, dass ein grosser Druck mit einer sehr convexen Brille nicht gelesen werden konnte. Die Augäpfel kamen dem Kranken steif, unbeweglich vor, so dass er, ohne zugleich den Kopf zu drehen, nicht nach der einen oder anderen Seite zu sehen vermochte.

Im weiteren Verlaufe der Krankheit besserte sich zuerst die Beweglichkeit der Lider und des Augapfels, dagegen stellte sich wieder zeitweilig Doppeltsehen ein, bis auch dieses und die Mydriasis nebst den anderen Krankheitssymptomen schwand. Es blieb nur eine Mikropsie zurück[1]).

Der Symptomencomplex in diesen Krankengeschichten liesse sich auch durch die Annahme von lediglich einem auf die Nervenkerne wirkenden Gifte erklären, da in beiden Fällen das Bild der Nuclearlähmung vorliegt. In dieser Annahme wird man bestärkt, wenn man sieht, dass bei vielen solchen Kranken auch die von den tieferen, bulbären Kernen ausgehenden Nerven in ihrer Function gestört sind. Es giebt Fälle[2]), in denen das klinische Bild der Ophthalmoplegia progressiva sich vermischt mit den Symptomen der Bulbärparalyse, so dass hier das Eingreifen eines auf die Kernregion am Boden des dritten und vierten Ventrikels wirkenden Giftes als möglich angenommen werden kann.

Wenn wir trotzdem der Ansicht sind, dass mindestens noch ein zweites Gift wahrscheinlich ist, so finden wir diese begründet in der Thatsache, dass es gelungen ist, aus den zersetzten Eiweissstoffen auch ein örtlich, wie Atropin, auf das Auge wirkendes Gift zu extrahiren.

So hatten junge Damen in einer Pension Pute gegessen. Danach traten unangenehme Trockenheit in Schlund, Mund und Lippen ein, später Schwindel, bei zweien oder dreien derselben auch Sehstörungen, die ihnen nicht gestatteten gewöhnliche Druckschrift zu lesen. Es bestanden auch Accommodationsstörungen und bei allen Pupillenerweiterung, die bei den meisten am anderen Tage schon verschwunden war.

Ein Extract, durch einstündige Maceration des Putenfleisches in warmem Wasser hergestellt, in das Auge eines Gesunden tropfenweis gebracht, erzeugte nach einer halben Stunde Pupillenerweiterung, die mehrere Stunden anhielt[3]).

Ausser dieser Beobachtung giebt es noch andere, aus welchen man den Eindruck gewinnt, dass ein atropinartig wirkendes Gift mit in Thätigkeit getreten sei. Neben Lähmung von Pupille und Accommodation

1) Hauff, Journ. f. prakt. Heilkunde. 1829. VI. Stück. S. 53.

2) Die Krankengeschichten sollen im Interesse der Uebersichtlichkeit der Darstellung erst später angeführt werden.

3) Seelye, Medical Record. 6. Jan. 1894. p. 14.

findet man nur Trockenheit im Halse, Schlingbeschwerden, Störungen der Urinentleerung und Brechneigung.

Indessen besteht, wie schon Leber[1]) hervorgehoben hat, nur eine Aehnlichkeit mit der Atropinwirkung, aber durchaus keine völlige Uebereinstimmung, da durch Atropin in erster Linie die Pupille beeinflusst wird und erst in zweiter die Accommodation, während in unseren Krankengeschichten oft genug die Accommodation am stärksten und nachhaltigsten, ja sogar ausschliesslich gestört ist.

Die durch metabolische Gifte bisher erzeugten Augensymptome lassen somit die Möglichkeit eines central und eines peripherisch auf Pupille und Accommodation wirkenden Antheils zu.

In wie weit im concreten Falle der eine oder andere vorhanden ist, lässt sich aus den klinischen Symptomen allein nicht schliessen. Sobald Pupille und Accommodation, oder auch nur eine von beiden gelähmt ist, kann sowohl eine nucleare als auch eine örtliche Giftwirkung, oder beide zusammen vorliegen. Experimente mit dem Kammerwasser würden die Fragen wenigstens nach einer Richtung hin entscheiden, sind aber natürlich nur im Todesfalle ausführbar. Anderseits könnten Thierversuche mit dem verdorbenen Materiale Aufklärung bringen, wenn nicht die Schwierigkeit bestünde, dass nur selten Thiere für solche Gifte empfänglich sind.

2. Die Störungen der Accommodation.

Für die Beurtheilung der in dem voraufgegangenen Kapitel besprochenen Frage nach der Einheit oder Vielheit der in giftigen Nahrungsmitteln augenvergiftend wirkenden Stoffe, ist die Kenntniss der einschlägigen Beobachtungen erforderlich.

Die folgenden sollen diejenigen umfassen, bei denen sich der Eindruck aufdrängt, dass die Vergiftung an den Augen durch ein peripherisch angreifendes Gift erzeugt wird. Es hat nur eine geringe erkenntnisstheoretische und practische Bedeutung, ob man den hypothetischen, bis jetzt nicht rein gewonnenen Stoff in die Tropeïn-Gruppe einreiht oder nicht. Immerhin ist es wichtig zu zeigen, dass das Ueberwiegen des Einflusses desselben auf die Accommodation einen Unterschied gegenüber den Tropeïnen darstellt, der auch für künftige Untersuchungen ein diagnostisches Reactions-Moment von Werth darstellt.

Vierzehn Tage nach einer Vergiftung durch Wurst litt ein Mann immer noch an Trockenheit des Schlundes und bedeutender Amblyopie. Die Untersuchung des Auges liess nichts Abnormes erkennen. Der Kranke las nur noch Jäg. 20 und Sn XX in einer Distanz von 1—10 Fuss.

Die hier fälschlich als Hyperopie bezeichnete Accommodationslähmung schwand nach zweimaliger Anwendung des Heurtelonp'schen Blutegels im Laufe von 14 Tagen[2]).

Eine 34jährige Frau erkrankte vor neun Tagen. Sie hatte vor drei Monaten eine Hasenpastete bereitet und damals mit Anderen ohne Schaden davon gegessen. Einen Theil davon hatte sie unter einer Fettschicht auf-

1) Leber, Arch. f. Ophthalm. Bd. XXVI. Abth. 2. S. 245.
2) Höring, Klin. Monatsbl. für Augenheilk. 1864. S. 235.

gehoben. Sie versuchte davon, und da die Pastete ihr verdorben schien, briet sie dieselbe nochmals mit Zwiebel aus. Nach dem Erkalten nahm sie einen Löffel davon zu sich. Eine Stunde darauf erschienen heftiges Erbrechen demnächst starker Durchfall. Am anderen Morgen beim Erwachen konnte sie keine Schrift mehr in der Nähe sehen, und keine Handarbeiten machen. Dabei bestanden starke Halsschmerzen.

Die Untersuchung am neunten Tage erwies normale Sehschärfe, Pupille, Farbensinn und ophthalmoskopischen Befund. Die Accommodation war sehr gestört. Rechts wurde Snellen 1,5 in 0,5 m gelesen, ebenso links. Mit + 4,0: rechts 0,5 fliessend von 20—26 cm, links von 20—25 cm. Nach Einträufelung von Eserin wurde schon nach einer Viertelstunde 0,5 in 15 cm gelesen. Rachendiphtheritis war nicht vorhanden, sondern nur starke Röthung und Schwellung. Nach achttägigem Gebranche von Eserin war die Accommodation wieder hergestellt. Der Nahepunkt lag einen Monat später rechts bei 12 cm, links bei 18 cm. Beiderseits war jetzt Emmetropie, während bei der ersten Untersuchung Hypermetropie 0,5 bestand. Die Hals- und Schlingbeschwerden hatten vier Wochen gedauert[1]).

Ein Mann hatte im Hôtel Seezungen gegessen. Am Nachmittag bekam er Kratzen, Trockenheit und ein zusammenziehendes Gefühl im Halse. Als er gegen Abend zu lesen versuchte, versagten ihm die Augen. Da das Sehen in der Nähe auch am folgenden Morgen nicht wiedergekehrt war, liess er sich untersuchen.

Beiderseits bestand eine leichte Uebersichtigkeit (H 1,0) und normales Sehvermögen für die Ferne. Zum geläufigen Lesen war Convex 2,0 D (No. 20) nöthig. Die Pupillen waren kaum erweitert und reagirten prompt auf Licht. Brechende Medien und Augenhintergrund waren normal. Es war also nur eine unvollkommene Accommodationslähmung vorhanden.

Noch ein anderer Gast, der von den Seezungen genossen hatte, war zu gleichen Zeit mit den gleichen atropinartigen Symptomen erkrankt[2]).

Ein ausschliessliches Befallensein der Accommodation wurde sogar in einer kleinen Epidemie beobachtet[3]). Wir rechnen den ersten Fall als zweifelhaften mit, weil die Angabe des Patienten über Doppelbilder, nach der ärztlichen Untersuchung nicht durch eine Störung der äusseren Muskeln veranlasst schien. Was die Pupillen betrifft, so werden dieselben im zweiten Falle ausdrücklich als eng bezeichnet, während im ersten Falle nur eine leichte einseitige Störung vorhanden war.

Ein 27 jähriger Kaufmann hatte angeblich durch Erkältung sich erschwertes Schlucken, Trockenheit im Schlunde etc. zugezogen, ausserdem an Magenbeschwerden und Erbrechen gelitten. Einige Tage darauf war eine Sehstörung aufgetreten. Er sah doppelt, die Buchstaben tanzten. Der Blick war unsicher. Niemals hatte er an Diphtheritis gelitten.

Die Bewegungen der Bulbi waren frei; es bestand keine Insufficienz. Die linke Pupille war 1 mm weiter als die rechte, reagirte aber ebenso wie diese scharf. Beim Fixiren eines nahen Gegenstandes bewegte

---

1) Cohn, Arch. f. Augenheilk. Bd. IX. S. 148.

2) Knies, Aerztl. Mittheil. aus Baden. Jahrg. XL. No. 16. 31. Aug. S. 123.

3) Scheby-Buch, Arch. f. Ophthalm. Bd. XVII. Abth. 1. S. 285.

sich der untere innere Rand der linken Pupille träger als der übrige Theil, so dass diese eine excentrische Form annahm.

Rechts Hm = $^1/_{50}$, Sehschärfe = 1, Links Hm = $^1/_{40}$, Sehschärfe = 1.

Die Accommodationsbreite war ziemlich beträchtlich herabgesetzt.

Nach sieben Wochen erfolgte vollkommene Heilung bei Emmetropie und intacter Accommodation.

Ein anderer Kranker stellte sich vier Tage später vor, nachdem er am selbigen Tage und mit denselben Symptomen erkrankt war, wie der vorerwähnte Kranke, mit dem er zusammen eine Mahlzeit eingenommen hatte. Sechs Stunden nachher kamen die Beschwerden und nach zwei Tagen die Accommodationsparalyse. Die Pupillen waren eng, von guter Reaction. Sehschärfe beiderseits = 1 bei Hypermetropie. Der Ciliarmuskel war paralytisch. Nach einem Monat war der Kranke fast ganz wiederhergestellt.

Eine 32jährige Frau gab an, vor drei Wochen an einer fieberhaften Krankheit gelitten zu haben. Acht Tage darauf hatte sie Schmerzen in allen Gliedern und das Schlucken war schmerzhaft. Vor 14 Tagen waren ein Knecht und ein Mädchen an denselben Erscheinungen erkrankt, und bald darauf auch ein Verwandter. Dieser habe auch noch über vorübergehende Sehstörungen, wie Verschwimmen der Buchstaben beim Nahesehen, geklagt. Das Leiden wurde irrthümlich für Trichinose erklärt und vom Essen eines Presskopfes abgeleitet, in dem aber keine Trichinen gefunden wurden. Diphtheritis lag nicht vor. Pupillen bei Convergenz von normaler Reaction. Sehschärfe = 1. Emm. beiderseits. Acht Tage darauf bestand fast gänzliche Accommodationslähmung. Hm. $^1/_{38}$ beiderseits. Alle Erscheinungen schwanden in einigen Wochen.

Einen Tag nach derselben Mahlzeit, welche die vorgenannte Frau krank gemacht hatte, erkrankte ein Anderer mit Accommodationslähmung. Darauf folgte Trockenheit im Munde und Halse mit geringen Schlingbeschwerden, Abnahme des Appetits, bräunliches Belegtsein der Zunge im hinteren Theile und starker Rachenkatarrh. Es bestand keine Gaumenlähmung. Die Pupillen waren normal. Bei Fixation in der Nähe trat keine Vorwölbung der Iris, wohl aber Pupillenverengerung ein. Sehschärfe = 1. Hm. = $^1/_{30}$ beiderseits. Die Accommodationsbreite war ziemlich beträchtlich eingeschränkt.

Die Zunge blieb noch lange belegt. Später kamen Lichtscheu und Conjunctivalkatarrh hinzu. Rasche Besserung aller Erscheinungen.

Ein zwölfjähriges Mädchen klagte über Sehschwäche. Vor drei Wochen hatte sie Schwarzsauer und Wurst gegessen.

Sehschärfe = $^{20}/_{30}$. Hm. = $^1/_{20}$ beiderseits. Accommodation beschränkt. Nach 17 Tagen erfolgte Wiederherstellung. Emmetropie.

Von den beiden folgenden Fällen ist der erste wegen der nicht aufgeklärten Aetiologie nur mit einer gewissen Wahrscheinlichkeit hierher zu rechnen. Die Aufnahme eines verdorbenen Nahrungsmittels konnte nicht festgestellt werden, doch war auch ein Hausgenosse erkrankt, und die Symptome mit denen der Wurstvergiftung übereinstimmend[1]).

1) Leber, Archiv f. Ophthalm. Bd. XXVI. Abth. 2.

Vor sechs Tagen erkrankte ein 78jähriger Mann mit Kopfschmerz, Uebelkeit, Erbrechen und Trockenheit im Halse, so dass das Schlucken schwer wurde. Gleichzeitig stellte sich eine bedeutende Störung des Nahesehens ein. Die Sehstörung war zugleich mit den Allgemeinerscheinungen entstanden. Eine Tochter der Hausleute erkrankte ebenfalls mit Schlingbeschwerden und Sehstörungen.

Beiderseits war Hm. $^1/_{24}$. Sehschärfe = 1. Mit + 6 lag der Nahepunkt in 7 Zoll, also nur eine minimale Accommodationsbreite ($^1/_{56}$). Die Pupillenreaction war normal auf Licht und Accommodation, der ophthalmoskopische Befund normal. Es bestand ein leichter Rachenkatarrh. Nach Einträufelung von Calabarextract in $^1/_2$procentiger Lösung war in vier Wochen bedeutende Besserung eingetreten. Es wurde Jäg. 1 in 8 Zoll ohne Glas gelesen.

Kurze Zeit nach dem Genusse von Rothwurst erschienen Uebelkeit, Erbrechen, Durchfall und starke Trockenheit im Halse, so dass der Kranke kein Brod schlucken konnte. Etwas später stellte sich Sehstörung ein. Nach drei Wochen erfolgte die Untersuchung. Beiderseits bestand Hm. 1,5. Sehschärfe = $^{20}/_{20}$. Die Accommodation war hochgradig beschränkt. Mit + 6,0 wurde Jäg. 1 von 22—15 cm gelesen. (A. ca. 2 D.) Die Pupillen waren ganz normal, ebenso der ophthalmoskopische Befund[1]).

Auch der folgende Fall verdient wegen der genauen ophthalmologischen Beschreibung Erwähnung.

Büchsen-Austern, von denen ein Theil einer Gesellschaft ass, veranlassten bei allen nach einigen Tagen starke Leibschmerzen, Durchfälle, Halsschmerzen, Trockenheit im Halse, und Unfähigkeit zu lesen in Folge von Accommodationslähmung.

Einer der Gäste, der nach 8 Tagen erst erkrankte und nach 14 Tagen in ärztliche Behandlung kam, klagte auch über Herabsetzung der Sehfähigkeit für die Ferne. Der Befund war:

Cyl. + 2,5 ↑. Sehschärfe links $^5/_8$, rechts $^5/_9$. Mit cyl. + 2,5 ⌒ sph. + 3,0 wird Sn. 0,8 in 18 cm Entfernung gelesen. Gesichtsfeld, Pupillen und Muskeln waren normal. An der Cornea bestanden beiderseits ziemlich centrale Maculae.

Es wurden Eserin-Einträufelungen und Dampfbäder verordnet.

Nach ca. 21 Tagen: cyl. + 2,5 : Sn. 0,5 in 7 cm. Sehschärfe wie zu Beginn[2]).

In einer Familie erkrankten drei Personen durch Genuss von verdorbenem Schinken am zweiten bis fünften Tage nach der Vergiftung. Es bestand bei allen Accommodationsstörung bei Trockenheit im Halse, Schlingbeschwerden und Stuhlverstopfung, aber nur bei zweien Mydriasis. Die Untersuchung ergab nun, dass bei diesen letzteren die Accommodationsbreite in weit höherem Maasse beschränkt war, als in dem anderen Falle. In diesem handelte es sich also um die leichtere Vergiftung, bei welcher der Sphincter frei blieb[3]).

1) Leber ist geneigt, noch einen früher (Archiv f. Ophth. Bd. XXI. Abth. 3 veröffentlichten Fall von doppelseitiger Accommodationslähmung hierher zu rechnen, in welchem er an einen Zusammenhang mit Diabetes dachte. Auch hier bestanden normale Pupillen.

2) Feilchenfeld, Klin. Monatsbl. f. Augenheilk. Bd. XXXIV. 1896. S. 129.

3) Groenouw, Klin. Monatsblätter f. Augenheilkunde. 1890. Mai. S. 166.

Ein Student hatte seit ca. acht Tagen leichtes Brennen und Stechen in beiden Augen, was sich steigerte bei Nahearbeit; dabei entstand auch Ermüdungsgefühl und baldiges Verschwimmen der Buchstaben. Gleichzeitig wurde über Trockenheit im Munde und Mattigkeit geklagt. Die Verdauung war ganz normal. Vor der Erkrankung wurde Fisch gegessen, der eigenthümlich schmeckte und vielleicht nicht ganz frisch war.

Es bestand geringe Röthung und Schwellung der Conjunctiva. Pupillenweite 5 mm, Reaction auf alle Reize vorhanden, aber träge. Sehschärfe = 1,0. Mit + 1,0 D wurde Druckschrift in Leseweite zunächst ganz gut gelesen, bald aber kamen Ermüdung, Verschwimmen der Buchstaben und Gefühl von Brennen. Nach zwei Tagen zeigte sich eine erhebliche Accommodationsstörung. Die Breite betrug 1—1½ D. Die rechte Pupille war 5,0 mm, die linke 4,5 mm weit, die Reaction wie vorher angegeben wurde.

Reichliche Flüssigkeitszufuhr. Nach drei Wochen erfolgte eine allmähliche Steigerung der Accommodation, die nach 14 Tagen normal war. Auch alle anderen Beschwerden waren dann beseitigt[1]).

Eine Frau erkrankte vor 14 Tagen mit Stuhlverstopfung, welche noch anhielt. Am vierten Krankheitstage stellten sich Trockenheit im Halse, schlechter Appetit und Schwindelgefühl, und am Abende desselben Tages Sehstörung beim Nahesehen ein. Der Ehemann erkrankte gleichzeitig unter denselben Erscheinungen, nur fehlte die Stuhlverstopfung. Beide hatten am Tage vorher etwas missfarbiges und riechendes Schinkenfleisch gegessen.

Die Pupillen waren etwas erweitert, von träger Reaction, die Accommodationsbreite nur 1 D. Sehschärfe fast = 1. Eine weitere Beobachtung fehlt[2]).

Drei Glieder einer Familie hatten Eier gegessen, sogenannte Kisteneier, die schlecht schmeckten und bei allen Erbrechen veranlasst hatten. Tags darauf konnten sie in der Nähe nur sehr schlecht sehen.

Die Functionsprüfung ergab bei allen drei (Mutter und zwei Töchtern) eine Hypermetropie von 2 beziehungsweise 3 D und vollständige Accommodationslähmung. Dies waren überhaupt die einzig nachweisbaren Störungen.

Ueber den weiteren Verlauf findet sich keine Angabe[3]).

3. Accommodations- und Sphincter-Lähmung.

Ob in allen vorstehenden Fällen, wo nur Accommodationsstörungen erwähnt werden, thatsächlich niemals eine Pupillenstörung vorhanden war, lässt sich nicht behaupten, da mehrfach die Beobachtung im Anfange wegen verspäteter ärztlicher Berathung ungenügend war.

Aber selbst wenn vorübergehend auch eine Störung der Pupillenbewegung vorhanden gewesen sein sollte, so tritt dieselbe gegenüber der viel länger anhaltenden Accommodationslähmung in den Hintergrund und ist somit der Unterschied von der Wirkung des Atropins unverkennbar.

---

1) Ruge, Klin. Monatsbl. f. Augenheilkunde. 1902. S. 408.
2) Ruge, l. c.
3) Hennicke, Wochenschr. f. Ther. u. Hyg. d. Auges. 1902. No. 23. S. 177.

Die folgenden Berichte bestätigen aber, dass auch beide Störungen vereint vorkommen können.

Die Pupillenerweiterung ist meist auf beiden Augen gleich, ganz vereinzelt ungleich stark.

Drei Männer erkrankten mit Schwindel, Kopfschmerzen, Erbrechen, Diarrhoe, Fieber, Gliederschmerzen. Bei voller Sehschärfe bestand Lähmung der Accommodation und Lähmung des Sphincter iridis.

Alle Kranke gaben an, des Morgens geräucherte ungekochte Wurst häufiger genossen zu haben. Heilung trat nach Einträufelung von Pilocarpin ein [1]).

Ein 40jähriger Mann erkrankte Nachts mit heftigem Magendrücken, Erbrechen und Schweiss. Am folgenden Tage kamen Diarrhoen, gleichzeitig bemerkte er, dass er nicht mehr in der Nähe lesen konnte. Ein sofort consultirter Arzt fand die Pupillen erweitert. Nach zwölf Tagen wurde folgender Befund aufgenommen: Rechte Pupille 5 mm, linke 4 mm weit. Beide waren starr auf Lichteinfall und Convergenz.

SR = $^{20}/_{50}$, Hm 2,0, SL = kaum $^{20}/_{100}$, H. 0,5. Rechts mit + 12,0 0,5 Sn von 10—12 cm, links mit + 12,0 dasselbe.

Ohne Glas konnte nicht einmal 0,3 gelesen werden. Die Accommodation war also fast gänzlich gelähmt. Die äusseren Muskeln waren intact, Gesichtsfeld und ophthalmoskopischer Befund normal. Nach Eserin Einträufelung entstanden sehr enge Pupillen. Es wurde 0,5 in 15 cm bequem gelesen. Dabei bestanden noch starke Schlingbeschwerden, aber keine Lähmung im Pharynx.

Bei dem elfjährigen Sohne des vorerwähnten Mannes wurde ebenfalls eine fast gänzliche Accommodationslähmung festgestellt. Es wurde höchstens Sn 2,25 in etwa 25 cm gelesen. Rechts mit + 9,0 wurde 0,5 in 12—13 cm mit + 12,0 fliessend in 10—12 cm Entfernung gelesen. Links war der gleiche Befund.

SR = $^1/_5$ Hm 2,5, SL = $^2/_6$ Hm 2,0.

Es bestand eine geringe Hyperämie der Sehnerven. Die Sehstörung trat gleichzeitig mit derjenigen des Vaters auf. Eine erst 14 Tage später vorgenommene ärztliche Untersuchung ergab Schlingbeschwerden und Pupillenlähmung. Gastrische Störungen waren nicht erschienen.

Die 31jährige Köchin der Familie hatte 3 mm grosse Pupillen, welche auf Licht reagirten.

SR = $^6/_9$. H 2,0; SL = $^6/_9$. H 2,5. Mit + 12,0 wurde Sn 0,5 in 9—10 cm, links in 8—9 cm gelesen; ohne Glas wurde 0,5 überhaupt nicht entziffert.

Die Accommodation war völlig gelähmt.

Die Ursache des Leidens bei allen drei vorgenannten Kranken scheint der Genuss von Hechten gewesen zu sein, welche die Familie zu Mittag gegessen hatte. Der Rogen war fortgeworfen worden. Die Köchin bekam schon nach einer Stunde Uebelkeit, heftiges Erbrechen, Schlingbeschwerden und am anderen Tage Durchfall. Nach zwei Tagen bemerkte sie die Sehstörung. Anderweitige Familienmitglieder waren

1) Bylsma, Zeitschr. f. Augenheilk. Bd. V. 1901. S. 442.

nicht erkrankt, hatten aber wahrscheinlich nicht von demselben Fische gegessen. Bei dem Knaben war nach $1^1/_2$ Monaten die Accommodationsstörung geheilt, bei dem Vater bestand sie noch unverändert. Er hatte Eserin schlecht vertragen und musste dasselbe aussetzen. Die Köchin wurde nicht wieder untersucht. Die Hypermetropie des Knaben hatte abgenommen, rechts auf 1,5, links auf 1,0.

Ausser der Accommodationsstörung wurde noch eine Amblyopie angenommen. Bei dem Knaben hob sich die Sehschärfe von $^1/_5$ auf $^5/_7$ rechts und von $^1/_3$ auf $^2/_4$ links[1]).

Mehrere Glieder einer Familie hatten von einem geräucherten, zuerst rohen, später gekochten Schinken gegessen, der grau ausgesehen, eine poröse Beschaffenheit besessen haben und von dem einzelne Theile verdorben geschmeckt und gerochen haben sollen.

Die Vergiftungssymptome bestanden in Uebelkeit, Erbrechen, Verstopfung, Kratzen im Halse, Augenschmerzen, Unvermögen in der Nähe zu sehen, Röthung der Conjunctiva und Mydriasis.

Der Augenarzt, der zwei so Erkrankte nach vier Wochen untersuchte, fand bei der Einen eine Sehschärfe von $^6/_5$ und den Nahepunkt in 33 cm, bei dem Anderen: R + 1, Sehschärfe = $^6/_5$. L + 1,25, Sehschärfe = $^6/_5$. Der Nahepunkt lag in ca. 2 m.

Nach so langer Zeit war die Pupillen- und Accommodationslähmung eine so vollständige, dass eine Convexbrille für die Erfüllung der täglichen Pflichten gegeben werden musste[2]).

Eine Köchin erkrankte, nachdem sie Krebse gegessen hatte, die nach dem Kochen ein- bis zweimal 24 Stunden aufbewahrt und dann in der Schale aufgewärmt servirt und zu diversen Speisen verarbeitet worden waren. Dieselben gaben sich durch Geruch und Geschmack nicht als verdorben zu erkennen. Es traten Erbrechen, Trockenheit im Halse und Schluckbeschwerden ein, und einen Tag später Sehstörungen, Abgeschlagenheit, Benommenheit. Nach drei Tagen klagte sie, dass sie alles in Nebel gehüllt sehe, nicht lesen könne, da sie nur graue Striche an Stelle der Zeichen sehe. Pupillen normal. Schlucken sehr erschwert.

Nach sechs Tagen waren die Pupillen ungleich erweitert, und reagirten träge auf Lichtreiz.

Nach 16 Tagen war noch derselbe Zustand, nachdem durch Pilocarpininjection eine zeitweilige Besserung erzielt worden war. Zwei Tropfen einer $^1/_2$procentigen Physostigmin-Lösung in die Augen geträufelt, beseitigten die Sehstörungen. Diese Behandlung wurde fortgesetzt. Genesung erfolgte nach ca. vier Wochen. Vorher war die hartnäckige Verstopfung, die nur durch Abführmittel zu beseitigen war, gewichen und hatte spontanen Entleerungen Platz gemacht[3]).

In einer Massenvergiftung durch „geräucherte Blutwurst“ wurden neben anderen, auch atropinartigen Symptomen beobachtet: starke Mydriasis mit Blendungserscheinungen, sowie Accommodationsstörungen (Unvermögen in der Nähe zu sehen)[4]).

---

1) Cohn, Arch. f. Augenheilk. Bd. IX. H. 2.
2) Ulrich, Klin. Monatsbl. f. Augenheilk. Jahrg. XX. 1882. S. 235.
3) Fischer, Petersb. med. Wochenschr. 1897. S. 472.
4) Böhm, Aerztl. Intelligenzbl. 1880. Bd. XXVII. S. 350.

4. Sphincteren-Lähmung.

Ausnahmsweise scheinen auch Vergiftungen durch metabolische Gifte[1] vorzukommen, bei denen als einfachste Form der Augenstörung nur Pupillenerweiterung entsteht. Es lässt sich nicht annehmen, dass man so sich vordrängende Symptome, wie Sehstörungen durch Muskellähmungen oder anderer Herkunft nicht erwähnt haben sollte, falls sie vorhanden gewesen wären. Freilich scheint das stellenweise erwähnte „Trübsehen" nicht immer eine genaue ophthalmologische Untersuchung veranlasst zu haben. Gerade das Zustandekommen einer so begrenzten Functionsstörung wie der Mydriasis, würde aber in solchen Fällen für eine örtliche Einwirkung des entsprechenden Giftes und weniger für eine cerebrale Erkrankung sprechen.

Fünf Menschen, die mit altem Gänseschmalz „aufgeschwitzten" Kalbsbraten genossen hatten, waren eine Stunde später erkrankt. Ausser Angst, Schwindel, zeitweiligem Schwinden des Bewusstseins, Erbrechen, Unterleibsschmerzen, war noch ein entstelltes Gesicht mit tiefliegenden Augen und erweiterten Pupillen feststellbar.

Nach 24 Stunden hielt die Pupillenerweiterung bei zwei Kranken noch an und dazu kam, dass das Auge „trübe" war. Es trat Wiederherstellung ein[2]).

Die Symptome wurden irrthümlich dem verdorbenen Gänseschmalz zugeschrieben.

Kalter Kalbsbraten, an dem man das appetitliche Aussehen vermisste, sowie gekochter Schinken wurde von 500—600 Menschen in Andelfingen bei einem Feste gegessen. Die meisten Theilnehmer an dieser Mahlzeit erkrankten unter gastrischen Erscheinungen: Erbrechen, Durchfall, Mattigkeit, Kopfschmerzen, Foetor ex ore etc. Die anderen bekamen Verstopfung, Benommensein, Schmerzen, Pupillenerweiterung, starke Empfindlichkeit gegen Licht und Ueberfülltsein der Sclera mit Blut. Zwischen dem neunten und zwölften Tage verloren sich die Reizerscheinungen am Auge[3]).

Nach Genuss von Büchsenfleisch erkrankten 26 Menschen im Alter von 2—89 Jahren. Neben anderen, auch lähmungsartigen Symptomen wiesen die Kranken Pupillenerweiterung auf. Bis auf einen waren alle Kranken nach 48 Stunden wiederhergestellt[4]).

Die eben berichteten Fälle können durch die peripherische Einwirkung einer tropeïnartig wirkenden Base erklärt werden. Die Schlingbeschwerden dürften, wie dies ja auch in einzelnen Krankengeschichten ausdrücklich geschieht, auf die durch das Versiegen der Secretionen bedingte Trockenheit der Rachenschleimhaut zurückzuführen sein. Man ist nicht genöthigt eine Lähmung der Gaumen- und Schlund-

---

1) Auch frischer Käse kann zu dieser Gruppe unter bestimmten Bedingungen kommen. So sah man bei drei Gliedern einer Familie, die weichen weissen Landkäse gegessen hatten, neben Kolikschmerzen, Diarrhoen, Gliederkrämpfe und Pupillenlähmung eintreten (Darbouet, Journ. d. Médec. 1903. 25. Juni).

2) Siedler, Journ. der pr. Heilkunde. 1827. IV. St. S. 66.

3) Sigg, Journ. f. pr. Heilkunde. 1841. V. St. Mai. S. 3.

4) Barker, Brit. med. Journ. 1899, 11. Nov.

muskeln anzunehmen, wie in einzelnen der unten zu beschreibenden schwereren Fälle. Ein Fall von Vergiftung mit Wildpastete[1]) wurde gerade in Bezug auf die Halsaffection specialistisch untersucht. Der Laryngologe stellte eine auffallende Trockenheit der Schleimhaut des weichen und harten Gaumens fest. Die Muskulatur der Uvula und des Larynx war nicht gelähmt. Von neurologischer Seite wurde weiterhin die Diagnose einer beginnenden Bulbärparalyse zurückgewiesen, und das Fehlen jeder Motilitätsstörung des Velum bestätigt. Die scheinbare Schlinglähmung sei auf die sehr intensive Pharyngitis zurückzuführen.

5. Die Lähmung der äusseren Augenmuskeln.

Wenn für die vorhergehenden Fälle auf die Annahme einer centralen Störung verzichtet werden kann, so giebt es dagegen zahlreiche andere Beobachtungen, welche eine Erkrankung der Kernregion, also eine dem Atropin durchaus fremde Giftwirkung, zweifellos erscheinen lassen. Die Störung beschränkt sich oft nicht mehr auf den Oculomotoriuskern und sämmtliche von ihm innervirte Muskeln, sondern erstreckt sich weiter auf den angrenzenden Trochlearis- und den noch weiter zurückliegenden Abducenskern. Aber auch hier macht der Process nicht Halt, sondern die verschiedensten bulbären Kerne können in verschiedener Intensität und Reihenfolge befallen werden.

Um eine leichtere Uebersicht herbeizuführen, sollen zunächst die Fälle erwähnt werden[2]), welche nur Erkrankungen an den Augenmuskelkernen zeigen, womit eine principielle Trennung von den übrigen nicht beabsichtigt ist. Hier sind auch Krankengeschichten aufgenommen, in denen nur von Doppeltsehen die Rede ist, ohne nähere Angabe der befallenen Muskeln.

Nach Verzehren von Büchsenfleisch, das mindestens zwei Jahre alt war und schlecht schmeckte und roch, erkrankten 11 Gefangene. Bei allen erschienen: Trockenheit im Munde und Schlunde, Versiegen des Speichels, Schlundkrampf, pfeifende Inspiration, rauher Husten, nach 5—8 Tagen Ulceration der Tonsillen, die mit weissem Belag versehen waren und deswegen vorübergehendes Fieber (40°) bei zweien, die starben.

Während das Gehör normal blieb, bestanden vom zweiten bis dritten Tage tiefe Sehstörungen: Pupillen erweitert, unbeweglich. Ptosis. Augapfel injicirt, unbeweglich. Photophobie und ein gewisser Grad von Strabismus bestanden. Auf kurze Entfernung erkannten die Vergifteten nichts, auf 10—15 cm war das Sehen undeutlich, auf 30—40 cm besser: über 30 cm erschienen die Gegenstände doppelt und kleiner; für die weitere Ferne war das Sehen verschwommen.

Erst nach langer Zeit schwanden diese Symptome.

Die Muskeln des Auges, einschliesslich des Accommodationsmuskels waren theilweise paralysirt[3]).

Ein 25jähriger Mann hatte beiderseits Abducens- und Oculomotoriusparese, jedoch mit Ueberwiegen des Oculomotoriusleidens.

1) Cohn, l. c.

2) Gutmann, l. c. — Hauff, l. c.

3) Mesnil, Annal. d'Hyg. publ. 2. Sér. T. XLIII. 1875. p. 472.

Die oberen Lider hingen etwas herab, waren aber mit Anstrengung höher zu heben. Die Pupillen waren erweitert mit erhaltener Lichtreaction. Es bestand eine bedeutende Accommodationsbeschränkung. Rechts wurde mit + 6 Zoll No. 1 Jäg. in 6 Zoll links und No. 8 in 10 Zoll rechts gelesen. Fernsicht gut. Gleichnamige Doppelbilder zeigten sich bei 3 Fuss Objectdistanz, in der horizontalen Medianlinie beginnend. Innerhalb 3 Fuss bestand Einfachsehen. Der Abstand nahm zu nach den Seiten und nach unten.

Der Kranke hatte an einem Wurstessen theilgenommen, in Folge dessen zwei Andere mit heftigen gastrischen Erscheinungen gestorben waren. Er selbst bemerkte erst am vierten Tage eine Sehstörung; darauf stellten sich Erbrechen, Kopfschmerzen, Schlingbeschwerden, Obstipation und unwillkürliche Urinentleerung ein. Alle Erscheinungen waren nach 14 Tagen bis auf die Sehstörung verschwunden. Nach weiteren 14 Tagen war die Accommodation noch unverändert, aber die Thätigkeit der äusseren Muskeln besser. Die Diplopie begann erst jenseits 7 Fuss. Bei einer Untersuchung nach acht Jahren war Alles normal bis auf geringe Hypermetropie[1]).

Ein 18jähriger Schlosserlehrling hatte einige Tage hindurch von Blut- und Leberwurst gegessen. Bald erschienen allgemeine Mattigkeit, aber erst nach 14 Tagen Schlingbeschwerden und Sehstörungen, dergestalt, dass er beim Schmieden alles dunkel und doppelt sah und neben den Amboss schlug.

Nach ca. vier Wochen wurde Folgendes festgestellt: Ptosis, Pupillen weit, aber nicht ganz kreisförmig, sondern etwas eckig, für Licht völlig unempfindlich. Augapfel in seiner Höhle unbeweglich. Doppelt- und Schiefsehen aller Dinge. Ausserdem bestanden Heiserkeit und Trockenheit der Haut.

Nach zehn Wochen erfolgte die Wiederherstellung.

Fünf Menschen assen von einem mit gehacktem Fleisch und viel Blut gefüllten Rindsmagen, der schlecht gewällt und geräuchert war.

Als Symptome traten in der Nacht auf: Leibschmerzen, Diarrhoe und Erbrechen, später Trockenheit im Munde, Heiserkeit, Schlingbeschwerden und Sehstörungen. Die Pupillen waren bei einer Kranken erweitert und reactionslos; es bestanden Ptosis und Lividität der Conjunctivae. Das Sehvermögen hatte abgenommen. Die Kranke konnte nicht lesen. Bestehendes Doppeltsehen hörte auf, wenn ein Auge geschlossen wurde.

Einige andere Erkrankte liessen sowohl Pupillenerweiterung als Ptosis und Diplopie vermissen, hatten aber auch Sehstörungen.

Nach vier Tagen hatten bei der erwähnten Kranken Ptosis und Mydriasis zugenommen. Die Diplopie war geschwunden. Die Bulbi waren starr und unbeweglich geradeaus gerichtet. Bewegungen derselben nach aussen oder innen waren unmöglich. Sollte ein Gegenstand fixirt werden, so musste der Kopf nach der Richtung hin bewegt werden, wo derselbe sich befand; das Erkennen des Gegenstandes war normal.

Nach fünf Tagen trat der Tod ein, ziemlich schnell, nach subcutaner Injection von 0,025 g Morphin[2]).

---

1) Förster, Graefe-Saemisch, Handbuch der Augenheilk. Bd. VII. S. 179.

2) Pürkhauer, Aerztl. Intelligenzblatt. 1877, 12. Juni. S. 245.

Auch bei einem zweiten Opfer dieser Vergiftung nahmen Ptosis und Starrheit der Augäpfel bis zum Tode zu.

Einer der Theilnehmer an einer Mahlzeit von aufgewärmten Krebsen bekam Nebligsehen, Doppeltsehen und Pupillenerweiterung. Augenbewegung und Gesichtsfelder waren frei.

Mit Convexglas konnte ziemlich gut gelesen werden. Nach Einträufelung von Eserin konnte nach einer Viertelstunde ohne Brille in grader Richtung passabel gelesen werden, doch traten beim Sehen auf die Seite sofort Doppelbilder auf. Eine Stunde nach der Einträufelung sah der Kranke nichts; er war höchst kurzsichtig geworden und konnte nicht lesen.

Etwa fünf Wochen bestand dieser Zustand, begleitet von anderen Symptomen wie Schluckbeschwerden, Verstopfung, Schwäche und Unregelmässigkeit des Pulses, Ulceration am Zahnfleische, später auch noch einer Phlegmone am linken Kieferwinkel. Die Erscheinungen schwanden allmählich.

Eine dritte Theilnehmerin der Krebsmahlzeit bekam auch Trockenheit im Halse und Schluckbeschwerden, aber Durchfälle. Sehstörungen fehlten ganz[1]).

Nach Verzehren eines kleinen Stückes von einem Kalbskopf und einer daraus bereiteten schlecht schmeckenden Suppe erkrankten mehrere Personen unter Erbrechen, Durchfall, Mattigkeit und Schwäche in den Augen, eine besonders hysterische Person auch an Magenbeschwerden und Verstopfung.

Nach sechs Tagen zeigte sich bei dieser letzteren Schwäche. Die Augenlider konnten nur halb geöffnet werden; die Pupillen waren erweitert, reactionslos und es bestand Schwäche im Sehen, dazu auch Heiserkeit und Schlingbeschwerden. Nach weiteren zwei Tagen trat Doppeltsehen auf. Die linke Pupille war reactionsloser als die rechte und das linke Augenlid hing über dem Augapfel noch weiter als das rechte herab, und über ein Spannungsgefühl in den Augen wurde geklagt.

Nach einer Mahlzeit, die aus Spinat mit Eiern und Rindfleisch bestand, erkrankte eine ganze Familie — einige der Mitglieder bald, einige erst nach mehreren Tagen — mit Schwindel, Kopfweh, Kraftlosigkeit, Erbrechen, Diarrhoe u. A. m. Die Augen waren geröthet, die Pupillen erweitert, das Sehen verdunkelt.

Die Vergiftungssymptome hielten 8—10 Tage an. Eine Vergiftete starb, nachdem sie in den letzten Tagen u. A. Heiserkeit, Röthung und Schwellung der Conjunctivae und „nach oben gerollte Augen“ aufgewiesen hatte[2]).

Dem Spinat wurden irrthümlicher Weise die Vergiftungssymptome zugeschrieben.

Nach Genuss von acht Tage alten, schimmligen Heringen, in Gelée gekocht, erkrankten drei Menschen 16 Stunden nach der Vergiftung mit Cardialgie, Erbrechen, Depression, Angst, trockener Haut, rauher Zunge, aphasischen Symptomen, Schmerzen längs des Schlundes. Ein 12jähriger Knabe liess Oesophagismus, Aphonie, Urinsuppression, Mydriasis, Ptosis und

1) Fischer, Petersb. med. Wochenschr. 1897. No. 49. S. 472.
2) Krügelstein, Annalen d. Staatsarzneik. Jahrg. 7. S. 760.

Schielen erkennen. Dieser starb 24 Stunden nach dem Ausbruch der Krankheit[1]).

Die schon mehrfach erwähnten Schlingbeschwerden werden verschiedentlich auf die Trockenheit der Schleimhaut, auf Pharyngitis und Tonsillitis zurückgeführt, in anderen Fällen aber ausdrücklich auf Lähmungen der Gaumenmuskeln, zuweilen verbunden mit anderen bulbären Erscheinungen.

Im Anschluss an den Genuss von Sardellen setzten stürmische Symptome ein, die theilweise an Atropinvergiftung erinnerten: hohes Fieber, Kopfschmerzen, Hauthämorrhagien, Delirien, Schweisse, Herzschwäche, Gaumensegel-, Facialis- und Accommodationsparese.
Die Reconvalescenz trat nach 14 Tagen ein[2]).

Der folgende Fall ist besonders dadurch interessant, dass in ihm ausdrücklich eine Schlundlähmung, neben Augenmuskellähmungen und amaurotischen Störungen hervorgehoben wird.

Eine Familie von fünf Gliedern ass Wurst mit Sauerkraut und erkrankte unter choleraartigen Symptomen, zu denen sich bald Schwindel, Ohrensausen und Trübung des Gesichtes gesellten. Während zwei Glieder der Familie sich durch Brechmittel schnell erholten, erkrankten die drei anderen weiter und schwerer mit blasigen Hautausschlägen, Schluchzen, Dyspnoe, Ohnmachten und Coma.
Die Pupillen waren erweitert, unempfindlich, das Sehvermögen getrübt, es erschienen schwarze Flecke vor den Augen, Doppeltsehen, Funkensehen und die Augenlider waren herabgesunken. Ein Knabe starb, nachdem er amaurotisch geworden und volle Schlundlähmung eingetreten war, bei ungetrübtem Bewusstsein[3]).

Exophthalmus wurde mehrfach in Verbindung mit hartnäckigem Erbrechen, aber auch so, dass an einen ätiologischen Zusammenhang mit diesem nicht gedacht werden kann, beobachtet. Nach Miesmuschelvergiftung erschien er mit Trübsein vor den Augen, Kratzen und Trockenheit im Halse, Sprachstörungen und Röthung des Gesichtes, das an einem den übrigen Körper einnehmenden brennenden Exanthem theilnahm.

Ein Rollen der Augäpfel nach oben nahm man an einem mit Wurst Vergifteten jedesmal dann wahr, wenn er die nicht vollkommne Ptosis überwindend die Lider zu heben versuchte.

Die ophthalmoskopische Untersuchung ergab nur ausnahmsweise, und auch dann nur nicht sonderlich schwere Veränderungen, z. B. Hyperämie der Papillen und Trübung ihrer Umgebung bei normalem Sehvermögen[4]), oder auch Hyperämie des Sehnerven bei erheblicher Sehschwäche[5]).

---

1) Reicz, Hospit. Tidende. Bd. XV. 33; Jahresber. f. d. ges. Med. 1872. Bd. I. S. 393.

2) Fürst, Münch. med. Wochenschr. 1898. S. 1450.

3) Deutch, Med. Zeit. d. Ver. f. Heilkunde. 1851. S. 19.

4) Gutmann, l. c.

5) Cohn, l. c.

6. Anderweitige Störungen am Auge

a) Herabsetzung der Sehschärfe und Aenderungen des Farbensehens.

Es liegen Mittheilungen darüber vor, dass Menschen z. B. in Folge der Aufnahme von „saurem Käse", unter Erbrechen, Kolikschmerzen, Durchfall, Schwäche und schlechtem Sehen, bei objectiv als herabgesetzt nachweisbarer Sehschärfe erkrankten. Von elf so Erkrankten wurden die meisten schon nach zwei bis drei Tagen und die übrigen, bis auf ein Mädchen, nach acht Tagen und länger wieder hergestellt[1]).

Wir führten ferner bereits einen Fall an[2]), in dem eine Amblyopie angenommen wurde, weil, wenigstens auf einem Auge, eine erhebliche Besserung der Sehschärfe erzielt wurde, und auch die Herabsetzung der Sehschärfe so bedeutend war, dass sie nicht durch die übrigen Erscheinungen erklärt werden konnte.

Eine vorübergehende Amaurose entstand bei einem Gliede einer Familie, die das Fleisch eines Tags vorher in der Drahtschlinge gefangenen und darin verendeten Rehes gegessen hatte. Noch am selben Tage fühlten sich alle Theilnehmer der Mahlzeit unwohl, bekamen Trockenheit im Munde, Eingenommensein des Kopfes und Schwindel. Vollkommen blind wurde derjenige, der am meisten davon gegessen hatte. Ein Brechmittel soll Besserung gebracht haben. Noch nach fünf Wochen bestand Ptosis, Mydriasis und Sehschwäche.

Amaurotisch wurde auch ein Knabe, der mit Anderen durch Wurst vergiftet worden war[3]). Bei ihm war eine volle Schlundlähmung eingetreten.

Auch vegetabilische, verdorbene stickstoffhaltige Materialien können solche Amblyopien oder Amaurosen erzeugen. So wurde schon vor 300 Jahren angegeben, dass Reisende nach den Molukken oft eine transitorische Amaurose bekommen, wahrscheinlich durch gekochten und stehen gelassenen Reis.

In den vorstehenden Mittheilungen werden Accommodationsstörungen nicht ausdrücklich erwähnt, aber auch die Herabsetzung der Sehschärfe nicht weiter aufgeklärt. Die nur kurze Dauer dieses Zustandes legt freilich den Verdacht nahe, dass es sich möglicherweise doch auch hier nur um Accommodationsstörungen oder um eine manifest werdende Hypermetropie[4]) gehandelt habe. Indessen kann die Annahme, dass in einzelnen seltenen Fällen eine Erkrankung des Sehnerven und der Retina betheiligt gewesen sei nicht widerlegt werden.

Um so mehr muss nun die Möglichkeit zugegeben werden, als jetzt auch der sichere Nachweis dafür geliefert wurde; denn die folgende Beobachtung, die keinen Zweifel über die Erkrankungsursache aufkommen lässt, lehrt, dass die Papillen verändert[5]) und die Gesichtsfelder

1) Pflüger, Med. Correspondenzbl. 1894, No. 19. S. 145.
2) Cohn, l. c.
3) Deutch, l. c.
4) Königstein, l. c.
5) Vide auch Cohn und Gutmann, locis cit., die leichte papillitische Veränderungen feststellten.

concentrisch für Weiss und Farben eingeengt sein können, neben eclatanten Muskelstörungen, Abducensparese etc.

Ein Tischler bemerkte seit elf Tagen eine Verschlechterung seines Sehvermögens für die Nähe. Gleichzeitig bestand Durchfall, der ca. zwei Tage lang dauerte und Schluckbeschwerden. In den folgenden Tagen verschlechterte sich auch das Sehen für die Ferne; bei genauerem Fixiren trat Doppeltsehen ein. Dazu kamen grosse Trockenheit im Halse und dadurch erschwerte Sprache und geringe Mattigkeit. Ein Lehrjunge war bei demselben Meister zwei Tage vorher in ähnlicher Weise erkrankt, nur waren die Sehstörungen nicht sehr auffällig, weil er sehr kurzsichtig war. Von verdorbenen Nahrungsmitteln liess sich nichts feststellen. Vor drei Tagen war aber Salzfleisch, welches nicht gut durchgesalzen war, gegessen worden.

Die Rachenschleimhaut war ziemlich stark geröthet und trocken, die Speichelsecretion ganz aufgehoben und auch nicht durch Bestreichen der Zunge mit Essig anzuregen, und auch die Thränen- und Schweisssecretion erheblich herabgesetzt. Im Schwitzbade begann erst nach 30 Minuten eine geringe Schweissabsonderung.

An beiden Augen wurde Folgendes festgestellt:

Bindehaut etwas trocken. Pupille maximal weit, ca. 8 mm, rund und starr gegen alle Reize. Papille etwas hyperämisch. Venen stark gefüllt und leicht geschlängelt. Arterien etwas verengt. Papillengrenzen, besonders nasal, leicht verwaschen. Gesichtsfeld für Weiss und Farben concentrisch verengt. Zeitweise kamen Doppelbilder; bald war die Aussendrehung des rechten, bald die des linken Auges beschränkt, bald die Beweglichkeit ganz normal.

Accommodation beiderseits ca. 1,0 D. Sehschärfe = $^1/_7$. Hyperm. + 2,0 D. Mit + 5,0 D. Nieden 4 in 26 cm p. p.

Es wurden Abführmittel und reichlich Getränke verordnet. Nach fünf Tagen war

$$SR = {}^1/_3,\ SL = {}^1/_2.$$

Das Gesichtsfeld war annähernd normal. Auch die Erscheinungen an der Papille waren deutlich zurückgegangen, die Pupillen 7 mm weit, aber noch ganz starr. Am sechsten Tage liess sich Pupillarreaction auf Lichteinfall feststellen.

$$SR = 1,\ SL \text{ fast } {}^2/_3.$$

Nach weiteren sieben Tagen kam auch die Pupillarreaction auf Accommodation. Die Pupillen waren 4,5 mm weit. Die Accommodationsbreite betrug 2,0 D. Es bestand noch eine leichte Abducensparese beiderseits. Nach fünf Wochen war an den Augen alles normal. Trockenheit im Munde und verminderte Thränensecretion bestanden noch, ebenso eine geringe Stuhlträgheit[1]).

Zu dieser Gruppe von Erkrankungen des Auges, bei denen die Accommodationslähmung nicht zur Erklärung der beobachteten Sehstörungen ausreicht, gehören auch die folgenden Fälle, bei denen freilich der ophthalmoskopische Befund fehlt.

Ein Patient konnte nicht einmal mehr Finger zählen, bei einem anderen steigerte sich das Gefühl des Nebels vor den Augen vorübergehend zu fast völliger Blindheit[2]).

1) Ruge, Klin. Monatsbl. f. Augenheilk. 1902. S. 408.

2) Souchay, Inaug.-Dissert. Tübingen 1899.

Bei einem Kranken ging die Sehstörung in gänzliche Amaurose über. Es war aber Wurst von einem kranken Schweine gegessen worden. Ein Zweiter konnte bei herabgesetzter Beleuchtung keine Farben mehr erkennen [1]).

Angeblich soll bei der Nahrungsmittelvergiftung Gelb- und Rothsehen vorkommen können. Wir kennen nur einen Fall, in dem die Gegenstände in veränderter Farbe, nämlich mit einem grünlichen Schein, gesehen wurden.

Eine 33jährige Frau hatte nur wenig von einer acht Tage alten, fünf Tage im Rauch gehangenen Leberwurst gegessen, welche sieben Stunden in einer warmen Speise gewesen war. Nach einer halben Stunde entstanden Kollern, Uebelkeit, Schwindel, Unruhe, Angst und am anderen Morgen: Doppelseitige Ptosis, Erweiterung und Unempfindlichkeit der Pupillen gegen Licht. Kleine Gegenstände wurden undeutlich, grössere in der Entfernung doppelt und in veränderter Farbe gesehen. Alle hatten einen grünlichen Schein.

Nicht häufig kommt Funkensehen vor. Man beobachtete es neben Doppeltsehen oder „Trübsein vor den Augen“ nach der Wurst- und Miesmuschelvergiftung. Das Gleiche gilt von dem Augenflimmern.

Zwei Zimmerer, die von derselben Leberwurst gegessen hatten, erkrankten nach drei, beziehungsweise zwei Tagen, der eine mit gastrischen Symptomen, Sehschwäche, ungleichen Pupillen, Ptosis und am achten Tage mit Flimmern, während der andere dieses Symptom schon am dritten Tage aufwies und erst nachher Doppeltsehen u. a. m. bekam.

Gelegentlich erscheint auch Polyopie und Lichtsehen.

b) Veränderungen an der Hornhaut.

Zweimal wurden bisher, nach Vergiftung mit Heringen und Käse, Hornhauterkrankungen nur als Faltig- und Trockensein, aber auch schwere, mit Verlust des Auges einhergehende Ulcerationen beobachtet.

Mehrere Personen, die von einem Gerichte eingekochter und mit Essig übergossener Seeheringe an vier Tagen gegessen hatten, merkten, dass der Rogen der bereits etwas schimmlig gewordenen Fische am vierten Tage bitter schmeckte. In der Nacht erkrankten dieselben mit Magen- und Leibschmerzen und Erbrechen. Ein Vergifteter klagte über Sehstörungen, Diplopie und Polyopie, Schwere des Kopfes und Schwindel. Die Pupille war weit und gegen Licht reactionslos. Im weiteren Verlaufe der Erkrankung trat Ptosis ein, nachdem die Conjunctiva mehrere Stunden vorher etwas geröthet, und die Cornea wie faltig und trocken erschienen war. Verstopfung und Schluckbeschwerden hielten bis zum Tode an.

Auch bei anderen Theilnehmern an der Mahlzeit war Weite und Reactionslosigkeit der Pupillen feststellbar. Subjectiv wurde vereinzelt über umflortes Sehen noch nach mehr als acht Tagen geklagt [2]).

1) Faber, Correspondenzbl. d. württemb. ärztl. Landesvereins. 1854. cit. bei Ruge, l. c.

2) Hirschfeld, Vierteljahrschr. f. ger. Med. 1885. Bd. XLIII. S. 282.

Es erscheint wahrscheinlich, dass in diesem Falle der Tod die weitere Entwicklung des Hornhautleidens unterbrach, das sonst vielleicht auch bis zu den Grenzen gelangt wäre, die bei der im Folgenden geschilderten Erkrankung festgestellt wurden.

Ein besonders schwer und nachhaltig durch Genuss „sauren Käses" erkranktes Mädchen, bot bei oberflächlicher Betrachtung das Bild einer Typhösen dar: Erbsenfarbene dünne Stühle, unwillkürliche Harnentleerung, Delirien, Gliederschmerzen, Ulcerationen der Zunge, der Kreuzbeingegend, des Labium majus, Schmerzhüpfen, Fieber u. A. m.

Neben einer deutlichen Ptosis war vom Beginn der Erkrankung an heftige Injection der Bindehaut vorhanden gewesen. Die Sehschärfe war auf $^1/_3$ herabgesetzt. Nach etwa 14 Tagen bildeten sich beiderseits an dem unteren Cornealrande kleine eiternde Ulcerationen, später Hornhauttrübungen, Hypopyon, Welk- und Matschsein der Hornhaut, schliesslich Perforation mit Irisprolaps und beiderseitiger Entleerung des Bulbus-Inhaltes unter panophthalmitischen Erscheinungen und beiderseitiger Phthisis. Der übrige Zustand besserte sich[1]).

Der Grund für das Entstehen eines so schlimmen Hornhautleidens kann nur vermuthet werden. Man meinte, dass der schwere typhöse Zustand der Erkrankten ätiologisch damit in Verbindung gebracht werden müsse, da man bei Typhus und anderen schweren Ernährungsstörungen sowohl Nekrose als auch Exsiccationsgeschwüre der Hornhaut findet[2]). Es ist wahrscheinlich, dass es sich hier um trophische, auf einer besonderen individuellen Empfindlichkeit sich aufbauende, und durch cerebrale Läsion entstandene Störungen handelt. Die bei solchen Vergiftungen vorkommende örtliche Gewebserkrankung in den hinteren Mundtheilen ist ein Analogon. Wir stellen diese Vorkommnisse in Parallele mit dem bei der Kohlenoxydvergiftung vorkommenden peripherischen Gewebszerfall.

c) Veränderungen an Lidern und Bindehaut.

Vereinzelt wurde beobachtet, dass die unteren Lider eines mit „Schwartenwurst" vergifteten Mannes blau, sugillirt gewesen seien. Die Augen hatten einen stieren Blick, ragten aus ihren Höhlen heraus und schienen bei jeder Brechanstrengung immer mehr hervorgetrieben zu werden. Das häufige Erbrechen war hier wohl auch der Grund der Blutaustritte. Schon nach einem Tage waren die Sugillationen blässer und in der Peripherie grünlich geworden.

Die Conjunctiva bulbi wurde bisweilen bläulich geröthet gefunden. In einem solchen Falle war die Schleimhaut der Nase und auch des Rachens, besonders Gaumensegel und Gaumen mit einem rothen Enanthem bestreut, so dass wahrscheinlich ein ähnlicher Vorgang an der Conjunctiva Platz gegriffen hatte.

Einmal stellte sich auch Oedem der linken Conjunctiva zugleich mit einem solchen der Gesichts- und Stirnhaut ein.

Injection oder Blauroth-Färbung des ganzen Augapfels kam mehrfach vor.

---

1) Pflüger, Med. Correspondenzbl. 1894. No. 19. S. 145.

2) Koenigshofer, Württemb. Correspondenzbl. 1894. No. 22. S. 170.

7. Individuelle Empfindlichkeitsschwankungen innerhalb des Bereiches der Kernlähmungen.

Vielleicht auf keinem toxikologischen Gebiete so wie auf dem der metabolischen Gifte macht sich der Einfluss der individuellen Empfindlichkeit auf das Erscheinen überhaupt und die Stärke der Symptome bemerkbar. Dieser eigenthümliche Umstand hat seit etwa zwei Jahrhunderten zu Erklärungsversuchen Anlass gegeben. Alle müssen scheitern, weil die Individualität ein Mysterium, oder, naturwissenschaftlich ausgedrückt, eine Gleichung mit so viel Unbekannten ist, dass an eine Lösung derselben nie zu denken sein wird.

Die Kenntniss solcher abnormer Verhältnisse ist trotzdem von grosser praktischer Tragweite und deswegen lassen wir einige solche, besonders prägnante Beispiele folgen, aus denen auch der unzweifelhafte Einfluss stärkerer Mengen der giftigen Substanz hervorgeht.

Von fünf Menschen, die von einer fünf Wochen alten geräucherten Blutwurst gegessen hatten, erkrankte einer mit Drücken im Magen, Trockenheit und Röthe im Halse, Verstopfung und Schwächung des Sehvermögens. Die Pupillen hatten ihre natürliche Weite und waren gegen Licht empfindlich. Drei andere hatten Mydriasis und Pupillenstarre, Ptosis, Abnahme der Sehkraft neben anderen Symptomen und die fünfte Person nur Hals- und gastrische Symptome[1]).

Noch deutlicher gehen die individuellen Verschiedenheiten aus dem Folgenden hervor:

Es erkrankten in Folge des Genusses von Leberwurst acht Personen, von denen

a) zwei ihr reichlich,

b) zwei etwas weniger zugesprochen,

c) drei höchstens 16—32 g gegessen, und

d) zwei kaum davon gekostet hatten.

a) Die beiden ersten erkrankten nach 24—48 Stunden mit Trockenheit und Röthe der Mundhöhle und des Rachens, Schwindel und Sehschwäche, beziehungsweise unvollkommener Blindheit, Durchfall und Leibschmerzen, Mydriasis, Pupillenstarre, Schlingunvermögen, das bei dem einen auch Flüssigkeiten wieder durch Mund und Nase zurücktreten liess, und in weiterer Entwickelung folgten fast vollständige Amaurose, Ptosis, Pupillenstarre, Sprachstörungen, bei dem einen mehr wie bei dem anderen, Harnbeschwerden, Verstopfung und Tod nach vier, beziehungsweise drei Tagen seit Aufnahme der Wurst.

b) Zwei 14- beziehungsweise 18 jährige junge Leute erkrankten erst drei, beziehungsweise zwei Tage nach der Wurstmahlzeit, mit Trockenheit im Munde und Rachen, Schlingbeschwerden, starker, oder auch mässiger Mydriasis, aber beide mit gleicher Starre, der eine nur mit Sprachstörungen, beide mit Sehtrübung, die Ptosis bei dem einen stark, bei dem anderen durch den Willen überwindbar, bei dem einen Sopor und bei dem anderen volle Geistesfrische. Tod des jüngeren erfolgte nach ca. neun Tagen, Wiederherstellung des älteren nach vier Wochen.

1) Tritschler, Medic. Correspondenzbl. Bd. XII. No. 13. S. 97.

c) Es erkrankten durch ungefähr die gleichen Mengen Wurst ein:

Mann v. 44 Jahren nach drei Tagen. Es erschienen:	Mann v. 34 Jahren nach zwei Tagen. Es erschienen:	Magd v. 24 Jahren nach fünf Tagen. Es erschienen:
Schwindel	Schwindel	—
Erbrechen	Erbrechen	—
Aufgetriebener Leib . .	Aufgetriebener Leib .	—
Trockenheit und Röthe von Mund und Rachen . .	Trockenheit und Röthe von Mund und Rachen	Trockenheit u. Röthe von Mund u. Rachen.
Schlingbeschwerden . .	Schlingbeschwerden . .	—
Fleckig weisser Belag im Rachen	Rothe Flecke am Gaumensegel . . .	—
Durchfall	Durchfall	Durchfall.
Gesichtsschwäche . . .	—	—
Flimmern	Flimmern	—
Ungleiche Mydriasis . .	—	—
Träge Pupillenreaction . .	—	Träge Pupillenreaction.
Ptosis	—	—
—	Doppeltsehen	—
Dyspnoe	—	—
Röchelnde Athmung . .	—	—
Normalsein der Pupillen nach 14 Tagen . . .	—	—
Nach vier Wochen Genesung bis auf leichte Sehschwäche u. Rachentrockenheit . .	Genesung nach ca. drei Wochen b. auf Schwindel u. Rachentrockenheit .	Genesung nach fünf Tagen.

d) Eine Frau und ein Mann kosteten kaum von der Wurst. Der letztere erkrankte gar nicht, während die Frau folgende Symptome am dritten Tage bekam: Trockenheit des Rachens mit Flecken, die nach drei Tagen zusammenflossen, Schwindel, Kopfweh, leichte Schlingbeschwerden und wenig erweiterte Pupillen; nach zehn Tagen erschien: Schwere in den Lidern bei ungetrübtem Sehvermögen und nach 13 Tagen Sehschwäche, die mit den übrigen Symptomen über vier Wochen anhielt.

Solche Verschiedenheiten spiegeln sich auch in der folgenden Mittheilung wieder:

Eine halbe Stunde nach einer Mahlzeit, bestehend aus Buttermilchsuppe und geräucherter Blutwurst mit Kartoffeln, erkrankten Vater, Mutter und Sohn mit Uebelkeit, Erbrechen, Obstipation, Mattigkeit, starkem Durst und Trockenheit im Halse. Am folgenden Mittage stellten sich bei dem Sohne erhebliche Schlingbeschwerden ein. Speichelsecretion war nur bei der Mutter noch vorhanden. Bei allen dreien bestanden Sehstörungen als Flimmern und Undeutlichkeit. Am nächsten Tage hatten sie Diplopie. Die Untersuchung ergab bei allen Ptosis, besonders bei dem Sohne, ebenso Doppeltsehen und Accommodationslähmung. Die erweiterten Pupillen reagirten nur bei der Mutter, während sie bei den beiden anderen Anfangs erweitert und starr waren.

Bei dem Vater zeigte sich die Beweglichkeit der Augen kaum gestört, nur nasalwärts etwas beschränkt. Bei Annäherung eines Fixirobjects diesseits 1′ trat zeitweise Divergenz ein. Doppelbilder waren nicht hervorzurufen.

$SR = \frac{4}{4-3}$, Hm $^1/_{50}$; SL $= {}^4/_4$ Emm.

Beiderseits wurde mit + 10 No. 0,3 (Schweigger) nur in 10 Zoll deutlich gelesen. Beide Pupillen waren mittelweit, die rechte leicht unregelmässig, auf Lichtwechsel und Accommodation kaum reagirend. Leichte Ptosis bestand rechts, beide Lidspalten konnten auch mit Anstrengung nicht ganz geöffnet werden. Der ophthalmoskopische Befund war normal.

Bei der Frau war die Accommodationslähmung, namentlich links, fast vollständig, die Lähmung der Iris etwas geringer.

Beiderseits war $S = \frac{4}{7-5 \cdot 5}$ Hm $^1/_{24}$. Rechts wurde mit + 7 No. 0,4 Schweigger in 9 Zoll etwas mühsam gelesen, links mit + 7 No. 0,4 Schweigger in 9—10 Zoll, am besten in 10 Zoll.

Beide Pupillen waren mittelweit und reagirten deutlich aber träge auf Licht und Accommodation. Die Lidspalten konnten ebenfalls nicht maximal geöffnet werden. Alle Augenbewegungen waren sehr träge und energielos. Die Beweglichkeit war medianwärts etwas beschränkt, besonders rechts, wo der mediale Hornhautrand etwa bis zum Thränenpunkte ging. Noch stärker war die Beschränkung lateralwärts, indem der Hornhautrand 3 mm vom Lidwinkel entfernt blieb. Auch die Bewegungen nach oben waren träge und beschränkt. Beim Nahesehen bestand leichte Neigung zur Divergenz. Doppelbilder waren nicht hervorzurufen. Der ophthalmoskopische Befund war normal.

Durch Physostigmin wurde in drei Wochen nahezu Wiederherstellung erzielt.

Die genauere Untersuchung der Augen fand fast drei Wochen nach der Vergiftung statt. Der Sohn war mittlerweile gestorben, nachdem sich ein croupartiger Husten entwickelt hatte, bei kaum vernehmbarer Stimme und erheblichen Schlingbeschwerden. An den Augen bestand Ptosis links und Herabsetzung des Sehvermögens.

Unter den Allgemeinerscheinungen ist noch erwähnenswerth, dass der Vater nicht im Stande war eine Thräne zu weinen, trotz der heftigen Gemüthsbewegung durch den Tod seines Sohnes. Bei Vater und Mutter liess sich durch Pilocarpin eine Speichel- aber keine Schweisssecretion hervorrufen.

Ein Geselle, der von derselben Wurst gegessen hatte, blieb gesund, wahrscheinlich weil ihm der Vater die äusseren trockenen, aber seiner Ansicht nach minderwerthigen Theile gegeben hatte[1]).

Von sieben Menschen in einem Haushalte erkrankten durch Fischgenuss sechs an demselben Nachmittage zunächst mit Erbrechen. Am folgenden Tage bestanden grosse Trockenheit im Munde, besonders im Halse und Verdunkelung der Augen, in den nächsten Tagen Doppeltsehen und Gliederschwäche. Nach 9 Tagen wurden folgende Befunde erhoben:

Bei der Mutter bestand grosse Hinfälligkeit. Die Augenlider waren herabgesunken und konnten nicht gehoben werden, die Pupillen hochgradig erweitert und ohne Reaction. Die Augenäpfel schienen in gerader Richtung festgestellt zu sein. Oculomotoriuslähmung war beiderseits vorhanden, das Sehvermögen in der Nähe verschleiert, die Sprache stark näselnd und der weiche Gaumen hing schlaff herab. Auf ihm und dem Pharynx fand sich ein weisslich schmieriger, mit der Unterlage verfilzter Belag, der sich von einem diphtheritischen durch sein weissliches, körniges, dickflockiges Aussehen unterschied. Die Schleimhaut von Mund und Rachen war trocken und gegen Berührung unempfindlich. Das Schlucken war sehr erschwert. Es kam oft zu Verschlucken. Ausserdem bestand hartnäckige Stuhlverstopfung.

1) Kaatzer, Deutsche med. Wochenschr. 1881. No. 7.

Derselbe Befund war bei der 25jährigen Tochter, nur verbunden mit psychischer Erregung, Unruhe und Angstgefühl. Vorher hatte Doppeltsehen bestanden.

Die 19jährige Tochter hatte leichtere Allgemeinsymptome. Die oberen Augenlider hingen nur zur Hälfte herab, die Rachenwand war gefühllos, trocken, ohne Belag. Anfangs war auch hier Doppeltsehen vorhanden gewesen, jetzt zuweilen auch noch. Nahe Gegenstände erschienen beim Betrachten verschleiert.

Die drei übrigen Theilnehmer der Mahlzeit konnten ihrer Beschäftigung nachgehen. Bei allen bestanden dieselben Klagen über Trockenheit und Enge im Halse, Sehstörungen in der Nähe, häufige Doppelbilder, erschwertes Schlucken, pappigen Geschmack, Schwere in den Gliedern und zeitweiliger Präcordialangst. Objectiv fanden sich: Parese des Gaumens, näselnde Sprache. Mydriasis. Starre auf Licht und Accommodation, geringe Ptosis und erschwerte Beweglichkeit im Gebiete des Rectus superior, Rectus inferior, der Interni und Obliqui.

Die Mutter starb am folgenden Tage unter plötzlicher Dyspnoe und Cyanose. Bei der zweiten Tochter konnte die Pupille durch Atropin noch erweitert, durch Physostigmin verengert werden. Durch letzteres trat auch Besserung des Sehens ein. Nach vier Wochen waren die Pupillen noch nicht ganz normal und das Schlucken noch nicht ganz unbehindert. Auch ein 16jähriger Bruder war nach vier Wochen noch nicht ganz genesen. Bei der ältesten Tochter wurde die Ernährung mit Schlundsonde nothwendig. Es bestanden häufige Dyspnoeanfälle, Cyanose, verminderte Beweglichkeit der Stimmbänder und Infiltration der Lunge. Das Schlucken besserte sich. Alle übrigen Störungen, auch am Auge blieben — die letzteren trotz Eserin — unverändert. Die Dyspnoeanfälle wurden häufiger, gelegentlich erschienen abendliche Fieber und $3^1/_2$ Wochen nach dem Beginne der Krankheit starb sie in einem Dyspnoeanfalle[1]).

Fünf Mitglieder einer Familie assen je einen Rohessbückling, welcher etwas roch.

Der 65jährige Mann bekam nach neun Tagen: Durchfall, Erbrechen, Trockenheit im Halse und später Schluckbeschwerden. Augensymptome fehlten. Nach sechs Wochen waren alle Erscheinungen geschwunden.

Die 67jährige Frau erkrankte nach fünf Tagen mit Uebelkeit, Trockenheit im Halse und Stuhlverstopfung. Nach einigen Tagen folgten Doppeltsehen und Schluckbeschwerden. Die Erkrankung dauerte sechs Wochen.

Der 31jährige Sohn bekam nach zwei Tagen Erbrechen, Durchfall, Mattigkeit, Trockenheit im Halse, Appetitlosigkeit und übles Aufstossen. Besserung und Verschlimmerung wechselten ab. Es stellte sich Stuhlverhaltung ein. Nach neun Tagen war das Nahesehen gestört; nach 16 Tagen bestand Doppeltsehen. Albuminurie, Leber- und Milzschwellung fehlten. Es war eine Lähmung der Accommodation und eine Parese des Abducentes vorhanden. Beim Schlingact zeigte sich, dass das Gaumensegel schwer beweglich war. Flüssige Nahrung kam durch die Nase zurück. Die Sensibilität war an Rachenwand und Kehldeckel herabgesetzt. Zu einer völligen Schlinglähmung kam es nicht. Nach sehr schwankendem Verlaufe erfolgte Besserung in der fünften Woche. In der sechsten begann die Sehfähigkeit sich zu bessern, worauf in kurzer Zeit unter dem Gebrauche von Bauchmassage, Nux vomica und Roborantien der Kranke genas.

1) Schreiber, Berl. klin. Wochenschr. 1884. No. 11. S. 161.

Eine Tochter klagte nach drei Tagen über üblen Geschmack, Trockenheit im Halse und Stuhlverstopfung. Am neunten Tage kam eine Störung des Nahesehens, am 10. Tage Doppeltsehen, einige Tage später auch Schluckbeschwerden und näselnde Sprache. Es bestanden Parese der äusseren Augenmuskeln (vielleicht Recti externi) und Accommodationslähmung, ausserdem noch vollständige Darmlähmung, welche am zehnten Tage die manuelle Darmentleerung nothwendig machte. Vier Wochen lang war der Zustand im Wesentlichen derselbe. Die Kräfte nahmen ab, der Urin wurde nur unvollständig entleert, die Patellarreflexe und der Raumsinn waren herabgesetzt, die Beweglichkeit des Gaumensegels beim Schlingen und Sprechen und die Sensibilität der Rachenwand vermindert. In der siebenten Woche bestand völlige Schlucklähmung, so dass Sondenernährung eingeleitet werden musste. Geringe Ptosis erschien rechts. Die Stimme war heiser, die Zungenbewegung gestört. Nach vier Tagen bestand Ptosis beiderseits. Fünf Tage später stellte sich ein soorähnlicher Belag in Rachen und Oesophagus ein.

Nach schwankendem, sehr schwerem Verlaufe kam Besserung in der neunten Woche bei vereinzelt noch auftretendem Doppeltsehen. Die Sondenernährung wurde überflüssig. Die Accommodationsparese besserte sich erst in der zwölften Woche.

Fast fünf Monate nach der Vergiftung kam ein leichtes Recidiv: Das Sehen wurde undeutlich und es erschienen Doppelbilder. Erst zwei Monate später erfolgte die gänzliche Heilung.

Ausser einer symptomatischen Behandlung wurde Strychnin verabfolgt.

Die fünfte der Erkrankten war eine andere, blühend aussehende Tochter. Am siebenten Tage nach der Aufnahme der giftigen Nahrung stellte sich Stuhlverstopfung ein. Am 30. Tage kamen Erbrechen und Doppelbilder, am 36. Heiserkeit und Schluckbeschwerden, am 42. Urinverhaltung, am 43. völlige Schlinglähmung, die eine Sondenernährung nothwendig machte.

Es bestanden grosser Kräfteverfall und abendliches Fieber von 39,5° C. Leber und Milz waren nicht geschwollen, der mit Katheter entleerte Harn normal. Patellarreflexe und Raumsinn waren herabgesetzt. Es bestand Accommodations- und Abducensparese. Das Gaumensegel war wenig beweglich, ebenso wie die hintere Rachenwand wenig empfindlich und die Stimme fast aphonisch.

Besserung erfolgte von der achten Woche ab. Am Ende derselben bestand Ptosis beiderseits. Das Allgemeinbefinden war sehr wechselnd. In der zehnten Woche erschien ein scharlachartiges Exanthem am ganzen Körper. Der Urin war eiweisshaltig (1 pCt.), ohne Cylinder, aber mit reichlichen rothen und weissen Blutkörperchen. Zeitweise bestanden heftige Schmerzen in der Nierengegend. Nach einigen Tagen war das Exanthem geschwunden. Doppelbilder fehlten, und das Nahesehen war besser. Die Sondenernährung musste bis zur zwölften Woche fortgesetzt werden. Die Beweglichkeit des Gaumensegels war dann bedeutend besser und der Rachenreflex wieder vorhanden. Um diese Zeit entwickelte sich eine Mitralinsufficienz. Die Ptosis war verschwunden. Nach drei Monaten trat Heilung bis auf den Herzfehler ein.

Nach 14 Tagen kam ein leichtes Recidiv mit Trockenheit im Halse, Schluckbeschwerden, Doppelbildern und Stuhlverstopfung, welches drei Wochen anhielt[1]).

Abgesehen von den zu Tage tretenden Unterschieden in der individuellen Empfindlichkeit ist der erste Fall des folgenden Berichtes dadurch besonders interessant, dass die Function der Convergenz allein

1) David, Deutsche medic. Wochenschr. 1899. No. 8. S. 127.

erhalten blieb, was für eine Störung im Gebiete gemeinschaftlicher Associationscentren oder Associationsbahnen spricht.

In Folge des Genusses von lange im Zimmer aufbewahrten Salzheringen erkrankten Mann, Frau und Kind unter Trockenheit im Munde, Schlinglähmung, Erbrechen, Stuhlverstopfung, Verminderung der Harnsecretion und Sehstörungen.

Die Untersuchung des Mannes 16 Tage nach der Vergiftung ergab folgenden, auf beiden Augen fast gleichen Befund: Parese des Oculomotorius, Abducens und Trochlearis. Das obere Lid hing etwas herab. Auffallend war die gute Convergenzfähigkeit bis auf 4 cm, wobei der innere Cornealrand beiderseits etwas weiter nach innen bewegt werden konnte als bei der Lateralbewegung. Auch die Pupillen reagirten auf Convergenz viel prompter und ausgiebiger als auf Licht. Sehschärfe = 1. Die Gesichtsfelduntersuchung ergab normale Verhältnisse.

Der Zustand besserte sich in ca. drei Wochen bis auf kleine Bewegungsstörungen des Augapfels.

Die Frau wies keine Störungen der äusseren Augenmuskeln auf, dagegen träge Pupillenreaction auf Licht und Parese der Accommodation.

Sn $I\frac{I}{II}$ wurde ohne Glas gar nicht, Sn III von 12—24 Zoll gelesen. Die Sehschärfe betrug beiderseits $^{20}/_{40}$; $\pm$ 60 verschlechtert. Nach drei Tagen war die Sehschärfe $^{20}/_{30}$. Einige Tage später reagirte die Pupille wieder prompt.

Das Kind wies nur eine träge Pupillenreaction auf[1]).

Solche Fälle, welche gewissermaassen das Gegenstück zu der sogenannten Convergenzlähmung bilden, sind bekanntlich sehr selten[2]). Es dürfte der vorstehende der einzige bisher bekannte sein, wo eine Giftwirkung zu Grunde lag.

Eine Gewöhnung an metabolische Gifte giebt es nicht. Ein Mann, der bereits vor zwei Jahren nach Genuss von Wurst, ebenso wie sein Sohn mit Trockenheit im Munde und Halse, Gesichtsschwäche und Schwindel erkrankt war, und ebenso wie er sechs Wochen für die Wiederherstellung gebraucht hatte, starb bei einer erneuten Vergiftung, während der Sohn zwar schwer erkrankte, aber, weil er nur wenig gegessen hatte, mit dem Leben davon kam.

8. Allgemein-Klinisches über Statistik, Entstehen und Verlauf der Sehstörungen durch metabolische Gifte.

Uns standen 74 gut beschriebene Vergiftungsfälle durch Nahrungsmittel zur Verfügung, über die wir berichtet haben. Ausserdem konnten wir die Resultate der Vergiftung von 76 Menschen summarisch und weiterhin noch über Massenvergiftungen ohne Angabe der Zahl der Heimgesuchten berichten. Mithin basiren die gemachten Abstractionen auf einem in dieser Vollständigkeit bisher nicht bearbeiteten Material, aus dem sich Schlüsse ziehen lassen.

Den directen Anlass zu den Erkrankungen gaben alle erdenklichen Arten von Nahrungsmitteln.

Von Fleisch: Gänsefleisch, Putenfleisch, Schweinefleisch, Schinken.

1) Alexander, Bresl. ärztl. Zeitschr. 1888. No. 3. S. 25.

2) Graefe-Saemisch, Handbuch d. Augenheilk. Bd. VIII. Kap. XI.

Büchsenfleisch, Kalbsbraten, Kalbskopf, Rindfleisch, Salzfleisch, Fleisch von einem in einer Schlinge gefangenen Reh, Presskopf, Hasenpastete, Rindsmagen mit Fleisch und Blut gefüllt, Schwarzsauer, ferner die verschiedensten unter dem Namen „Wurst“ gegessenen Zubereitungen.

Von Fischen: Salzheringe, Heringe in Gelée, Seeheringe, Hechte, Seezunge, Bücklinge, Schleie, gesalzener Hausen, Sardellen.

Von Schaalthieren: Austern, frisch und aus Büchsen, Miesmuscheln.

Von Crustaceen: Hummer, Krebse.

Von Milchpräparaten: Milch, Buttermilch, Käse und von anderweitigen Nahrungsmitteln z. B. Eier und Reis.

Die Art der Zubereitung oder Conservirung scheint keinen die eventuelle Erkrankung ausschliessenden Einfluss ausüben zu können.

Männer, Frauen und Kinder sah man in gleicher Weise von dem Gifte ergriffen werden. Früher wurde einmal als erfahrungsgemäss angenommen, dass Kinder und Schwangere wenig Empfänglichkeit für das Wurstgift haben sollten. Es stützt sich diese Annahme aber wesentlich auf die Beobachtung, dass von 47 Personen, die auf einer Hochzeit Bratwurst gegessen hatten, nur 2 Schwangere und einige Kinder von einer Vergiftung verschont blieben.

Wie häufig die Augenstörungen auch in Bezug auf andersgeartete Symptome sind, geht aus folgender Statistik hervor. Von 34 durch Wurstgift Erkrankten litten:

33 an Lidlähmung,
27 „ Schwäche des Sehvermögens,
2 „ momentaner Blindheit,
28 „ Schwindel,
20 „ Betäubung,
25 „ Halsaffectionen (Brennen, Trockenheit, Schmerzen etc.)
13 „ Schlingbeschwerden,
19 „ bedeutender Heiserkeit,
27 „ hartnäckiger Verstopfung,
12 „ Harnbeschwerden.

Während hier demnach eine oculäre Morbidität von ca. 98 pCt. zu Stande kam, betrug in kleineren Vergiftungscirkeln die Zahl sogar 100 pCt. So wies z. B. von acht Theilnehmern an einer Leberwurst-Mahlzeit in jeder eine Augenstörung auf, von träge spielenden Pupillen an bis zu maximaler Pupillenerweiterung, Lidlähmung, Sehschwäche, unvollkommener oder fast absoluter Blindheit.

Die Zeit des Eintretens der Krankheitserscheinungen nach der verdächtigen Mahlzeit ist begreiflicher Weise sehr verschieden. In der Regel wurden zuerst allgemeine Symptome beobachtet, welchen die Sehstörungen erst nachfolgten. Auf diesbezügliche Angaben der Kranken dürfte aber nicht allzuviel Werth zu legen sein, da dieselben, wenn sie durch Leibschmerzen, Uebelkeit u. s. w. beunruhigt werden, nicht gerade ersuchen werden die Zeitung zu lesen. In einigen Fällen konnten functionelle Veränderungen am Sehorgane gleichzeitig mit Allgemeinerscheinungen festgestellt werden, in anderen gingen erstere sogar voraus.

Die kürzeste Frist für das Eintreten der bisher nur immer doppelseitig beobachteten Sehstörungen betrug eine Viertelstunde. Das

veranlassende Nahrungsmittel war Buttermilch. Die gastrischen Symptome erschienen zugleich mit Mydriasis. In anderen Fällen wurden gastrische Symptome nach einer halben Stunde und Sehstörungen am folgenden Tage beobachtet, manchmal auch nach einer Stunde die ersten allgemeinen Krankheitssymptome gleichzeitig mit Mydriasis, oder auch die Sehstörungen erst am nächsten Morgen oder nach 3—9, ja sogar erst nach 14 Tagen.

Die Art der zuerst kommenden Sehstörung wechselt sehr; bald ist es nur eine Mydriasis, bald eine Accommodationslähmung und bald Bewegungsstörungen der Augenmuskeln.

In der oben bereits erwähnten Gruppenerkrankung von fünf Personen wurde die zeitliche Aufeinanderfolge der Symptome genau festgelegt.

Bei einer Kranken stellten sich gastrische Erscheinungen am fünften Tage ein, nach einigen weiteren Tagen Doppeltsehen und Schluckbeschwerden.

Im dritten Falle kamen nach zwei Tagen Erbrechen und andere Krankheitserscheinungen, nach neun Tagen war das Nahesehen gestört, nach 16 Tagen bestand Doppeltsehen.

Im vierten Falle erschienen nach drei Tagen gastrische Symptome, am neunten Tage gestörtes Nahesehen, am zehnten Doppeltsehen, Schluckbeschwerden, näselnde Sprache. Einige Tage später kam es zu Parese der äusseren Muskeln. In der siebenten Woche bestanden völlige Schlucklähmung, geringe Ptosis rechts, heisere Stimme, Störung der Zungenbewegung, vier Tage darauf Ptosis beiderseits und fünf Tage später ein soorähnlicher Rachenbelag.

Im fünften Falle begann die Krankheit am siebenten Tage mit Obstipation. Am 30. Tage erschienen Erbrechen und Doppelbilder, am 36 Heiserkeit und Schluckbeschwerden, am 42. Urinverhaltung, am 43 völlige Schlinglähmung, am Ende der achten Woche Ptosis beiderseits, in der zehnten Woche ein Exanthem und in der zwölften Woche eine beginnende Endocarditis. Drei Monate später erfolgte nach vorübergehender Heilung ein Recidiv mit Doppelbildern[1]).

Die beobachteten Recidive und Schwankungen im Verlaufe erscheinen uns nicht unerklärlich. Sie bedeuten beide eigentlich dasselbe. Die Recidive beweisen, dass die Heilung eine scheinbare war und der Process nur so weit sich zurückgebildet hatte, dass die Symptome latent wurden. Auch hierfür giebt es vielfache biologische Analogieen. Was das scheinbare Verschwinden solcher Augenmuskelstörungen betrifft, so wurde darauf aufmerksam gemacht[2]), dass dieses Latenzstadium mit geeigneten Untersuchungsmethoden sich nachweisen lässt. Es konnte bei Tabeskranken, deren plötzlich auftretende und wieder verschwindende Augenmuskellähmungen bekannt sind, nachgewiesen werden, dass in der anfallfreien Zeit die Heilung zuweilen nur eine scheinbare ist. Es handelt sich um einen schleichend fortbestehenden Process, welcher sich zeitweise so steigert, dass Functionsstörungen der Muskeln zu Tage treten. Gehen diese so weit zurück, dass die noch

1) David, l. c.

2) Guillery, Verhdl. d. ophth. Gesellsch. Heidelberg u. Arch. f. Augenheilkunde. Bd. XXIX. S. 361.

vorhandenen Paresen im Interesse des binoculären Sehactes überwunden werden, so scheint Heilung eingetreten zu sein, doch kann man durch Aufheben des binoculären Impulses das Vorhandensein der Paresen unschwer nachweisen.

Die Krankheitserscheinungen, und zwar sowohl die allgemeinen als auch die am Sehorgane auftretenden können Wochen und Monate lang anhalten. In manchen Fällen begann die Besserung in der fünften bis neunten Woche, und Heilung war in einem erst nach drei Monaten, bis auf die entstandene Mitralinsufficienz eingetreten; darauf erfolgte aber noch nach 14 Tagen ein leichtes Recidiv von drei Wochen Dauer. Bei einem Kranken trat fast fünf Monate nach der Vergiftung ein leichtes Recidiv ein, und erst zwei Monate später die gänzliche Heilung, und in einem Falle soll überhaupt keine Heilung erfolgt sein.

9. Aetiologie und Pathogenese der Vergiftung mit metabolischen Giften.

Zu allen Zeiten haben die Menschen gewusst, dass verdorbene Nahrungsmittel der Gesundheit nachtheilig sein können, und seit etwa 350 Jahren sind einzelne der auf diesem Wege erzeugten Symptome berichtet worden. Im Jahre 1573 wurde z. B. schon darauf hingewiesen, dass der sogenannte Quarkkäse giftig werden könne: „Welche alte, garstige Keese für sich selbsten ohn das ungesund und viel Krencke erregen."

Etwa 90 Jahre später wird von einer Giftwirkung von gekochtem Reis auf die Augen Mittheilung gemacht, der wahrscheinlich beim Stehen verdarb: „Qui Amboynam, Bandam ac Moluccas versus navigant infestantur saepe debilitate visus, imo totali coecitate .... quae tamen coecitas non semper permanet, sed alterius aeris mutatione vel melioris diaetae saepe recedit."

Die Kenntniss der häufigsten derartigen Erkrankungen, nämlich durch Fleisch, reicht viel weiter, bis in die römische Zeit zurück. Es ist deswegen durchaus irrthümlich, Justinus Kerner als den Entdecker dieser Krankheiten zu bezeichnen, wenngleich seit seinen Mittheilungen die Zahl der Beobachtungen ausserordentlich anwuchs.

Im Jahre 1853 wurde die Ansicht ausgesprochen, dass die giftigen Producte der zersetzten Nahrungsmittel basische Zerfallsproducte des Eiweisses darstellen, die man deswegen auch als Moderalkaloide bezeichnete, während Liebig die Giftwirkungen als fermentative erklärte. An Verwechselung mit Trichinose haben nach der Entdeckung des Parasiten durch Owen 1835 und den Arbeiten von Leuckart nur diejenigen gedacht, die beide Gruppen von Krankheitssymptomen nicht kannten — deswegen war auch eine Widerlegung sehr überflüssig.

Die Forschung nach den Ursachen der Nahrungsmittelvergiftung hatte besonders in Russland reichlich Anlass zur Bethätigung, da hier zuerst im Jahre 1818 in Jakutsk, dann 1826 in Irkutsk und von da an fast fortlaufend bis zum Jahre 1843 mehrere Hundert Vergiftungen durch gesalzenen Sterlet oder Hausen vorkamen, bei denen auch oft über „Verdunkelung des Gesichtes" geklagt wurde. Zeitweilig erschienen solche Salzfisch-Vergiftungen zu Hunderten noch in den siebziger Jahren des vorigen Jahrhunderts und forderten viele Opfer.

Die Versuche, die Erkrankungsursache der Menschen in Fischparasiten oder Krankheiten der Fische zu suchen sind als verfehlt zu bezeichnen. Wohl giebt es Thierkrankheiten, die das Fleisch giftig machen, so dass ein Mensch durch solches krank werden kann, aber die Symptomatologie dieses Leidens ist eine andere als die durch die eigentlichen Nahrungsmittelgifte erzeugte, weil es sich hier sehr wahrscheinlich um ganz andere Zersetzungsproducte handelt.

Hierher gehören auch nicht die Gifte, die gewisse Fische nur zu gewissen Zeiten oder immer produciren (Barbeneier, Tetrodonarten u.s.w.)[1], weil auch sie anders wirken als was uns hier beschäftigt.

Die Angabe, dass durch Kochen der giftigen Salzfische ihre Entgiftung zu Stande kommt, ist nicht richtig, ebensowenig wie die Angabe, dass giftige Wurst, die gekocht oder gebraten wird, ungiftig wird.

So erkrankten drei Soldaten durch Wurst an schwerem Botulismus. Die Erscheinungen waren: Gastrointestinale Störungen mässigen Grades, Secretionsverminderung der Drüsen, Trockenheit der Haut und Schleimhäute, Schlingbeschwerden, Augenmuskellähmungen, Reflexlähmungen, allgemeine Muskelschwäche und Blasenparese. Herzthätigkeit, Athmung und Temperatur blieben normal, und der Urin ohne Eiweiss.

Die Wurst hatte weder durch Geschmack noch Geruch etwas Verdächtiges. Ausserdem war sie unmittelbar vorher gebraten worden[2].

Entsprechend der Zeitströmung wollte man in unserer Zeit als Veranlasser der Giftigkeit von Nahrungsmitteln nicht chemische Zerfallsproducte des aufgenommenen Eiweissmaterials, welche angeblich nicht so lange im Körper bestehen und wirken könnten, wie dies manchmal der Fall ist, sondern virulente niedere Pilze, beziehungsweise deren Gifte annehmen. Nur so glaubte man Symptome wie z. B. Nephritis, Erythem, Endocarditis erklären zu können, die erst lange, und selbst über zwei Monate nach erfolgter Aufnahme des giftigen Nahrungsmittels noch auftraten.

Demgegenüber ist darauf hinzuweisen:

1. Dass es zahlreiche andere Gifte giebt, die eine Wirkungs-Cumulation veranlassen können, obschon sie selbst längst aus dem Körper ausgeschieden sind, z. B. das Kohlenoxyd.

2. Dass, wenn man ein langes Verweilen des metabolischen Giftes im Körper annehmen will, dem in keiner Weise ein wissenschaftlicher Grund entgegensteht; denn aller Wahrscheinlichkeit nach handelt es sich hier um echte Eiweissgifte, die sich als solche eigenthümlicherweise im Körper verändert oder unverändert sehr lange halten können. Es sei in dieser Beziehung z. B. an das Wuthgift oder an das syphilitische Gift — sichere Eiweissabkömmlinge — erinnert, von denen das letztere im Laufe langer Zeit die verschiedensten Organe des Menschen zu schädigen befähigt ist.

3. Für das Wahrscheinlichste halten wir, dass die metabolischen

---

1) Lewin, Lehrb. d. Toxikol. 1897. S. 438. Dort findet sich eine zusammenhängende Darstellung aller giftigen Fische.

2) Pelzl, Wiener klinische Wochenschr. 1904. No. 31.

Gifte Enzyme darstellen, die dauernd Wirkungen an lebenden Organen erzeugen können, die in letzter Reihe eine Aenderung ihres chemischen Baues darstellen müssen[1]). So würde sich auch erklären, dass das Gehirn als das für solche Störungen empfindlichste Organ, zuerst und am längsten auf den Eingriff mit Krankheitssymptomen antwortet.

Am häufigsten sind als Nahrungsmittel vergiftend die der Coli-Gruppe zugehörigen Lebewesen angeschuldigt worden.

Nach Genuss von Schinken erkrankten viele Personen nach 36 bis 48 Stunden, nachdem Erbrechen, Koliken, Verstopfung etc. vorangegangen waren, an Augenstörungen. Die Kranken sahen verschleiert wie durch einen Nebel; die Anwesenden wurden nicht mehr erkannt, und die aus der Nähe betrachteten Objecte schienen undeutlich. Zu gleicher Zeit hatten die Meisten mehr oder weniger ausgesprochene binoculäre Diplopie. Neben diesen subjectiven Erscheinungen wurden starke Pupillenerweiterung mit totaler Reactionslosigkeit auf Lichtreiz, Ptosis der beiden Augenlider und eine sonderbare, durch die Unbeweglichkeit der Bulbi hervorgerufene Starrheit des Blickes beobachtet.

In zwei oder drei Fällen thränten die Augen, welche glänzend und injicirt waren.

Besserung der Augensyptome erfolgte nach 2—3 Wochen. Die Accommodationslähmung dauerte noch lange nach dem Verschwinden anderer Symptome fort. Verschiedene Kranke konnten fünf Monate nachher nur mit einer Brille lesen. Das normale Sehen stellte sich erst nach 6—8 Monaten ein.

Durch Verfütterung des giftigen Schinkens an Katzen konnte erzeugt werden: temporäre Pupillenerweiterung und Augenthränen, bei Affen Glänzen und Thränen der Augen, Pupillenerweiterung und träge Reaction der Pupillen auf Licht.

In dem Schinken sowie in der Milz eines der Verstorbenen wurde ein anaerober Bacillus, der Bacillus botulinus, gefunden, welcher schwache Bewegungen zeigte, Sporen bildete und die Nährgelatine verflüssigte. Derselbe vermehrte sich nicht bei Warmblütern. In seiner Culturflüssigkeit entwickelte er ein lösliches Gift, welches bei Thieren den Botulismus, einschliesslich Ptosis und Mydriasis hervorrufen soll[2]). Wir sind überzeugt, dass diese Substanz Vergiftungssymptome schafft, können aber nicht zugeben, sie als das den Botulismus erzeugende Gift anzusprechen, abgesehen von anderen Gründen schon deswegen nicht, weil der Botulismus den Symptomen nach nicht durch ein einziges Gift veranlasst werden kann. Es ist mindestens übereilt, zu sagen, dass der Botulismus nur das darstellt, was der Bacillus botulinus erzeugt[3]). Dies kann man nur behaupten, wenn man die Vergiftungen mit metabolischen Giften im weiteren Sinne und ihre vielfachen Uebereinstimmungen nicht kennt. Es entspricht auch nicht dem augenblicklichen Stande der Wissenschaft, von einem Botulismus-Toxin zu sprechen[3]), da ein solches bislang nicht dargestellt worden ist.

1) Vergl. die Einleitung zu diesem Werke und zum Kapitel Tuberkulose.

2) van Ermengem, Archives de Pharmacodynamie. Vol. III. Fasc. III et IV. 1897. p. 213.

3) Roemer u. Stein, Arch. f. Ophthalmol. Bd. LVIII. S. 291.

Aus giftigen Würsten, die zehn Personen auch mit Mydriasis, Accommodationslähmung, Ptosis etc. erkranken und zwei davon sterben liessen, stellte man Fäulnissbasen dar, von denen man annahm, dass sie durch einen bestimmten Spaltpilz entstanden seien. Dieser, isolirt und Kaninchen eingeimpft, tödtete dieselben[1]).

Mehr als ein Curiosum sei erwähnt, dass auch mit Hülfe dieses Giftes ein antitoxisches Serum hergestellt wurde — ein Phantasieproduct, ebenso wie die durch das „Botulismus-Toxin" sogar von drei Untersuchern an den Zellen der Vorderhörner des Rückenmarks, an Nissl-Körpern, an Neuroglia, im Nucleus Hypoglossi, im Nucleus dorsalis Vagi, in den Purkinje'schen Kleinhirnzellen und im Mittelkern des Oculomotorius beobachteten Veränderungen Kunstproducte sind.

Es bot sich auch Gelegenheit dem Bacillus botulinus in anderen Fällen nachzuspüren. In einer der bereits angeführten Familienvergiftungen durch Schinken, verfütterte man Mäuse mit den Schinkenresten. Dieselben gingen alle in 24 Stunden unter den Symptomen eines acuten Darmcatarrhs zu Grunde. Einzelne Organe, wie Milz und Darm wurden an andere Mäuse verfüttert, welche sämmtlich gesund blieben. Mit Recht wird geschlossen, dass es sich bei der Giftwirkung nicht um Mikroorganismen gehandelt haben könne, da diese sich nicht so schnell erschöpft haben würden. Weder im Schinken noch in den Mäusen liess sich eine besondere Art von Spaltpilzen nachweisen[2]).

Worauf es beruht, dass Thiere giftige Nahrungsmittel, an denen sogar Menschen zu Grunde gingen, vertrugen, andere nicht, lässt sich sicher nicht angeben.

Der Eine von uns versuchte vergeblich, einen Affen mit einer Wurst zu vergiften, die einen Menschen getödtet hatte[3]). Hunde, Hühner, Katzen erwiesen sich in vielen Versuchen refractär gegen solche Substanzen. Dagegen bekamen Hunde, die von einer Bratwurst gefressen hatten, durch die 34 Menschen mit schweren cerebralen und gastrointestinalen Symptomen erkrankt waren, Leibweh, krümmten sich und liefen winmernd und heulend umher. Oben führten wir schon an, dass in einem Falle Katzen durch Verfütterung giftigen Schinkens erkrankten. Gelegentlich kann dies auch einmal bei Hunden eintreten.

Bei zwei Hunden, die stark verdorbenes Fleisch gefressen hatten, stellten sich schwere gastroënteritische Erscheinungen und sehr bedeutende Sehstörungen ein. Bei einem bestand Ptosis, bei beiden waren die Conjunctiven blass, die Pupillen reactionslos, maximal erweitert. Im Augengrunde fanden sich zahlreiche kleinere und grössere fleckige und streifige Blutungen längs der Gefässe, stellenweise grosse Strecken bedeckend, besonders in der Gegend der Papille. In dem einen Falle konnte die Resorption der Blutungen beobachtet werden, aber das Sehvermögen kehrte nicht wieder[4]).

Es wurde hier eine Ptomainvergiftung angenommen und vermuthet,

1) Nauwerck, Correspondenzbl. d. Württemb. Landesvereins. 1886. S. 154.
2) Groenouw, l. c.
3) L. Lewin, Lehrb. d. Toxikologie. 1897. S. 463.
4) Schindelka, Oesterr. Zeitschrift f. wissensch. Veterinärkunde. Bd. IV. 2. S. 90.

dass hiermit manche schnell auftretenden Amaurosen bei Hunden in Verbindung stehen.

Ein Schwein, welches mit Speiseresten unter Beimengung von Heringslake gefüttert worden war, bekam eine narkotische Vergiftung. Es fanden sich erweiterte Pupillen und Nystagmus. Nach drei Tagen war wieder der normale Zustand eingetreten[1]).

Hier ist die Salzwirkung, beziehungsweise die Wirkung des in der Heringslake enthaltenen Trimethylamins nicht ganz auszuschliessen.

Auch mit einem „abgelagerten toxoidhaltigen Botulismustoxin“[2]) wurden Versuche angestellt. Ein Affe erhielt 0,0001 ccm eines solchen unter die Bauchhaut injicirt. Nach ca. 16 Stunden traten die ersten Vergiftungserscheinungen auf: Nahrungsverweigerung, träge Pupillenreaction, und am anderen Morgen Schluckbeschwerden. Vom dritten Tage ab schien das Thier sich zu erholen, bei erweiterten und trägen Pupillen. Am vierten Tage wurde ebenso 0,001 ccm verabfolgt. Nach 16 Stunden zeigten sich schwere Krankheitserscheinungen: Das Thier sass in einer Ecke am Boden, aus dem Munde floss zäher Speichel, das Gesicht hatte einen eigenthümlich starren Ausdruck. Dabei bestand fast maximale Pupillenerweiterung, bei noch erhaltener träger Reaction. Nach 36 Stunden zeigte sich erhebliche Schwäche. Der Versuch zu trinken erregte fortwährendes Verschlucken. Die Pupillen waren jetzt absolut starr.

Die Untersuchung ergab eine herdförmige Degeneration in dem unpaaren grosszelligen Mediankern des Oculomotorius, in den kleinzelligen paarigen nur vereinzelte degenerirte Zellen. Aehnlich war der Befund bei einem zweiten Affen, welcher 0,001 und 0,01 ccm in einem Zwischenraum von 36 Stunden erhalten hatte[3]).

Wie wir schon in den einleitenden Bemerkungen hervorhoben, kann durch besondere Umstände auch im lebenden Organismus das Eiweiss abnorme Zersetzungsrichtungen einschlagen und dadurch zu giftigen Producten zerlegt werden, deren Aufnahme Menschen schädigen kann. Dies gilt z. B. auch von dem Fleisch gehetzter oder in Schlingen sich stark bis zum Tode bewegender Thiere.

Ein Mädchen ass von Leberwürsten, die von einem frisch geschlachteten Schweine bereitet und eben im Kessel durchgesotten waren. Als sie dieselben verzehrte, waren sie noch heiss, also nicht zersetzt. Als Ursache der Giftigkeit des Materials liess sich nur angeben, dass das Schwein vor dem Schlachten davonlief und lange durch Menschen und Hunde verfolgt werden musste.

Abends stellten sich bei dem Mädchen Schwindel, Mattigkeit, Trockenheit im Munde, Durst, Schlingbehinderung etc. ein. Nähen oder kleinere Geldsorten zu erkennen war unmöglich. Es bestand nach einigen Tagen Ptosis. Die Pupillen waren erweitert und unbeweglich. Ganz allmählich trat Besserung, aber keine Heilung ein.

Solcher Beobachtungen giebt es mehrere.

---

1) Siedamgrotzky, Bericht über das Veterinärwesen im Königreich Sachsen. 1882. S. 16.

2) Eine solche Substanz ist nie isolirt worden und dies muss man verlangen, wenn man ihr einen prägnanten Namen giebt. Was hier gemeint ist, stellt ein buntes Gemisch sehr verschiedenartiger, undefinirbarer Zersetzungsproducte dar.

3) Roemer-Stein, l. c.

Das Zustandekommen der Vergiftungssymptome.

Ueber die Angriffsstellen der metabolischen Gifte, insbesondere bezüglich der Sehstörungen, können wir nur aus den klinischen Erscheinungen Schlüsse ziehen, da beweisende anatomische Befunde nicht vorliegen. Dem oben bereits Gesagten ist hier wenig hinzuzufügen.

Man sprach die Ansicht aus[1]), es handle sich um directe Muskellähmungen. Wenn man die Erkrankung im Nervensystem suche, so müsse man annehmen, dass in den leichteren Fällen nur die zum Sphincter und Ciliarmuskel gehenden Aeste gelähmt sind, in den schwereren der ganze Oculomotorius und bei vollständiger Bewegungslosigkeit der Bulbi auch der Trochlearis und Abducens.

Man wird zugeben müssen, dass die Vorgänge nicht viel klarer werden durch die Annahme, dass die einzelnen Muskeln selbst der Reihe nach und bilateral symmetrisch erkranken. Jedenfalls giebt es zwei Muskeln, deren Intactheit sich beweisen lässt, obschon sie nicht functioniren, nämlich der Sphincter pupillae und der Tensor chorioideae. Die durch das Fleischgift erweiterte Pupille verengert sich auf Physostigmineinträufelung, ebenso wie die gelähmte Accommodation dadurch wieder angespannt wird. Wenn der Muskel durch eine Erkrankung so verändert ist, dass er nicht mehr auf den Nervenimpuls reagirt, so sollte man sagen, dass er auch auf einen anderen Reiz nicht mehr in normaler Weise reagiren kann. Dieses einfache Experiment, welches man mit Recht auch denjenigen entgegengehalten hat, welche die Ursache der diphtheritischen Lähmung in Muskelerkrankungen suchten, beweist, dass die Muskelsubstanz functionsfähig ist, und ihr nur der Nervenimpuls fehlt.

Dass es sich in allen Fällen um eine Erkrankung der peripherischen Nerven handelte, ist ebensowenig anzunehmen, da es unverständlich wäre, wie gerade einzelne Zweige eines Nervenstammes immer in so typischer Weise erkranken sollten.

Die Störungen im Oculomotoriusgebiete, welche die angeführten giftigen Nahrungsmittel hervorrufen, decken sich vollständig mit dem Begriffe der Nuclearlähmung. Die Annahme einer peripherischen Läsion ist für manche Fälle mit Sicherheit auszuschliessen, z. B. die oben bereits mitgetheilte Beobachtung, bei welcher die Seitenbewegung der Bulbi hochgradig gestört, die Convergenz aber möglich war. Dieses Bild beweist, dass der den Internus innervirende Oculomotoriusast, sowie dieser Muskel selbst functionsfähig waren, dass aber der vom Centrum der associirten Seitenbewegung ausgehende Impuls fehlte, während er vom Convergenzcentrum in normaler Weise erfolgte. Es konnte sich hier nur um krankhafte Vorgänge im Kerngebiete oder höheren Centren und Associationsbahnen handeln.

Da also für den Oculomotorius in vielen Fällen eine Kernerkrankung nicht zweifelhaft sein kann, wird man nicht fehlgehen, wenn man eine solche auch für die übrigen nervösen Störungen annimmt, da ein am Boden des dritten und vierten Ventrikels sich hinziehender Krankheitsprocess die Symptome in zwangloser Weise erklärt.

Hiermit soll natürlich nicht bestritten werden, dass gelegentlich auch einmal eine Blutung oder sonstige Erkrankung an

1) Pürkhauer, Bayerisches Intellig.-Blatt. 1877. 24.

einem Muskel oder Nerven die eine oder andere Lähmung herbeiführen kann.

Die Gruppirung der befallenen Augenmuskeln ist nicht immer die gleiche. Bald waren nur die äusseren gelähmt und die inneren ganz normal, bald die inneren mit irgend welchen anderen äusseren in Mitleidenschaft gezogen. Mit dem am häufigsten oder vielmehr immer functionsgestörten Oculomotorius war zuweilen der Abducens gelähmt — der Trochlearis aber nur bei vollständigen Ophthalmoplegien.

Die Accommodations- und Sphincterlähmung tritt immer beiderseitig auf, wenn auch nicht stets in gleicher Stärke. Auch die Functionsstörungen der äusseren Muskeln scheinen, abgesehen von der Ptosis, welche zuweilen einseitig auftritt, sich immer an beiden Augen bemerkbar zu machen, wenngleich viele Beobachter sich mit der Angabe begnügen, dass „Doppeltsehen" bestand. In einzelnen Fällen waren sämmtliche Exterioren befallen, in einem Falle nur mit Ausnahme des linken Levator.

Auch an den bulbären Muskeln sind halbseitige Lähmungen nicht beobachtet worden, mit Ausnahme eines Falles[1]).

Von den tieferen Kernen ist am häufigsten der Facialis und Vagus (Gaumen- und Schlundlähmung) betheiligt, der Hypoglossus selten. Störungen des Gehörs werden, abgesehen von vorübergehendem Ohrensausen, das eigenthümlicher Weise auch einseitig beobachtet wurde, und einer „rauschartigen Umneblung des Gehörs" mit einer ebensolchen Störung des Gesichts bei Studenten, die von giftigem Käse gegessen hatten, nicht erwähnt, ebensowenig gröbere Störungen des Geschmackes. Bei einem 15jährigen, durch „Schwartenmagen" vergifteten Mädchen erschienen nach acht Tagen Kopfschmerzen, bitterer Geschmack, Doppeltsehen, Mydriasis und Verstopfung.

Dabei sind es durchaus nicht immer benachbarte Kerne, welche erkranken, z. B. Oculomotorius und Abducens, ohne den dazwischen liegenden Trochlearis; auch Oculomotorius- und Gaumenlähmung wurden beobachtet.

10. Begleitsymptome der Augenerkrankungen.

Die Allgemeinerscheinungen sind zuweilen unbedeutend, so dass die Erkrankten ihrer Beschäftigung nachgehen können und nur über Mattigkeit und Trockenheit im Halse klagen, obschon die objectiven Symptome mitunter doch eine ernste Erkrankung der Kernregion verrathen. Sehr häufig sind mehr oder weniger heftige gastrische Erscheinungen: Uebelkeit, Erbrechen, Leibschmerzen und Meteorismus. Verstopfung scheint häufiger zu sein als Durchfall; sie kann so hartnäckig sein, dass selbst die stärksten Abführmittel die Darmatonie nicht überwinden, und schliesslich die Kothmassen mechanisch entfernt werden müssen. Bisweilen zeigte sich auch zuerst Durchfall und dann Verstopfung. In einem solchen Falle waren 2,75 g Calomel wirkungslos.

Urinbeschwerden: Ischurie, Anurie und Blasenlähmung werden mehrfach erwähnt. Dabei war der Urin meist normal, ausnahmsweise eiweisshaltig.

Von Seiten des Nervensystems fanden sich Benommenheit,

1) Brosch, Wien. klin. Wochenschrift. 1896. S. 219.

Aufklärung nichts zu erwarten. Die bisherigen Resultate sind in der That fast gleich Null.

Die ersten Sectionen scheinen im Jahre 1842 gemacht worden zu sein. Die Fälle, die mit schweren Sehstörungen einhergingen, haben wir oben bereits angeführt. Bei dem fünf Tage nach Verzehren von Blutwurst gestorbenen 64jährigen Manne waren die Plexus chorioidei blutroth, auf der Schnittfläche der Marksubstanz Punkte schwärzlichen Blutes und in der Substanz des Gehirns, dem Thalamus opticus, den Sehnerven, sowie in dem Ursprung der übrigen, aus Gehirn und Medulla oblongata entspringenden Nerven keinerlei Veränderungen. Derselbe negative Befund ergab sich in zwei weiteren Fällen.

In einem Falle fanden sich Hämorrhagien in Kleinhirn und Lendenmark, doch hatte die Erkrankung so merkwürdige Symptome, dass sie nicht als typische Nahrungsmittelvergiftung angesehen werden kann:

Ein Mann verzehrte mehrere Austern. Als Krankheitssymptome waren danach unter Anderem zu beobachten: Erschlafftsein der rechten Gesichtshälfte, Verstrichensein der rechten Nasolabialfalte, Erweiterung der rechten Pupille. Der Kranke klagte über Schlechtsehen. Ausserdem bestanden Bewegungsstörungen. Sehr bald trat bei Bewusstsein cyanotische Gesichtsfarbe ein, die Sprache wurde unverständlich, am rechten Auge entstand Ptosis und der Tod erfolgte durch Stillstand der Athmung.

Die Section ergab im Kleinhirn mehrere bis stecknadelkopfgrosse Hämorrhagien, und ebenso waren in der unteren Hälfte des Brustmarkes und in dem Lendenmarke kleinere und grössere Hämorrhagien erkennbar[1]).

In zwei tödtlichen Vergiftungen durch Heringe bestanden während des Lebens Anurie, Trockenheit der Schleimhäute, Erbrechen, geringe Erweiterung der Pupillen und geringe Ptosis. Die mikroskopische Untersuchung ergab im Centralnervensystem Veränderungen an den Ganglienzellen, die am stärksten in der Medulla, am geringsten im Kleinhirn waren[2]).

13. Prognose und Therapie.

In den weitaus meisten Fällen lässt sich, falls der Tod nicht erfolgt, bezüglich der Sehstörungen eine günstige Prognose stellen. Die Regel ist die völlige Wiederherstellung, nur ausnahmsweise bleibt einmal ein kleiner Rest von Sehstörung zurück.

Sobald Lähmungserscheinungen der äusseren Augenmuskeln oder solche im Gebiete anderer Hirnnerven vorhanden sind, ist immer auf eine längere Krankheitsdauer zu rechnen, während Accommodations- und Pupillarstörungen allein in kurzer Zeit — 10 bis 24 Stunden — vorübergehen können. Indessen sieht man bei complicirten Lähmungen durchaus nicht immer die der interioren Muskeln zuerst verschwinden. So blieb z. B. in einem Falle zuletzt nur eine Mikropsie zurück, nachdem Ptosis und Diplopie beseitigt waren. Ebenso dauerte bei einer

1) Brosch, Wien. klin. Wochenschr. 1896. No. 13. S. 219.

2) Tschernyschew, Wratsch. 1899. Bd. XX. p. 449. Refer. im Ophthalm. Jahresber. 1899. S. 434.

Patientin die Accommodationslähmung bis in die zwölfte Woche, bei anderen sogar sechs bis acht Monate als letztes Symptom. Uebrigens ist die interiore Lähmung, auch wenn sie als einzige Störung auftritt, durchaus nicht immer so rasch beseitigt, wie in den obigen Beispielen, sondern kann für sich allein noch wochenlang bestehen.

Die Therapie wird in erster Reihe auf die Entfernung etwa noch im Darme befindlicher Giftstoffe durch salinische Abführmittel und hohe Darmeingiessungen hinwirken müssen. Von noch grösserer Wichtigkeit ist das Erhalten einer Harnfluth, um das oder die Gifte zur Ausscheidung zu bringen. Je reichlicher durch Salze (Tartarus boraxatus, Kalium aceticum) die Harnabsonderung angeregt wird, je länger solche Körperwaschungen und Durchspülungen vorgenommen werden können, um so sicherer ist ein kürzerer und gefahrloserer Ablauf der Erkrankung. Macht die Harnentleerung Schwierigkeiten, woran namentlich bei soporösen Kranken zu denken ist, so muss durch den Katheter für Abhülfe gesorgt werden.

Eine vorsichtige Pilocarpin-Anwendung kann gleichzeitig auch noch für eine stärkere entleerende Thätigkeit anderer Drüsen sorgen.

Sind die Schlingbeschwerden so gross, dass nicht genügend Nahrung oder Flüssigkeit als Ersatz für die auf den eben angegebenen Wegen verlorene eingeführt werden kann, so muss dies mit Hülfe einer Magensonde geschehen. Hartnäckiges Erbrechen ist durch Einbringen einer Cocainlösung (0,05—0,1 : 500) halbwasserglasweise zu bekämpfen.

Von den Augenmuskellähmungen sind diejenigen, welche einer Behandlung am besten zugänglich sind, die der inneren Muskeln. Die Anwendung des Physostigmins scheint hier vielfach die lästigen Symptome gemildert zu haben. Ob durch dasselbe die Krankheitsdauer abgekürzt wird, ist allerdings mehr als zweifelhaft.

Wegen der atropinartigen Wirkungen des Giftes sind auch Morphium- und Strychnininjectionen gegen die Lähmungen versucht worden. Im Uebrigen ist eine specifische Therapie nicht gegeben und muss auf die symptomatische Behandlung verwiesen werden. Gelegentlich können Operationen (Ptosis, Strabismus) erforderlich werden, mit denen man sich aber nicht allzu sehr zu beeilen braucht, da selbst nach vielen Monaten die Lähmungen noch schwinden können.

Durchaus falsch ist die schon zurückgewiesene Meinung, dass das Gift des Fleisches, der Wurst u. s. w. prophylactisch durch Kochen der entsprechenden Nahrungsmittel unschädlich gemacht werden kann[1]), da alle Erfahrung dem widerspricht.

Blutserum.

Das Blutserum von Katzen, Kaninchen und Menschen ruft nach dem Verimpfen auf die Cornea von Kaninchen ähnliche Wirkungen wie die Vaccine-Lymphe hervor. Nach 6—24 Stunden entstehen Hyperämie der Conjunctiva bulbi und palpebralis mit stärkerer Absonderung, Trübung aber nicht Erhobensein der Einstichstelle und ihrer Umgebung, und Krusten am freien Rande der Lider. Dieses Bild ist noch am zweiten und dritten Tage erkennbar. Am vierten Tage entsteht eine Ulceration

1) Fischer, Zeitschr. f. Hygiene. Bd. XXXIX. S. 447.

an der Beibringungsstelle und die ganze Hornhaut wird trübe. Die Absonderung wird eitrig. So bleibt das Auge zwei bis drei Tage lang, um sich dann zurückzubilden. Hypopyon entsteht nicht.

II. Die Pellagra.

1. Allgemeines über Entstehen und Verlauf.

Die Frage nach der Ursache der Pellagra ist bis heute nicht sicher zu beantworten gewesen. Vielfach wird auch jetzt noch angenommen, dass, wenn der Mais von Maisbacillen befallen wird, eiweissartige und basische Zersetzungsproducte unbekannter Zusammensetzung entstehen, die bei Maisessern den Maidismus oder die Pellagra erzeugen.

Versuche mit Bouillonculturen aus verdorbenem Mais, die an Thieren angestellt wurden, ergaben ein Vergiftungsbild, das der Pellagra ähnlich sein soll. Desgleichen sollen durch eine aus verdorbenem Mais hergestellte Tinctur die Symptome der Pellagra bei schlecht genährten Individuen hervorgerufen worden sein. Eine Tinctur aus gesundem Mais übt keinerlei schädliche Einflüsse auf Thiere aus.

Dagegen tödtet auch eine subcutan oder per os angewandte Tinctur aus Mais, der von Penicillium glaucum befallen ist, Ratten in wenigen Stunden. Angeblich sollen es phenolartige Körper sein, denen die Giftwirkung zukommt. Dieselbe verläuft mit Krämpfen, Contractionen, Lähmung der hinteren Gliedmaassen und Collaps. Aspergillus niger veranlasst auf Mais ebenfalls das Entstehen von giftigen Producten[1]).

Wir sind nicht der Meinung, dass diese Ergebnisse irgendwie dazu beitragen können, die Ursache der Pellagra aufzuklären, zumal da die genannten Schimmelpilze auch andere Nahrungsmittel unter Umständen so vergiften, dass sie ganz ähnliche Symptome hervorrufen.

Sicher ist es keinenfalls, dass die Pellagra eine Intoxicationskrankheit sei, verursacht durch eine chemische Veränderung des Mais in Gegenwart von gewissen Mikroorganismen, wenngleich man die Thatsache zugeben kann, dass aus verdorbenem Mais, d. h. in Gegenwart von Gährungs- und Fäulnisspilzen, Gifte entstehen, die bei Thieren ein pellagraähnliches Bild erzeugen. Die Aehnlichkeit schliesst aber nicht eine causale Uebereinstimmung ein[2]).

Eine gewisse Wahrscheinlichkeit scheint demgegenüber die Annahme zu haben, dass die Pellagra eine chronische Infectionskrankheit sei. Dafür spricht zuerst die Erfahrung, dass die Krankheit nach gewisser Zeit von

---

1) Gosio et Ferati, Arch. ital. de Biologie. T. XXVII. p. 285. Wir können nicht zugeben, dass die Annahme richtig ist, dass bei der Pellagra der Tod fast stets durch Aspergillosis entsteht. Dabei braucht nicht bezweifelt zu werden, dass die Sporen von Aspergillus fumigatus und fluorescens giftige Stoffe enthalten (Ceni und Besta, Centralbl. f. allgem. Path. u. path. Anat. Bd. XIII. No. 23).

2) Nach Bales u. Sion (Die Pellagra, Spec. Path. u. Therap. v. Nothnagel. Bd. XXIV. 2. Hälfte) ist die Pellagra eine chronische und periodisch wiederkehrende Intoxicationskrankheit, welche durch eine im verdorbenen Mais gebildete, specifisch giftige Substanz verursacht wird. Für möglich wird gehalten, dass ein Pilz an der Giftbildung betheiligt sei.

mehr oder minder vollständigem Wohlbefinden Recidive veranlassen kann. Man müsste schon im Mais ein Eiweissgift, dem syphilitischen ähnlich, annehmen, um solche Rückfälle erklärlich zu machen.

Es wurde aber auch beobachtet, dass in einem Falle eine geisteskranke Frau durch Schlafen bei einer Pellagrösen, die mit einem Erythema exsudativum und Durchfällen behaftet war, pellagrös durch Ansteckung wurde.

Ferner ist die Pellagra hereditär, im Sinne einer vererbten Prädisposition, und schliesslich wurde neuerdings erwiesen[1]), dass die Pellagra bei Personen auftrat, die früher stets gesund waren, aus Gegenden stammten, wo die Pellagra nicht heimisch ist, die ausserdem in einer geschlossenen Anstalt Monate und Jahre lang eine ausgezeichnete Kost genossen, und wenn sie einmal Polenta erhielten, nur solche, die aus dem besten Mehle bereitet war.

Die Haut und das Centralnervensystem, namentlich das Rückenmark (Hinterstränge, Goll'sche Stränge oder Querschnittserweichung) bilden die Hauptangriffspunkte des Krankheitsgiftes.

Als wesentliche Symptome sind hervorzuheben: Hauterkrankungen (Erythema auch an der Lippen- und Zungenschleimhaut, Schwellungen), Schwäche, Kopfschmerzen, Ohrensausen, Schwindel, spinale Störungen spastischer Natur, psychische Erkrankung (reizbare Schwäche, später Melancholie, Stupor, Demenz), Krämpfe mit dem Charakter der corticalen Epilepsie, Schluckbeschwerden, Diarrhoe und Sehstörungen.

Schon viel früher, als man auf den Gedanken gekommen war, das vielgestaltige Symptomenbild der Pellagra auf verdorbenen Mais zurückzuführen, nahm man an, dass durch ihn Augenerkrankungen entstehen können, wie die folgende Mittheilung aus dem ersten Jahre des vorigen Jahrhunderts beweist.

Ein Mädchen, das in Folge eines langen Heisshungers besonders Mais-Brod gegessen hatte, bekam neben anderen Symptomen, z. B. anhaltenden Kopfschmerzen, Gesichtsverdunkelung. Schliesslich sah sie auf dem rechten Auge nichts mehr und wenig auf dem linken. Die Pupillen waren erweitert und fast ganz reactionslos. Während der Krankenhaus-Behandlung mit nauseosen und abführenden Mitteln und Einwirkenlassen von Ammoniakdämpfen an den Augen schwanden die Störungen.

Eine bestimmte Art von Sehstörungen oder ein bestimmtes Augenleiden, welches der Pellagra eigenthümlich wäre, giebt es nicht. Man hat bei Pellagrösen die verschiedensten Theile des Sehorganes befallen gefunden und oft mit wenig Kritik ohne Weiteres angenommen, dass ein Zusammenhang mit dem Grundleiden bestehen müsse. Manche der Augenleiden scheinen nur secundärer Natur und nicht unmittelbare Giftwirkungen zu sein, so diejenigen, welche auf die Kachexie zurückgeführt werden. Auch die Erkrankung der nervösen Theile des Auges wird von manchen als eine Folge der Systemerkrankungen des Rückenmarkes und der cerebralen Affectionen angesehen, welche ja auch bei nicht Pellagrösen ähnliches hervorrufen.

Nach den Landstrichen, wo die Beobachtungen gemacht worden sind,

1) Zlatarovic, Jahrbücher f. Psychiatrie. Bd. XIX. 1900. S. 283.

traten Verschiedenheiten auf. So hat man in Gegenden, wo gleichzeitig Malaria und Pellagra herrschen, Augenerkrankungen, insbesondere Retinitis pigmentosa und Hemeralopie beobachtet, welche man auf Pellagra zurückführte, während sie, zum Theil von denselben Aerzten, auch bei Malariakranken beobachtet wurden, welche niemals an Pellagra gelitten hatten. Der Verdacht, dass hier in erster Linie die Malaria zu beschuldigen ist, erscheint um so gerechtfertigter, als Andere bei Pellagrösen in von Malaria freien Gegenden solche Symptome niemals finden konnten; doch ist auch diese Angabe nicht unbestritten.

Wenn wir in dem Folgenden die Beobachtungen über Augenerkrankungen bei Pellagra wiedergeben, so sind wir weit entfernt, den ätiologischen Zusammenhang stets für erwiesen anzusehen.

2. Erkrankungen der Lider, Bindehaut und Hornhaut.

Im Zusammenhange mit der Pellagra sollen entstehen: Eczem und Erysipel der Lider, palpebrale Phlegmone, Blepharitis, katarrhalische und eiterige Conjunctivitis, Keratitis und Cornealabscess[1]), ferner Geschwüre und Necrose der Hornhaut[2]). Häufig zeigten sich epitheliale Abrasionen an den Commissuren der Lider, oder den ganzen Lidrand einnehmend, ähnlich wie in allen übrigen Partien der Haut und hervorgerufen durch eine gleichzeitige Conjunctivitis[3]). Für die Cornealgeschwüre wird die Möglichkeit angenommen, dass dieselben nicht aus einem Abscesse oder einer Pustel entstehen, sondern häufiger durch ein Abfallen des Epithels beziehungsweise eine Desquamation, analog derjenigen, welche sich an der Haut und der Zunge zeigt. Man fand bei der mikroskopischen Untersuchung an den Rändern der Geschwüre die Bowman'sche Membran zwar intact, aber nicht mit Epithel bekleidet. An solchen abgeschuppten Stellen entwickeln sich alsdann Ulcus serpens. Necrosen und oberflächliche Geschwüre, deren Ueberreste man häufig finden kann, indem hie und da die Bowman'sche Membran fehlt und das Epithel unregelmässig reproducirt ist. Diese Desquamation des Epithels wurde nicht nur bei den gewöhnlichen Kachexien gefunden, sondern auch bei Typhus pellagrosus, wo der Ernährungszustand noch keineswegs herabgekommen war. Diese Veränderungen werden als zu den Symptomen der Pellagra gehörig betrachtet[4]).

3. Veränderungen des Augenhintergrundes.

Ueber die Betheiligung der Netzhaut und der Sehnerven gehen wohl die Ansichten am weitesten auseinander. Während von der einen Seite[5]) verschiedene Erkrankungen derselben als die häufigsten Augenleiden bei Pellagra angegeben werden, wird das Vorkommen tieferer Störungen von

1) Ferradas, Congr. internaz. d'Ottalm. Milano 1880. Soweit uns die italienische Literatur nicht zugänglich war ist meist nach Bietti citirt.

2) Rampoldi, Annal. di Ottalm. T. XIV. p. 99.

3) Bietti, Klin. Monatsbl. f. Augenheilkunde. 1901. S. 337.

4) Bietti, l. c.

5) Rampoldi, l. c.

der anderen[1]) gänzlich bestritten, und nur das Auftreten von Circulationsstörungen zugegeben.

An der Papille sind leichte Verschleierung der Grenzen, Trübung des Gewebes, Anämie, aber auch Hyperämie, leichte Papillitis, Verfärbung und Atrophie beobachtet worden. Bezüglich der letzteren ist es zweifelhaft, ob es sich um die einfache, nicht entzündliche Degeneration handelt, wie man sie auch sonst bei Systemerkrankungen des Rückenmarkes findet, oder um die neuritische Form. In zwei Fällen, wo eine mikroskopische Untersuchung gemacht wurde, fanden sich ein Schwund der Sehnerven bis einschliesslich dem Chiasma, atrophische Fasern, zahlreiche Corpuscula amylacea, aber auch Wucherungen des Bindegewebes[2]). An zehn anderen untersuchten Sehnerven liess sich überhaupt keine Veränderung erkennen[3]). An 20 Augen, welche intra vitam eine leichte Trübung der Papillengrenzen zeigten, waren im Sehnerven keine deutlichen entzündlichen Veränderungen festzustellen, so dass die intra vitam gefundene Verschleierung der Papillengrenzen auf Circulationsstörungen zurückgeführt wurde[3]).

Es wird auch behauptet, dass bei Pellagra eine Amblyopie vorkomme, welche auf einer Desorganisation von Sehnerv und Netzhaut beruhe, aber auch durch chorioideale Atrophie bedingt sein könne[4]).

An der Netzhaut fand man circumpapilläre Trübung, Oedem, starke venöse Hyperämie, namentlich beim sogenannten Typhus pellagrosus, die Arterien dagegen zuweilen dünn, fast blutleer.

Hierher zu stellen ist vielleicht auch der folgende Krankheitsfall, der durch das Bestehen des hochgradigen Exophthalmus, der Unbeweglichkeit der Bulbi, des mechanischen Ectropiums der Unterlider und einer eigenthümlichen Netzhauterkrankung sich von allen anderen bisher beobachteten pellagrösen Augenstörungen unterscheidet.

Eine 28jährige Frau erkrankte vor $1^1/_2$ Monaten mit Kopfschmerzen, Röthung des Gesichts und Exophthalmus. Nach acht Tagen trat Ectropium beider Unterlider ein, und nach zehn Tagen begann sie zuerst mit dem linken und dann mit dem rechten Auge schlechter zu sehen. Wegen allgemeiner Schwäche wurde sie bettlägerig. Das Sehvermögen nahm weiter continuirlich ab. Die Allgemeinerscheinungen schwanden, während die Augenstörungen fortdauerten. Die Bulbi beiderseits waren hervorgetrieben, in leichter Divergenzstellung und vollkommen unbeweglich. Die oberen Lider waren stark ödematös, die unteren durch die hochgradig geschwollene und geröthete Bindehaut nach aussen umgerollt. Die freiliegende Bindehaut war zum Theil mit Borken bedeckt, die Pupillen ca. 6 mm weit. Die ophthalmoskopische Untersuchung konnte wegen der Schwäche der Kranken nicht sogleich vorgenommen werden.

Die Diagnose Pellagra wurde gestellt, weil an der Dorsalseite beider Hände eigenthümliche Excoriationen und Verdickungen vorhanden waren, und weil die Kranke aus einer durch Pellagra heimgesuchten Gegend

1) Bietti, l. c.
2) Stroppa, Annal. di Ottalm. T. II. p. 186. 1872.
3) Bietti, l. c.
4) Rampoldi, Annal. di Ottalmol. T. XV. p. 138.

kam und angab, sich wesentlich mit Polenta ernährt zu haben. Unter Gebrauch von Solutio Fowleri besserte sich der Schwächezustand.

Die ophthalmoskopische Untersuchung ergab, dass rechterseits die Papille trüb, grauröthlich, wie mit einem Schleier bedeckt war, so dass man ihren Rand kaum zu erkennen vermochte. Die Netzhaut war rings um die Papille wallartig vorgetrieben, grauweiss infiltrirt, undurchsichtig, concentrisch gestreift, die Blutgefässe geschlängelt. Die Niveaudifferenz zwischen der grössten Erhebung des Netzhautwalles und der Papillenfläche betrug 3 D. Der Augengrund ausserhalb dieser Zone war gesund. Die Sehschärfe betrug $^5/_{50}$, Gesichtsfeld und Farbenempfindung waren normal.

In schnellem Tempo trat Besserung ein. Nach vier Wochen war der Exophthalmus geschwunden, die Bulbi frei beweglich, das untere Lid nicht mehr ectropionirt. Nach ca. sechs Wochen war

$$SR = {}^6/_6,\ SL = {}^6/_7.$$

Am linken Auge war die Papille leicht vorragend, röther als normal, die Netzhaut nur etwas weniger durchsichtig, die Venen noch etwas geschlängelt. Am rechten Auge erschien die Papille lateral blasser, am oberen inneren Quadranten wie mit einem grauen Schleier bedeckt. Niveaudifferenz fehlte. Beide Augen waren äusserlich normal. Nach acht Wochen wurde die Kranke aus dem Krankenhaus entlassen. Nach ca. drei Monaten war die Sehschärfe beiderseits $^6/_6$.

Wahrscheinlich bestand hier ein hochgradiges Oedem des gesammten orbitalen Zellgewebes, das den Sehnerven wie die übrigen orbitalen Nervenstämme durch Druck leitungsunfähig machte und so auch die mechanisch bedingte Bewegungsstörung der Augäpfel sowie die Sehstörung erzeugte. Die letztere war jedenfalls auch intraocular durch die eigenthümliche Netzhauterkrankung mitbedingt — mit Sicherheit kann sie nicht erklärt werden. Möglich wäre, dass die Infiltration des retrobulbären Zellgewebes die Sclera rings um den Sehnerven eingedrückt habe, während der Sehnervenkopf, selbst in Folge des hochgradigen Exophthalmus gespannt, relativ eingezogen blieb. Damit würde die Faltenbildung der Netzhaut und die consecutive, durch Druck bedingte Trübung vereinbar sein, und auch das rasche Verschwinden des Netzhautwalles erklärt werden können[1]).

Von manchen Beobachtern wird die Retinitis pigmentosa in nahe Beziehung zur Pellagra gebracht, und zwar sowohl die erworbene, als auch die angeborene, welche besonders häufig bei den Nachkommen von Pellagrösen beobachtet wurde.

In zwei Fällen hatte Jahre lang Nachtblindheit bestanden. Schliesslich war der Tod durch pellagröse Kachexie erfolgt. Die mikroskopische Untersuchung ergab concentrisch fortschreitende Atrophie der Nervensubstanz. In der Peripherie war keine Spur von Zapfen beziehungsweise Stäbchen, Ganglienzellen und Nervenfasern vorhanden. In der Nähe des Poles wurde die Netzhautstructur wieder normal, dagegen waren an der Ora serrata die Veränderungen am stärksten. Hier zeigten sich die Gefässwandungen verdickt und von neugebildetem oder hypertrophischem Bindegewebe umgeben.

---

1) Garofolo, Wiener med. Presse. 1901. No. 36. S. 1649.

Im Netzhautgewebe verstreut lagen unregelmässig gestaltete Pigmentzellen; das Pigmentepithel war ebenfalls geschwunden, an einzelnen Stellen bis auf das farblose Stroma[1]).

Es scheint, wie gesagt, vorzukommen, dass die Krankheit oder die Krankheitsanlage von pellagrösen Eltern auf die Kinder vererbt werden kann. So wurden zwei Brüder davon betroffen. Bei dem einen von ihnen sah man unregelmässig ringförmig um die Macula angeordnete Pigmentflecke. Die Peripherie des Gesichtsfeldes war normal, doch fand sich ein Ringscotom in der Zone von 12° bis 30°[2]).

Hemeralopie ohne die typischen Veränderungen der Retinitis pigmentosa soll namentlich im Frühjahr und Herbst häufig bei Pellagrösen auftreten und zwar nicht nur in Malariagegenden, sondern auch in hochgelegenen Pellagradistricten. In einem Falle wurde gleichzeitig eine Congestion der Chorioidea gegen den Aequator hin, peripapilläre Trübung der Netzhaut, namentlich rechts, wo die Arterien sehr dünn waren, bei sonst rosenrother, injicirter Papille gesehen[3]). Das Wesen der Hemeralopie erblickte man in einer lymphatischen Stauung der Ciliarzone. Ein wiederholtes Eintreten derselben veranlasse Wucherung des Bindegewebes und Zerfall der Nervenelemente. Die Bedingungen für solche Stauungen sollen besonders bei der Kachexia pellagrosa gegeben sein; auch das Arbeiten der Landleute in gebückter Stellung komme in Betracht[4]).

Der Zusammenhang dieser Netzhautaffectionen mit der Pellagra, oder der von ihr hervorgerufenen Kachexie, oder auch mit Malaria ist, wie bereits erwähnt, vielfach erörtert, aber nicht geklärt worden. Nicht wenige Beobachter, welche im Ganzen über 224 Beobachtungen verfügen, haben diese Veränderungen bei Pellagra niemals gesehen[5]).

Zwanzig Bulbi von Individuen, die an Typhus pellagrosus gestorben waren, zeigten keine histologische Veränderung der Netzhaut, auch nicht bei Anwendung der modernen Färbemethoden[6]).

An der Aderhaut fand man Hyperämie, Sclerochorioiditis posterior, Atrophie[7]), auch in Gestalt ausgedehnter Flecke, die mit grossen Klumpen von schwarzem Pigmente besäet waren, welches theils die Netzhaut durchdrungen, theils unter derselben sich angesammelt hatte[8]). Bei einer Untersuchung von Irrsinnigen mit 117 ophthalmoskopischen Befunden fanden sich 30 Mal Abnormitäten, wie Segmentation des Chorioidealpigmentes, bei dünnen Gefässen, blassen oder trüben Papillen, trüber, beziehungsweise verfärbter Netzhaut. Von diesen Untersuchten litten zehn an Pellagra[9]). Da nicht angegeben ist, wie viel Pellagröse im

---

1) Rampoldi, Annal. di Ottalm. l. c., T. XII. p. 268 und T. XIII. p. 525.
2) Guaita, Annal. di Ottalm. T. XIII. p. 247 und 251.
3) Quaglino, Gaz. med. di Lombard. 1856. p. 281.
4) Rampoldi, l. c.
5) Bietti, l. c.
6) Bietti, l. c.
7) Ferradas, l. c.
8) Denti, Gaz. med. ital. Lombard. 1884. p. 147.
9) Riva, Annal. di Ottalm. T. IX. p. 161.

Ganzen unter den 117 Befunden vorhanden waren, so lässt sich nicht entnehmen, in wie weit ein Zusammenhang wahrscheinlich ist.

Mehrfach werden auch Glaskörpertrübungen und Myodesopsie erwähnt.

4. Anderweitige Sehstörungen.

Verschiedene Beobachter wollen Herabsetzung der Sehschärfe und Einschränkung des Gesichtsfeldes gefunden haben. Es ist aber nicht klar, um was es sich gehandelt hat.

Von der Pupille wird Erweiterung, Verengerung und Starre erwähnt. In Anbetracht der nervösen und psychischen Erkrankungen, welche die Pellagra hervorruft, wird man die verschiedensten Veränderungen erwarten dürfen. Bei Ungleichheit soll in der Regel die rechte die weitere sein[1]).

Nicht selten scheint Linsentrübung vorzukommen, ohne typische Form. Bei dieser auch sonst recht häufigen Erkrankung würde es zur Feststellung des ätiologischen Zusammenhanges des Nachweises bedürfen, dass sie bei Pellagrösen häufiger ist als bei anderen Personen der entsprechenden Altersklasse.

Wenn schliesslich sogar fortschreitende Kurzsichtigkeit auf Rechnung der Pellagra gesetzt wird, so wird man zwingendere Beweise verlangen dürfen, als vereinzelte Beobachtungen.

Bei den vielfachen Erkrankungen des Nervensystems, welche die Pellagra hervorruft, wäre das Auftreten von Augenmuskelstörungen nicht auffällig. Ptosis und Diplopie werden mehrfach angegeben, letztere ohne nähere Analyse der Störung.

5. Statistisches.

Dass nicht jede Veränderung am Auge, welche man bei der Pellagra findet, nun auch durch diese hervorgerufen sein muss, bedürfte kaum der Erwähnung, wenn man nicht bei mancher Statistik den Eindruck gewänne, dass diese eigentlich selbstverständliche Thatsache nicht genügend beachtet worden ist. Man bedenke, welche unendliche Anzahl von Augenleiden man bei analogem Vorgehen mit der Tuberculose oder Syphilis in Verbindung bringen könnte. Aber auch, wo eine strengere Kritik geübt worden, erscheint es begreiflich, dass die Angaben der Ophthalmologen, welche die ihnen in der Sprechstunde als augenkrank zugehenden Pellagrösen registriren, ganz andere Zahlen aufweisen müssen als diejenigen der Irrenärzte, oder solcher, welche ein nicht ausgesuchtes beliebiges Material von Pellagrösen auf etwaige Augenleiden untersuchten.

Wir geben im Folgenden einige derartige, nicht übereinstimmende statistische Erhebungen[2]).

---

1) Lombroso, Trattato profilattico e clinico della Pellagre. Torino 1892.

2) Lombroso, l. c. — Tebaldi, Rivista clinica. 1870. p. 201, 254, 287. — Manfredi u. Flarar, cit. bei Lombroso, Rivist. clin. di Bologna. 1869. 30. Nov.

Zahl der beobachteten Fälle	482	50	50	33
Mydriasis	102 Mal	—	—	—
Myosis	28 „	—	—	—
Rauchige, gelbe oder graue Verfärbung der Netzhaut	—	29 Mal	14 Mal	—
Verengerung der arteriellen Netzhautgefässe	—	23 „	11 „	11 Mal
Erweiterung der venösen Netzhautgefässe	—	2 „	1 „	—
Anämie (?) der Papille	—	—	—	11 „
Atrophie der Papille	—	14 „	2 „	—
Röthung der Papille	—	3 „	—	18 „
Verschiedenheit der Erkrankung an beiden Augen	—	—	6 „	—
Augenhintergrund normal	—	10 „	11 „	11 „

Einen durchaus vorurtheilsfreien Eindruck macht die folgende Statistik, welche an den Insassen verschiedener Irrenanstalten und Pellagrahäuser festgestellt wurde. Im Ganzen wurden 120 Personen untersucht. Bei 98 war die Augenspiegeluntersuchung möglich, bei 65 die Bestimmung der Sehschärfe und bei 55 die Aufnahme des Gesichtsfeldes. Es ergab sich:

Hemeralopie oder Retinitis pigmentosa	0 (!)[1]
Beiderseitige Verfärbung der Papille	12
Einseitige „ „ „	2
Atrophie der Papille	1
Papillenränder verwischt beiderseits	11
„ „ „ einerseits	4
Erweiterung der Netzhautvenen beiderseits	9
„ „ „ einerseits	3
Venenpuls an der Papillenmitte	1
Enge Arterien beiderseits	4
„ „ einerseits	1
Blutleere Arterien bei Atherom	1
Netzhauttrübung	2
Negativer ophthalmoskopischer Befund	64
Einseitig negativer Befund	4
Nebenbefunde: Astigmatismus in zwei Fällen, glaucomatöse Excavation der Papille und Staphyloma posticum in je einem Falle	4
Hornhautgeschwür	5
Hornhautflecke	7
Linsentrübung	12
Hintere Synechie	1

1) Dabei waren unter den Untersuchten 32 Fälle erblich mit Pellagra belastet.

Anisokorie	3
Conjunctivitis catarrhalis	26
Ptosis	2
Pterygium	1
Einseitige Atrophie des Bulbus	1

Die Sehschärfe der 130 untersuchten Augen war wie folgt:

Bei 75 Kranken $^{20}/_{20}$.
Bei 27 Kranken $^{20}/_{30}$.
Bei 14 Kranken $^{20}/_{40}$.
Bei 9 Kranken $^{20}/_{50}$.
Bei 5 Kranken $^{20}/_{70}$.

In jedem Falle war die Herabsetzung der Sehschärfe auf Hornhaut oder Linsentrübungen, Astigmatismus oder vorgerücktes Alter zurückzuführen[1]).

Grosse Verschiedenheiten weisen auch die Begleitsymptome der Pellagra bei den einzelnen Erkrankten auf. So soll in den, in der umstehenden Tabelle angeführten 18 Fällen von Hyperämie der Papille Exaltation mit der Tendenz zum Selbstmord und Pyromanie, dagegen in den elf Fällen mit Anämie der Papille und dünnen, spärlichen Gefässen Depressionszustände mit Ernährungsstörungen bestanden haben.

III. Heufieber.

Beim Heufieber wird eine einfache Conjunctivitis und Blepharitis beobachtet. Jucken und Lichtscheu fallen dabei lästig. Die Entzündung ist selten so heftig, dass der Eindruck einer schweren Conjunctivalerkrankung entsteht. Bei 350 Fällen von Heufieber waren nur 3 Mal die Augen nicht betheiligt. Die Prognose ist immer gut[2]).

Die im Innern der Pollen von Gramineen enthaltenen Stärkekörner, beziehungsweise die diesen anhaftenden eiweissartigen Verbindungen sollen das Gift darstellen, das bei besonders hierzu disponirten Individuen das Heufieber erzeugt.

Das unvermeidliche „Antitoxin“ soll auch hier helfen. Besser ist vorläufig noch eine symptomatische Behandlung.

Die Pollen des Roggens enthalten 40 pCt. Eiweisskörper. An ihnen haftet das Toxin, und zwar speciell an den Albuminsubstanzen. Das Toxalbumin, als welches sich danach das Heufiebertoxin charakterisirt, ist gegen höhere Temperatur recht beständig. Bis zu 70° wird es kaum geschädigt, bei 90–100° tritt eine Abschwächung der Giftwirkung um etwa $^1/_4$ ein, und selbst stundenlanges Erhitzen auf 120° zerstört es nicht völlig, es bedarf dazu vielmehr längerer Erhitzung auf 150°. Auch gegen Säuren ist das Toxalbumin sehr beständig, empfindlicher gegen Alkalien. Enzyme (Pepsin, Trypsin) bedingen wohl eine Abschwächung, vermögen aber nicht es vollständig zu zerstören[3]).

1) Bietti, Klin. Monatsbl. f. Augenheilkunde. 1901.
2) Franke, 73. Naturforscherversammlung. Hamburg 1901.
3) Kammann, Beitr. z. chem. Phys. und Pathol. 1904. S. 346.

IV. Thyreoidea.

Es scheint, dass manche Fälle von schwerer Neuritis optici unbekannter Herkunft, die in den letzten Jahren sich ereignet haben, auf Thyroidingebrauch zurückzuführen sind.

Es handelt sich um eine partielle Neuritis retrobulbaris mit centralem Scotom. Die Papille erscheint etwas mehr alterirt als in der Alkohol- oder Tabak-Neuritis, oft hyperämisch, die Venen geschwollen, geschlängelt, die Arterien verschleiert. Diese Symptome bestehen unabhängig von der beträchtlichen Abnahme der Sehschärfe.

Bisher ist diese Neuritis bei vier Frauen und einem Mann, die im Alter von 30—40 Jahren waren, einige Monate nach dem Beginne der Kur beobachtet worden. Sie hatten theilweise übermässige Dosen von Thyroidin genommen und dadurch viel Körpergewicht eingebüsst, ohne anderweitige Symptome des eigentlichen Thyroidismus zu bekommen, während einige allgemeine nervöse Störungen bestanden. Nachdem sich einmal Sehstörungen eingestellt hatten, fiel die Sehschärfe in $1^1/_2$—2 Monaten auf $^1/_{10}$ und weniger, an beiden Augen aber verschieden stark.

Wird das Mittel ausgesetzt, so erfährt die Erkrankung einen Stillstand, bleibt eine Zeit lang stationär, und dann steigt die Sehschärfe auf die normale Höhe. Sind aber die Retinalgefässe ergriffen, so dauert es mehrere Monate, um ein zufriedenstellendes Endresultat zu erhalten.

Für die Behandlung empfehlen sich locale Blutentziehungen, später Strychnin und Electricität.

Einen typischen Fall[1]) einer solchen Erkrankung bot ein 39jähriger Mann dar, der wegen Fettleibigkeit Thyroidintabletten in steigenden Mengen genommen und dadurch in acht Monaten 26 kg an Körpergewicht verloren hatte. Später wurde er, als er neun Tabletten täglich nahm, nervös, schlaflos, matt und schwachsichtig. Es zeigten sich am Auge: Hyperämie der Papillen ohne Entzündung, venöse Stase in den Retinalgefässen, leichter Schmerz bei Druck auf den Augapfel, Schmerzhaftigkeit der Augenbewegungen.

$$SR = {}^1/_{12},\ SL = {}^1/_6.$$

Es bestand ein absolutes Scotom von ca. 10° rechts, ein relatives Scotom links. Das peripherische Gesichtsfeld war intact. Verboten wurde der Gebrauch von Thyroidin, Alkohol und Tabak, und Heurteloup an den Schläfen zweimal wöchentlich applicirt. Die Sehschärfe hob sich bei Bestehenbleiben der ophthalmoskopischen Symptome. Zeitweilig bestanden Kopfschmerzen. Nach etwa zwei Monaten war:

$$SR = {}^1/_4,\ SL = {}^1/_2.$$

Rechts war noch ein leichtes Scotom für Roth und Grün. Das peripherische Gesichtsfeld für Weiss und Farben erschien normal, bis auf eine sehr leichte Einengung für Weiss in dem oberen äusseren Quadranten des rechten Auges.

Nach drei Monaten war:

$$SR = {}^1/_3,\ SL = {}^2/_3.$$

Ein centrales Scotom bestand nicht mehr. Das Körpergewicht war gestiegen. Einige Tage später waren die Retinalvenen noch ein wenig

1) Coppez, Archives d'Ophthalmologie. T. XX. 1900. p. 656.

turgescent, die Arterien erschienen durch weissliche Fädchen eingesäumt. Die Sehschärfe nahm immer mehr zu.

Auch Thiere können in derselben Weise durch Thyroidin Sehstörungen bekommen:

Eine Jagdhündin, die um mager zu werden einen Monat lang täglich 2 Thyroidin-Tabletten, von denen jede 0,384 g frischem Thyreoidea-Extract entsprach, erhalten hatte, war nach dieser Zeit fast blind. Nach Aussetzen des Mittels kehrte das Gesicht von selbst, doch nicht wieder vollständig zurück.

V. Baumwollensamen.

Die übermässige und ausschliessliche Ernährung von Thieren mit Baumwollensamen erzeugt die „Baumwollensamenblindheit". Viele Rinder einer Herde wurden dadurch amblyopisch, andere amaurotisch, alle aber wiesen entzündete Augen auf. Nebenher zeigten sie einen unsicheren, schwankenden Gang, eine schnelle, mühsame Athmung, Durchfall, Verlust des Wiederkäuens, Zittern der Glieder, Fieber und allgemeine nervöse Störungen. Schwer befallene Thiere können sich, wenn sie hingefallen sind, kaum oder nicht wieder erheben. Die Athmungsstörungen können Erstickungsgefahr veranlassen. Bisweilen erscheint Venenpuls.

Die ersten acuten Störungen am Auge, die bisweilen nur einseitig auftreten, werden oft wegen ihrer kurzen Dauer nicht gesehen.

An der Cornea entstehen Abscesse von der Grösse einer kleinen punktförmigen Ulceration bis zu einem bauchig vorspringenden Staphylom, das die ganze Cornealfläche einnimmt, und stellenweis die tieferen Gewebe in Mitleidenschaft zieht. Bei manchen Thieren entleert sich Eiter, der über das Gesicht läuft und stellenweis die Haut excoriirt.

Wo nur ein opaker Fleck sichtbar ist, da enthüllt eine nähere Untersuchung das Vorhandensein eines kleinen Geschwürs, das staub- oder sandförmige Körnchen enthält. Die Flecke sitzen zumeist tief in der Hornhaut und sind scharf umschrieben, die grösseren haben ihren Sitz auf der Hornhautoberfläche. Entzündung an den Conjunctivae fehlen, ebenso eine Vascularisationszone am Cornealrande.

Die staphylomatöse Vorwölbung kann den Lidschluss verhindern: in solchen Fällen erschien das zurückgezogene obere Augenlid als ein über der unbedeckten Hornhaut liegender geschwollener Körper.

Wo die Abscesse sich auf die Hornhaut beschränkten, da wurden die hinteren Augengewebe, einschliesslich des Sehnerven normal befunden.

Der geschilderte pathologische Zustand wird ähnlich wie die Folgen einer Trigeminuslähmung, d. h. als Folge einer trophischen Nervenstörung erklärt. Die Baumwollensamen sollen schwere nervöse Störungen erzeugen, die ihren Ausdruck u. A. fänden in einer Herabsetzung der Empfindlichkeit der Hornhaut auch gegen eingedrungene Fremdkörper, Versiegen der Thränensecretion u. s. w. Die entstehenden oberflächlichen Epithelverluste gingen in Geschwüre über, die weiterhin das Eindringen von Eiterkokken gestatteten.

Unserer Auffassung nach handelt es sich hier um eine Vergiftung mit verändertem Eiweiss.

3. Gifte, die neben Anderem Linsentrübung erzeugen.

Seite

I. Naphthalin 688

II. Naphthol, Benzonaphthol 698

III. Secale cornutum 699

IV. Salze 708

a) Chlornatrium 708

b) Anderweitige Staar erzeugende Stoffe 714

c) Zucker 717

V. Menthol 719

I. Naphthalin.

1. Allgemeines über die Naphthalinwirkung am Auge des Thieres.

Durch Vergiftung mit Naphthalin kann man bei gewissen Thieren mit ziemlicher Sicherheit Veränderungen am Augenhintergrunde und eine Linsentrübung hervorrufen. Dieses Symptomenbild darf als ein typisches bezeichnet werden, und es bestehen bezüglich seiner Erscheinungsweise nur Meinungsverschiedenheiten über die Reihenfolge des Auftretens der einzelnen Veränderungen. Zwei Ansichten stehen sich hier gegenüber, von denen die eine die Netzhautveränderungen als das Primäre und die Staarbildung als davon abhängig betrachtet[1]), die andere dagegen die Linsentrübung als selbstständiges Leiden ansieht, welches bereits vor den ersten Veränderungen im Augenhintergrunde in seinen Anfängen nachweisbar sei[2]).

Diese von guten Beobachtern vertretenen Widersprüche nöthigen zu dem Schlusse, dass der Ablauf der klinischen Veränderungen sich an feste Regeln nicht bindet. Es darf als erwiesen betrachtet werden, dass die ersten Trübungen der Linse auftreten können, bevor die Netzhauterkrankung sich zeigt, dass somit die letztere für das Zustandekommen der ersteren nicht nothwendige Voraussetzung ist. Es ist aber ebensowenig zu bezweifeln, dass die Netzhauterkrankung bereits vor der Staarbildung vorhanden sein kann, ohne dass darum ein causaler Zusammenhang zu bestehen braucht. Sowohl die eine wie die andere Veränderung sind Giftwirkungen, welche in verschiedener Reihenfolge auftreten, wie das von anderen Untersuchern auch thatsächlich beobachtet worden ist[3]).

2. Ophthalmoskopisches über Entwicklung und Verlauf der Erkrankung.

Als erste Veränderung im Innern des Auges wurde das Auftreten zahlreicher Krystalle im Glaskörper beschrieben[4]). Häufiger sieht

1) Panas, Bullet. de l'Académie de médecine 8 févr. 1887 et Archives d'Ophthalm. T. VII. p. 97. — Dor, Ann. d'Oculist. T. XCVII. p. 246 u. Rev. générale d'Ophthalmol. 1887. No. 1. — Kolinski, Arch. f. Ophthalmol. Bd. XXXV. Abth. 2.

2) Hess, Verh. d. ophth. Gesellsch. Heidelberg 1887. — Giraud-Teulon, Rev. générale d'Ophthalmol. T. VI. p. 14. — Helbron, Zeitschr. f. Augenheilkunde. Bd. II. S. 433.

3) Manca u. Ovio, Arch. di Ottalm. T. VI. fasc. 3—4. p. 69.

4) Panas, l. c.

man sie in der Netzhaut selbst als zahlreiche Sternchen und Stippchen ohne erkennbare Beziehungen zu den Gefässen, aber vorwiegend in der Nähe der gleich zu beschreibenden Netzhautflecke. Sie finden sich aber nicht constant, zumal nicht bei Anwendung einer öligen Naphthalinlösung, durch welche andererseits die übrigen Symptome sich am schnellsten entwickeln sollen.

Ein anderes Frühsymptom, welches der Krystallbildung häufig noch vorausgeht, ist eine Erweiterung der Gefässe des Ciliarkörpers und der Aderhaut, besonders in der Gegend der Wirbelvenen. Die intervasculären Räume röthen sich, es treten Extravasate auf, welche die äusserste Peripherie fast ringförmig umfassen. Nach der Seite der Papille ist diese Zone scharf abgegrenzt, während sie nach der Peripherie allmählich verschwindet. Alsdann entwickeln sich kleine glänzende Punkte, welche zu unregelmässig gestalteten weissen Flecken auswachsen, die immer mehr nach der Gegend der Papille vorrücken, bis schliesslich der ganze Augenhintergrund, zumal nach unten, von ihnen bedeckt ist, abgesehen von der nächsten Umgebung der Papille. Nicht nur im Ciliarkörper und den Ciliarfortsätzen, sondern auch in der Sclera können Blutungen auftreten.

Die weissen Flecke verschwinden wieder bei Unterbrechung der Vergiftung, bis auf Veränderungen, welche an Retinitis albuminurica erinnern. In einem Falle hatten sie vorher ein hämorrhagisches Aussehen angenommen.

Seltener sind Pigmenteinwanderungen, so dass das Bild der Retinitis pigmentosa entsteht, oder es werden statt der weissen Flecke nur intensiv leuchtende Pünktchen gesehen.

Die ersten Veränderungen, welche das Naphthalin bei Kaninchen schon durch einmalige Gabe von 2—3 g hervorruft, werden in Uebereinstimmung mit dem eben Mitgetheilten neuerdings so beschrieben: Man findet Hyperämie des Ciliarkörpers; die Zellen seines Pigmentepithels sind stark gequollen, die Pigmentkörner an die Peripherie gewandert, einzelne Zellen geplatzt. Auch das hintere Irisdrittel kann sich an den Pigmentveränderungen betheiligen. Das kubische Epithel ist theils in Blasen mit homogenem Inhalte abgehoben, theils hydropisch gequollen mit Randständigkeit des Kernes. Am Linsenäquator besteht mässige Schollen- und Vacuolenbildung, zuweilen mit Uebergang auf die hintere Corticalis und in der vorderen und hinteren Kammer eine aus runden, homogenen Kugeln, geronnenen Klumpen und Detritus zusammengesetzte Masse.

Exsudat findet sich zwischen Netzhaut und Pigmentschicht. Das Pigmentepithel zeigt ebenfalls Quellung und Randständigkeit der Pigmentkörner. An den übrigen Netzhautschichten findet man entzündliche Infiltration, Oedem der Stäbchen und Zapfenschicht und Verbreiterung der äusseren Körner[1]).

Schreitet der Process fort, so kann es zu Ablösung des Glaskörpers kommen. Membranen, Flecken und Fäden, welche sich in letzterem entwickeln, verschleiern das Bild, zumal nach unten. Die Membranen sind, ebenso wie die Netzhaut, mit zahlreichen glitzernden Krystallen besetzt, zuweilen auch die Fossa patellaris; sogar auf der vorderen Linsenfläche finden sie sich und selbst in der Hornhaut.

1) Sala, Klin. Monatsbl. f. Augenheilkunde. 1903. Bd. I. S. 1.

Den Sehnerven hat man ausnahmsweise fleckig mit weisslichen Stippchen und atrophisch gefunden, bei verengten Gefässen[1]).

Weniger regelmässig sind Veränderungen im vorderen Bulbusabschnitte. Die Irisgefässe pflegen sich an der Hyperaemie nicht zu betheiligen. Noch seltener ist Iritis, Trübung des Kammerwassers oder ausgesprochene Iridocyclitis. Die letztere kann daher nicht, wie auch behauptet wurde[2]), als Ursache der Linsentrübung angesehen werden. Mit Recht wird auch darauf hingewiesen, dass eine so schnelle Staarentwickelung, wie sie hier die Regel ist, als Folgezustand von Iridocyclitis sonst nicht beobachtet wird.

Die Hornhaut bleibt fast immer klar. Abgesehen von den bereits erwähnten Krystallen findet man aber auch ödematöse Verdickung, entzündliche Infiltrate, flockige Beschläge der hinteren Wand und pericorneale Injection.

3. Die Naphthalin-Linse.

Die Linsentrübung, welche zuerst die Aufmerksamkeit auf die Naphthalinwirkung hinlenkte[3]), kann längere Zeit einziges Symptom bleiben. Sie ähnelt in ihrer Entwickelung dem Frühstadium des Altersstaares und zeigt sich in der Regel auf beiden Augen, wenngleich nicht immer in demselben Grade.

Bevor noch irgendwelche Trübungen auftreten, bemerkt man helle Bänder oder Speichen, welche auch als wellenförmige Falten der Kapsel bezeichnet worden sind, aber in Wirklichkeit durch Einkerbungen entstehen, welche am Linsenrande deutlich zu sehen sind. Sie laufen, sich allmählich verjüngend, vom Aequator zum Pol oder enden mit kolbiger oder nadelförmiger Spitze. Ihre Richtung geht zuweilen weniger auf den Pol als auf eine den vorderen Cortex vertical, den hinteren horizontal theilende Linie. Oft findet man nur stückweise Andeutungen dieses Bildes. Die optische Folge ist ein unregelmässiger Astigmatismus. Ein ganz ähnliches Bild lässt sich hervorrufen, wenn man die Linse durch Wasserentziehung zum Schrumpfen bringt, z. B. durch Trocknen im Wärmofen, oder durch Behandlung mit Salpetersäure oder Glycerin[4]).

Alsdann entwickeln sich die Trübungen, und zwar von zwei dicht vor und hinter dem Aequator gelegenen Zonen, wie beim Altersstaar. Die hintere Zone ist in der Regel am stärksten getrübt. Die Trübungen zeigen bei Lupenbetrachtung eine streifige Zeichnung, welche den geschilderten Einkerbungen entspricht, und erweisen sich aus zahllosen feinen Körnchen zusammengesetzt. Sie beginnen dicht unter der Kapsel und verbreiten sich am schnellsten im hinteren Cortex, doch bleiben ganz regelmässige ovale Lücken, da wo die Einkerbungssectoren sich berühren. Schliesslich verlieren sich die Streifen. Die hintere horizontale Naht bleibt durchsichtig, obwohl sich in ihrer unmittelbaren Umgebung

1) Magnus, Arch. f. Ophthalmol. Bd. XXXVI. Abth. 4.

2) Klingmann, Arch. f. path. Anat. Bd. CXLIX. Abth. 1. 1897.

3) Bouchard, Revue clin. d'Oculist. 1886. No. 7. — Bouchard et Charrin. Compt. rend. de la Société de Biolog. 1886. T. III. p. 614: La Semaine médic. 1886. No. 52.

4) Magnus, l. c.

auch eine Trübung entwickeln kann, welche der äquatoriellen entgegenwächst.

Zu einer reifen Cataract kommt es in der Regel nicht, der Kern bleibt meistens frei, doch werden auch totale Trübungen beschrieben von bläulich-weisser Farbe mit Perlmutterglanz, von ähnlichem Aussehen, wie die diabetischen Staare. Auch röthliche und sonstige Färbungen sind beobachtet worden.

Die Linsentrübung kann sich fortentwickeln, auch wenn die Naphthalinfütterung unterbrochen wird. Sie ist aber auch rückbildungsfähig, wie der diabetische Staar, selbst wenn schon der ganze hintere Cortex befallen war. Die Aufhellung einer solchen Trübung erfolgte einmal in 18 Tagen, ein ausgebildeter hinterer Gürtel kann in drei bis sechs Tagen fast verschwinden. Dieser Vorgang vollzieht sich gleichzeitig vom hinteren Pol und vom Aequator aus. Als Reste bleiben kugelige oder spindelförmige Figuren, dazwischen grössere und kleinere Bläschen, sowie dunklere Körnchen und Streifen.

Auch die Einkerbungen sind rückbildungsfähig, wenngleich sie sich am längsten erhalten zu einer Zeit, wo die übrige Linse höchstens noch mikroskopische Veränderungen zeigt, aber ophthalmoskopisch klar ist.

Mikroskopisch zeigt die in der Entwickelung begriffene Trübung in den der hinteren Kapsel zunächst liegenden Schichten zwischen den normalen Fasern kleinere und grössere, spindelförmige oder ovale Lücken, welche der eigentlichen Trübung vorangehen. Demnächst tritt ein körniger Zerfall und Vacuolenbildung in den Fasern ein, zuerst am Aequator, wo sich runde, schollige Massen aus den degenerirten Fasern bilden. Am Kapselepithel zeigt sich eine enorme Zellvermehrung mit reichlichen Karyokinesen.

Entsprechend den eingekerbten Stellen ist die Körnung gröber und schollig. Diese Einkerbungen sollten entstehen durch Degeneration unter der Kapsel liegender Zellen, was aber von anderer Seite bestritten wird. da zu der Zeit, wo die Einkerbungen bemerkbar sind, eine Degeneration noch gar nicht stattgefunden hat.

Bei der Aufhellung wird die Linsenfaser nicht resorbirt, sondern bleibt vollständig erhalten.

4. Die Veränderungen an anderen Augentheilen.

Die mikroskopische Untersuchung des Augenhintergrundes ergab als Veränderungen Blutextravasate zwischen Ader- und Netzhaut, wodurch das Pigmentepithel von der Stäbchenschicht getrennt wird. Diese Ecchymosen geben die Ursache zu Ablösungen der Netzhaut. Im Aequorialtheile der Aderhaut finden sich ebenfalls Blutungen: in der Choriocapillaris konnte man die zerrissenen Gefässe wahrnehmen. Die Blutbestandtheile zerfallen körnig, wobei die Stäbchenschicht mit zu Grunde geht, das Pigment wird aus den Zellen frei und verbreitet sich in der ganzen Netzhaut, die sechseckigen Zellen zeigen eine cystenförmige Entartung.

Zwischen innerer Netzhautfläche und Glaskörper ist, da wo die weissen Flecke sich finden, eine feinkörnige Masse abgelagert, desgleichen zwischen Stäbchenschicht und Pigmentepithel. Das Gewebe der Netzhaut zeigt ödematöse Infiltration und Durchsetzung mit körnigen und krystallinischen

Massen. Einzelne Schichten verschwinden fast gänzlich mit Hinterlassung eines lockeren Netzes, die Elemente anderer sind auseinander gedrängt und unregelmässig vertheilt, die Stäbchen- und Zapfenschicht wird durch das Exsudat mehr oder weniger verdeckt, die nervösen Theile sind degenerirt zu eigenthümlichen hyalinen und scholligen Massen, oder es entwickelt sich eine glasige, homogene Degeneration, an welcher auch Aderhaut und Sclera theilnehmen können. Die Veränderungen der Netzhaut entstehen von der Pigmentschicht aus.

An einem enucleirten Auge fand sich an den intra vitam weissen Flecken eine chokoladenbraune Farbe, bedingt durch die bei diffusem Tageslicht stärker hervortretende Farbe des Pigmentepithels. An dem letzteren wurden eigenthümliche Bewegungserscheinungen bemerkt, ähnlich wie bei der Lichtwirkung.

Die Glaskörpermembranen sind structurlos, stark lichtbrechend, stellenweise geschichtet. Panas will ausser den Krystallen zahlreiche Anhäufungen von Leukocyten im Glaskörper gefunden haben.

Eine besondere Aufmerksamkeit wurde dem Verhalten der Ciliargegend zugewendet, weil man die Erkrankung der Epithelien der Ciliarfortsätze in Beziehung zur Cataract brachte. Abgesehen von der intra vitam beobachteten Hyperämie fand man schon nach fünftägiger Fütterung eine Wucherung, Anhäufung des Pigments an der Zellperipherie und Auswanderung von Pigmentzellen. An dem einschichtigen Epithel fiel auf, dass die Kerne schlechter färbbar waren. Nach einmaliger Naphthalindarreichung wurde blasige Auftreibung des Pigmentepithels gefunden und Absonderung eines eiweisshaltigen Secretes[1]).

An der Iris fand man Abhebung des vorderen Endothelhäutchens durch zellig fibrinöses Exsudat, dasselbe auch zwischen Iris und Linsenkapsel.

Die Hornhaut kann sich durch Oedem erheblich verdicken; die einzelnen Bündel sind aufgequollen; zwischen ihnen erkennt man Krystalle, amorphe Niederschläge und Wanderzellen oft in grosser Zahl, auch die Randzone kann zellig infiltrirt sein und hyperämisch mit kleinen Extravasaten.

5. Verbreitung und Natur der Krystalle.

Abgesehen von diesen Befunden zeigen sich die schon bei Schilderung des ophthalmoskopischen Bildes erwähnten Krystalle, sowohl in den Exsudaten als auch im Gewebe, besonders in den inneren Netzhautschichten, selten in der ganzen Dicke der Netzhaut. Sie fanden sich auch in der Hornhaut eines sieben Monate lang mit Naphthalin gefütterten Kaninchens in den Spalten zwischen den Hornhautfasern, am dichtesten im Centrum. Auch am lebenden Thiere waren sie sichtbar.

Die gefässlosen Theile des Auges sind für die Ablagerung dieser Krystalle bevorzugt, was auf den verlangsamten Saftstrom zurückgeführt wird. Sie bilden kleine Tafeln, Prismen, Nadeln, welche einzeln oder in garbenartigen Bündeln liegen und werden auch als amorphe farbstoffhaltige Massen beschrieben.

1) Peters, Klin. Monatsbl. f. Augenheilkunde. 1901. S. 351 und Ophthalmol. Gesellsch. Heidelberg 1902. — Klin. Monatsbl. f. Augenheilk. 1904. Bd. II. S. 37.

Ueber ihre chemische Natur sind die Ansichten sehr getheilt. Man fand oxalsauren, schwefelsauren und kohlensauren Kalk in denselben, auch Phosphor. Naphthalin oder Sulfonaphthol konnte nicht nachgewiesen werden, doch bildeten sich mit Pikrinsäure-Alkohol lange gelbliche Nadeln in der Linse[1]), welche als Naphthalinpikrinsäure, von anderer Seite aber als eine Verbindung von Pikrinsäure mit organischer Substanz gedeutet wurden[2]). Auch wurde festgestellt, dass reines Naphthalin bei dem an den Präparaten angewendeten Härtungs- und Einbettungsverfahren längst aufgelöst war, bevor die Schnitte für die Untersuchung fertig waren[3]).

6. Anderweitige durch Naphthalin erzeugte Functionsstörungen.

Die geschilderten Veränderungen am Auge gehen mit mehr oder weniger schweren allgemeinen Ernährungsstörungen und Organerkrankungen einher. Das Körpergewicht nimmt ab, selbst bis zur Hälfte des Anfangsgewichtes innerhalb eines Monats. Die Nahrungsaufnahme ist vermindert und es zeigen sich Magenblutungen und Darmerkrankungen. Der Urin ist hochgestellt und enthält zuweilen Eiweiss, Phenol, Nierenepithelien, Blutkörperchen, Hämatoidinkörnchen. Der Tod erfolgt unter zunehmenden Collapserscheinungen durch Herzlähmung.

Man findet an den inneren Organen hämorrhagische Nephritis, Gastroenteritis und Endocarditis. In der Leber erscheinen die einzelnen Läppchen durch weite Abstände getrennt, die Gefässe sind überfüllt, die Zellen geschrumpft und undeutlich begrenzt, das Protoplasma trübe, stellenweise atrophisch; die Zellen enthalten zuweilen kleine gelbe Körnchen. An anderen Stellen, sowie in Herzmuskel und Nieren erscheinen kleine Blutextravasate. Aehnliche Herde wie an der Netzhaut, bestehend aus Leukocyten, untermischt mit kleinen Krystallen, fand man auch an Herz, Lungen, Pleura, Leber, Nieren und der Convexität des Gehirns. Sie stellten sich als kleine Knötchen dar, doch konnte Tuberkulose ausgeschlossen werden.

7. Die Pathogenese der Augenerkrankungen bei Thieren.

Die Pathogenese der geschilderten Veränderungen, insbesondere der Staarbildung, ist eifrig studirt worden, weil man hoffte, hierdurch einen Einblick in die Entstehung auch anderer Staarformen zu erhalten. Vielfach ist auf die Analogie mit der diabetischen Cataract, sowie mit dem künstlich hervorgerufenen Salz- und Zuckerstaar hingedeutet worden, ohne dass deshalb die Sache sich wesentlich geklärt hätte. Die Vermuthung, dass Naphthalin oder seine Derivate durch Uebergang in die Augenflüssigkeiten unmittelbar auf die Linse einwirken und so die Trübung hervorrufen, musste zurückgewiesen werden, sowohl deshalb, weil niemals solche Verbindungen nachgewiesen werden konnten, als auch, weil durch directe Einwirkung von Naphthalin auf herausgenommene Linsen diese sich nicht trüben. Es ist daher auch nicht anzunehmen,

1) Magnus, l. c.
2) Faravelli, Annal. di Ottalm. 1893. T. XXII. p. 8.
3) Helbron, l. c.

dass das Naphthalin, wie behauptet wurde, dem Globulin der Linse den Schwefel entzieht, und hierdurch die Trübung entsteht. Naphthalin, in die vordere Kammer gebracht, soll Cataract erzeugen, aber in Verbindung mit Iridocyclitis. Eine derartige Einwirkung kann aber mit den Vorgängen bei der Naphthalinfütterung nicht in Parallele gestellt werden.

Die an der Linse bemerkbaren Schrumpfungserscheinungen, welche den ganzen Vorgang einleiten, und deren bereits erwähnte Aehnlichkeit mit dem durch künstlichen Wasserverlust erzielten Bilde, mussten den Verdacht nahe legen, dass vielleicht eine Wasserentziehung durch die Naphthalinwirkung stattfindet, um so mehr, als die Einlegung der Naphthalincataract in destillirtes Wasser die Trübung zum Verschwinden bringt. Es hat sich aber weder in den Gewebsflüssigkeiten, noch im Blute eines mit Naphthalin vergifteten Thieres, noch auch in der Linse selbst eine Verminderung des Wassergehaltes nachweisen lassen.

Von Leber wurde angegeben, dass die Linsentrübung wahrscheinlich die Folge einer Schädigung des Kapselepithels sei, wodurch die Linse der Einwirkung des Kammerwassers verfällt. Die Basis einer solchen Einwirkung auf das Epithel soll der nekrotisirende Einfluss des Naphthalins auf Gewebe im Allgemeinen darstellen, der sich auch wohl an der Netzhaut bemerkbar mache. Leider fehlen für eine solche Annahme die toxikologischen Unterlagen. Würde der Grad von Gewebsschädigung, den Naphthalin vielleicht äussern könnte, für solche Wirkungen ausreichen, wie sie hier in Frage stehen, dann würden sehr viele hundertfach stärker nekrotisirend wirkende Stoffe nicht in den Körper geführt werden können, ohne das Gleiche oder Schlimmeres zu erzeugen. Dies ist aber nie der Fall [1]).

Dass die Cataract keine secundäre, von den übrigen Veränderungen des Auges abhängige ist, wurde bereits dargethan. Ebenso wenig lässt sie sich aus den allgemeinen Ernährungsstörungen erklären, da sie, wie wir noch sehen werden, sich so rasch entwickeln kann, dass zur Ausbildung irgendwie erheblicher Ernährungsstörungen gar keine Zeit ist. Ausserdem bliebe immer noch zu erörtern, warum gerade diese Ernährungsstörung mit so auffallender Sicherheit eine Linsentrübung hervorruft.

Was die Entstehung der Herde in Aderhaut und Netzhaut anbetrifft, so ist von Interesse, dass die Oxydationsproducte des Naphthalins in ihnen regelmässig nachweisbar sein sollen. Aus diesem und anderen Gründen werden die Degeneration der Netzhautelemente und das Leiden der Pigmentzellen als Nekrose durch unmittelbare Giftwirkung aufgefasst, ebenso wie die Linsentrübung für die Ernährungsstörungen im eigentlichen Sinne nicht in Frage kommen soll, weil die initialen Veränderungen durch Unterbrechung der Giftzufuhr wieder schwinden [2]).

Vielfach wird eine Giftwirkung auf das Blut hervorgehoben, und als wahrscheinlich angenommen, dass die rothen Blutkörperchen leiden, und die nutritiven Eigenschaften des Blutes sich dadurch verändern. Die Folge seien Alterationen der Gefässwandungen und Extravasate. Bei

1) Die Annahme, dass die Linse sich nur durch einen indirecten Einfluss des Naphthalins trübt, wurde bereits erwähnt. Vergl. Peters, S. 692.

2) Snellen, Netvlies-Aandoeningen bij naphthaline-vergifting. Utrecht 1892.

dem Gefässreichthume des Auges erkläre sich seine baldige Erkrankung, und zwar gerade zuerst an den gefässreichsten Theilen, was indessen — wie wir sahen — nicht für alle Fälle zutrifft. Bezeichnend ist, dass man auch die Linsentrübung von der Blutbeschaffenheit herleiten und dem pathologischen Verhalten von Ciliarkörper und Aderhaut nur eine beschleunigende Wirkung auf die Trübungen zubilligen wollte.

Als die schädlichen Beimengungen des Blutes, welche die Giftwirkungen hervorrufen sollten, wurden die Oxydationsproducte, wie Monooxynaphthalin und die den Dioxybenzolen entsprechenden Verbindungen bezeichnet, welche sich mit Schwefelsäure und Glykuronsäure paaren sollten. Demgegenüber ist von anderer Seite hervorgehoben, dass weder Monosulphonaphthol, noch die Bisulphonaphtholsäure, oder naphthylschwefligsaures Natron, Naphthylamin, Carbolsäure, Nitronaphthalin, Anthracen und Naphthole ähnliches erzeugen.

Weitere Erfahrungen haben indessen, wenigstens in Bezug auf Naphthol, wie wir noch sehen werden, zu einem anderen Ergebnisse geführt — ohne dass jedoch nunmehr das Naphthol als die Substanz bezeichnet werden darf, die den Naphthalinstaar macht. Es ist möglich, dass kleine Mengen von Naphthalin im Thierkörper in Naphthol übergehen, obschon uns der Nachweis hierfür nicht sicher geführt zu sein scheint. Dagegen spricht das schwerwiegende toxikologische Moment, dass beide Naphthole, trotzdem sie in Wasser nicht leicht löslich sind, schnell vergiften, aber Naphthalin auch nach längerem Gebrauche nicht schwere und ganz anders geartete Symptome als die Naphthole veranlasst.

Vielleicht stellen die im Auge gefundenen Krystalle überhaupt nicht einen körperfremden Stoff, sondern nur Spaltungsproducte von fettartigen Körperbestandtheilen, einschliesslich des Gehirns dar.

Bekanntlich hat man schon seit einigen Jahrzehnten die Cataract überhaupt von einer Aenderung der Ernährungsflüssigkeiten, insbesondere des Kammerwassers, abhängig gemacht. Der chemische Nachweis dieser Veränderungen, um den bereits Eduard von Jaeger sich vergeblich bemüht hat, scheint neuerdings bezüglich der Naphthalincataract mit besseren Methoden gelungen zu sein. Als das Wesentliche wird eine Erhöhung des Salzgehaltes angesehen, und die Ursache in den geschilderten Veränderungen der das Kammerwasser secernirenden Epithelien des Ciliarkörpers erblickt. Dieselben sind zwar frühestens erst am fünften Tage der Naphthalinfütterung nachgewiesen, doch wird angenommen, dass die Function der Zellen schon vorher leidet, auch bei normalem Aussehen[1]). In diesem Zusammenhange gewinnt auch die unter den ersten Veränderungen vielfach beobachtete Hyperämie des Ciliarkörpers[2]) eine besondere Bedeutung.

8. Die Staar erzeugenden Dosen des Naphthalins.

Die bisherigen Erfahrungen über die schädliche Einwirkung des Naphthalins auf das Sehorgan sind fast ausschliesslich durch den Thierversuch gewonnen. Nachdem Bouchard zuerst die Linsentrübung bei

1) Peters, l. c.

2) Kolinski, Magnus u. A., locis citat.

Kaninchen beobachtete, entdeckten Panas und Dor die weissen Flecke im Augenhintergrunde. Noch empfindlicher sind Meerschweinchen gegen die Naphthalinwirkung, am wenigsten der Hund. Bei einem solchen liess sich nach drei Monate langer Fütterung mit der dreifachen Tagesdosis der Kaninchen kein Ergebniss erzielen. Aber auch bei den letzteren selbst ist die Grösse der erforderlichen Gabe und die Zeit des Eintrittes der Wirkung eine sehr verschiedene. Am schnellsten soll eine ölige Lösung von Naphthalin wirken; dasselbe wurde ferner mit Paraffin, mit Glycerin und Zucker, mit Gummi arabic. gegeben, auch in Dampfform angewendet, ohne dass eine Gleichmässigkeit in dem Auftreten der toxischen Wirkungen erzielt werden konnte. Die folgende Aufstellung lehrt, wie verschieden auch hierbei die Ergebnisse der Thierversuche, wahrscheinlich nur auf Grund individueller, eigenartiger Verhältnisse ausfallen können.

Als Naphthalin-Augenveränderungen entstanden bei Kaninchen:

Nach	4 g pro Kilo, nur einmal gegeben,	ein vollständiger Staar.
„	3—4 g „ „ „ „ „	bei älteren Kaninchen nach sechs Stunden die ersten Anfänge der Linsentrübung.
„	2 g „ „ „ „ „	Flecke.
„	2 g „ „ „ „ „	in 10—16 Stunden weisse Plaques oder leuchtende Pünktchen.
„	2 g „ „ „ „ „	4—5 Tage lang gereicht, die Krystalle. Ein bis zwei Tage später begann die Cataract.
„	2 g „ „ „ „ „	durch wochenlang fortgesetzte Vergiftung Flecke.
„	1—2 g „ „ „ „ „	in 3—5 Tagen Kristalle.
„	1—2 g „ „ „ „ „	vier Wochen lang gereicht, ein reifer Staar.
„	1—2 g „ „ „ „ „	Staar in 3—20 Tagen.
„	1 g „ „ „ „ „	der Beginn der Veränderungen in drei bis fünf Tagen. Am elften Tage war die Linse undurchsichtig.

9. Augenstörungen durch Naphthalin beim Menschen.

Trotz der ausgedehnten innerlichen wie äusserlichen medicamentösen Anwendung liegt bisher nur eine Beobachtung vor, wo am menschlichen Auge ähnliche Veränderungen auftraten wie im Thierversuche.

Ein 36jähriger gesunder Pharmaceut mit vorzüglichem Sehvermögen erkrankte an Darmentzündung, wogegen Naphthalin 5,0 auf 200,0 Emulsio Ol. Ricini verordnet wurde. Er nahm davon stündlich in verschiedenen Mengen, bis nach 13 Stunden alles verbraucht war. Nach einer ruhigen Nacht erwachte er mit einem heftigen Schmerz in der Harnblase und bemerkte zugleich, dass sein Sehvermögen abgenommen hatte. Seit dem letzten Einnehmen der Arznei waren acht bis neun Stunden verflossen. Es stellte sich heraus, dass das Naphthalin nicht gereinigt war.

Bei der ersten Untersuchung[1]) waren die Pupillen weit und starr und reagirten träge.

$SR = {}^1/_{20}$, $SL = {}^1/_{30}$; Gläser corrigirten nicht.

Der Augenhintergrund war verschleiert, die Papillen bleich und die Gefässe normal. Bei Lupenbetrachtung erkannte man im Bereiche beider Pupillen auf dunkelblauem Grunde hellbläuliche und glitzernde Kügelchen in der ganzen Linse. Die Gebilde waren unregelmässig zerstreut, scharf umgrenzt und nur im Bereiche des vorderen Linsenpoles erkannte man zwei Figuren von Biscuitform. Zwischen den Kugeln war die Linse nicht getrübt.

Nach vier Wochen war die Sehschärfe die gleiche, aber die blaue Farbe der Cataract hatte abgenommen, und die Kügelchen hatten an Klarheit eingebüsst. Die Papillen waren nur in ihrer temporalen Hälfte abgeblasst und die Arterien enger geworden.

Der Kranke entzog sich seinem ersten Arzte und liess sich später von einem anderen behandeln, der folgendes feststellte:

Die Sehschärfe betrug beiderseits Fingerzählen in 1,5 m. Die Gesichtsfelder waren erheblich eingeengt (Fig. 75). Farben wurden präcise unterschieden. Die Pupillen waren mittelweit, von guter Reaction. Schon mit blossem Auge bemerkte man in denselben eine graue Färbung. Bei focaler Beleuchtung zeigten sich die Linsen getrübt durch eine Menge kleiner grauer Punkte. Mit dem Hornhautmikroskop sah man weisse Punkte und dazwischen eine diffuse Trübung von zart grauer Farbe. Die weisslichen Trübungen waren am zartesten und kleinsten um den Kern und nahmen nach dem Aequator an Dichte und Grösse zu, ohne ihn aber ganz zu erreichen. Die äusserste Zone von etwa 0,5 mm war vollkommen durchsichtig. Rechts war diese Zone etwas schmäler und zeigte einige zarte Streifen. Der Augenhintergrund wurde gesehen. Die Netzhaut erschien bleich und getrübt, die Gefässe verengt und die Papille temporal abgeblasst. In der Gegend der

Fig. 75.

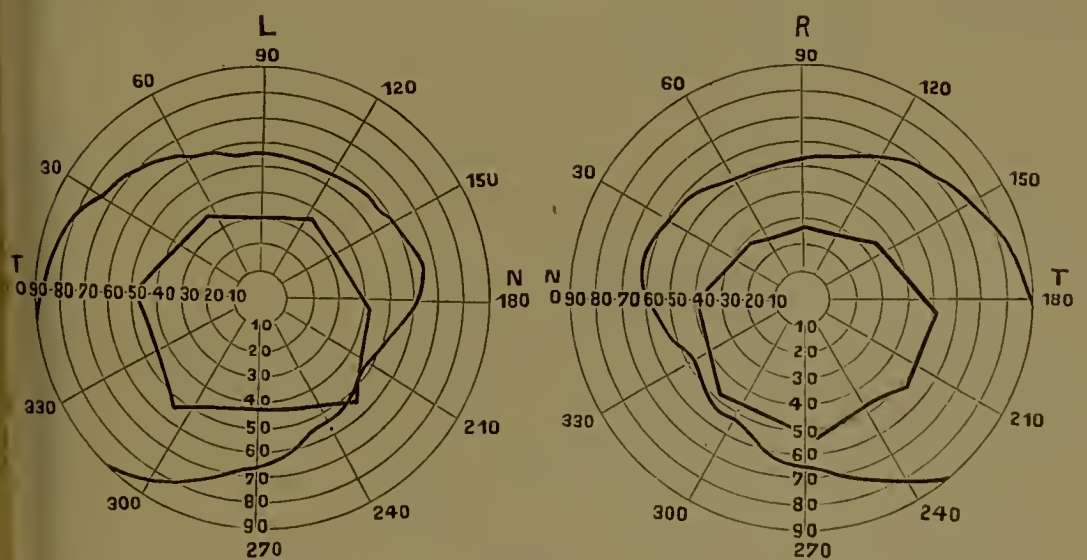

1) Schiele, Wochenschr. f. d. Therapie u. Hyg. d. Auges. 1902. No. 4. S. 25.

linken Macula fand sich ein kleiner unregelmässiger hellrother Fleck. Nephritis, Diabetes und Rhachitis waren auszuschliessen.

Es wurde mit Recht angenommen, dass das Naphthalin selbst und nicht etwaige Verunreinigungen die Ursache dieser Erkrankung gewesen seien. Das Verhalten des Gesichtsfeldes und der ophthalmoskopische Befund wurden als Erkrankung von Netzhaut und Sehnerv gedeutet, und die Extraction in Aussicht genommen[1]).

II. Naphthol.

Die Monohydroxyl-Naphtaline, das α- und β-Naphthol, stellen zweifellos für belebte Wesen, einschliesslich des Menschen, Gifte dar. Es wurde aber bereits ausgeführt[2]), dass sowohl die stärkere allgemeine Giftwirkung des α-Naphthol als die schwächere der β-Verbindung mit derjenigen des Naphthalin nicht übereinstimmen. Auch die erkennbaren materiellen Veränderungen, die am menschlichen und thierischen Auge durch arzneiliche äussere Anwendung des β-Naphthol entstanden[3]), können wir, trotz einer gewissen Aehnlichkeit, mit den durch Naphthalin hervorgerufenen nicht in eine Reihe stellen. Wir betrachten sie als Giftwirkungen sui generis.

Bei Kaninchen wurde durch Vergiftung mit kleinen Dosen von β-Naphthol Cataract und Retinitis beobachtet, gleichgültig ob das Mittel subcutan oder innerlich oder äusserlich in Salbenform angewendet wurde.

Die Veränderungen, die bei Menschen entstehen können, spiegeln die folgenden Beobachtungen wieder.

Ein 40jähriger Gärtner merkte seit sechs Monaten eine Abnahme des Sehvermögens des einzigen Auges, welches er besass, nachdem er das andere vor vielen Jahren durch eine Verletzung verloren hatte. Die Sehschärfe betrug $^{8}/_{36}$, bei Hyperm. 1,5. Im hinteren Cortex waren Trübungen; der Augenhintergrund war getäfelt, aber undeutlich zu sehen. Im Urin fand sich weder Eiweiss noch Zucker. Vor einem halben Jahre hatte der Mann eine leichte Augenentzündung, welche während der Behandlung eines Hautausschlages im Gesichte mit 3procentiger β-Naphtholsalbe entstanden war. Seitdem begann die Abnahme der Sehschärfe.

Ein elfjähriges Mädchen war schon einmal mit β-Naphtholsalbe wegen Kopfausschlag ohne Nachtheil behandelt worden. Die Sehschärfe war links nahezu $^{6}/_{6}$ mit $+1{,}5$ D, rechts $^{6}/_{8}$ mit $+0{,}5$ D. Die Refraction war links thatsächlich $+3{,}0$ D, rechts $+4{,}0$ D. Der Augenhintergrund war normal. Es bestand leichter Follicularkatarrh.

Nach einer erneuten Behandlung mit 10procentiger β-Naphtholsalbe, wobei täglich etwa 30 g Salbe auf die Kopfhaut verrieben wurden, zeigte sich am zehnten Tage ein glänzend weisser Punkt gleich unter der linken Macula. Nach zwei Tagen war

$$SL = {}^{6}/_{12},\ SR = {}^{6}/_{18}.$$

Zwei Tage später erkannte man rechts temporalwärts etwa 10 grauweisse

---

1) Lezenius, Klin. Monatsbl. f. Augenheilkunde. 1902. Bd. I. S. 129.

2) Vergl. Naphthalin S. 695.

3) van der Hoeve, Arch. f. Ophthalmol. Bd. LIII. Abth. 1.

Flecke; die Netzhaut war im Ganzen getrübt, die Gefässe verschleiert: an einer Stelle fanden sich Pigmentveränderungen. Naphthol wurde ausgesetzt. Nach fünf Tagen war die Trübung verschwunden und 14 Tage später war

$$SL = {}^{6}/_{12},\ SR = {}^{6}/_{18}.$$

Flecken und Pigmentirung waren noch vorhanden, ausserdem waren beiderseits Hunderte von kleinen, leicht pigmentirten Herden aufgetreten. Die Linsen waren klar geblieben.

Eine 21jährige Kranke wurde zwei Wochen lang mit 1procentiger Naphtholsalbe wegen Kopfausschlages behandelt. Augenbeschwerden waren nicht aufgetreten. Unmittelbar darauf wurde festgestellt:

$$SL = {}^{6}/_{8} \text{ bei } -1.0\ D,\ SR = \text{fast } {}^{6}/_{12},\ Emm.$$

Ophthalmoskopischer Befund: Leichte Netzhauttrübung. Rechts im hinteren Cortex vom innen unten nach dem Centrum war ein glasheller Streifen. Die Sehschärfe betrug nach 14 Tagen beiderseits $^{6}/_{8}$. Der Streifen war kaum noch sichtbar. Etwas oberhalb der rechten Macula zeigte sich ein glänzend weisser Punkt.

Bei der örtlichen Behandlung der Conjunctivitis granulosa mit β-Naphthol in Lösung (0,2:100,0) oder in Salbenform (0,1—0,3:30,0) erfolgt im Anfang für 10—20 Minuten eine starke Reaction, welche sich durch Röthe der Conjunctiva. Lidkrampf und heftige Schmerzen kundgiebt. Gelangt die Salbe an die Hornhaut so entsteht eine Keratitis.

Benzonaphthol.

Die durch Benzonaphthol veranlassten Störungen gehören wesentlich dem Naphthol zu, da die Substanz sich im Thierkörper in Benzoesäure und Naphthol spaltet. Hiermit stimmt auch eine Erfahrung am Menschen überein:

Eine Kranke hatte wegen eines Darmleidens 16 Wochen lang täglich 4 g Benzonaphthol eingenommen. Nach dieser Zeit ergab eine Augenuntersuchung

$$SL = {}^{6}/_{6},\ SR = \text{kaum } {}^{6}/_{8}.$$

Die Papillen waren hyperänisch, beide Netzhäute leicht getrübt und durchsetzt mit zahlreichen gelblichweissen Pünktchen, welche mit einigen dunkleren Streifen abwechselten[1]).

III. Secale cornutum.

Arzneiliche und noch mehr chronische ökonomische Vergiftungen mit Mutterkorn haben bisher reichlich oft auch Symptome seitens der Augen auftreten lassen, die zu den interessantesten auf dem ganzen Gebiete der Augenvergiftungen gehören. Ein reiches, für die Theorie fruchtbares Gebiet ist hier noch zu bearbeiten und verspricht Erfolg nicht nur durch Aufhellung mancher Eigenschaften des Mutterkorns, sondern auch der Genese gewisser Augenerkrankungen einschliesslich des Staars.

---

1) van der Hoeve, l. c.

Solche Erfolge werden freilich nur durch den experimentellen Gebrauch des frischen Mutterkorns selbst, oder aus ihm frisch bereiteter, zweckmässiger galenischer Präparate zu erzielen sein; denn die in den letzten Jahrzehnten dargestellten, als wirksame Bestandtheile des Mutterkorns bezeichneten Stoffe sind unserer Ueberzeugung nach nicht die in der Pflanze vorkommenden. Das labile Pilzmycelium zersetzt sich unter chemischen Eingriffen sehr leicht wie andere Eiweisskörper, ja, es zersetzt sich schon, wenn es längere Zeit dem Licht und der Luft ausgesetzt ist, zu Producten, denen nicht mehr die typischen früheren Wirkungen zukommen.

Typisch wirkt aber das Mutterkorn innerhalb derjenigen Breite, die man medicinisch bei der Verschiedenartigkeit der organisirten Lebewesen überhaupt verlangen kann, und das Typische der Wirkung verleugnet sich auch nicht auf dem Boden der Neben- beziehungsweise Giftwirkungen. Die acute Einwirkung des Mittels lässt biologische Differenzen auf Grund der individuellen oder Gattungs- oder Artverschiedenheit stärker hervortreten — die chronische verwischt aber die Toleranzmaxima und -Minima und lässt Vergiftungsbilder entstehen, die auch ophthalmologisch eine gewisse Constanz besitzen.

1. Der Zustand der Pupillen, der Augenmuskeln, der Conjunctiva und Cornea.

Schon in einem Berichte über eine Massenerkrankung an Ergotismus in den Jahren 1770 und 1771 wird hervorgehoben, dass, während viele Kranke von Gesichtsverdunkelung und anderen Sinnes- und Bewegungsstörungen heimgesucht wurden, andere, die in einer gelinderen Form erkrankten, als Augenstörung nur Pupillenerweiterung aufwiesen.

In der That ist die Pupillenerweiterung sowohl bei der acuten als auch der chronischen Mutterkornvergiftung ziemlich constant. Man wird wenige Vergiftungen finden, in denen irgend ein Symptom mit einer gleichen Regelmässigkeit erscheint wie dieses. Meistens verbindet es sich mit Schwachsichtigkeit oder Blindheit, ja, einmal wurde sogar angegeben, dass die Mydriasis jedesmal dann eintrat, wenn die in gewissen Intervallen erscheinende Blindheit einsetzte. Mit dem Schwinden des Ergotismus verengerten sich die Pupillen.

Selbst in Versuchen an Kaninchen und Hunden, denen ein Aufguss von Mutterkorn in eine Vene, oder das Pulver in den Magen gebracht wird, lässt sich die Erweiterung der Pupille erzeugen. Nur nach Einspritzung eines Infuses in die Carotis, wodurch alsbald Convulsionen erzeugt werden, erscheint während dieser und noch später eine starke Myosis, desgleichen ausnahmsweise auch nach Einbringen des Giftes in den Magen von Hunden.

Die Erweiterung betrifft meistens beide Augen gleichmässig. Nur ausnahmsweise werden die Pupillen als ungleich weit bezeichnet. Trotz der grossen, beinahe gesetzmässigen Häufigkeit der Mydriasis im acuten Krampfanfall und in den freien Intervallen kommen auch andere Pupillenzustände vor, und zwar mittelweite und verengte Pupillen.

Der Blick ist oft bei Kranken mit Ergotismus convulsivus stier; bei Thieren fehlt nach intravenöser oder stomachaler Vergiftung meistens die Lichtreaction.

Entzündliche Symptome an den Conjunctiven und Lidern wurden bisher selten bei Menschen-, häufiger bei Thiervergiftungen beobachtet; eitriger Ausfluss aus der Nase, oder auch ein Bedecktsein des Auges mit Eiter kam nach vielwöchentlicher Fütterung von Thieren mit Mutterkorn vor.

Eine Frau, die zur Fruchtabtreibung zwei Hände voll Mutterkorn verschluckt hatte, bekam Blutbrechen, Bluthamen, und an den Augenlidern und den Lippen bestanden Hämorrhagien.

Wegen einer Blutung nach einer Geburt bekam eine Frau wiederholt Dosen eines Secaleaufgusses; danach entstand ein collapsartiger Zustand mit Schwellung der Lider, Injection der Conjunctivalgefässe, der Lippen und des Schlundes, sowie starke Absonderung aus der Nase. Die Schwellung war so stark, als wäre sie durch einen Bienenstich erzeugt, und die geschwollenen Theile wurden livid. Auch allgemeine Nervenschmerzen bestanden. Am nächsten Tage schwanden die Symptome.

Das Mutterkorn kann auch die Augenmuskeln lähmen. Schon bei dem im Jahre 1736 in Böhmen und Schlesien aufgetretenen Ergotismus beobachtete man unter anderen bekannteren Symptomen auch Doppeltsehen. In mancher anderen Epidemie war das Gleiche der Fall. Unter 54 an Ergotismus Erkrankten erschien es viermal. Darunter handelte es sich um einen Knaben, der Contracturen hatte, und Doppeltsehen bekam, wenn die Contracturen nachliessen. Nebenher bestanden bei ihm periodische Blindheit und Taubheit. Bei einem anderen Kinde, das zeitweilig an Contracturen und asthmatischen Anfällen litt, standen die Augen in nach aussen schielender Stellung.

Auch Krampfbewegungen kommen unter diesem Einflusse an einem oder mehreren Augenmuskeln zu Stande. So erschienen bei einer an Ergotismus Erkrankten, trotz Fehlens von Contracturen Zuckungen der Mm. orbiculares palpebrarum. Andere Kranke wiesen convulsivische Bewegungen mehrerer Augenmuskeln auf, und bei Krämpfen anderer Körpermuskeln wurde mehrfach eine Verdrehung des Augapfels, oder ein nach innen Gerolltsein beider oder eines Bulbus festgestellt. Eine Wachtel, die während einiger Tage einen Aufguss von 12 g Mutterkorn auf 90 g Wasser bekommen hatte, wies ausser Taumeln, Hautbrand und Convulsionen auch „Zittern der Augen“ auf.

Bei sieben von 89 an Ergotismus Erkrankten bestand Nystagmus. Exophthalmus kommt ebenfalls vor.

Nur einmal wurde bisher bei einem körperlich verwahrlosten Mädchen, das in Folge von örtlichen Ernährungsstörungen an Anästhesie der Fingerspitzen, mehrfachen Panaritien sub ungue und Verlust einzelner Nägel litt, eine acute Iritis beobachtet[1]). Der ätiologische Zusammenhang derselben mit dem Ergotismus ist nicht erweisbar, aber auch nicht auszuschliessen.

Ob die Cornea Ernährungsstörungen durch Mutterkorn erfahren kann, ist bisher nicht ganz einwandsfrei festgestellt worden. Es giebt aber eine Beobachtung, die dies wahrscheinlich macht.

Eine Frau gab an, seit 14 Tagen auf dem rechten Auge schlecht zu sehen. Die Sehprüfung ergab an diesem Auge halbe, auf dem anderen

1) Menche, Deutsch. Arch. f. klin. Medic. 1883. Bd. XXXIII. S. 257.

volle Sehschärfe. In der Hornhaut des rechten Auges zeigte sich eine parenchymatöse, eigenthümlich streifenförmige Trübung von der Form eines breitbasigen Pterygiums, dessen Basis direct nach aussen, dessen Spitze gegenüber der Mitte der Pupille gelegen war. Die Trübung zeigte überall kleine Lücken, durch die rothes Licht zu erhalten war. Sonst war alles an dem Auge normal.

Als einziger Grund für diese Störung liess sich der Gebrauch des Extr. fluid. Secal. cornuti, von dem die Frau einige Tage vor Beginn der Menstruation drei Mal täglich 25 Tropfen genommen hatte, auffinden. Warme Umschläge wurden gemacht, durch die die Trübung abnahm. Ein erneutes Einnehmen von Extr. Secalis liess die Besserung schwinden und eine ausgedehntere Trübung wie zuvor entstehen. Warme Umschläge schufen wieder Besserung[1]).

Bei Bären wurde eine parenchymatöse Keratitis beobachtet, als deren Ursache der ziemlich hohe Ergotingehalt des denselben verfütterten Brodes ermittelt wurde[2]).

2. Die Sehschwäche durch Mutterkorn.

Schon im Jahre 1597 gab die medicinische Facultät von Marburg im Anschluss an eine, Hessen entvölkernde Endemie von Ergotismus, eine Beschreibung der Symptome heraus, in der als Rückbleibsel von der Erkrankung neben Taubheit auch eine Gesichtsverdunkelung angeführt wurde.

Während des in Westgothland im Jahre 1746 epidemisch herrschenden Ergotismus erschien neben Krämpfen und Taubheit auch Amblyopie.

Als Resultat der Beobachtung einer Epidemie in den Jahren 1770 und 1771 wird angegeben, dass bei einer Form des Ergotismus die Kranken ohne Vorboten mit Gesichtsverdunkelung und anderen Sinnes- und Motilitätsstörungen ergriffen werden. In gelinderen Formen war von Augenstörungen nur Pupillenerweiterung vorhanden.

Man verfolgte aber auch schon in alter Zeit den Verlauf solcher Sehstörungen genau. So wurde im Jahre 1774 mitgetheilt, dass ein Mädchen neun Monate lang an Ergotismus mit Krämpfen und damit verbunden auch an Amaurosis gelitten habe. Die letztere erschien, wenn die Krämpfe Hände und Füsse ergriffen hatten. Nach einigen Monaten trat spontan Heilung ein.

Die Erfahrungen, die man über den Ergotismus in reicher Zahl auch in Deutschland im 19. Jahrhundert sammeln konnte, gestatten jetzt, einige sichere Feststellungen über diese Sehstörungen zu formuliren.

Der chronische Ergotismus schafft bei vielen davon Befallenen meistens bei Vorhandensein von Krämpfen der verschiedensten Muskelgruppen, vorzugsweise der Flexoren, aber sicher auch ohne Krämpfe, entweder für eine gewisse Zeit, oder periodisch wiederkehrend, Amblyopie oder Amaurose auf einem oder beiden Augen in gleicher oder verschiedener Stärke. Unter 89 Fällen war die Sehschwäche in 22 Fällen erweisbar. Bei einigen Kranken war das Gesichtsfeld eingeschränkt. In fast allen Fällen erfolgte Wiederherstellung des Sehvermögens —

1) Hennicke, Wochenschr. f. d. Ther. d. Auges. 1902. No. 32. S. 250.

2) Hennicke, l. c.

wenigstens ist über etwaige Folgezustände bis auf die später zu erwähnende Cataract nichts bekannt geworden. Selten wurde bisher der Augenhintergrund während des Leidens untersucht. Ein mitgetheilter Befund war, dass die Retina sehr blass und ihre Gefässe während der Krämpfe verengt, nach dem Aufhören der Krämpfe aber Papille und Retina hyperämisch erschienen. Bei 89 Ergotisten fand sich der Augenhintergrund entweder normal, oder es bestand eine Retinalanämie. Einmal war der Augenhintergrund röthlich nüancirt und schmutzig-gelb gefärbt mit geringer Gefässfüllung[1]).

Die zur typischen Mutterkornwirkung gehörende allgemeine Gefässverengerung lässt sich, auch ohne dass Krämpfe vorhanden sind, am Augenhintergrund von Thieren in einem gewissen Wirkungsstadium nachweisen. Bei einer Katze zeigten sich z. B. nach subcutaner Beibringung von 0,6 g Ergotin nach 30 Minuten die Retinalarterien bis auf die Hälfte des normalen Calibers verengt, während die Venen unverändert waren. Nach 24 Stunden war der Zustand wieder normal. Auch bei Epileptikern kam diese Gefässverengerung dadurch zum Ausdruck, dass die bestehende venöse Congestion der Netzhaut und die Hyperämie der Papille abnahm[2]). Angeblich soll auch Papillentrübung und Netzhautödem bei Ergotisten vorkommen.

Ein ganz besonderes Interesse muss es erwecken, dass Thiere, vorzugsweise fleischfressende, durch chronische Vergiftung mit kleinen Mengen von Mutterkorn blind gemacht werden können.

Einer Hündin wurden drei Wochen lang täglich 30 g Mutterkorn in zwei oder drei Dosen in den Magen gebracht. Dadurch wurde das Gesicht merklich afficirt: wildes Starren und beim Annähern eines Fingers kein Blinzeln. In der vierten Woche erhielt das Thier täglich 45 g in drei Dosen. Die Augen wurden jetzt schwach und erkrankten catarrhalisch. Das Rückenmark schien erkrankt zu sein. In der fünften Woche war die Schwächung von Gesicht und Gehör sehr stark. In der siebenten Woche, einige Tage vor dem Tode, war das Gesicht völlig geschwunden. In der ganzen Zeit waren 1,6 kg des Giftes verbraucht worden.

Ein anderer Hund erhielt drei Wochen lang 15 g alle zwei Tage in drei Dosen, und von der vierten Woche an einen Tag um den anderen 24 g. Am Ende der sechsten Woche liess sich die Blindheit feststellen. Das Thier wankte direct auf Hindernisse zu, oder sass mit aufgehobenem Kopfe, den es beständig rings herumdrehte. Auch das Gehör war geschwunden. Die Pupillen waren gegen Licht unempfindlich. Es bestand eitriger Bindehautcatarrh. Am Ende der siebenten Woche war das Bewegungsvermögen aufgehoben, und auch noch der Geruch geschwunden. Der Tod erfolgte in der neunten Woche. Der Gesammtverbrauch an Mutterkorn betrug 690 g.

Die nicht unwichtige Frage nach der Ursache dieser Sehstörungen bei Menschen und Thieren lässt sich nicht sicher beantworten. Es machen es aber gewisse Umstände wahrscheinlich, dass es sich gewöhnlich um transitorische, functionelle Störungen an Opticus und Retina handelt, die beim Menschen auch acut eintreten können, also nicht vor-

1) Reformatzki und Bechterew, Neurol. Centralbl. 1892. S. 769.

2) Aldridge, West Rid. Lunat. Asyl. Rep. 1872. p. 344 u. Vol. 1. 1871. Ref. in: Ophthalm. Jahresber. 1872. S. 344 u. 1871. S. 322.

aussetzen lassen, dass tiefere Veränderungen im Gehirn ätiologisch verantwortlich zu machen seien, um so weniger, als die Sehstörungen ohne Störungen des Bewusstseins einsetzen und eine Zeit lang fortbestehen können.

Auf Grund der folgenden Beobachtung ist es indessen als sicher anzusehen, dass Secale cornutum auch eine Ophthalmoplegia interna und damit Sehstörungen erzeugen könne. So entstanden: Accommodationslähmung neben fast maximaler Mydriasis und Rothsehen, das wohl als Folge der Blendung durch die sehr stark erweiterte Pupille anzusehen ist.

Ein 30jähriger Mann nahm eine Zeit lang täglich zweimal je 0,2 g Extr. Secalis cornuti. Nach Verbrauch der ersten zehn Dosen bekam er Zittern in den Gliedern, nach Einnehmen von sechs weiteren traten Sehstörungen ein.

Er konnte des Morgens nur etwas unter Zuhülfenahme eines starken Convexglases lesen. Sehen in die Ferne ging normal vor sich, nur sahen alle Gegenstände feuerroth und verzerrt aus. Gegen Mittag besserte sich das Sehvermögen, und gegen 4 Uhr schwanden alle Beschwerden.

Als Begleiterscheinungen stellten sich ein: Schwindel, Ohnmachtsgefühl, Mattigkeit und Gliederzittern.

Befund: Mit + 0,5 sphär. bestand volle Sehschärfe. Die Pupillen waren fast maximal, reagirten jedoch. Die Accommodation war so gut wie aufgehoben. Accommodationsbreite = 2 D. Die äusseren Augenmuskeln waren intact, der Spiegelbefund normal, die Gefässe der Retina vielleicht etwas verengt, aber nur in physiologischer Breite[1]).

Vielleicht beruhte die folgende Erkrankung auf der gleichen Basis wie in der vorstehenden Beobachtung.

Eine Frau erhielt wegen einer starken Uterus-Blutung einen Theelöffel voll Fluid-Extract von Secale cornutum. Nach weniger als 40 Minuten fand man sie in einem halb ohnmächtigen Zustande. Das Gesicht war geschwollen, bleich und hatte einen ängstlichen Ausdruck; die Extremitäten waren ebenfalls geschwollen, der Puls unregelmässig.

Die Pupillen erschienen gleichmässig erweitert und das Sehen undeutlich. Erst nach 24 Stunden fingen die anderen Symptome an allmählich zu schwinden, während die Sehstörungen am letzten schwanden und mehrere Tage dauerten[2]).

Ein Arzt nahm 4 g Pulv. Secalis cornuti ein. Innerhalb einer Stunde erschienen allerlei Empfindungsstörungen, später ein schwindelartiges Gefühl. Kribbeln in den Fingerspitzen und eine Empfindung von Eingeschlafensein an den Ober- und Unterschenkeln. Noch am dritten und vierten Tage hielten diese Symptome an, und zu ihnen gesellten sich Abnahme des Gesichts und Gehörs. Die Augen lagen tief im Kopfe. Es erfolgte allmähliche Wiederherstellung.

Wie bei Menschen können auch bei Thieren in einem kurzen Zeitraume verabfolgte Mengen des Mutterkorns das Sehvermögen herabsetzen.

---

1) Schneider, Münch. med. Wochenschr. 1902. No. 39. S. 1620.

2) Hulme, Medical News. 1887, 5 Nov. p. 538.

Einem Hunde wurden 45 g Mutterkornpulver, in Wasser vertheilt, in den Magen gegossen. Motorische Störungen sowie Sopor folgten. Nach einigen Stunden trat Erholung ein, worauf die gleiche Dosis noch einmal eingeführt wurde. Am folgenden Tage bestand Gliederlähmung, Sopor, Blindheit und Taubheit. Es erfolgte Wiederherstellung.

Die beobachteten Gehörstörungen, vom Ohrensausen bis zur vollkommenen Taubheit, sprechen, wenn man das ganze Verhalten der Kranken berücksichtigt, für ein peripherisches Ergriffensein.

Wir glauben, gerade mit Rücksicht auf die Möglichkeit eines acuten Entstehens, dass nicht allein die Veränderungen der Gefässweite für die Sinnesstörungen verantwortlich gemacht werden können, sondern dass nebenher, ihrem Wesen nach freilich unbekannte Veränderungen an den Sinnesnerven hierbei eine Rolle spielen.

Zu den häufigsten weiteren Sehstörungen nach Mutterkorn-Gebrauch gehören die subjectiven Lichtempfindungen, die selten bei der acuten, häufiger bei der chronischen Vergiftung vorkommen, und sich als Blitze[1]) oder Flackern vor den Augen kundgeben. In einer Beobachtungsreihe trat das letztere 11 Mal bei 54 Kranken ein. Vielleicht deckt sich diese Störung mit der anderweitig als Gesichtshallucination bezeichneten.

3. Der Mutterkorn-Staar.

Bei verhältnissmässig nicht wenigen Ergotisten, die an Sehstörungen leiden, bildet sich im Anschluss an ihr mehr oder minder vollständig überstandenes Leiden eine Cataract — das speciell und allgemein biologisch interessanteste Phänomen in der ganzen Toxikologie des Mutterkorns.

Während einer im Jahre 1857 im südöstlichen Theile von Siebenbürgen herrschenden Epidemie von Ergotismus bei 288 Menschen beobachtete man seitens der Augen: Pupillenerweiterung und als Nachkrankheit bei den in höherem Grade Ergriffenen: Schwindel, Amblyopie oder selbst Amaurose, Schwerhörigkeit und schwere psychische Symptome. In dem der Epidemie folgenden Jahre fiel es zum ersten Male auf, dass sich verhältnissmässig viele jüngere, mit grauem Staar behaftete Kranke aus jenen Gegenden vorstellten. Die weitere Forschung ergab, dass sich die Cataract als Nachkrankheit des Ergotismus ziemlich oft einstellte. Von 23 solcher Staarkranken waren 15 weibliche und 8 männliche Individuen, und zwar 3 im Alter von 10—20 Jahren, 7 zwischen 20 und 30, und 3 zwischen 50 und 60 Jahren. Der Ergotismus hatte bei den so Erkrankten von sechs Wochen bis zu drei Monaten angehalten.

Fast in allen Fällen folgte auf die Kriebelkrankheit ein langwieriger, bei Manchen auch mit Schwindel und Ohrensausen verbundener Kopfschmerz, und nachdem sich dieser allmählich verloren hatte, oder selbst noch während des Bestehens desselben trat die allmähliche Erblindung eines, und bald darauf auch des anderen Auges auf.

Die Cataractbildung erfolgte stets sehr langsam und in allen Fällen

1) Moore, Bost. med. Journ. Vol. X. No. 19.

auf beiden Augen. Die Consistenz war in zwei Fällen hart, in zwölf Fällen weich und in neun Fällen halbweich.

Retina und Sehnerv schienen functionell nicht beeinträchtigt zu sein. Die Operation hatte in der Regel einen guten Erfolg[1]).

Feststellungen, wie die eben berichteten sind später recht häufig in anderen Weltgegenden gemacht worden.

Im Winter 1879—80 entstand eine starke Ergotismus-Epidemie im Gouvernement Wjätka (Glasow'scher Bezirk) und zwar ausschliesslich die convulsive Form, in keinem Falle die gangränöse. Im Anschlusse hieran kamen von 1881—1887 27 Kranke, und zwar 24 Frauen und 3 Männer mit Cataract in Behandlung. Viele von diesen hatten die Kriebelkrankheit in Form starker allgemeiner Krämpfe schon 2—3mal überstanden.

Das Alter der Erkrankten war:

In einem Falle	. .	17	Jahre
„ 6	Fällen	20—30	„
„ 14	„	30—40	„
„ 6	„	40—50	„

Die Linsentrübung war immer doppelseitig. Der Staar war von halbweicher Consistenz mit mehr oder weniger sclerosirtem Kern. Bei 13 Kranken wurde die Extraction an beiden Augen gemacht, bei 9 an einem. Glaskörpervorfall entstand viermal ohne Folgen[2]).

Nicht viel später, in den Jahren 1889—1890, wüthete im District von Nolinsk eine Ergotismus-Epidemie, die 2000 Menschen betraf, und bei der auch Cataract als Nachkrankheit vorkam. Bei 37 Kranken kamen Augenerkrankungen zur Beobachtung. Die Einen klagten über periodische, mehrmals täglich, oder wöchentlich, oder monatlich erscheinende Sehschwäche, ohne vollständige Blindheit, bei den anderen verschlechterte sich das Sehvermögen allmählich. Die Herabsetzung der Sehschärfe trat besonders während der Krampfanfälle hervor. In allen Fällen war die definitive Ursache der Herabsetzung der Sehschärfe eine Linsentrübung in Form einer rauchig grauen Cataract. Es wurde festgestellt, dass die letztere zu ihrer Ausbildung drei Monate bis zu einem Jahre braucht, bei Kindern zwei bis drei Monate, bei Leuten über 40 Jahre acht bis zwölf Monate. Farbe und Consistenz dieser Cataract bietet bei Individuen über 30 Jahre das Aussehen einer senilen dar. Vielleicht besteht sogar ein Einfluss des Mutterkorns auf den Glaskörper. Die Discission der halbweichen Mutterkorn-Cataract kann Rückfälle in den Ergotismus zu Wege bringen[3]).

In der Ergotismus-Erkrankung, die in den Jahren 1889—1891 im Wjätkaschen Gouvernement aufgetreten war, erkrankten von 89 Ergotisten 8 an Cataract[4]).

Schon in der ersten Mittheilung über den Zusammenhang von Staar

1) Meyer, Archiv f. Ophthalmologie. Bd. VIII. Abth. 2. 1862. S. 120.

2) Tepeljaschin, 3. Congr. der russischen Aerzte. Tagebl. S. 52. — Ophthalmol. Jahresber. 1889. S. 275.

3) Kortneff, Westnik Ophthalm. IX. 2. p. 114. — Archives d'Ophthalmol. 1893. T. XIII, p. 55.

4) Reformatzki u. Bechterew, l. c.

und Mutterkornvergiftung wurden zwei, auch später immer wieder discutirte Möglichkeiten für das Entstehen dieser Augenstörung hervorgehoben:

1. Die Störungen im Gefäss- und Nervencentrum (Ciliarnerven) und die dadurch beeinträchtigte Ernährung der Linse, und

2. Allgemeine Krämpfe, an denen die Augenmuskeln theilnehmen[1]) oder an denen sie unbetheiligt sind.

Merkwürdiger Weise ist für die letztere Aetiologie in neuerer Zeit eine gewisse Vorliebe hervorgetreten, wobei man sich auf die auch bei anderen Krampfzuständen, wie Epilepsie, Tetanie, Zahnkrämpfe auftretende Staarbildung berufen kann. Aber abgesehen davon, dass hier die Krämpfe als solche nicht die maassgebende Ursache zu sein scheinen, müssen wir diese Aetiologie für den Ergotinstaar so lange als irrig bezeichnen, als nicht der Nachweis geführt wird, dass auch andere chronische Krampfzustände durch Gifte das Gleiche erzeugen können. Solcher Zustände giebt es aber genug; wir erinnern z. B. an die Arsenikcontracturen, die Quecksilberkrämpfe u. A. m. Ausser der Gefässveränderung müssen auch hier noch gröbere Ernährungsstörungen, die direct oder durch Vermittelung von Nerven ausgelöst werden, an dem Entstehen der Cataract betheiligt sein. Die Veränderung der Gefässweite halten wir hierbei für das untergeordnete Moment.

Eine Cataract durch Mutterkornvergiftung experimentell zu erzeugen, gelang einem Untersucher nicht wegen des zu frühen Todes der Versuchsthiere. Es fanden sich aber nach subcutaner Einverleibung von Ergotinin Veränderungen am Pigmentepithel der Ciliarfortsätze, ähnlich wie bei der Naphthalinwirkung, nämlich blasige Auftreibung und Vacuolenbildung[2]).

Neuerdings wurde jedoch angegeben, dass es geglückt sei, durch chronische Secale-Vergiftung vier Mal den Staar bei Thieren (Hühnern, Kaninchen, Meerschweinchen, Katzen) zu erzeugen. Mehrfach zeigte sich Mydriasis mit fast vollständiger Aufhebung der Pupillarreaction. In einigen Augen fand sich glasige Entartung der Netzhautgefässe und Veränderungen in den Ganglienzellen, nämlich:

1. Verkleinerung der Nisslkörper.
2. Schwund derselben in der Zellenperipherie.
3. Vollständige Auflösung derselben im Protoplasma.
4. Undeutlichkeit der Kerne.
5. Vacuolenbildung im Protoplasma.
6. Schmelzung des Zellenprotoplasmas in der Peripherie.
7. Vollständige Zerstörung der Ganglienzelle.

Alle diese Veränderungen traten in verschiedenen Abstufungen ein[3]).

1) Meyer, l. c. S. 123.
2) Peters, Ophthalm. Gesellsch. Heidelberg 1902.
3) Orlow, Wratsch. 1902. No. 53.

IV. Salze.

a) Chlornatrium.

1. Der Kochsalzstaar.

Bringt man ausgeschnittene Frosch- oder Kaninchenlinsen in eine Kochsalzlösung, so entsteht eine Linsentrübung, die durch Behandeln mit Wasser wieder zum Verschwinden gebracht werden kann.

Führt man einem Frosche von etwa 30 g Gewicht etwa 0,2—0,4 g Chlornatrium unter die Haut oder in den Mastdarm ein, so bemerkt man nach ganz kurzer Zeit an seinen Augen ein Hervorwölbung der Cornea mit Vermehrung des Humor aqueus und früher oder später eine Trübung der Linse, welche bald an der vorderen, bald an der hinteren Wand beginnt. Diese Trübung nimmt zu, je mehr die allgemeinen Lebensthätigkeiten des Thieres sinken und steigert sich derart, dass die Linse zuletzt ein hell aschgraues Ansehen erhält. Daneben können Sensibilitäts- und Motilitätsstörungen bestehen[1]).

Die Injection in den Rückenlymphsack der Frösche ruft natürlich die gleichen Veränderungen hervor. Die folgende Aufstellung lässt die Dosen und die Zeit ihrer Wirkung genauer erkennen.

Injicirt wurde eine Salzlösung vom spec. Gew. 1150. Es erzeugten davon:

8—12 g Tetanus, dann Gliederlähmung und in weniger als einer Stunde doppelte Cataract,
6 g mit demselben Erfolge aber langsamer,
4 g Cataract vor dem nach zwei Stunden erfolgenden Tode,
2 g Cataract vor dem in etwa drei Stunden erfolgenden Tode.

Die Injection einer Salzlösung von 1050 spec. Gew. erzeugte zu
4 g Cataract in drei Stunden. Die Haut des Thieres war wie Pergament.

Bei den Fröschen beginnt die Trübung bald an der hinteren, bald an der vorderen, bald an der seitlichen Wand und kann bis in die tieferen Linsenschichten reichen. An der vorderen Wand nimmt man bald eine dreitheilige, bald eine länglich ovale Figur wahr, welche in der Mitte weniger weisslich, von einem hellen Rande umgeben ist. An der vorderen Wand ist diese Figur senkrecht, an der hinteren horizontal. Man kann die Trübung an der vorderen Wand sehr leicht wahrnehmen, wenn man die Fläche dieser Wand in eine Horizontale zu seiner Schaxe bringt. Von der Vermehrung des Humor aqueus und der Hervorwölbung der Cornea überzeugt man sich dadurch, dass man bei Bestehen der letzteren die Farbenstrahlen von der Haut des Unterkiefers durch die Hornhaut hindurch in sein Auge empfängt, was im Normalzustande niemals der Fall ist.

Andere Beobachtungen ergaben, dass nach Einbringen von Chlornatrium in Substanz in den Rückenlymphsack der Frösche die Linsentrübung am Aequator beginnt und von dort nach hinten und

1) Kunde, Zeitschr. f. wiss. Zoologie. 1857. Bd. VIII. S. 473.

vorn übergreift. Sie blieb bis zum Tode, welcher unter hochgradigem Oedem erfolgte, ganz oberflächlich, um dann in die Tiefe zu greifen[1]).

Bisweilen sieht die Linse bei Fröschen wie gekocht aus. Wir selbst haben mehrfach diesen Eindruck gehabt.

Wird Kochsalz in Substanz oder mit Wasser zu einem dicken Kristallbrei angerührt, unter die Nickhaut eines Frosches gebracht und dasselbe jedesmal erneuert, sobald es aus dem Bindehautsacke verschwunden ist, so sieht man nach wenigen Minuten eine beginnende Linsentrübung. Nach 10—15 Minuten erscheint bei vollkommen durchsichtiger Hornhaut der sichtbare Theil der Linse milchweiss getrübt, und nach der Extraction ergiebt sich, dass die Trübung die ganze Linsenoberfläche befallen hat[2]).

Injicirt man eine zehnprocentige Salzlösung in die vordere Kammer von jungen Katzen, so zeigt sich ein vertikaler Streifen im Centrum, von dem horizontale nach beiden Seiten abgehen. Die peripherischen Theile werden durch die Iris geschützt, so dass die Trübung sich nur im Pupillargebiet entwickelt, wo sie ganz oberflächlich bleibt. Sie kann in wenigen Tagen oder Wochen schwinden. Die Hornhaut trübt sich, indem das stark veränderte Epithel der Membrana Descemetii das Eindringen des Kammerwassers gestattet. Auch beim lebenden Salzfrosche tritt dies allmählich ein[3]).

Auch bei Warmblütern lässt sich als resorptive Wirkung der Salzstaar erzeugen.

Einer jungen Katze von 564 g Gewicht brachte man 2 g Steinsalz in den Magen. Nach drei Stunden war das Thier todt. Während dieser Zeit hatte sich eine Trübung der Linse ausgebildet, welche auf ihrer Oberfläche die bekannte dreigetheilte Figur sehen liess. Der Humor aqueus war vermehrt. Die Iris war nach zwei Stunden so gelähmt, dass auch der hellste Sonnenschein keine Reaction mehr auslöste.

Zwei anderen jungen Katzen, jede zwölf Tage alt, wurde je 1 g Steinsalz in das Rectum gebracht und dieses unterbunden. Nach zwei Stunden hatte sich bereits Cataract auf beiden Augen ausgebildet.

Bei der Untersuchung solcher Linsen zeigen sich nur die ganz oberflächlichen Schichten getrübt und zwar am stärksten in der nächsten Nähe der Ciliarfortsätze. Der Beginn der Trübung wurde an dem spurweisen Erscheinen der dreigetheilten Figur an der vorderen Wand erkannt.

Wie junge Katzen so reagiren auch junge Hunde auf Chlornatrium mit einem Salzstaar.

Es wurden nur Hunde und Katzen benutzt, welche drei bis sechs Monate alt waren — bei jüngeren Thieren trübt sich die Linse schon durch das Herausnehmen aus dem Auge. Das Salz wurde zu 10, bis 15, bis 20 g eingegeben in zehnprocentiger Lösung oder in Gelatinekapseln. Alsdann zeigt sich nach vier bis fünf Stunden eine ausgedehnte Trübung der hinteren Corticalis, die rasch fortschreitet. Die Rückbildung lässt sich nicht beobachten, weil die Thiere bald zu Grunde gehen.

---

1) Deutschmann, Arch. f. Ophthalm. Bd. XXIII. Abth. 3.
2) Heubel, Arch. f. die ges. Physiol. Bd. XX.
3) Deutschmann, l. c.

Die Trübung geht von der dicht hinter dem Aequator liegenden hinteren Trübungszone aus, überzieht schnell den ganzen hinteren Cortex und lässt nur einen dreistrahligen Stern am hinteren Linsenpol frei. Im Anfange erscheint sie strahlig. Die vorderen Theile bleiben klar, wenn nicht ausnahmsweise die hintere Trübung etwas über den Aequator übergreift. In einzelnen Fällen zeigten sich helle Bänder am hinteren Cortex, ähnlich wie bei Naphthalinstaar[1]).

An älteren Thieren kann man ebenfalls den Salzstaar erzeugen durch Injection der Lösung in die Jugularvene, doch beginnt er erst, wenn das Thier dem Tode nahe ist[2]).

Es gelang bisher nicht bei Kaninchen den Salzstaar hervorzurufen. Sie bekommen nur Irislähmung. Bringt man aber eine letale Dosis in die Carotis communis, oder auch in den Magen, so kann man wenige Minuten nach dem Tode eine Linsentrübung sich entwickeln sehen[3]).

Die mikroskopische Untersuchung der cataractösen Linsen bei Fröschen und Katzen ergiebt, dass sich in und zwischen den Linsenfasern Vacuolen gebildet haben, die eine Flüssigkeit einschliessen, welche einen anderen Lichtbrechungscoefficienten hat, als die Substanz der Linsenfasern selbst[4]). Bei längerem Bestehen des Zustandes scheinen die Linsenfasern in eine Menge kleiner Körnchen und Kügelchen zu zerfallen[5]). Die Zellenwände des Kapselepithels werden an der dem lebenden Thier entnommenen Linse allmählich unsichtbar, und zwischen den Vacuolen findet man als Rest der Zellsubstanz eine feinkörnige Masse[6]).

In wie weit bei Menschen die übermässige Aufnahme von Chlornatrium die Linse schädigen kann, lässt sich bei dem Mangel an positiven Angaben nicht einmal vermuthen. Dass die Möglichkeit einer Augenschädigung vorliegt, scheint uns zweifellos, besonders wenn wir an die Kochsalzvergiftungen von grossen Thieren, wie Rindern, Schweinen u. s. w. denken. Mehrfach ist von solchen ausdrücklich angegeben worden, dass sie entweder erweiterte und reactionslose Pupillen dadurch bekommen hätten, oder dass sie blind geworden wären. In manchen Fällen, in denen die Amaurose nicht ausdrücklich erwähnt wird, kann man sie aus den berichteten Symptomen, z. B. dem Anstossen des Kopfes an die Wand erschliessen. Leider liegen Untersuchungen über den Grund der Sehstörungen in solchen Fällen nicht vor.

Bei gewissen Graden des Salzstaars ist eine Aufhellung möglich, und zwar

1. beim lebenden Thiere, das schon viel Wasser verloren, durch Zufuhr von Wasser,

2. beim lebenden Thiere, das noch nicht zu viel Wasser verloren, ohne jedes Zuthun,

3. beim todten Thiere, indem man die Linse mit Wasser behandelt und

1) Magnus, Arch. f. Ophthalm. Bd. XXXVI. Abth. 4.
2) Heubel, l. c.
3) Heubel, l. c.
4) Kunde, l. c.
5) Magnus, l. c.
6) Deutschmann, l. c.

4. beim todten Thiere, indem man den Kopf desselben unter eine Glasglocke bringt[1]).

Selbst weitgehende cataractöse Linsenveränderungen sah man nach einem 53 stündigen Aufenthalte der kranken Frösche in Wasser wieder schwinden. Ja, es gelingt sogar, bei Fröschen abwechselnd eine Cataract entstehen und verschwinden zu lassen.

Der Hauptgrund der Linsentrübung ist in der durch die Salzwirkung zu Stande kommenden Wasserverschiebung in der Linse zu suchen. Die Isotonie des Kammerwassers muss durch das Eindringen der Kochsalzlösung, die eine ganz andere moleculare Concentration hat, aufhören, und vorerst in der Linsenkapsel, späterhin auch in tieferen Schichten der Linse der Gleichgewichtszustand in dem Salz- und Wasserwechsel gestört werden.

Das Gewebe wird wasserärmer und salzreicher. Schon dadurch allein liesse sich die Linsentrübung erklären; denn aus anderen Erfahrungen wissen wir, dass die Verarmung an Wasser in Geweben auch einen vermehrten Zerfall seines Eiweisses zur Folge hat. Bei der Linse mit ihrem Wassergehalt von ca. 60 pCt. muss dies besonders leicht zu Stande kommen. Ob das Membranin, jener eigenthümliche Proteinstoff der Linsenkapsel oder die beiden leicht löslichen, als Kristalline bezeichneten Körper der Linse leichter als andere Eiweisskörper zerfallen, lässt sich nicht feststellen — aber eine solche Annahme ist nicht einmal erforderlich, ebenso wenig wie eine weitere mögliche, dass die bei der Erzeugung des Salzstaares reichlich sich bildenden Dissociationsproducte des Chlornatriums, vorzugsweise die Chlor-Ionen als solche wirken oder irgend eine neue und nicht wie das Kochsalz nur physikalisch, sondern auch chemisch wirkende Verbindung eingehen.

Man kann somit die Salztrübung der Linse als eine Folge von Wasserentziehung und dadurch gestörten Eiweiss-Chemismus auffassen.

Noch eine andere Anschauung ist möglich, die von Michel vertreten wird. Nach ihr soll neben der Wasserentziehung noch die Bildung neuer chemischer Verbindungen schädigend wirken. Die entstandene Trübung, welche das Innerste des Kernes immer frei liess, verhielt sich ähnlich wie die durch Kälteeinwirkung erzeugbare, indem sie durch höhere Temperaturen sich unter Wasserabgabe wieder aufhellte. Die Wirkung der Wasserentziehung zeigt sich nach Einlegen in Glycerin. Hier entsteht keine Trübung, vielmehr hellt sich die bei jungen Thieren vorhandene natürliche centrale Trübung auf unter zunehmender Verhärtung, ähnlich wie bei langsam sich steigernder trockener Wärme (15°—65°). Durch Einlegen in Wasser lässt sich alsdann die centrale Trübung wieder hervorrufen. Hieraus wurde geschlossen, dass auch bei der Kochsalztrübung die Wasserentziehung nicht das Maassgebende sei. Es handele sich zugleich um die Entstehung neuer Verbindungen zwischen den in den Linsenfasern enthaltenen Eiweisssubstanzen und dem ausserhalb derselben gelegenen Fette[2]).

1) Kunde, l. c.

2) J. Michel, Ueber natürliche und künstliche Linsentrübung, Festschrift zur Feier des 300jährigen Bestehens der Universität Würzburg. 1882.

2. Anderweitige Wirkungen des Kochsalzes.

Bringt man eine sterilisirte physiologische Kochsalzlösung in die Hornhaut von Kaninchen, so wird erst nach $17^1/_2$ Stunden eine beträchtlichere Leukocytose in der Nähe der Wunde beobachtet. Zwei Tage nach der Operation wird sie am stärksten. Zwischen den einzelnen Leukocytenhaufen kommen leukocytenfreie Stellen vor. Die in die Hornhaut eingewanderten Leukocyten sind polynucleär.

Nach drei Stunden findet man die Conjunctivalzellen um die Wunde geschwollen. Die Schwellung nimmt weiterhin zu und nach 48 bis 72 Stunden weisen mehrere von ihnen einen grossen Kern im Protoplasma auf. Karyokinese trifft man häufig an den geschwollenen Zellen, ebenso Mitosen[1]).

Die subconjunctivalen Kochsalzinjectionen, die zur Erzeugung von Diffussionsströmen Verwendung gefunden und die subconjunctivalen Sublimatinjectionen verdrängt haben, erwiesen sich als unschädlich, sowohl wenn man Lösungen von 2 pCt. bei Hornhautprocessen als auch wenn man solche von 4 und 10 pCt. bei Erkrankungen der inneren Theile des Auges, Chorioiditis, Glaskörperleiden und Netzhautablösung[2]) in einer Menge von einer Pravaz'schen Spritze einmal täglich gebrauchte. Der Schmerz ist nach gehöriger Anästhesirung der Bindehaut mit einer Cocainlösung von 2 pCt. unerheblich; leichte conjunctivale Reizzustände verschwinden immer sehr bald. Erst nach 40—60 Injectionen wird das Auge durch Entzündung der Conjunctiva bulbi schmerzhaft; nach Aussetzen der Injectionen geht dies schnell zurück. Die Conjunctiva sollte auf der Unterlage verschieblich bleiben und Verwachsungen des Subconjunctivalraumes sich nie nachweisen lassen, ebenso nicht gangränöse Herde. In seltenen Fällen wurden nur leichte conjunctivale Reizung und Ecchymosen beobachtet, die ein zeitweises Aussetzen erheischten.

Aber auch hier tritt die alte Erfahrung in ihr Recht, dass über die Möglichkeit einer Schädigung des Menschen durch ein Medicament erst eine sehr lange Zeit und viele Einzelversuche entscheiden können: denn neuere Beobachtungen stellen fest, dass nach 5—10 procentigen Kochsalzinjectionen in den Subconjunctivalraum als Schädigungen vorkommen können: Verwachsungen zwischen Conjunctiva bulbi und Sclera, sowie partielle Gangrän der Conjunctiva und vorübergehende Veränderungen an Hornhaut und Linse[3]).

Ein 18 jähriges Dienstmädchen bekam wegen einer schweren Keratitis parenchymatosa beider Augen beiderseits subconjunctivale Kochsalzinjectionen von 2,5—5 pCt. Das Einbringen von Dioninpulver in den Bindehautsack erzeugte nicht die übliche Reaction. Die Conjunctiva bulbi wurde nur leicht ödematös. Das Ausbleiben der starken Chemosis wurde durch Adhärenzen zwischen Conjunctiva bulbi und Sclera bedingt, welche sich auf dem gerötheten Untergrunde als weisse lineare Narben erkennen liessen.

---

1) Liakhovetsky, Archives des Sciences biolog. T. IV. p. 41.

2) Bei Netzhautablösung wurden auch 20—33 pCt. starke Lösungen verwendet.

3) Alexander, Arch. f. Augenheilk. Bd. XLIX. 1904. S. 307.

Grösseren Schaden verursachten die subconjunctivalen Kochsalzeinspritzungen bei einem Kranken:

Ein 29jähriger Kaufmann wies bei der Untersuchung den folgenden Zustand auf: Das linke Auge war völlig reizfrei, stand in Schielstellung nach aussen und oben und erkannte Finger in ca. 2 m bei excentrischer Fixation. Ophthalmoskopisch sah man zahlreiche Herde in der Chorioidea, theils rein atrophisch, theils mit Pigmentanhäufung. Ein etwa papillengrosser Herd von fast rein weisser Farbe mit Pigmentumsäumung nahm die Maculargegend ein. Dem entsprach ein grösseres centrales Scotom. Das rechte Auge zeigte zarte pericorneale Injection. Unterhalb des Limbus befand sich eine circumscripte, stärker injicirte Partie; der düstere Farbenton wies bereits auf eine intraoculare Erkrankung hin. Mit dem Augenspiegel erkannte man diffuse feine Glaskörpertrübungen (auch einzelne kleine Flocken waren vorhanden), ferner constatirte man ganz peripher unten fünf frische Aderhautherde bis zu Stecknadelkopfgrösse.

Sehschärfe = $^6/_{12}$ + 0,5 cyl. Links $^6/_8$. Nieden 0,4 bis 30 cm.

Man verordnete anfangs Aspirin und Schwitzkur, später Jodkali und Einreibungen mit Ung. cinereum und local: Atropin, warme Umschläge und Schutzbrille. Da der Kranke sehr über nervöse Beschwerden klagte (Aufregungszustände), mussten Jodkali und Einreibungen bald fortgelassen werden. Am 8. Mai wurde unter Cocaïnanästhesie eine 5procentige Kochsalzeinspritzung gemacht, die gut vertragen wurde. Der Reizzustand war schon am folgenden Tage verschwunden. Da auch eine subjective Besserung angegeben wurde, wiederholte man in der nächsten Woche den kleinen Eingriff. Man injicirte diesmal aber 1 ccm einer 10procentigen Kochsalzlösung, die vorher sterilisirt wurde. Ungefähr fünf Stunden später klagte der Kranke, der sehr aufgeregt war, über heftige Schmerzen im Auge und Kopf. Der feuchte Verband wurde entfernt; am Auge war, von der artificiellen Injection und Schwellung abgesehen, nichts Besonderes zu constatiren. Es wurden kühle Umschläge und Antipyrin verordnet.

Am folgenden Tage klagte der Kranke über heftige Schmerzen im Auge. Die Reizerscheinungen, die man am Abend zuvor als natürliche Folge der vor einigen Stunden gemachten Injection angesehen hatte, waren nicht verschwunden; die Conjunctiva bulbi war im Gegentheil in noch grösserem Umfange und in stärkerem Maasse entzündet. Das Auge war lichtscheu und thränte stark. Die Beschwerden wurden im Laufe dieses und des folgenden Tages noch grösser.

Am 19. Mai, also vier Tage nach der Injection war die Conjunctiva bulbi — fast ausschliesslich in der unteren Hälfte — chemotisch geschwollen; in grösserer Ausdehnung zeigte sie eine schmutzig blaue Verfärbung, so dass das Eintreten einer Gangrän schon vorauszusehen war. Um die durch die Spannung bedingten Beschwerden zu mindern, machte man mit Scheerenschlägen kleine Incisionen in die Conjunctiva und constatirte dabei, dass die Bindehaut stark sulzig infiltrirt war. Ihre Verfärbung wurde immer intensiver und am 21. war ein Stück der Conjunctiva nekrotisch in einem Umfange von 13 mm Länge und 5 mm Breite. Der obere Rand der grangränösen Partie reichte bis an den oberen Limbus corneae.

Am 21. schien die ernste Situation noch complicirter zu werden. Der Kranke gab an, jetzt viel schlechter sehen zu können. Es zeigte sich, dass nunmehr auch die Hornhaut in Mitleidenschaft gezogen war. Während nämlich der grösste Theil ihrer Oberfläche keine Veränderungen nachweisen liess, sondern vollkommen glatt und klar spiegelte, sah das untere Drittel, welches an die nekrotische Conjunctiva grenzte, wie „chagrinirt“ aus. Der Spiegelreflex war uneben, dabei war ein Substanzverlust nicht nachzuweisen. Nach Fluoresceineinträufelung constatirte man mit der Lupe in diesem Bezirke zahlreiche feine grün gefärbte Punkte und Pünktchen, die

subepithelial zu liegen schienen. Da man nun das Auftreten einer ulcerösen Keratitis befürchtete, wurde ein hydropathischer Verband angelegt, während zuvor nur Umschläge gemacht worden waren. Am folgenden Tage waren zwar die Schmerzen geringer, die Sehstörung war dagegen stärker geworden. Sehschärfe = $^6/_{60}$—$^6/_{36}$. Dabei war die Hornhautbeschaffenheit eher besser zu nennen.

Bei maximaler Mydriasis — die Pupille reagirte auf Atropin-Cocaïn recht gut — war auch die Ursache für die verminderte Sehkraft leicht festzustellen. Beim blossen Hineinleuchten erhielt man von der Linse jenen eigenthümlichen, unregelmässigen Reflex, den man als Vorläufer der Staarbildung kennt. Untersuchte man mit dem Lupenspiegel (+11 D), so entdeckte man zwei Streifentrübungen, die den vordersten Linsenpartien angehörten und vielleicht Faltungen der Kapsel darstellten. Der eine Streifen zeigte einen fast horizontalen Verlauf, während der andere, in der oberen Linsenhälfte gelegen, mehr schräg verlief und mit dem ersten einen spitzen Winkel bildete. Der Glaskörper war klarer; es schien also auf die Trübungen die Kochsalzinjection günstig eingewirkt zu haben. Wider Erwarten änderte sich aber das ernste Bild in den nächsten Tagen wesentlich zum Besseren. Die Reizerscheinungen (Thränen, Lichtscheu etc.) wurden geringer, der Hornhautprocess wurde rückgängig, am 26. spiegelte die Cornea in dem betreffenden Bezirke ebenso klar wie an den übrigen Stellen; die Fluoresceinfärbung fiel negativ aus und auch die Veränderungen an der Linse schwanden allmählich, und waren am 28. Mai überhaupt nicht mehr nachweisbar. Dementsprechend konnte der Kranke auch wieder besser sehen. Sehschärfe = $^6/_8$ (mit + 0,5 cyl. L). Die nekrotische Partie der Conjunctiva bulbi hatte sich inzwischen abgestossen, der Defect kam dann in der Folgezeit unter Narbenbildung zur Heilung.

Der letzte Befund (August 1903) lautet: Die Augapfelbindehaut ist in dem früher erkrankt gewesenen Abschnitte noch mässig geröthet und weist einige Narbenstreifen auf. Hornhaut und Linse sind klar. Im Glaskörper erkennt man mit Lupenspiegel noch feine Trübungen. In der Chorioidea unten peripher befinden sich mehrere atrophische Herde, neue sind nicht nachzuweisen. Sehschärfe (+ 0,5 cyl. L) $^6/_8$—$^6/_6$. Subconjunctivale Injectionen sind bei dem Kranken seitdem nicht mehr gemacht worden.

In einem dritten Falle wurden wegen myopischer Netzhautablösung fünfprocentige Kochsalzlösungen mit Acoinzusatz subconjunctival injicirt. Am dritten bis vierten Tage nach der vierten, sechsten, achten und neunten Einspritzung stellte man beim Durchleuchten Trübungen der Linse eigenthümlicher Art, „wie die mikroskopischen Contouren des Wasserdampfes, stellenweise Fasergewirr“ fest. Auch an der Hornhaut erkannte man beim Durchleuchten Trübungen[1]).

b) Anderweitige Staar erzeugende Stoffe.

Es lag nahe, im Anschluss an die Beobachtungen der Linsentrübung durch Kochsalz und Zucker andere wasserentziehende Stoffe ebenfalls daraufhin zu prüfen.

Salpetersaures Natron erzeugt Cataract wie Kochsalz und eine solche Linse verhält sich auch gegenüber von Wasser wie die Kochsalz-

1) Alexander, l. c. S. 313 (Fall von Neuburger).

Linse. Unverständlich ist, weswegen **Kalium nitricum**, wie angegeben wird, keine Cataract erzeugt.

Schwefelsaures Natrium macht regelmässig bei Fröschen Cataract, sei es unter die Haut oder in die Bauchhöhle injicirt worden. Man muss es aber in drei bis fünf Mal grösserer Dosis als Chlornatrium geben, weil seine Affinität zum Wasser ungleich schwächer ist.

Durch subcutane Injection wurde ferner Linsentrübung bei Fröschen hervorgerufen mit folgenden Natriumsalzen: **Chlorsaurem, weinschwefelsaurem, unterschwefligsaurem, weinsaurem, kohlensaurem, doppeltkohlensaurem Natrium und Bromnatrium.** Ohne Einfluss blieben **Jodnatrium, phosphorsaures, doppeltborsaures, essigsaures und salicylsaures Natrium.**

Die Wirkung ist bei allen geringer als bei Chlornatrium und entspricht etwa der obigen Reihenfolge.

Es wird angenommen, dass Natriumsalze sich leichter in grösserer Menge im Blute anhäufen können, als z. B. Kaliumsalze und daher auch leichter auf bestimmte Gewebe einwirken. Ferner sättigten sie sich langsam mit Wasser und seien daher nach Uebergang in das Auge noch wirksam.

Durch Einstreichen in Substanz oder in Form eines dicken Breies in den Conjunctivalsack eines Frosches, in derselben Weise wie dies oben bei Chlornatrium beschrieben wurde, liess sich durch folgende Stoffe Linsentrübung hervorrufen:

Jodnatrium, Bromnatrium, salpetersaures, chlorsaures, schwefelsaures, weinschwefelsaures, unterschwefligsaures, kohlensaures, doppeltkohlensaures, phosphorsaures, weinsaures, essigsaures, salicylsaures Natrium, Natrium-Kaliumtartrat, Chlorkalium, Jodkalium, Bromkalium, salpetersaures, chlorsaures, neutrales schwefelsaures, oxalsaures, essigsaures Kalium, Brechweinstein, Ferrocyankalium, Chlorammonium, oxalsaures Ammonium, Chlorbarium, Chlorcalcium, Chlorstrontium, Chlormagnesium, schwefelsaures Magnesium, Harnstoff.

Es lässt sich nachweisen, dass solche Linsen einen geringeren Wassergehalt haben, als normale; der Verlust betrug 3—4 pCt., und zeigte sich um so grösser, je stärker die erreichte Trübung war.

Phosphorsäure, Wein- und Oxalsäure wirken, in derselben Weise angewendet, sehr langsam. Die erstere bedingt aber eine sehr hochgradige, bis in die Tiefe gehende Trübung mit feiner, radiärer Streifung, zumal am vorderen Pole.

Chloralhydrat macht schnell Linsentrübung, aber noch vorher eine oberflächliche Hornhauttrübung.

Sehr langsam wirken **die Salze der schweren Metalle**; das **schwefelsaure Kupfer** blieb sogar bei stundenlanger Einwirkung ohne Einfluss auf die Linse.

Eine Trübung durch solche Salze, durch Phosphorsäure und Chloralhydrat, wird durch Einlegen der Linse in Wasser nicht wieder aufgehellt. Es handelt sich hier um tiefer gehende chemische Veränderungen, da diese Stoffe eine grössere Affinität zu den Körperbestandtheilen besitzen.

Die zur Erzeugung der Trübung erforderliche Zeit ist bei den einzelnen Stoffen sehr verschieden. Im Allgemeinen hängt die Intensität der Wirkung ab von dem Diffusionsvermögen und der Affinität der betreffenden Salze zum Wasser. Schnell wirken: Chlorkalium, Bromkalium, Jodkalium, salpetersaures Kalium, die entsprechenden Natriumverbindungen, Chlorcalcium, oxalsaures Kalium, langsamer und zum Theil unvollständig: schwefelsaures Magnesium und Natrium, phosphorsaures, kohlensaures und doppeltkohlensaures Natrium, Ferrocyankalium, Harnstoff.

Nach längerer Einwirkung der Salze trat auch Trübung, Verschwärung und Perforation der Hornhaut ein[1]).

Bei Kaninchen lässt sich ebenfalls durch Einstreichen von Salzen wie Chlornatrium, Chlor- und Bromkalium, Chlorcalcium, in den Bindehautsack Linsentrübung hervorrufen. Dieselbe beginnt nach 15—20 Minuten, scheint sich aber fast stets auf den vorderen Linsenpol zu beschränken. Dabei zeigt sich Injection und Schwellung der Lidschleimhaut, oberflächliche Hornhauttrübung, Hyperämie der Iris, Lichtstarre der Pupille. Weiterhin entsteht eiterige Conjunctivitis, Keratitis mit totaler Hornhautverschwärung. Die Linsentrübung ist in drei bis vier Stunden nach Beendigung des Versuches wieder verschwunden[2]).

Alkohol. Injicirte man Fröschen 4 g absoluten Alkohol in den Rückenlymphsack, so erfolgte der Tod in zwei Stunden. Es fand sich eine deutliche, doppelseitige hintere Cataract.

Glycerin. Linsentrübung gelang nur einmal an einem Frosche zu erzeugen, und zwar in drei Stunden nach der Injection von 4 g in den Rückensack.

Durch Einlegen der Linse in Glycerin wurde dieselbe etwas durchscheinender und härter. Die natürliche centrale Trübung junger Thiere schwand in zehn bis zwölf Stunden. Der Vorgang war vollständig gleich dem bei Einwirkung langsam sich steigender trockener Wärme[3]).

Chlorcalcium. Wenn die Wasserverschiebung innerhalb des Thierkörpers bei dem Entstehen der Cataract eine Rolle spielt, so muss es gelingen — freilich schon a priori nicht mit der Sicherheit wie durch Kochsalz — durch Austrocknen mit Chlorcalcium eine solche zu erzeugen. Bedeckt man den Boden einer Glasglocke, unter welcher sich Frösche befinden, mit diesem Mittel, so werden sie in der That cataractös[4]). Andererseits wurde behauptet, dass auch grössere Mengen desselben, Fröschen direct beigebracht, keine Linsentrübung hervorriefen[5]). Diese Angabe ist als falsch erwiesen worden. Chlorcalcium erzeugt in der That unter beiden eben angegebenen Verhältnissen einen Staar[6]).

1) Heubel, l. c.
2) Heubel, l. c.
3) Vergl. Salzstaar.
4) Kühnhorn, Dissertatio inaug. Gryphiae 1858.
5) Guttmann, Berl. klin. Wochenschr. 1865. S. 370.
6) Deutschmann, l. c.

Harnsaures Natron. Auf einer anderen Basis muss die Cataractbildung sich aufbauen, die man nach einer ca. dreiwöchentlichen Fütterung einer Hündin mit täglich 8—12 g harnsaurem Natron und einem Gesammtverbrauch von ca. 0,5 kg des Mittels eintreten sah, ohne dass andere unangenehme Wirkungen, wie etwa Gelenkveränderungen, erschienen wären.

c) Der Zuckerstaar.

Das Vorkommen eines Staars bei jugendlichen und alten Diabetikern legte die Frage nahe, ob der Zucker an dem Entstehen desselben betheiligt sei. Die Beantwortung dieser Frage hat eine weittragende Bedeutung; denn wenn sie positiv ausfällt, so würde mit Rücksicht auf gewisse physikalische Eigenschaften des Zuckers damit die Möglichkeit gegeben sein, eine im gewissen Sinne dyskrasische Entstehung einer Cataract anzunehmen und dies würde zulassen, auch analoge, bisher verpönte „dyskrasische" Ursachen als discutirbar anzusehen. Folgendes ist bisher als Thatsachenmaterial vorhanden:

1. Bringt man Linsen in eine Zuckerlösung, so werden sie cataractös. Nach einer anfänglichen Schrumpfung quellen sie unter Zugrundegehen von Linsensubstanz auf[1]).

2. Injicirt man in die vordere Kammer eines todten Schafauges eine Zuckerlösung, so entsteht eine Linsentrübung, die durch nachherige Einspritzung von destillirtem Wasser wieder beseitigt werden kann[2]).

3. Bringt man eine 20procentige Traubenzuckerlösung in die vordere Kammer von jungen Katzen, so entsteht eine Linsentrübung, vorzugsweise im Pupillargebiete. Die Hornhaut trübt sich, indem das stark veränderte Epithel der Membrana Descemetii das Eindringen von Kammerwasser gestattet[3]).

4. Durch Einstreichen von Rohrzucker oder Traubenzucker in Substanz oder als dicker Kristallbrei in den Bindehautsack eines Frosches und Erneuerung nach Verschwinden lässt sich Cataract erzeugen, welche sich auf den der Pupille entsprechenden Theil der vorderen Linsenoberfläche beschränkt[4]).

5. Die Linsentrübung kann auch resorptiv bei Kalt- und Warmblütern hervorgerufen werden, die in irgend einer Weise mit Zucker und zwar Rohrzucker, Traubenzucker oder Milchzucker behandelt wurden, am besten durch eine Rohrzuckerlösung von specifischem Gewicht 1150 oder eine Milchzuckerlösung von specifischem Gewicht 1120. Es gelang dies bisher an Fröschen, Fischen, Meerschweinchen, Katzen und Hunden, aber nicht bei Kaninchen[5]).

---

1) Deutschmann, Arch. f. Ophthalmol. Bd. XXIII. Abth. 3.

2) Richardson, Medic. Times and Gaz. 31 march 1860. p. 319.

3) Deutschmann, l. c.

4) Heubel, Arch. f. d. ges. Physiol. Bd. XX.

5) Kunde, Zeitschr. f. wissenschaftl. Zoologie. Bd. VIII. 1857. S. 466. — Mitchell, Amer. Journ. of the Med. Scienc. N. Ser. Vol. XXXIX. 1860. p. 106. — Richardson, l. c. — Magnus, Arch. f. Ophthalmol. Bd. XXXVI. Abth. 4.

Bei Fröschen, denen die Zuckerlösung subcutan beigebracht wird, tritt die Cataractbildung nicht ein, wenn die Thiere im Wasser gehalten werden, oder wenn der Tod frühzeitig erfolgt. Am frühesten erscheint sie nach sechs Stunden, kann aber auch bis zu 36 Stunden auf sich warten lassen. Sie ist gewöhnlich doppelseitig. Zu ihrer Hervorrufung bedarf es 6—8 g Zuckersyrup. Von acht Fröschen gleicher Grösse, die je 10 g Syrup in den Rückenlymphsack injicirt erhalten hatten, wurden sechs cataractös, und bei vier von diesen konnte man die Cataract schon während des Lebens erkennen. Es gelingt, die Linsenveränderung nicht allein auf dem ebengenannten Wege, sondern auch durch subcutane oder stomachale Beibringung zu erzeugen.

Einige Zeit nach der Einspritzung des Zuckers in den Rückenlymphsack schwillt dieser stark an, wahrscheinlich weil sich Lymphe in ihn ergiesst. Mit dem Schwachwerden des Thieres nimmt diese Schwellung wieder ab. Bisweilen erscheinen dann nach den angegebenen Zeiten die Augen weiss, bei klarer Hornhaut. Die Cataract ist vorhanden. Vom Magen aus vergiftet, lässt das Thier die Veränderungen während des Lebens nicht so sinnfällig erkennen.

Bei einem Fische, der in eine Rohrzuckerlösung gesetzt wurde, bildete sich die Linsenveränderung merkwürdiger Weise nur auf einem Auge stark, auf dem anderen schwach heraus. Ein anderer ebenso behandelter Fisch zeigte keine Linsenveränderung.

Eine deutliche Linsentrübung entstand bei Meerschweinchen, denen man in Intervallen von zehn Stunden Zucker in den Peritonealsack injicirt hatte.

Bei Hunden und Katzen gelang es verschiedentlich durch Fütterung mit 25 g, 60 g oder 100—200 g Traubenzucker in zwei bis drei Tagen die Linse sich trüben zu lassen. Die Trübung verschwindet bei Unterbrechung der Zuckerfütterung sehr schnell, kann aber leicht wieder hervorgerufen werden.

Mehrfach ist der Zustand der getrübten Linse näher untersucht worden.

An Fröschen erwies sich die Linsenkapsel als klar und die Epithelzellen der Linsenoberfläche, sowie die centralen Linsentheile unversehrt. Die Trübung begann auf der hinteren Fläche der Linse direct in der Sehaxe. Die Linsenfasern erschienen unrändert von unregelmässigen dunklen Linien. Granulöse Massen fanden sich in den Präparaten. Bei weiter vorgeschrittener Erkrankung waren die Fasern unregelmässig verbreitert, und ihr Inhalt als gelbliche, durchsichtige Kügelchen um die Faserreste gelagert[1]). Gegenüber dem Kochsalz-Staar wird die weichere Beschaffenheit der Linse und das nicht völlige Ergriffenwerden des Gewebes beim Zuckerstaar hervorgehoben[2]).

An Hunden und Katzen zeigt sich eine schwach getrübte Zone hinter dem Aequator; bisweilen ist auch dieser selbst, sowie eine vor ihm gelegene Zone betheiligt. Die hintere Zone ist oft nicht gleichmässig, sondern in einzelnen Segmenten getrübt. Die Trübungszone liegt bei ganz jungen Hunden weiter vom Aequator ab und bildet eine dreieckige Figur um den Pol. Zuweilen bemerkt man ausserdem einen

1) Mitchell, l. c.
2) Richardson, Medic. Tim. and Gaz. 21. Apr. 1860. p. 412.

vom hinteren Pol ausgehenden dreiarmigen Strahl, welcher sich an den Ecken der dreieckigen Figur gablig theilt. Mikroskopisch zeigen sich die Linsenfasern in reihenförmig geordnete Körnchen zerfallen[1]).

Schon aus der eben angeführten Thatsache, dass die Linsenfasern zerfallen, geht hervor, dass es unangängig ist, diese Veränderung als nur der diabetischen Cataract zukommend zu bezeichnen[2]). Als Unterschied zwischen dem experimentellen Zuckerstaar und dem diabetischen kann vorläufig nur die Rückbildbarkeit des ersteren gelten[3]). Unserer Meinung nach wird jedoch auch diese Differenz schwinden, sobald man in grossen Versuchsreihen zu erreichen bestrebt ist, dass die Thiere mindestens ein bis zwei Jahre die Zuckerfütterung aushalten. Dabei lassen wir es durchaus möglich sein, dass ebenso wie bei Diabetes die Anwesenheit von Zucker in der Linse nicht nothwendig eine Bedingung für das Entstehen einer Cataract ist, auch bei zuckergefütterten Thieren hier und da Cataract und Linsendiabetes nicht Hand in Hand gehen.

Es ist oft erwiesen worden, dass der Zuckerstaar beim Aufhören der Zuckerzufuhr verschwinden kann. Bei Fröschen genügt es, selbst bei vorgeschrittenen Linsenveränderungen noch Wiederherstellung zu erzielen, wenn man sie in Wasser setzt.

Ein Frosch wies nach ca. 8 g unter die Haut gespritzten Zuckers nach 24 Stunden eine Linsentrübung auf. Ein zehnstündiger Aufenthalt im Wasser genügte, um eine vom Centrum ausgehende Aufklärung der Linse zu liefern und nach 24 Stunden war dieselbe normal. In einem anderen Falle dauerte die Wiederherstellung mehrere Tage.

Nur die ganz ausgebildete Cataract scheint einer solchen Therapie unzugänglich zu sein.

Es scheint, als wenn der wesentliche Grund für das Entstehen des Zuckerstaars in einer Wasserentziehung zu suchen ist. Es ist bekannt genug, dass die ausschliessliche zeitliche Ernährung mit Zucker auch an anderen Organen, z. B. der Haut, Störungen veranlasst, die die gleiche Erklärung zulassen. Analogiegründe führen uns aber dazu, anzunehmen, dass im weiteren Verlaufe der Ausbildung der cataractösen Veränderungen auch eiweissartige, wahrscheinlich saure Zerfallsproducte an der endlichen Gestaltung der Linsentrübung, als eines nicht mehr rückbildbaren Leidens, betheiligt sind.

V. Menthol.

Führt man Kaninchen 5—7 g Menthol pro Kilogramm Körpergewicht ein, so sterben sie in fünf bis acht Minuten. Während der Agonie verlieren die Augen die Transparenz. Nach dem Tode nimmt die Opacität noch zu; nach etwa einer Stunde sind die Linsen getrübt, und nach weiteren Stunden werden sie ganz kreidig. Weder durch acute noch chronische Vergiftung konnte die Cataract während des Lebens erzeugt werden.

1) Magnus, Archiv f. Ophthalmol. Bd. XXXVI. Abth. 4.
2) Hess, Ueber Linsentrübungen. Halle 1896. S. 18.
3) Ausnahmsweise soll dies freilich auch beim diabetischen Staar vorkommen.

Der folgende Versuch lehrt den Verlauf.

Ein Kaninchen von 700 g erhält um 9 Uhr 30 Min. 5 g Menthol in Olivenöl.

9 Uhr 37 Min. Der Tod tritt ein. Während der Agonie erfolgt Verlust der Transparenz.

10 Uhr 10 Min. Die Linsen sind grau, aber noch ein wenig transparent.

10 Uhr 40 Min. Zunahme der Graufärbung.

10 Uhr 55 Min. Centrale Partien der Linsen sind weiss, die peripherischen grau.

11 Uhr 25 Min. Die ganzen Linsen sind weiss, links mehr als rechts.

1 Uhr. Die Cataractbildung hat noch zugenommen.

4. Blutgifte.

Seite

I. Kohlenoxyd 722
II. Anilin 734
III. Acetanilid 735
IV. Paramonobromacetanilid 736
V. Nitrobenzol 737
VI. Dinitrobenzol 738
VII. Nitroglycerin 741
VIII. Salpeter 742
IX. Salpetrige Säure 742
X. Aethylnitrit 743
XI. Schwefelwasserstoff. Kloakengas 743
XII. Schwefel 745
XIII. Paraphenylendiamin 745
XIV. Hydracetin 747
XV. Phenylhydroxylamin 747
XVI. Kalium chloricum 747

I. Kohlenoxyd.

Seite
a) Conjunctiva, Cornea und Pupille 722
b) Die Störungen der Accommodation und Bewegung 723
c) Herpes zoster ophthalmicus 725
d) Sehschwäche durch Kohlenoxyd 726
e) Befunde am Augenhintergrunde und im Gehirn 732

Das Kohlenoxyd ist ein Blutgift. Andere directe Wirkungen, als das Blut erkennbar zu verändern, kommen dem Gase nicht zu, und deshalb sind die durch dasselbe erzeugten Giftwirkungen bis auf Weiteres auf diese Eigenschaft, beziehungsweise davon abhängige Störungen zurückzuführen[1]). Die Störungen des Blutlebens lassen schnell Abhängigkeitsleiden zu Tage treten. Das Gehirn mit seinen Ausläufern stellt das Organ dar, das der Ernährung mit normalem Blute am nothwendigsten bedarf, und das sehr frühzeitig, vor allem aber sehr nachhaltig, durch Störungen leidet, wie sie z. B. das Kohlenoxyd auch bei relativ kurzer Einwirkung veranlasst. Warum hierbei nicht häufiger Sehstörungen vorkommen, lässt sich, wie manche ähnliche Frage, nicht beantworten. Eine Bedeutung beansprucht für die Erklärung die relativ nur kurze Einwirkung bei der acuten Vergiftung. Es kommen ferner individuelle Verhältnisse in Frage. Sie erzeugen hier sehr räthselhafte Vorkommnisse, z. B. dass von einem ziemlich gleichaltrigen, unter genau den gleichen Verhältnissen vergifteten Ehepaar die Frau nach kurzer Zeit wiederhergestellt, der Mann aber geisteskrank und blind wird. Unserer Ansicht nach würden aber, selbst unter Berücksichtigung dieses Factors, häufiger Sehstörungen erwiesen werden können, wenn man darauf in jedem Falle genau untersuchen würde.

Die chronische Kohlenoxydvergiftung ruft häufiger als die acute bei Menschen, die berufsmässig dem Gase ausgesetzt sind, z. B. bei Köchen und Köchinnen, Amblyopie hervor.

a) Conjunctiva, Cornea und Pupillen.

An der Conjunctiva ist sowohl nach Einwirkung von Kohlenoxyd enthaltendem Rauche, als auch von Kohlendunst oder Leuchtgas in einigen Fällen eine stärkere Congestion[2]), vereinzelt auch eine leichte icterische Färbung beobachtet worden.

1) Lewin, Zeitschr. f. Biologie. Bd. XLII. S. 138.

2) Caussé, Annal. d'hygiène publ. 1875. Sér. II. T. XLIV. p. 361. — Mason, Boston Med. Journ. 1893. Vol. CXXVIII. p. 7.

Bei ausgesprochenem Ergriffensein des Gehirns kommt es auch zur Aufhebung des Cornealreflexes an beiden Augen, oder zur Empfindungslosigkeit der Cornea und Sclera nur an einem Auge. Bei Thieren haben wir immer auf der Höhe der Vergiftung und oft auch noch nach derselben eine solche Reflexlosigkeit erweisen können.

Die Pupillen verhalten sich ganz verschieden. In den uns zur Verfügung stehenden Krankengeschichten fanden wir 14 Mal eine Erweiterung, fünfmal eine Verengerung, einmal die Aufeinanderfolge oder den Wechsel von Verengerung und Erweiterung[1]), einmal eine mittlere Weite und einmal Normalsein der Pupillen angegeben. Die begleitenden Symptome, wie Coma und Convulsionen, fanden sich bald mit dem einen, bald mit dem anderen Zustande gemeinsam vor, gleichsam als wäre ihr Einfluss auf die Pupillenweite ohne Bedeutung.

Gewöhnlich sind die Pupillen gleich. Bei Hemianopsie durch Kohlenoxyd wurden sie einmal ungleich gefunden.

Die Pupillenreaction auf Licht, und, soweit geprüft wurde, auch auf Accommodation, ist fast immer entweder herabgesetzt oder aufgehoben. Der Blick ist sehr oft stier. Die Reactionslosigkeit kann acht Tage bestehen, und mit ihr eine Pupillenerweiterung über das convulsivische Stadium hinaus fortdauern. Es kommt vor, dass eine Pupille besser wie die andere reagirt.

Die eigenthümliche sogenannte paradoxe Pupillenreaction kam bei einer Familie aus Mann, Frau und Tochter bestehend zur Beobachtung, die bewusstlos im Bett gefunden wurden. Auf dem Rost waren Feuerreste. Die Gase konnten wegen eines Kaminfehlers nicht abziehen. Künstliche Athmung wurde bei der Tochter eingeleitet. Krämpfe bestanden am Körper mit Ausnahme des Gesichtes. Die Pupillen hatten mittleren Durchmesser. Sie zogen sich im Dunkeln zusammen und erweiterten sich bei Belichtung. Dasselbe Phänomen zeigte der Vater[2]).

b) Die Störungen der Accommodation und Bewegung.

Abnahme der Accommodationsbreite wurde an einem mit Leuchtgas Vergifteten nach fünf Tagen festgestellt, bei gleichzeitiger Reduction der Sehschärfe und starker Einengung des Gesichtsfeldes[3]). Ein mit Kohlendunst Vergifteter zeigte Accommodationsparese bei sonstigen Augenmuskelstörungen.

Aeussere Muskelstörungen ruft das Kohlenoxyd relativ häufig hervor.

Glotzauge durch Parese sämmtlicher Augenmuskeln kam einmal bei einem Manne vor, der eine ganze Nacht hindurch Kohlendunst eingeathmet hatte.

Exophthalmus entsteht mit Eintritt des dyspnoetischen Stadiums bei Thieren immer. Nicht anders ist es bei Menschen, bei denen freilich dieses Symptom auch in anderen Stadien beobachtet wurde.

Berichtet wurde auch von einer Lähmung des ganzen linken Oeu-

1) Benson, Dublin. Journ. of Med. Science. 1873. Bd. LV. p. 442.
2) Ball, Brit. med. Journ. 1878. 20. Apr. p. 562.
3) Schmitz, Deutsche Medicinalzeitung. 1885. S. 640.

lomotorius und einzelner Aeste des Nervus trigeminus und facialis in Folge längerer Einathmung von Leuchtgas. Es erfolgte fast vollständige Wiederherstellung[1]).

Der Musculus orbicularis eines Auges contrahirte sich bei einer vergifteten Frau stärker als derjenige des anderen[2]).

Neben anderen peripherischen Nerven zeigte sich nach einer Kohlenoxydvergiftung auch eine Trochlearis-Lähmung[3]).

Eine Betheiligung des Rectus internus und superior, des Sphincter und Tensor lehrt der folgende Fall.

Ein 27 Jahre alter Mann erkrankte vor zwei Monaten dadurch, dass bei der Reparatur eines Luftheizofens ein kleiner Riss übersehen wurde. Er athmete eine ganze Nacht die mit Kohlendunst vermischte Luft ein. Am nächsten Morgen war er besinnungslos und blieb zehn Tage lang lebensgefährlich erkrankt, obschon das Bewusstsein bald wiederkehrte.

Es bestand zunächst eine Parese sämmtlicher Augenmuskeln beiderseits, wodurch eine gewisse Steifheit und Glotzauge verursacht wurden, ferner Presbyopie und Lichtscheu. In den ersten Wochen erfolgte eine geringe Besserung, seitdem wurde kein Fortschritt mehr gemacht.

$$SR = {}^{20}/_{20} \text{ mit } -{}^{1}/_{48},\ SL = {}^{20}/_{20} \text{ Emm.}$$

Beide Augen waren leicht vorgetrieben. Beim Fixiren über der Horizontalen wurden die Lider gehoben, während die Erhebung der Augäpfel zurückblieb. In den ersten Wochen konnten die Augen angeblich gar nicht nach oben gewendet werden. Anfangs bestand ausgesprochenes Auswärtsschielen, jetzt nur noch eine Insufficienz der Interni. Die Pupillen waren mittelweit und beweglich, der ophthalmoskopische Befund normal. Es bestand Accommodationsparese. Mit + ${}^{1}/_{24}$ und selbst ${}^{1}/_{36}$ war Annäherung auf normale Lesedistanz möglich. Zeitweise wurde über Kopfschmerzen geklagt. Man wandte den constanten Strom auf Augen und Kopf an. Gegen die Insufficienz wurde Pr. 3° beiderseits B. n. J. mit schwachen Convexglas verordnet. Die Insufficienz nahm aber immer mehr zu bis zu ausgesprochenem Auswärtsschielen. Die Doppelbilder waren sehr belästigend.

Durch Tenotomie des rechten äusseren Rectus wurde die binoculare Fixation wiederhergestellt, doch blieb noch eine erhebliche Insufficienz, so dass trotz prismatischer Gläser noch eine lästige Asthenopie bestand. Daher wurde auch die Tenotomie des linken Rectus externus gemacht; darauf erfolgte eine wesentliche Milderung der Beschwerden. In den nächsten vier Wochen entstand wieder eine merkliche Verschlimmerung: dynamische Ferndivergenz 4 mm und beim Blick nach oben erhebliches Zurückbleiben.

Nach einem mehrmonatlichen Gebirgsaufenthalte trat wesentliche Besserung ein. Dynamische Ferndivergenz 2 mm. Doppelbilder waren nur an den seitlichen Grenzen der Binocular-Fixation. Schliesslich besserte sich die dynamische Ferndivergenz auf 1 mm und nur wenig mehr für die Nähe. Binoculare Fixation von 10 mm bis in die Ferne. Die Accommodationsparese war gleichfalls gebessert, so dass nur noch selten Convexgläser gebraucht wurden. Die Dissociation zwischen Heber von Lid und Auge bestand noch. Der Augenhintergrund war stets normal. Vollkommene Heilung wurde erwartet[4]).

---

1) Emmert, Correspondenzbl. f. schweiz. Aerzte. 1890. Bd. XX. S. 42.
2) Poelchen, Berl. klin. Wochenschr. 1882. No. 26. S. 396.
3) Meczkowski, Gaz. lekarska. 1902. No. 29.
4) Knapp, Archiv f. Augenheilkunde. Bd. IX. S. 229.

Die von Grisolle[1]) beschriebenen Lähmungen anderer Körpermuskeln wurden hier zur Erklärung herangezogen.

Die Muskelstörungen können, gleich den psychischen erst Wochen ang. z. B. sieben Wochen nach einer Kohlenoxydvergiftung auftreten. In einem solchen Falle entstand Diplopie in Folge einer Parese des rechten Obliquus superior. Heilung erfolgte nach einigen Wochen[2]).

Im convulsivischen Stadium wurden mehrfach die Augäpfel in rollender Bewegung[3]), einmal im paralytischen etwas nach oben gedreht[4]) gefunden.

Von dem Nystagmus der Bergleute wird angegeben[5]), dass er durch eine Art chronischer Kohlenoxyd-Vergiftung herbeigeführt werden kann. Man fand denselben am häufigsten bei solchen Arbeitern, welche in der Nähe von brennenden Strecken und glimmenden Kohlenfloetzen zu arbeiten hatten und der Einwirkung der entstehenden unvollkommenen Oxydationsproducte in besonderem Maasse ausgesetzt waren[6]). Weitere Erfahrungen haben gelehrt, dass für das Zustandekommen dieser Art von Nystagmus auch noch eine Reihe von anderen Schädlichkeiten in Betracht kommen, wie schlechte Beleuchtung, gezwungene Haltung des Körpers, Kopfes und der Augen bei der Arbeit[7]), doch lässt sich die Bedeutung der so verschlechterten Luft als eines unterstützenden Momentes nicht von der Hand weisen.

Was die Muskelaffectionen anlangt, so hat sich die Ursache derselben anatomisch nicht nachweisen lassen. Fuchs hält sie für nucleär, in welcher Annahme manche Schilderungen, z. B. die obige von Knapp wohl Veranlassung geben.

Auch auf die Degenerationen wird hingewiesen, die in der Musculatur bei Kohlenoxyd-Vergiftung gefunden wurden. Der hierdurch bedingte Verlust des Tonus sollte den Exophthalmus verursachen können.

Wir sehen in der Myopathie, die das Kohlenoxyd erzeugt, wesentlich den Ausdruck einer Ernährungsstörung, nicht nur durch ein mehr oder minder respirationsunfähiges Blut — der Tod eines Thieres tritt ein, wenn der respiratorische Coefficient auf 30 pCt. gesunken ist — sondern auch durch ein Blut, das ernährungsunfähige, vielleicht sogar giftige Eiweisse führt. Der erst einsetzende Exophthalmus hat andere Ursachen. Hier spielt die überall erkennbare Erweiterung der Gefässe, die mit ihrem stärker geordenen Caliber mehr Raum einnehmen, gewiss eine Rolle, wenn auch nicht die einzige.

c) Herpes zoster ophthalmicus.

Das Kohlenoxyd scheint gelegentlich auch die directe oder mindestens indirecte Veranlassung zum Entstehen des Herpes zoster gegeben zu haben.

---

1) Grisolle, Pathologie interne. 5. Ed. Tome II. p. 57.
2) Meczkowski, Gaz. lekarska. 1902. No. 29.
3) Becker, D. med. Wochenschr. 1889. No. 26—28. — Caussé, p. 361.
4) Zieler, Ueber Nachkrankh. bei Leuchtgasvergift. Halle 1897. S. 7.
5) Schroeter, Klinische Monatsbl. f. Augenheilkunde. 1871. S. 135.
6) v. Renss, Arch. f. Ophthalm. Bd. XXIII. Abth. 3.
7) Snell, Brit. med. Journ. 11. July 1891.

So entwickelte sich z. B. bei einem 85jährigen, durch Kohlenoxyd vergifteten Manne, der zum Zwecke der Wiederbelebung mit kaltem Wasser übergossen war, vier Tage später unter neuralgischen Schmerzen ein Herpes zoster, entsprechend der Verbreitung des ersten Trigeminusastes mit Einschluss des N. nasociliaris und Betheiligung des Auges[1]). Es erschienen Abschilferung des Hornhautepithels, eine Hyperämie der Iris und Chorioidea, Verengerung der Pupille sowie Glaskörpertrübungen. Nach 14 Tagen erfolgte der Tod.

Am Ganglion Gasseri zeigte der mediale zum ersten Aste gehörige Abschnitt eine interstitielle Infiltration mit Rundzellen und Fettkörnchenzellen. Die Ganglienzellen waren geschwunden. Die Nervenfasern liessen nur geringe Veränderungen erkennen, aber die von Ganglien ausgehenden Fasern waren in hohem Maasse degenerirt. Das Ganglion ciliare, bis in welches sich diese Fasern verfolgen liessen, erschien normal. Im Bereiche des Orbiculus ciliaris fanden sich mycotische Thromben.

d) Sehschwäche durch Kohlenoxyd.

In nicht gar seltenen Fällen, und bisweilen recht ausgedehnt, erzeugt das Kohlenoxyd eine Beeinträchtigung des Sehvermögens. Dieses Symptom ist lange bekannt. Schon vor viel mehr als 200 Jahren wurde berichtet, dass ein Heizer, der Glasöfen mit zu jungem, stark rauchendem Holze geheizt und dabei viel Rauch aufgenommen hatte, neblig sah, „gemina ejus sidera tenebricosa involvebantur nebula quam excipiebat plenaria eorum velatio, nulla arte detegenda". Und aus nicht viel späterer Zeit wurde gemeldet, dass eine Jungfrau, die viel Kohlendunst eingeathmet hatte, blind geworden sei.

Sicherlich leidet in dem grösseren Theil der hierhergehörigen Fälle der Opticus. Es würde ebenso unberechtigt sein, alle derartigen Sehstörungen auf cerebrale Erkrankungen (Blutungen, Erweichungen) zurückzuführen, wie wenn man verlangen wollte, dass die Sehschärfe immer leide, wenn das Kohlenoxyd die Gehirnfunctionen schwer beeinträchtigt hat. Bei vielen solchen Kranken, bei denen während des Lebens psychische Leiden vorhanden und nachher grobe Veränderungen im Gehirn erkennbar waren, bestanden nur geringfügige oder gar keine Sehstörungen.

Die centrale Sehschärfe kann nur vermindert oder ganz aufgehoben sein. Man stellte ein- und doppelseitige Sehstörungen fest.

Schon im Jahre 1814 fand ein Experimentator, der Kohlenoxyd absichtlich einathmete, dass das Gas Sehstörungen erzeugen könne.

Nach mehrfachem tiefem Einathmen schwanden Bewusstsein und Willenskraft schnell. Er fiel bewegungslos hin und blieb bewusstlos eine halbe Stunde liegen. Sauerstoffeinblasungen in die Lunge wurden sofort — da Aerzte bei dem Versuche zugegen waren — vorgenommen. Darauf trat schnell Wiederbelebung unter starkem Kopfschmerz, convulsivischen Bewegungen und unregelmässigem Puls ein. Bei vollem Bewusstsein erschienen gänzliche Blindheit, Uebelkeit und Schwindel. Am folgenden Tage waren diese Symptome geschwunden.

Einige Vergiftete waren nach dem Erwachen aus dem Coma blind

1) Sattler, Wien. medic. Wochenschr. 1889. No. 9. S. 327.

Die Blindheit, beziehungsweise Schwachsichtigkeit kann Stunden, oder Tage oder mehrere Wochen lang anhalten. Bei einem jungen Mädchen, das ausnahmsweise keine Kopfschmerzen hatte, erschien sie als vollständige mit dem zurückkehrenden Bewusstsein, verlor sich aber bald wieder, obschon der Tod nach zwei Tagen erfolgte.

Ein junger Mann, der in einer Ammoniak-Fabrik viel Kohlenoxyd eingeathmet hatte und dadurch drei Tage lang maniakalisch gewesen war, wurde für 17 Tage amblyopisch[1]).

Bisweilen vergeht eine gewisse Zeit bis zur Ausbildung der Amblyopie. So vergiftete sich z. B. eine Frauensperson in selbstmörderischer Absicht mit Kohlendunst. Vierzehn Tage später erkrankte sie mit Schmerzen und eigenthümlichen Oedemen an den Beinen, später kam Fieber hinzu. Anästhetische Zonen fanden sich an verschiedenen rechtsseitigen Körpergebieten, vorzugsweise dem N. trigeminus.

Schloss sie das linke Auge, so sah sie mit dem rechten die Gegenstände verschleiert. Nach etwa sechs Wochen bestand an der rechten Cornea und Sclera Insensibilität, die sich aber nach weiteren zwei Wochen verminderte. Die Sehschwäche blieb aber bestehen[2]).

In umfänglicherer Weise bestanden in den folgenden Fällen die Sehstörungen.

Ein Arbeiter hatte aus einem geborstenen Rohr in einem Kanale Leuchtgas eingeathmet. Er wurde bewusstlos, klagte als er wieder erwachte über äusserste Muskelschwäche, später über Eingenommensein des Kopfes.

Die nach fünf Tagen vorgenommene Augenuntersuchung ergab: Reduction der Sehschärfe auf $^1/_6$ beiderseits; Abnahme der Accommodationsbreite um die Hälfte der normalen; Licht- und Farbenperception war im centralen Sehen normal, dagegen das Gesichtsfeld jederseits ausserordentlich stark eingeengt, so dass Grün, Blau, Roth erst im Fixirpunkte erkannt wurden. Weiss war bis 5° von letzterem entfernt. Unter Blutentziehung, Augendiät, Dunkelkur nahm die bedeutende Einengung ab. Die Grenze für Weiss lag in 20°, für Roth, für Grün und Blau in 15°. Die Einengung war in allen Fällen ringförmig.

Der ophthalmoskopische Befund ergab ausser einer stets zu constatirenden Fülle und Schlängelung der retinalen Venen in den ersten Zeiten nach dem Unfalle das Folgende: Die Grenzen der in Farbe, Blutfüllung und Durchsichtigkeit kaum geänderten Papillen waren leicht wolkig trübe; nach oben rechts und bis zum doppelten Abstande von der Papille fand sich in der Retina eine grauröthliche, ein Retinalgefäss streckenweise verdeckende Trübung, welche im Laufe von sechs Wochen sich völlig verlor. Auch erschienen beide Maculae luteae nicht so klar als normal, ohne dass jedoch eine wesentliche Veränderung hätte constatirt werden können. Bei der letzten Untersuchung war der Augenhintergrund, abgesehen von einer noch stets vorhandenen Fülle der Retinalvenen, normal.

In einem zweiten Falle waren ebenfalls beide Gesichtsfelder concentrisch eingeengt und die centrale Sehschärfe verändert[3]).

1) Millar bei Scott, The Lancet. 1896. 25. Jan. p. 218.

2) Simon, Des paralysies . . . survenant sous l'influence de l'intoxication par le gaz oxyde de carbone. Paris 1882. p. 69.

3) Schmitz, Deutsche Medicinalzeitung. 1885. No. 56 u. Festschrift zur Feier des 25jähr. Jubil. des ärztl. Ver. d. Reg.-Bez. Arnsberg. 1893.

Bisher nur einmal wurde eine Entzündung des Sehnerven beobachtet, wie sie die folgende Mittheilung schildert. Die Neuritis optici war im Abheilen begriffen. Als Ausdruck ihres Vorhandenseins kann neben dem objectiven Befunde die linksseitige Herabsetzung des centralen Farbensinnes angeführt werden. Die rechtsseitige Accommodationslähmung wird unter Berücksichtigung des den übrigen neuritischen Krankheitserscheinungen parallelen Verlaufes auf einen entzündlichen Process am peripheren Nerven oder an den Wurzelfasern und nicht auf eine destructive Veränderung im Kerngebiet zurückgeführt.

In Folge der acuten Einathmung von Kohlenoxydgas beim Hineinwerfen von Kalkstein in einen Cokesofen wurde ein Arbeiter plötzlich bewusstlos, delirirte und lag dann im Krankenhaus somnolent comatös mit Pulsverlangsamung und Erbrechen. Das Bewusstsein kehrte nach ca. zehn Tagen zurück. Bewegungsstörungen an beiden Beinen, besonders dem rechten, folgten, die von einer peripherischen Lähmung abzuleiten waren, ebenso Verminderung der Sensibilität. Zu den Symptomen einer multiplen Neuritis gesellte sich eine Betheiligung des Sehnerven.

Die ca. vier Monate nach dem Unfalle vorgenommene Augenuntersuchung ergab:

Beträchtliche Hypermetropie, Herabsetzung der Sehschärfe:

Rechts $+ 6{,}5$ D, S $= < {}^4/_5$, Links $+ 7{,}0$ D, S $= {}^4/_6$.

Nach einigen weiteren Monaten ging die manifeste Hypermetropie links auf 6,5, rechts auf 5,5 bei annähernd gleichbleibender Sehschärfe (r. $>$ l.) zurück.

Die Prüfung des centralen Farbensinnes ergab bei normalen Gesichtsfeldgrenzen eine Herabsetzung wesentlich auf dem linken Auge, am stärksten für Grün, am geringsten für Blau. Von Wolffberg's kleinsten Gesichtsfeldproben von 3 mm Durchmesser wurde erkannt:

	Grün	Roth, Gelb	Blau
Links in	< 1	2,5	1,5 m
Rechts „	> 2	3,5	$> 2{,}0$ m

Entfernung.

Die erste Untersuchung mit dem Spiegel ergab beiderseits etwas verschwommene Papillengrenzen und rechts allgemeine, links auf den oberen inneren Quadranten beschränkte abnorme Röthung. Diese entzündlichen Erscheinungen gingen später zurück.

Die rechtsseitige Accommodationsbreite war verringert, derart, dass erst bei Uebercorrection der Hypermetropie mit $+ 8{,}0$ D die Einstellung auf 22 cm möglich wurde. Nach ca. $3^1/_2$ Monaten besserte sich dieser Zustand, so dass mit $+ 5{,}5$ auf 24 cm accommodirt wurde. Links ergab die Accommodationsfähigkeit mit $+ 7{,}0$ einen Nahepunkt in 17 cm, nach zwei Wochen in 23 cm und nach 13 Wochen mit $+ 8$ in 24 cm.

Die Pupillen waren nur anfangs verschieden weit und erweitert, und reagirten auf Licht, später normal[1]).

Bemerkenswerth ist, dass mit der Wiederkehr der Function und des Muskeltonus sich auch die Refraction des Auges besserte.

Die Amaurose kann von Hemianopsie gefolgt sein. Diese kann alle Theile des Gesichtsfeldes, den äusseren, inneren oder oberen Theil der Retina betreffen und mit normalem, oder herabgesetztem oder fehlendem centralen Sehvermögen einhergehen.

1) Schwabe, Münch. med. Wochenschr. 1901. No. 39. S. 1530.

Es deuten diese hemiopischen Sehstörungen auf Erkrankungen des intracraniellen Theiles des Sehorganes, deren specieller Sitz hier und da erschlossen werden könnte.

Bei einem mit Kohlenoxyd vergifteten Manne war Bewusstlosigkeit eingetreten, welche dauerte bis starke Brech- und Würgbewegungen erschienen. Der Kranke war nach dem Erwachen vollständig auf beiden Augen erblindet, doch begann schon am nächsten Tage das Sehvermögen mit der Besserung des Allgemeinbefindens wiederzukehren bis auf Nebligsehen, das aber auch nach drei Tagen wieder verschwunden war. Schliesslich blieb eine rechtsseitige Hemiopie übrig. Rechts bestand M $^1/_4$ bei angeblich normaler Sehschärfe, links war M $= {}^1/_5$. Die Sehschärfe war herabgesetzt.

Am Augenhintergrunde waren beiderseits ringförmige Staphylome nachweisbar und an der linken Macula ein theilweise pigmentirter gelblicher Fleck, der als Grund der geringeren centralen Sehschärfe angenommen wurde. Das rechte Gesichtsfeld war grösser als das linke. In beiden Augen fehlte die rechte Gesichtsfeldhälfte. Am linken verlief die Grenze etwas von oben aussen nach unten innen und ging nach innen um den Fixirpunkt. Rechts lief die Grenze genau durch den Fixirpunkt, war aber im Uebrigen nicht so geradlinig wie auf dem linken Auge, sondern zeigte im oberen Theile eine Ausbiegung über die Verticale, während sie im unteren diese nicht erreichte. Der blinde Fleck, dessen Mitte Centrum des Gesichtsfeldes war, wurde als abnorm vergrössert bezeichnet, jedoch sein Durchmesser auf 3° angegeben. Man suchte das Krankheitsbild zu erklären unter der jetzt vollends unhaltbar gewordenen Voraussetzung einer Totalkreuzung im Chiasma. Man meinte, durch die Brechbewegungen sei ein Blutextravasat entstanden im linken seitlichen Chiasmawinkel. Dieses hätte comprimirt: vom linken Nervus opticus die Fasern, welche zur äusseren linken Netzhauthälfte ziehen, und zwar nach oben hin unvollkommen, nach unten hin vollkommen, ferner einen Theil der Fasern, die zur inneren Netzhauthälfte ziehen; vom linken Tractus opticus die Fasern, die zur inneren Hälfte der rechten Retina streichen, und noch einen Theil der Fasern, die zur äusseren Netzhauthälfte gehen[1]).

Es handelte sich offenbar um einen Herd im linken Tractus oder um eine corticale Störung.

Ein 60jähriger Pfarrer hatte um Mitternacht den Gashahn wahrscheinlich nicht vollständig zugedreht. Morgens 4 Uhr sollte er geweckt werden und wurde bewusstlos in seinem Bette gefunden. Durch Wiederbelebungsversuche (Einathmen von Sauerstoff, Brechmittel) kam er gegen Abend wieder zu sich. Die ersten zehn Tage war er vollständig blind, dann trat allmähliche Besserung ein. Wochenlang war er geistig umnachtet. Nach sechs Wochen waren noch Denkvermögen und Gedächtniss geschwächt. An die Räume seiner Wohnung konnte sich der Kranke nicht mehr erinnern. Sechs Wochen nach dem Unfalle machte er einen verworrenen und unbeholfenen Eindruck. Sprache und Bewegungen waren auffallend langsam, die Augen äusserlich normal, ebenso die Augenmuskeln, die Pupillen etwas weit, ihre Reaction träge. Die Sehschärfe betrug kaum $^3/_{12}$ beiderseits.

Ophthalmoskopischer Befund fast normal. Die Arterien waren vielleicht etwas geschlängelt, und Arterien und Venen etwas dünner als normal. Das Gesichtsfeld erwies sich bei der Prüfung mit der Hand nur nach oben ziemlich erhalten, links auch ein wenig nach innen vom Fixir-

1) Illing, Wien. allgem. med. Zeit. 1874. No. 23–25.

punkte noch vorhanden. Farben wurden richtig erkannt. Therapie: Passend, Diät und Jodkalium in kleiner Gabe.

Nach zwei Monaten war die Sehschärfe kaum $^3/_4$ und die Sprach sicherer. Die Zunge wich etwas nach links ab. Das Kniephänomen wa vorhanden. Das Gedächtniss hatte sich gebessert. Die Pupillen waren u verändert. Bei Belichtung von rechts erfolgte an beiden Augen lebhaft Reaction, von allen anderen Richtungen träge. Links war die Reactio noch schwächer als rechts. Es fehlte beiderseits die ganze link Gesichtsfeldhälfte ausser dem üblichen Bezirk um den Fixirpunkt, ebens die untere Hälfte der rechten. Im beiderseitigen Gesichtsfelde waren nur di rechten oberen Quadranten erhalten und diese auf 45° eingeengt. Die Rotl empfindung reichte nach oben bis 22°, nach aussen bis 23°; die Blauempfi dung oben bis 32°, aussen bis 34°. Beiderseits bestand eine fast mathem tische Congruenz der Gesichtsfelder für Weiss und Farben. Der ophtha moskopische Befund war unverändert. Nach fast zwei Monaten war di Sehschärfe $^3/_3$ und das Gesichtsfeld unverändert. Auch direct in da Auge geworfenes Licht wurde auf den defecten Stellen nicht empfunde Sonst kam keine Aenderung, auch nicht bei späteren Vorstellungen[1]).

Es handelt sich also hier um eine vollständige linksseitig theilweise rechtsseitige homonyme Hemianopsie mit normal Sehschärfe und verhältnissmässig gutem Farbensinn.

Ein Ehepaar, 67 beziehungsweise 65 Jahre alt, wurde durch einen b weglichen Ofen mit Kohlenoxyd vorgiftet. Während die Frau bald das B wusstsein wieder erlangte, erwachte der Mann erst allmählich aus dem Com war blind, erkannte erst vom 5.—6. Tage an die Stimme seiner Fra machte von dann an in seinem Verhalten den Eindruck eines Paralytike und blieb so.

Die Untersuchung der Augen ergab Folgendes: Aeusserer Anblick norma Muskeln nicht gelähmt Pupillen gleich, von mittlerem Durchmesser un guter Reaction auf Licht, schwächer auf Accommodation.

Ophthalmoskopischer Befund. Rechts: Hypermetropischer Asti matismus: Staphylom an dem unteren Theil der Papille. Papille gleic mässig roth, leicht verschleiert. Arterien und Venen normal.

Links: Peripapilläre senile Chorioiditis. Papille gleichmässig geröthe Arterien etwas verengt, Venen nicht geschlängelt. Centrale Excavatio Leichte Hypermetropie.

Das Sehvermögen schien in der oberen Hälfte beider Retina zu fehlen; die untere Hälfte konnte Finger erkennen. Roth wurde hie gut erkannt, aber nicht Grün.

Die Trennungslinie der sehenden von der blinden Partie d Auges ging fast horizontal durch das Auge. Die Macula fi beiderseits in die amblyopische Zone[2]).

Das Bestehen symmetrischer Scotome in Form einer Hemianopsi inferior in dem vorstehenden Falle gab Anlass, die Ursache der Se störung in die Hinterhauptslappen zu verlegen, um so mehr, als inte lectuelle Störungen, die an corticale erinnerten, vorhanden waren. Ma

1) Purtscher, Centralbl. f. pr. Augenheilkunde. 1900. S. 228.

2) Raffegeau, Annales médico-psychologiques. 1889. Sér. VII. Tom. I p. 454.

hielt es aber auch für wahrscheinlich, dass gleichzeitig in dem intracraniellen Theile beider Nervi optici, vielleicht auch im Chiasma centrale retrobulbär-neuritische Herde bestanden.

Das Erhaltensein des pupillären Lichtreflexes erklärt sich durch das Erhaltensein eines guten Theils der Sehnervenfasern, die das Auge mit den primären Opticuscentren verbinden.

Ein 45jähriger Mann hatte vorübergehend durch fünfstündiges Einathmen von Leuchtgas das Bewusstsein verloren. Am fünften Tage war die rechte Pupille enger als die linke, sonst konnte kein abnormer Befund festgestellt werden. Auf beiden Augen bestand vollständige linksseitige Hemianopsie für Farben, während Weiss nur im linken oberen Quadranten fehlte. Der Zustand blieb während der Beobachtung in mehreren Monaten unverändert[1]).

Es wurde ein Herd im Sehcentrum angenommen.

Eine 54jährige Frau hatte vor fünf Monaten eine Kohlenoxydvergiftung erlitten. Sie erwachte damals mit Schwindel- und Angstgefühl, starker Benommenheit, Kopfschmerzen, Gliederzittern, Brechneigung. Nachdem sie sich in frischer Luft erholt hatte, bemerkte sie eine Sehstörung der Art, dass sie von mehreren neben einander befindlichen Gegenständen nur einen sah. Im Laufe der Zeit erfolgte langsame Besserung. Die spektroskopische Untersuchung des Blutes hatte Kohlenoxydhämoglobin ergeben. Die Augen waren äusserlich ganz normal. Es bestand keine hemiopische Pupillenreaction.

Sehschärfe $= {}^6/_8$; $-$ 1 D, cyl. Achse horizontal $= {}^6/_6$ beiderseits. Mit + 2,5 D Sn 0,4 — 25 cm ganz glatt gelesen.

Fig. 76.

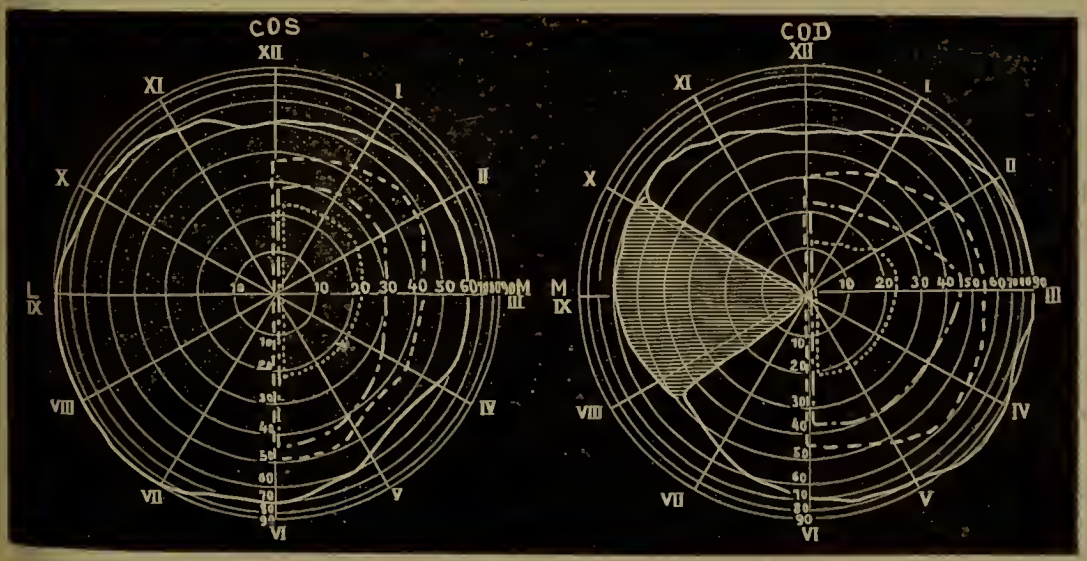

1) Friedenwald, Arch. of Ophthalmol. Vol. XXIX. 1900. p. 294.

Es bestand eine ausgesprochene homonyme linksseitige Hemianopsie für Farben, scharf in der Mitte abschneidend. Die Weissgrenzen waren links intact, rechts war ein sectorenförmiger Einschnitt von innen her an den Fixirpunkt feststellbar. (Fig. 76.)

Anscheinend bestand anfangs eine Störung der optischen Erinnerungsbilder, da die Kranke sich auch in bekannter Umgebung nicht mehr zurecht fand[1]).

Es wurden kleine corticale Blutungen als Ursache angenommen.

Vorübergehende Beschränkung eines, z. B. des rechten Gesichtsfeldes, bei bestehender rechtsseitiger Lähmung, Contractur, Anästhesie, Blasenlähmung u. s. w. kann ebenfalls entstehen[2]).

Die Beobachtung einfacher concentrischer Einengung des Gesichtsfeldes lässt auch die Betheiligung des extracraniellen Sehapparates in gewissen Fällen zweifellos sein.

Der Farbensinn ist bei einzelnen Kranken erhalten, bei anderen gestört gefunden worden. So wurde bereits angeführt, dass ein solcher Hemiopischer Roth gut erkannte, aber nicht Grün.

Auch Xanthopsie kommt vor. Ein 16jähriger Bursche wurde durch Kohlendunst vergiftet. Es ersehienen Asphyxie und enge, reactionslose Pupillen. Nach dem Wiedererlangen des Bewusstseins entstanden Kopfschmerzen, Schwerbesinnlichkeit und doppelseitige Xanthopsie für acht bis zehn Stunden, der ein centraler Ursprung zugeschrieben wurde. Alle Gegenstände, namentlich helle, erschienen glänzend schwefelgelb. Dabei waren die Augen äusserlich normal, die Pupillen mittelweit, und reagirten gut auf Licht. Beiderseits bestand eine Herabsetzung der Sehschärfe auf $^6/_9$, und die Gesichtsfelder waren concentrisch eingeengt[3]).

c) Befunde am Augenhintergrunde und im Gehirn.

Die Befunde an den Augen mit Kohlenoxyd vergifteter Menschen sind theilweise schon in den bisher berichteten Fällen mitgetheilt worden. Im Einklang mit sonstigen Veränderungen am Körper stehen die Gefässerweiterungen und die Schlängelung der Arterien und Venen. Ein solcher Zustand kann natürlich nicht in jedem Stadium der Vergiftung erwartet werden, weil die wechselnden allgemeinen Verhältnisse, unter denen dann der Körper steht, auch eine Aenderung der Gefässweite bedingen. Einmal wurde eine venöse Congestion und Leersein der Arterien bei Röthung der Papille beobachtet[4]).

Präretinale Blutungen kommen sehr wahrscheinlich häufiger vor als sie erkannt werden. Das Erbrechen im ersten Stadium der Kohlenoxydvergiftung hat direct mit ihrem Entstehen nichts zu thun. Sie hängen mit der Gefässerweiterung und dem geänderten physikalischen Verhalten des Blutes zusammen. Kommt zu diesen Factoren noch eine, wenn auch nur kurz dauernde, aber starke Erhöhung des Blutdrucks,

---

1) Enslin, Klin. Monatsbl. f. Augenheilkunde. 1904. Bd. I. S. 39.
2) Duponchel, Gaz. hebdom. de Médec. 1891. No. 8. p. 88.
3) Hilbert, Memorabilien. Bd. XL. 1895. No. 2. S. 72.
4) Benson, Dublin Journ. of Med. Science. 1873. Vol. LV. p. 442.

z. B. im Convulsionsstadium, dann ist der Blutdurchtritt durch oder aus den Gefässen leicht möglich. Ein beobachtetes kleines Papillarexsudat wurde auf eine solche Blutung zurückgeführt.

Ein Mann zog sich eine schwere acute Vergiftung dadurch zu, dass er bei der Reinigung der sogenannten Reinigungskästen einer Gasanstalt aus Unvorsichtigkeit das Gas in grossen Mengen ausströmen liess. Er fiel bewusstlos um und konnte nur durch lange fortgesetzte künstliche Athmung und energische Reizmittel aus seinem gefahrdrohenden Zustande errettet werden. Es traten heftige Krämpfe auf. Die Pupillen waren weit und von träger Reaction, die Augen in rollender Bewegung. Es bestand eine starke Erhöhung der Körperwärme. Zahlreiche rosarothe Flecke waren auf der Haut. Das Blut hatte eine hellrothe Farbe, im Urin war etwas Eiweiss. Am zweiten Tage liessen die Convulsionen nach, am vierten war wieder Nahrungsaufnahme möglich. Die Pupillen waren meist weit und reagirten ca. acht Tage lang nicht auf Licht. Allmählich stellte sich hochgradige Erschöpfung, ein stuporöser Zustand und Parese der linken Körperseite für acht Tage ein. Der Harn wurde wieder normal. Alsdann zeigten sich: Gedächtnissschwäche, langsame und scandirende Sprache, Muskelzittern, Schwindel und Flimmern vor den Augen.

Das fernere Krankheitsbild entsprach mit dem Muskelzittern u. s. w. fast vollständig dem der multiplen Sclerose, doch fehlte der Nystagmus, wie auch sonstige Störungen der Augenbewegungen. Die Sehschärfe war normal, doch wurde noch zeitweise über Flimmern vor den Augen geklagt. Am Hintergrunde fand sich beiderseits Hyperämie der Netzhautvenen und rechts am unteren inneren Papillenrande ein kleines Exsudat, welches eine Vene eine Strecke weit bedeckte[1]).

Die Umgrenzung der Papillen erschien bei einem anderen Kranken leicht wolkig trübe, nach oben rechts und bis zum doppelten Abstand von der Papille in der Retina eine grauröthliche, ein Retinalgefäss streckenweis verdeckende Trübung, die sich in sechs Wochen verlor.

Noch ein anderer Vergifteter liess eine Papille als gleichmässig roth und leicht verschleiert erkennen.

In einem tödtlich verlaufenen Falle, in dem die Section einen Erweichungsherd im Linsenkern ergab, fand sich „eine deutliche Hyperämie am Augenhintergrunde“. Um schliesslich die Möglichkeit des Entstehens einer Neuritis optici bei der Kohlenoxydvergiftung absolut sicher zu stellen, ist auf den oben mitgetheilten Befund hinzuweisen[2]).

Veränderungen im Gehirn werden, wie schon hervorgehoben wurde, häufig festgestellt, von fleckiger capillärer Röthung, besonders der grauen Substanz der Corpora striata und der Thalami optici an bis zu Erweichungsherden im Linsenkern u. s. w. So fand sich in einem Falle von subcorticaler Ataxie (Wernike) nach Kohlenoxydvergiftung eine Verstopfung der Verzweigung der Arteria fossae Sylvii und des Circulus arteriosus Willisii mit einem Erweichungsherde im linken Lobus angularis. Während des Lebens bestand nur eine mässige Einschränkung der

1) Becker, Deutsche Med. Wochenschr. 1889. No. 26—28.
2) Schwabe, l. c.

oberen Gesichtsfeldhälfte; links war die Papille leicht grauweiss gefärbt. Rechts bestand eine alte Hornhautnarbe, welche die ophthalmoskopische Untersuchung unmöglich machte[1]).

II. Anilin.

Anilin[2]) ist, wie Nitrobenzol, ein echtes Blutgift, das aus Oxyhämoglobin Methämoglobin, beziehungsweise Hämatin zu erzeugen vermag. Die groben Störungen am Sehapparat sind ebenso wie die allgemeinen von den Blutveränderungen ableitbar und durch sie leicht verständlich. Wenn in solchen Vergiftungsfällen die Hautdecke, wie gewöhnlich fälschlich gesagt wird, „cyanotisch", wie es richtig heissen muss grauviolet verfärbt, und das Blut dunkel gefunden wird, so ist auch immer eines der obengenannten Zersetzungsproducte spectroskopisch auffindbar. Wo sie vermisst wurden, da lag es stets an einer individuellen Unfähigkeit, richtig zu untersuchen.

Störungen am Auge werden am häufigsten bei Anilin-Arbeitern beobachtet. Als locale, durch Anilindämpfe oder Uebertragung von Anilin mit den Fingern erzeugte Einwirkung kommt Ciliarinjection, und wohl damit im Zusammenhang stehend Photophobie vor.

Sind die Blutveränderungen, z. B. nach dem Trinken von Anilinöl sehr stark, so enthalten die Augengefässe methämoglobinhaltiges Blut, das z. B. der Conjunctiva und Sclera eine bräunlich gelbe Färbung verleihen kann. Dies ist die eine Quelle einer solchen Verfärbung und unserer Ansicht nach die häufigere. Eine zweite entspringt aus der Beziehung zwischen Blutvergiftung und hämatogenem Icterus. Bei einem 44 jährigen Anilinarbeiter sah man eine solche Verfärbung an Binde- und Hornhaut neben einer leichten Herabsetzung der Sehschärfe.

Das Anilin hat auch bei örtlicher Anwendung am Auge in einer Lösung von 2 pM. eine mydriatische Wirkung. Sie ist nach Vergiftungen durch Anilindämpfe oder Anilinöl bei Menschen und Thieren gesehen worden, fast immer in Verbindung mit schweren Allgemeinstörungen. Waren die Pupillen im Beginn der Vergiftung mittelweit, so erweitern sie sich noch in deren Verlauf. Eine Einheitlichkeit in der Beeinflussung der Pupillen besteht aber keineswegs; denn man konnte sowohl nach innerlicher oder cutaner Vergiftung, als auch nach Vergiftungen von Arbeitern mit Anilindampf eine ausgesprochene Pupillenverengerung feststellen. Es scheint hierzu eine besonders nachhaltige Gifteinwirkung erforderlich zu sein. Nur vereinzelt wurde bei einem Arbeiter, der durch Zufall Anilin verschluckt hatte, eine normale Pupillenweite gefunden.

Die Pupillen waren bald gut, bald schwach und langsam auf Licht reagirend. Es giebt aber zweifellos Fälle, in denen das Gegentheil feststellbar war.

Es fehlen auch nicht schwerere Augenstörungen z. B. Accommodationsschwäche und Hemeralopie. Die eine Zeit lang beliebte

1) Berkhan, Archiv f. Psychiatrie. Bd. XXIII. 1891. S. 558.

2) Die Anilinfarbstoffe werden im 2. Bande, in dem Kapitel „Entzündungs- und Aetzgifte" abgehandelt.

therapeutische Anwendung von Anilinöl schuf in einem Falle von Hypopyon-Keratitis ein Glaucom. Nach mehrfachen Punctionen erfolgte Wiederherstellung bis die Sehschärfe Fingerzählen in 1 m betrug.

Bei einem Anilinarbeiter fand sich einmal eine doppelseitige Iritis mit Amblyopie. Ermüdungserscheinungen beim Sehen, Nebelsehen bei normaler Sehschärfe und leichte Herabsetzung des Sehvermögens wurden häufiger bei Arbeitern festgestellt; doch kommt zweifellos auch ein schwereres Ergriffensein des Sehvermögens vor. Der Vorgang, der dazu führt, ist unseres Erachtens eine mehr oder minder acut einsetzende Ernährungsstörung des Augenhintergrundes durch das, zur Ernährung der Gewebe untauglich gewordene Blut. Während viele aus der gleichen Quelle fliessende Vergiftungssymptome mit dem Schwinden des Methämoglobins verblassen, können die Augenstörungen bleiben. In erster Reihe leidet in solchen Fällen der Opticus.

Ein Färber, der in seinem Berufe schon schwer im Munde und der Nase durch Kaliumbichromat geschädigt worden war, musste oft in einem schlecht ventilirten Raume Anilinsalze abwiegen. Er bekam dadurch Sehstörungen: Einengung des Gesichtsfeldes für Weiss und Farben, und ein dreieckiges Scotom für Roth und Grün, an der Spitze central, an der Basis 20° nach aussen gelegen. Es bestand eine Neuritis optici. Die Ränder der Papillen und die Arterien waren verwischt, und die Venen geschwollen[1]).

Ebenso schlimm erging es einem 35 jährigen Färber, der Anilinöl ohne Vorsichtsmaassregeln umgoss. Er bekam Schwindel, Kopfschmerzen Ohnmacht und Blässe der Haut (Methämoglobinämie) und als Erkrankungssymptome seitens der Augen nach 15 Tagen eine sehr starke Einengung des Gesichtsfeldes in der temporalen Hälfte mit Blindheit für Grün und Blau. Die Contouren der Papille waren verschleiert, die Venen ein wenig geschwollen und die Arterien leer[2]).

III. Acetanilid.

Das Antifebrin ruft nicht selten Hautausschläge hervor. Schleimhäute, darunter auch die Conjunctiva, können an solchen theilnehmen. Bei einer Frau sah man nach Einnehmen von 0,5 g ein solches Conjunctival-Enanthem ca. sechs Stunden bestehen.

Auch das Gefühl von Stechen in den Augen und Thränenlaufen kam vereinzelt vor.

Die Pupillen wuden in einem verschiedenen Zustande gefunden, nach einer Vergiftung mit insgesammt 3 g, in einer Stunde genommen, über mittelweit und reactionslos, nach 4 g mittelweit und nur wenig auf Licht reagirend, nach 7 g in $2^1/_2$ Stunden eng und unbeweglich, und

1) Veasey, Americ. Journ. of Ophthalmol. 1898. May. p. 49. — Galezowski. Recueil d'Ophthalm. 1876. p. 210. — Leloir, Gaz. méd. de Paris. 1879. No. 47. p. 606. — Müller, Deutsche med. Wochenschr. 1887. No. 2. — Novelli, Bollet. l'Oculist. T. XII. p. 15. — Simi, ibid. No. 20. — Friedlaender, Neurol. Centralblatt. 1900. Bd. XIX. S. 161. — Mc Kinley, Ophthalm. Society of the United Kingdom. 1886. p. 144.

2) Boni, Archivio di Ottalmol. 1903. Vol. X.

einmal unter vielen Kranken bestand ausgesprochene Mydriasis nebe träger Reaction[1]). Selten ist Doppeltsehen und starke Amblyopie

Nach Verschlucken von 3 g Antifebrin in einer Stunde trat Schwindel gefühl und Sausen in den Ohren ein. Die Sehschärfe sank au beiden Augen rapid bis auf ein Minimum herab, so dass de Kranke nicht im Stande war, sich in seinem Zimmer zurecht zu finden Die Pupillen waren über mittelweit und reactionslos. Handbewegunge wurden mühsam in $^1/_2$ m nur central wahrgenommen. Das Gesichtsfel war erheblich eingeschränkt, die Papillen abgeblasst, das Calibe der Gefässe verkleinert. Es wurden Einathmungen von Amylnitri verordnet. Schon fünf Minuten nach der ersten Einathmung bessert sich das Sehvermögen unter Röthung des Kopfes und Vermehrung de Pulses. Die Besserung nahm nach weiteren zweistündlichen Inhala tionen zu[2]).

Die veranlassende Ursache der schweren Sehstörung wurde in eine acuten Blutleere der nervösen Centralorgane in Folge von Gefässkramp gesehen. Dafür sollten die Blässe des Gesichts und der Schleimhäut sowie auch der Erfolg der Therapie sprechen.

Ein solcher Gefässkrampf ist bisher nicht nachgewiesen worden Nur einmal wurde angegeben, dass nach subcutaner Beibringung vo 0,5 g Antifebrin bei einem Hunde, die vorher weiten Ohrgefässe sic verengt hätten. Andererseits kann man bei Thieren bei derselben Be handlung auch Erweiterung der Ohrgefässe feststellen. Will man dem nach die Sehstörungen nicht als Collapswirkung deuten, so bleib nur übrig, die methämoglobinbildende Kraft des Antifebrins al Ursache heranzuziehen.

Die Netzhautvenen wurden bei starker Antifebrinwirkung als er weitert bezeichnet[3]), in anderen Versuchen ein solcher Befund abe vermisst[4]).

Nach Einnehmen von 0,6 g Antifebrin erschien bei einer Inter mittenskranken nach etwa einer Stunde unter Jucken ein erythematöse Ausschlag am ganzen Körper einschliesslich der Conjunctivae[5]).

IV. Paramonobromacetanilid.

Das Antisepsin erzeugt bei Thieren Krämpfe, Herzstörungen Hämoglobinurie, beziehungsweise Methämoglobinurie und Glycosurie. Be Menschen veranlassten schon 0,3 g ein blaugraues Aussehen. Zuckungen Zittern, Schwindel, Muskelschwäche und Strabismus.

---

1) Hilbert, Memorabilien. 1895. Jahrg. XXXIX. No. 2. S. 65. — Doll Deutsche Medicinalzeit. 1887. S. 817. — Heinzelmann, Münch. med. Wochenschr 1887. S. 37.

2) Hilbert, l. c.

3) Müller, Deutsche Med. Wochenschr. 1887. No. 2.

4) Herczel, Centralbl. f. d. med. Wissensch. 1887. S. 546.

5) Ballou, Medical News. 1898. Vol. I. p. 791.

V. Nitrobenzol.

Das Mirbanöl ist ein Blutgift. Wenn acut davon genügend aufgenommen wird, entsteht in der Blutbahn Methämoglobin und bei längerem Anhalten der Vergiftung auch Hämatin. Dass dadurch secundäre functionelle Störungen im Gehirn und den Sinnesorganen entstehen können, bedarf keiner weiteren Begründung.

Abgesehen von der Methämoglobinämie, die sich durch eine grauviolette Hautfärbung kundgiebt, erscheinen als cerebrale Störungen: Schwindel, Kopfschmerzen, später Sopor, auch wohl Trismus und Tetanus.

Auf etwaige subjective Sehstörungen ist bisher wenig geachtet worden, obgleich die Analogie mit ähnlich wirkenden, auch chemisch dem Nitrobenzol nahestehenden Stoffen das Vorkommen solcher als wahrscheinlich annehmen lässt.

Man beobachtete bisher in einem Falle starke Injection der Gefässe der Bindehaut[1]) und häufiger livide Färbung der Albuginea.

Die Pupillen wurden nur einmal bei schon weit vorgeschrittener Vergiftung als verengt beschrieben. Sie erweiterten sich bei demselben Vergifteten und wurden reactionslos, als nach etwa 24 Stunden nach einer Besserung ein Rückfall eintrat. Bei vollkommen benommenem Sensorium und Unfähigkeit der activen Muskelbewegung sah man die Pupillen mittelweit, reagirend und den Cornealreflex erhalten. Erst später, als das Blut „theerartig schwarz“ geworden war, erweiterten sie sich und wurden reactionslos. Sie wurden erst wieder normal, als das Blut nicht mehr die eben angegebene Beschaffenheit besass, sondern „tief rothbraun, beinahe schwarz“ aussah.

In den meisten Fällen waren die Pupillen sehr erweitert und reactionslos, oder zeigten eine nur träge Reaction, selbst dann, wenn die übrigen Reflexe am Körper noch gut erhalten waren.

Die Augäpfel wurden mehrmals als prominent bezeichnet oder krampfhaft nach oben verdreht, ebenso wurde auch darüber berichtet, dass dieselben typische, abnorme Bewegungen machten, z. B. um die senkrechte Axe rollten[2]) oder sich langsam von links nach rechts bewegten[3]). Vereinzelt wurde von Doppeltsehen berichtet[4]).

Die ophthalmoskopische Untersuchung in einem Falle, in dem nach Verschlucken einer grossen Menge von Nitrobenzol mit Anilin, ohne dass Sehstörungen vorhanden waren, die Pupillen sehr verengt, aber noch reactionsfähig waren, ergab für drei Tage eine enorm dunkle, intensiv violette Färbung des Augenhintergrundes, d. h. der Retina und des Sehnervenkopfes. Der Farbenunterschied zwischen Arterien und Venen war verwischt, da beide Gefässarten wie mit Tinte gefüllt erschienen. Hin und wieder fanden sich in der Nähe der Venen kleine Hämorrhagien[5]).

1) Schenk, Vierteljahrsschr. f. ger. Medic. N. F. Bd. IV. 1866. S. 329.
2) Helbig, Deutsche militärärztl. Zeit. 1873. Heft 1. S. 36.
3) Pagenstecher, Ein Fall v. Nitrobenzolvergiftung. Würzburg 1867.
4) Posselt, Wien. med. Wochenschr. 1897. No. 30—33.
5) Litten, Berl. klin. Wochenschr. 1881. No. 2. S. 22.

Was hier geschildert wurde, muss sich nothwendig in jedem Falle einer stärkeren Methämoglobinämie finden, weil es das wichtigste Charakteristicum einer solchen Blutvergiftung darstellt. Die dunkle Farbe des Methämoglobins giebt mit den mehr oder minder farbigen Geweben Mischfarben, die aber immer zu violett, grauviolett, schiefrig u. s. w. hinneigen. Bei der vorstehenden Vergiftung hat zweifellos Anilin, das leichter als Nitrobenzol Methämoglobin bildet, zu dem Befunde wesentlich mitgeholfen.

Aus etwa 50 Beobachtungen an Arbeitern, die nur durch Nitrobenzol gewerblich vergiftet wurden, ging hervor, dass an den Augen im Ganzen wenig Veränderungen vorkommen; nur die Pupillen wurden gelegentlich ungleich, Gesichtsfelder und Fundus normal gefunden. Eine exacte Prüfung wird indessen auch hier die angegebenen Farbenveränderungen auffinden lassen[1]).

VI. Dinitrobenzol.

Die fortgesetzte Aufnahme von pulverförmigem oder verdampftem m.-Dinitrobenzol oder **Roburit**, das Dinitrobenzol neben Chlornitrobenzol und Ammoniumnitrat enthält, kann schwere Vergiftungssymptome seitens der verschiedensten Organe in Zeiträumen veranlassen, deren Dauer zu einem nicht geringen Theil von der Individualität, zum Theil natürlich auch von der Menge des aufgenommenen Giftes abhängt. Dieselben leiten sich unserer Ueberzeugung nach zum wesentlichen Theile entweder direct von den durch diesen Stoff erzeugten Blutveränderungen ab, oder sind Abhängigkeitsleiden derselben. Bei Menschen kommt es zu einer spektroskopisch erkennbaren Methämoglobinämie oder Hämatinämie leichter und schneller als bei der Nitrobenzolvergiftung.

Die fahlgelbe oder braungelbe Farbe der Arbeiter mit Dinitrobenzol, die Gelbfärbung der Sclera, die Blaufärbung der Lippen, die Leber- und Milzschwellung, die Dunkelfärbung des Harns und die Störungen der Magen- und Darmfunctionen hängen — dafür sprechen auch Gründe der Analogie mit anderen Blutgiften — mit der Blutalteration zusammen. Es wäre nicht schwer auch die Störungen im Centralnervensystem und an den Augen genetisch von dieser abzuleiten. Immerhin liegt die Möglichkeit vor, dass nebenher durch Blutzersetzungsprodukte[2] noch eine directe Beeinflussung nervöser, centraler Gebilde zu Stande kommt und dadurch mit veranlasst werden könnten: die hämmernden Kopfschmerzen, der unruhige Schlaf, die allgemeine Körperschwäche, die Empfindungsstörungen in Armen und Beinen, das Gefühl der Steifheit in den Fingern und Zehen und die Sehstörungen.

Als die Erkrankungen der Arbeiter mit Dinitrobenzol zuerst bekannt wurden, nahm man die Klagen des einen oder anderen von diesen über Störungen des Sehvermögens von Seiten des Fabrikarztes mit einem gewissen Zweifel auf, als handelte es sich um Simulation. So findet sich in einer Krankengeschichte[3]) folgender Passus:

1) Prosser White, The Practitioner. 1889. Vol. II. p. 14.
2) Lewin, Zeitschr. f. Biologie. 1901. Bd. XLII. S. 140.
3) Schroeder, Vierteljahrsschr. f. ger. Med. 3. Folge. 1. Suppl.-Heft.

„Arbeiter B. erkrankte unter den Symptomen der Binitrobenzolvergiftung. Andere Arbeit wurde ihm zuertheilt. Genesung. B. behauptet seitdem an Sehschwäche zu leiden (objectiv nichts nachweisbar)."

Sehr bald erkannten jedoch die Augenärzte den genetischen Zusammenhang der Dinitrobenzolvergiftung mit den Sehstörungen, die freilich nicht immer vorhanden zu sein brauchen, oder nur Pupillenungleichheit bei Ausschluss von Einschränkungen des Gesichtsfeldes oder des Farbensehens darstellen können[1]). Immerhin ist die Morbiditätsfrequenz und damit auch die Zahl der an Sehstörungen Erkrankten beträchtlich hoch. Sie beläuft sich unserer Schätzung nach auf mindestens 20—25 pCt.

Das Leiden beginnt in dem grösseren Theil der Fälle doppelseitig, meist erst, nachdem andere centrale Leiden, wie Benommenheit und Schwindelerscheinungen mit einer Graublaufärbung der Haut und Schleimhäute eine Zeit lang bestanden haben. Die ersten Klagen beziehen sich auf Verschleierung des Sehens, die ein genaues Beobachten für die Ferne oder die Nähe unmöglich macht[2]).

Die Durchsichtigkeit der Augenmedien ist nicht gestört. Die Pupillarreaction auf Licht und Accommodation kann normal oder nur etwas verlangsamt sein, und Retina und Papille eine starke venöse Hyperämie und schwache Füllung des Arterienrohres aufweisen. Verengerung der Gefässe wurde auch vermisst und gelegentlich die Papillen blass gefunden, oder es wurden alle Gefässe als gefüllt bezeichnet bei Prominenz der Papille[3]). Meistens erscheinen die Papillenränder scharf. In einem Falle[2]) war die Grenze der Papille

Fig. 77.

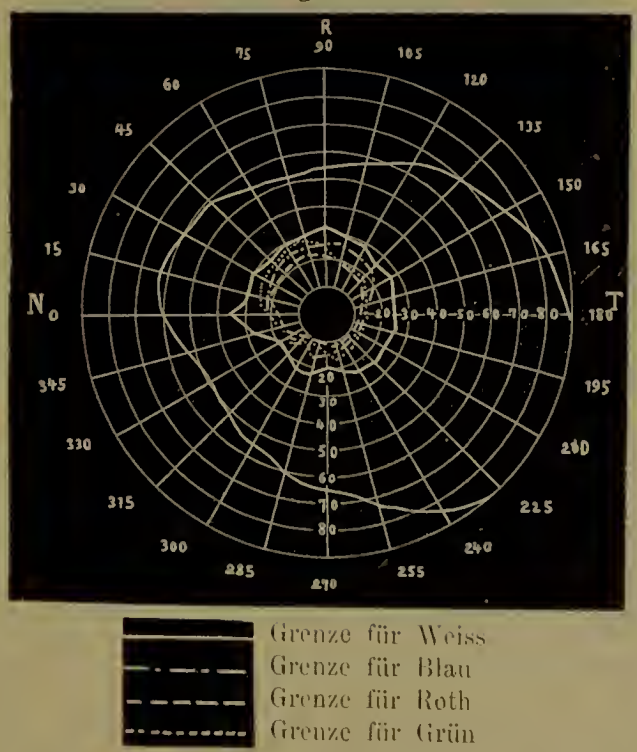

1) Prosser White, The Practitioner. 1889: Vol. II. p. 14.
2) Nieden, Centralbl. f. Augenheilkunde. 1888. S. 193.
3) Mohr, Deutsche med. Wochenschr. 1902. No. 5.

scharf bis auf einen kleinen Sector des unteren Randes des rechten Auges, wo sich an den nach unten ziehenden Venenstamm ein deutlich begrenztes, ca. papillengrosses Exsudat anschloss. Die Sehschärfe betrug $^{10}/_{200}$ beiderseits. In anderen Fällen wurde sie beiderseits zu $^{3}/_{60}$, oder rechts zu $^{6}/_{24}$ und links zu $^{6}/_{36}$, oder beiderseits zu $^{6}/_{36}$ gefunden[1]).

Das peripherische Sehen kann herabgesetzt, die Grenze für Weiss concentrisch gleichmässig eingeengt sein, das Erkennen von Blau unter das von Roth herabsinken und die Grenzzonen für Grün und Roth zu denen von Blau und Weiss relativ weiter erscheinen. Das angeführte Retinalexsudat trat auch bei der perimetrischen Aufnahme als deutlicher Defect im unteren inneren Quadranten hervor (Fig. 77).

In einzelnen Fällen wurde auch neben einer concentrischen Einengung des Gesichtsfeldes ein centrales Scotom für Roth und Grün oder auch nur für Roth (Fig. 78) auf beiden Augen beobachtet.

Fig. 78.

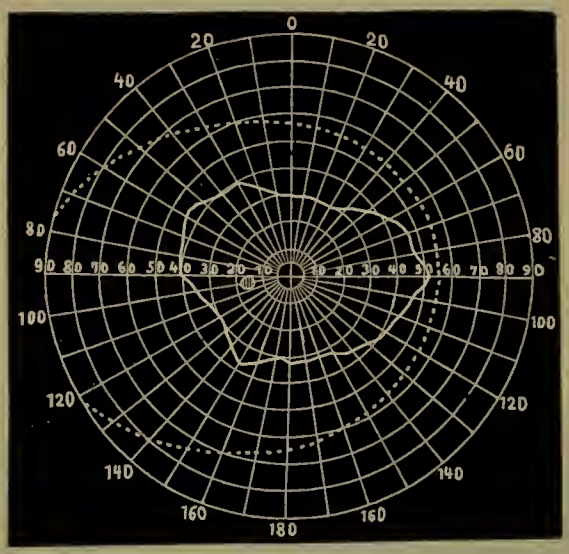

Das Gesichtsfeld des rechten Auges ist dem des linken vorstehenden vollkommen ähnlich

Der Verlauf der Erkrankung des Sehvermögens ist ein sehr verschiedener. Wesentlich hängt derselbe natürlich von der Dauer der Aufnahme des Giftes, beziehungsweise von dem Bestehen der Blutveränderung ab. Die Individualität ist jedoch hierbei nicht ganz belanglos.

In einigen der beobachteten Fälle trat nach einigen Wochen, nachdem die Beschäftigung mit dem Dinitrobenzol ausgesetzt und Strychnin innerlich oder subcutan angewandt worden war, Besserung der Sehschärfe ein, in anderen schwanden zwar gewisse Functionsstörungen z. B. die Störungen des Allgemeinbefindens, die grauviolette Methämoglobinverfärbung der Haut, die Herzstörungen u. A. m., während das Sehvermögen nicht so bald zur Norm zurückkehrte. In dem einen der oben citirten Fälle[2]) nahm das Retinalexsudat allerdings bald an Intensität der Farbe ab und begann sich concentrisch einzuengen. Die venöse Hyperämie des Sehnervenstammes verminderte sich

1) Snell, Brit. med. Journ. 1894. Vol. I. p. 449.
2) Nieden, l. c.

gleicherweise wie die der Conjunctivalgefässe, und die Füllung der Arterien nahm zu. Die Sehschärfe, sowohl central als auch peripherisch zeigte in diesem Zeitraume noch kaum eine Aenderung, und begann erst in der vierten Woche, nachdem der Kranke schon wieder sich völlig wohl und kräftig fühlte, langsam zu steigen. Die Grenzzone für Weiss erweiterte sich, während Blau noch immer in den engen Grenzen wie zuerst erkannt wurde. Der Augenhintergrund war inzwischen fast zur Norm zurückgekehrt. Nach sechs Wochen hatte der Kranke nur soweit sein Sehvermögen wiedererlangt, als es zur Verrichtung seiner Beschäftigung nothwendig war, d. h. dass es nicht normal geworden war.

VII. Nitroglycerin.

Der flüssige Salpetersäureäther des Glycerins wandelt sich im Körper sehr wahrscheinlich in eine salpetrigsaure Verbindung um. Die Empfindlichkeit der Kranken für denselben schwankt sehr; Gewöhnung an ihn findet in grossem Umfange statt.

Blutandrang nach dem Kopfe, Schwindel und Kopfschmerzen sind die häufigsten Nebenwirkungen. Die Augen glänzen und werden gegen Licht empfindlich. Die Bindehaut kann stark injicirt sein. Nach Vergiftung mit einer grossen Dosis von Nitroglycerin waren die Pupillen normal, nach mehrtägigem Gebrauche von medicinalen Mengen erweitert.

Thiere und Menschen, die versuchshalber oder zu arzneilichen Zwecken Nitroglycerin erhalten hatten, liessen eine Schwächung des Sehvermögens, Nebligsehen etc. erkennen. Dieses Vorkommniss ist so oft festgestellt worden, dass an der Richtigkeit nicht gezweifelt werden kann. Die Ursache ist nicht feststellbar. Nach Analogie mit ähnlich wirkenden Stoffen (salpetrige Säure, Salpeter, Amylnitrit) könnte an eine flüchtige Ernährungsstörung des Augenhintergrundes durch methämoglobinhaltiges Blut gedacht werden. Ausserdem aber käme noch die ganz bedeutende Gefässerweiterung und Spannungsänderung im Gefässsystem, die das Nitroglycerin erzeugt, in Frage.

Nach subcutaner Beibringung von drei bis fünf Tropfen bei Menschen entstanden Kopfschmerzen, Ohrensausen, Gesichtscongestionen, und ophthalmoskopisch nachweisbar eine Erweiterung der Gefässe des Augenhintergrundes.

Dynamit.

Die bei der Explosion des Dynamits sich entwickelnden Gase enthalten Kohlensäure, Stickoxydul, sowie unzersetztes Nitroglycerin. Die durch sie erzeugten Symptome stellen jedenfalls Combinationswirkungen dar, unter denen die dem Kohlenoxyd zugehörigen die wesentlichen sind.

Nach Betreten eines Raumes, der erfüllt war mit Gasen, die nach einer Dynamitexplosion zurückgeblieben waren, erkrankten zwei Männer,

der eine mit vorübergehender Amaurose ohne Befund, der andere mit dauernden Sehstörungen mit ophthalmoskopischen Veränderungen[1]).

Ein anderer, 47jähriger Mann hatte in einem ausgetrockneten Brunnenschachte Dynamit explodiren lassen und sich $2^1/_2$ Stunden später in denselben hinabgelassen. Er verlor das Bewusstsein, ebenso ein zweiter, ihm nachgeschickter Mann. Beide wurden mit Seilen herausgezogen. Der zweite, der nur kürzere Zeit in dem Brunnen gewesen war, kam nach zwölf Stunden wieder zu sich, war aber blind. Nach 24 Stunden erlangte er sein Sehvermögen wieder. Der ophthalmoskopische Befund war normal. Der erste Vergiftete zeigte vorübergehende Gedächtnissstörungen und war ebenfalls erblindet. Die Papillen waren abgeblasst, die Arterien verengt. Er erhielt Strychnin subcutan und Inhalationen von Amylnitrit. Nach einem halben Jahre war Fingerzählen dicht vor dem Auge möglich. Die Pupillen reagirten auf Licht und Convergenz. Es bestand eine geringe Abblassung der temporalen Papillenhälften. Wiederherstellung erfolgte nicht.

VIII. Salpeter.

Ein Mädchen nahm 16 g Salpeter statt Glaubersalz. Ausser örtlichen Wirkungen im Verdauungskanal traten noch ein: Vorübergehende Blindheit, anhaltende Taubheit und Sprachlosigkeit, tetanische Zufälle u. A. m. Nach acht Tagen kamen Sprache und Gehör allmählich wieder, während die Bewegung noch nach vier Wochen mangelhaft war.

Es ist dies unseres Wissens der einzige Vergiftungsfall mit Salpeter in dem eine Sehstörung beobachtet wurde. Ob dieselbe auf eine Methämoglobinämie, veranlasst durch Nitritbildung, zurückzuführen ist, lässt sich nicht entscheiden.

IX. Salpetrige Säure.

In welcher Form auch die salpetrige Säure in den Körper gelangt oder wie immer sie sich aus complexen Stoffen abspaltet, immer veranlasst sie eine Methämoglobinämie, beziehungsweise Hämatinämie[2]. Nebenher verursacht sie, auch als Salz, eine Verstärkung des Spitzenstosses und eine leicht erkennbare Abnahme der Spannung der Arterienwand sowie das Gefühl des Pulsirens in allen Gefässen, ähnlich, aber schwächer wie Amylnitrit oder Nitroglycerin. Etwas grössere arzneiliche Mengen von Natriumnitrit können Lichtscheu, und toxische Mengen der salpetrigen Säure vorübergehende Amblyopie, die als eine toxämische aufzufassen ist, erzeugen. Treten in Folge der Blutvergiftung Athmungsstörungen ein, so fehlt auch nie Pupillenerweiterung und Exophthalmus.

Am Augenhintergrunde nahm man Erweiterung der Netzhaut-

---

1) Brose, Archiv of Ophthalmol. Vol. XXVIII. H. 3/4, ref. im Archiv für Augenheilkunde. Bd. XLI. 3.

2) Lewin, Arch. f. exp. Path. u. Pharmak. Bd. XXV. 1889.

gefässe und Röthe der Papille wahr. Bei genauerem Zusehen wird man eine Verfärbung des Gefässinhaltes ins Schwarzbraune nicht vermissen. Es ist nicht unmöglich, dass nach Einathmung von viel Salpetrigsäure-Dämpfen auch Capillarthrombosen in den Augengefässen entstehen.

Aus dem Ende des 18. Jahrhunderts wurde der folgende Fall berichtet:

Ein gesunder Mensch schlief in einem Zimmer, wo auf einem warmen Ofen ein offenes Gefäss voll Scheidewasser, in welchem Silber aufgelöst war, stand, und durch welches ein sehr unangenehmer Geruch im Zimmer verbreitet wurde. Der Kranke merkte ihn zwar, bekümmerte sich aber weiter nicht darum, und blieb die ganze Nacht in diesem Zimmer. Von dieser Zeit an fing das linke Auge, an dem vorher nicht der geringste Fehler gewesen war, an, unter beständigen Schmerzen der linken Seite des Kopfes „blöde" zu werden. Anfangs sah der Kranke Rauch, nachher schwarze Flecken, und dann hatte er einen „Staar" im Auge. Der Kranke lag des Nachts im Bette so, dass die linke Seite des Kopfes diesem Dampfe mehr ausgesetzt war, als die rechte.

X. Aethylnitrit.

Der salpetrigsaure Aethyläther (Spiritus Aetheris nitrosi) stellt ein Blutgift dar, das, in Dampfform oder innerlich eingeführt Oxyhaemoglobin in Methämoglobin umwandeln und Collaps mit fast unfühlbarem Puls, oder auch Pulsbeschleunigung mit Cyanose und Erweiterung, sowie Starre der Pupillen hervorrufen kann[1]).

XI. Schwefelwasserstoff. Kloakengas.

Seit 200 Jahren kennt man die Eigenschaft des Schwefelwasserstoffes Störungen am Auge zu erzeugen, sobald derselbe mit den Emanationen der Kloakenstoffe an und in das Auge gelangt. Von einer geringeren toxischen Bedeutung sind die ihn begleitenden Kohlensäure und Ammoniak.

Von den „foricarii", den Latrinenreinigern, wurde angegeben, dass sie nach einer vierstündigen Arbeit fast blind würden. Bei einer Untersuchung eines solchen constatirte man: „oculos non parum rubore suffusos ac obnubilatos". Dieselben Veränderungen stellte man in neuerer Zeit bei Menschen fest, die durch Kloakengas acut vergiftet worden waren. Die Bindehäute der Lider und des Augapfels erschienen lebhaft injicirt und secernirten, zwei bis drei Tage lang an Stärke zunehmend, seröse Flüssigkeit. Die Lider können geröthet und geschwollen sein, und eine reichliche Thränensecretion bestehen.

Während man früher noch der Ansicht sein konnte, dass diese örtlichen Reizwirkungen dem Ammoniak des Kloakengases zuzuschreiben seien, so muss jetzt auch hierfür der Schwefelwasserstoff angeschuldigt werden. In Selbstversuchen wurde festgestellt, dass das Verweilen in

1) Hill, The Lancet. 1878. Vol. II. p. 766.

einer Athmosphäre mit 0,1—0,5 p. m. Schwefelwasserstoff regelmässig Stechen, Brennen oder beissende Schmerzen, acut einsetzend, erzeugen und noch über die directe Einwirkungsdauer hinaus anhalten lassen kann. Dabei kann Augenkatarrh, Lichtscheu und Lidschwellung bestehen. Auch Thiere unterliegen dem gleichen Einflusse.

Der Zustand der Pupille wechselte in den bisherigen Vergiftungen so, dass einheitliche Feststellungen nicht gemacht werden können. In drei Fällen waren einmal die Pupillen erweitert und reagirten gut auf Licht, im zweiten waren sie auf das stärkste verengt und vollständig reactionslos, und im dritten hatten sie normale Weite und ihre Reaction war herabgesetzt. Auch bei der Hydrothionämie durch lange Kothstauung fanden sich die Pupillen normal. Die Erweiterung scheint uns eine Folge einsetzender Athmungsstörungen zu sein. Auch Thiere zeigen Mydriasis bei nicht normaler Athmung, auch wenn sie nur in einer Atmosphäre mit 0,15 p. m. Schwefelwasserstoff athmen. Ist der Gehalt der Athemluft höher, oder vergiftet man sie mit Stoffen, die innerhalb der Blutbahn Schwefelwasserstoff erzeugen, so entstehen neben schweren Athmungsstörungen, Mydriasis, Pupillenstarre, Exophthalmus und Anästhesie der Hornhaut.

Nur einmal wurden bei einem Arbeiter, der den bei der Paraffingewinnung sich entwickelnden Schwefelwasserstoff gelegentlich einer Kesselreinigung eingeathmet hatte, Muskelstörungen in Gestalt von Strabismus convergens bei reactionslosen Pupillen, Cyanose und Trismus beobachtet.

Zweifellos kann auch der Schwefelwasserstoff Sehstörungen hervorrufen, deren Entstehungsweise freilich nicht klar ist. Handelte es sich nur um acute, schwere Vergiftungen, dann würden die durch das Gas am Blutfarbstoff erzeugten materiellen Veränderungen hierfür verantwortlich gemacht werden können. Es wurde aber auch festgestellt, dass nach einem Verweilen von ca. $2^1/_2$ Stunden in einer Atmosphäre mit 0,2 p. m. Schwefelwasserstoff nicht nur nach Beendigung des Versuches Schmerzen in den Augen eintraten, sondern am nächsten Morgen Kopfschmerzen und schlechtes Sehen für die Ferne bestand. Erst zwei Tage später wurde die Sehschärfe besser. Es ist durchaus nicht ausgeschlossen, dass nicht doch eine leichte Blutalteration mit der Sehstörung in diesem Falle in Zusammenhang gestanden hat, zumal der Experimentator auch „blass“ geworden war. Zu beweisen ist dies freilich nicht. In alter Zeit nahm man an, dass die Kloakengase Blindheit durch Bildung von „Infarcten“ in den Augengefässen erzeugten. Kommt es in solchen Fällen zu schwereren Blutveränderungen, so wäre das Entstehen von Capillarthrombosen durch Blutdetritus sehr wohl möglich[1]).

1) Kwilecki, Studien über die Giftigkeit des vom Menschen inhalirten Schwefelwasserstoffs. Würzb. 1890. — Lehmann, Arch. f. Hygiene. Bd. XIV. S. 235. — Thierling, Ueber Vergiftung durch Kloakengas. 1879. — Roemer, Münch. med. Wochenschr. 1897. No. 31. — L. Lewin, Arch. f. path. Anat. Bd. LXXIV. 1878. — Brouardel et Loye, Compt. rend. de l'Académie des Sciences. T. CI. No. 5. p. 401.

XII. Schwefel.

Der innerlich arzneilich angewendete oder zu Vergiftungszwecken genommene Schwefel wirkt nur dadurch, dass er im Darm in Schwefelalkali übergeht. Dieses zersetzt sich aber durch die Kohlensäure der Gewebe in Schwefelwasserstoff und kohlensaures Alkali. Vergiftungserscheinungen, einschliesslich Mydriasis, die bei Thieren und Menschen beobachtet wurden, rühren vom Schwefelwasserstoff her. Nach einer Dosis von 60 g, die in zwei Malen genommen worden war und Prostration, Erbrechen, blutige Durchfälle, Hämaturie, Kopfschmerzen u. A. m. erzeugt hatte, waren die Pupillen eng und reactionslos.

XIII. Paraphenylendiamin.

Dieses, als Haarfärbemittel (Juvenin, Juvenia, Nussextract, Phönix) und auch in der Feder- und Pelzfärberei gebrauchte Mittel kann an der Haut entzündliche Veränderungen weit über die Anwendungsstelle hinaus erzeugen. Unter heftigem Jucken entsteht ein Erythem mit Oedem der Augenlider, der Stirn, der Wangen etc. An der Kopfhaut, den Augenbrauen, selbst auf den Beinen bilden sich Bläschen, die ihren Inhalt austreten und sich zu Krusten umwandeln lassen.

Es hat bisher von ophthalmologischer Seite die zweifellos vorhandene und auch im Thierexperiment in die Erscheinung tretende eigenartige Beziehung des Paraphenylendiamin zu der Augenhöhlengegend wenig Beachtung gefunden. Schon vor 15 Jahren wurde auf diese Thatsache hingewiesen. Man fand, dass, wenn man das Mittel subcutan irgendwo am Körper einspritzt, ein ausserordentlich starker Exophthalmus auftritt. Das Auge rückt beinahe aus der Orbita heraus. Die Conjunctiva, blass und ödematös, bildet eine enorm chemosirte Masse, welche fast vollständig die Hornhaut verdeckt. Das ganze intraorbitale Gewebe ist infiltrirt. Diese Wirkungen erfolgen fast sicher nach Einbringen von 0,1 g des Giftes auf 1 kg Thier[1]).

Die Wirkung beginnt spätestens nach Verlauf einer Stunde. Der Exophthalmus ist bei Kaninchen sehr wenig ausgesprochen oder gar nicht vorhanden, bei Hunden typisch.

Einem $8^1/_2$ Pfund schweren Hunde wurden 0,3 g Paraphenylendiamin subcutan unter die Rückenhaut injicirt. Nach $1^1/_2$ Stunden fühlten sich die Bulbi hart an; es bestand etwas Thränenfluss, und nach zwei Stunden grosse Abgeschlagenheit und starke Chemosis. Besonders die Gegend der Plica semilunaris trat wulstig hervor; die Lidspalte war klein, die Lider ödematös. Der Bulbus fühlte sich wie ein steinharter rundlicher Tumor an und war protrudirt. Die Pupillen reagirten. Am nächsten Tage bestand ein geringer eitriger Belag auf der rechten Conjunctiva; Chemosis und Exophthalmus waren geschwunden. Nach drei Tagen erfolgte volle Erholung[2]).

1) Dubois et Vignon, Compt. rend. de l'Acad. T. CVII. 1888 u. Arch. de Physiologie. 1888. No. 7.

2) Puppe, Vierteljahrschr. f. ger. Medic. 1896. Supplem. S. 116.

Die Augenbewegungen können auch aufgehoben sein, und der Augenhintergrund schwere Veränderungen aufweisen.

Fünf Hunden wurde das neutrale salzsaure Salz des Paraphenylendiamins in 15procentiger wässeriger Lösung unter die Haut der Kreuzbeingegend eingespritzt. Zwei Thiere bekamen sofort die tödtliche Gabe, die anderen wurden mehrfach mit geringeren Dosen behandelt, und dazwischen die Wiederherstellung abgewartet. Bei allen Thieren zeigte sich nach etwa einer halben Stunde deutliche Unruhe, die Bindehaut der Sclera erschien chemotisch und blass, Thränen- und Schleimabsonderung vermehrt. Allmählich wurden beide Bulbi vorgetrieben, so dass nach ein bis zwei Stunden die Lider kaum geschlossen werden konnten. Die Spannung stieg auf + 2 bis + 3. Die Augenbewegungen waren ganz aufgehoben, die Pupillen etwas erweitert, aber beweglich. Die Papillen waren kreideweiss, die Netzhautgefässe fadendünn, periodisch ganz unsichtbar. Immer war deutlicher Arterienpuls vorhanden. Bei zwei Thieren trat erst auf der Höhe der Pulswelle Blut in die Netzhautgefässe, um augenblicklich wieder zu verschwinden. Dies war auch stets durch leichten Druck hervorzurufen.

Am Bulbus selbst fand sich anatomisch nichts Abnormes. Die Erscheinungen beruhen auf einem starken Oedem des Orbitalzellgewebes, welches innerhalb 24 Stunden wieder verschwunden sein kann.

Die Thränen- und Nickhautdrüsen fanden sich braun bis tief schwarz gefärbt. Aehnliches zeigten die Orbitaldrüsen, die Submaxillardrüsen und einzelne Lymphdrüsen. Endocard und Nierenrinde erschienen auch etwas gebräunt. Die Färbung betraf nur das Protoplasma, nicht die Kerne. In der Oedemflüssigkeit war das Gift nicht nachzuweisen. Die Speicheldrüsen scheiden es aus[1]).

Es giebt noch eine andere Verlaufsart dieser Vergiftung. Bei ihr fehlen die Augensymptome, dafür aber erscheinen Krämpfe, Speichelfluss, Erbrechen, Diarrhoe, Hämaturie, Coma, und der Tod.

Das Paraphenylendiamin coagulirt todtes Blut und bildet in ihm saures Hämatin. Ausnahmsweise entsteht einmal Methämoglobin.

Für Menschen ist wie für Thiere, die durch Paraphenylendiamin vergiftet wurden, die Prognose im Allgemeinen gut zu stellen, wenn die Dosen nicht zu hoch waren.

Eine Frau, die sich mit einem Haarfärbemittel „Phoenix", d. h. einer sechsprocentigen Paraphenylendiamin-Lösung die Haare behandelt hatte, bekam Brennen am Kopfe und der Stirn und brennende Schmerzen in den Augen, Schwellung, Eczem beziehungsweise Pusteln oder Geschwürchen am Kopfe, der Stirn bis zur Nasenwurzel und bis tief im Nacken. Es bestand ausserdem ausgesprochener Exophthalmus, vergesellschaftet mit starkem Thränenfluss. Die Conjunctiva bulbi war entzündlich geröthet, jene der Lider ödematös, so dass ein ziemlicher Grad von Chemosis bestand; die Lider beider Augen waren geschwollen.

Durch Schwitzen nahm die Schwellung an den Augen schon am selben Tage ab, am nächsten trockneten auch die Eczembläschen ein[2]).

---

1) Grunert, Sitzungsber. der ophthalmolog. Gesellsch. Heidelberg 1903.

2) Pollak, Wien. klin. Wochenschr. 1900. S. 712.

XIV. Hydracetin.

Nachdem bei einem Kranken wegen Psoriasis innerhalb vier Tagen etwa 30 g Hydracetin in einer 20procentigen Salbe über die ganze Körperoberfläche eingerieben waren, traten als Vergiftungssymptome Cyanose, Erbrechen, Fieber, Albuminurie, Ausscheidung eines Blutderivates durch den Harn und Nasenbluten auf, und am nächsten Tage klagte der Patient über eine dunkele Wolke vor dem linken Auge. Es waren zwei Netzhautblutungen, die eine unterhalb des Sehnervencintritts, die andere oberhalb desselben, und jede etwa so gross wie der vierte Theil des Papillenumfanges. Der zweiten Blutung entsprechend bestand dicht oberhalb des Fixirpunktes ein kleines Scotom. Die Resorption des Blutes erfolgte nach vier Wochen[1]).

Das Acetylphenylhydrazin ist ein intensives Blutgift, das Methämoglobinämie, Hämaturie und Hämatinurie und Veränderungen an den rothen Blutkörperchen erzeugt. Netzhautblutungen, wie die hier beschriebenen, sind als Folge der veränderten Blutbeschaffenheit bei zeitweilig durch Erbrechen oder andere Umstände erzeugtem hohem Blutdruck anzusehen.

XV. Phenylhydroxylamin.

Dieses energische Blutgift erzeugte bei einem jungen Manne, von der Haut aus in alkoholischer Lösung resorbirt, eine besonders starke Methämoglobinämie und, von ihr abhängig, einen tief comatösen Zustand. Die Pupillen waren weit, auf Lichteinfall reactionslos, und der Cornealreflex erloschen. Es bestand keine Dyspnoe, aber Subsultus tendinum, leichtes Krampfspiel an der Kaumuskulatur und Nystagmus. Es trat Wiederherstellung ein[2]).

XVI. Kalium chloricum.

Das chlorsaure Kalium ist ein Blutgift, das Methämoglobinämie und Hämatinämie erzeugen kann. In den bisherigen, recht häufigen Vergiftungen mit diesem Salze wurden Sehstörungen vermisst oder nicht mitgetheilt. Die Veränderung des Blutfarbstoffs lässt die Lider blaugrau erscheinen. Mehrfach fiel auf, dass die Augen in die Höhlen zurückgesunken waren. Maximale Pupillenerweiterung fand sich bei einer bewusstlosen und von Trismus befallenen Kranken. Im weiteren Verlaufe der Vergiftung können die Conjunctivae icterisch erscheinen.

Es ist durchaus möglich, dass Verminderung der Sehschärfe durch Retinitis gelegentlich entstehen kann. Ob eine solche, wie Knies will, mit der durch Kaliumchlorat erzeugbaren Nierenaffection in Verbindung steht, ist nicht zu entscheiden, erscheint uns aber mehr als unwahrscheinlich.

1) Grünthal, Centralbl. f. Augenheilkunde. 1890. S. 73.

2) L. Lewin, Arch. f. exper. Pathol. Bd. XXXV. 1895. — Hirsch u. Edel, Berl. klin. Wochenschr. 1895. S. 891.

5. Thiergifte.

Seite

Allgemeines über Reizung des Auges durch Fremdkörper . . 750

A. Thiergifte, die zugleich mit einem Fremdkörper in das Auge gelangen und mit ihm dort bleiben 752

I. Lepidoptera 752

Raupen 752

II. Hymenoptera 779

1. Bienen 779

2. Wespen 783

III. Diptera 784

Stechmücken 784

B. Thiergifte, die mit einem verwundenden Fremdkörper in das Auge gelangen, aber ohne ihn dort bleiben 785

IV. Orthoptera 785

Ameisen 785

V. Arachnoidea 785

1. Spinnen 785

2. Scorpione 787

3. Scolopender 787

C. Thiergifte, die nur als solche, ohne Giftträger in das Auge gelangen 787

VI. Coleoptera 787

1. Canthariden 787

2. Meloë (Maiwurm) 789

3. Blatta (Schabe) 789

VII. Amphibia 790

1. Kröte 790

2. Salamander 792

Seite

D. Thiergifte, die erst nach ihrem Uebergange in die Blutbahn das Auge vergiften 792
1. Haemosporidia. Malaria 792
2. Aphidina (Blattläuse) 833
Atriplicismus 833
3. Nematoden (Rundwürmer) 833
a) Ascaris 834
b) Oxyuris 835
c) Ankylostoma 835
4. Cestoden 836
a) Botriocephalus 836
b) Taenia 836
VIII. Reptilia 836
Schlangen 836
E. Epizoen und Entozoen des Auges 841

Allgemeines über Reizung des Auges durch Fremdkörper.

Im Thierreiche giebt es eine Anzahl von Lebewesen, die absichtlich gezähmte oder ungezähmte Gebilde, Fäden, Stacheln oder starre Haare verschiedener Stärke und Form, ohne und mit Gift dem sie Berührenden an oder in die Berührungsstelle drücken, oder sie unabsichtlich von sich geben und so veranlassen, dass Haut und Schleimhäute dadurch verletzt werden und secundär eventuell allgemeine Giftwirkungen sich einstellen.

Es giebt auch Pflanzen, die mikroskopische, nadelförmige Kalkoxalat-Kristalle, die sogenannten Rhaphiden enthalten. Selbst von diesen wurde behauptet, dass sie in thierische Gewebe eindringen können, und dass Hauträthung und sogar Hautentzündung mit den entsprechenden subjectiven Empfindungsstörungen ihnen ihr Entstehen verdanken. Demgegenüber wurde nachgewiesen[1]), dass es nicht möglich sei, dass so winzige, spitze Fremdkörper an der menschlichen Haut Störungen erzeugen können, wenn sie nicht gleichzeitig Träger von Gift sind.

Gröbere Fremdkörper in Gestalt von Nadeln oder starren thierischen und pflanzlichen Haaren wirken nach ihrem Eindringen als reizende Massen und erzeugen an der Haut, und noch intensiver an Schleimhäuten, Jucken, Stechen, Brennen, Schmerzen und sichtbarlich Röthung und eventuell Schwellung. Derartiges entsteht z. B. durch die Haare von Dolichos pruriens, die ja früher als Medicament verwendet wurden[2]). So sah man in Spanien bei dem Verfertigen eines Gewebes aus der Stipa tenacissima Augenkrankheiten unter den Arbeitern in Folge von Reizung durch die Pflanzenfaser entstehen.

Es braucht nicht besonders betont zu werden, dass ein solcher in die nervenreiche Hornhaut oder auch nur in die Conjunctiva eingedrungener Körper reactiv noch unangenehmer wirken muss als an anderen Körpergeweben. In der That kennt man Fälle, in denen z. B. bandförmige Hornhauttrübungen nur durch das Eindringen von Hasenhaaren in das Hornhautepithel bei Hutmachern zu Stande kamen[3]).

Trotzdem werden sich selbst derartige unangenehme Veränderungen qualitativ und quantitativ noch von denjenigen unterscheiden müssen, die sich in Folge der Einwirkung ebenso feiner aber entweder an ihrer Oberfläche oder in ihrem hohlen Innern mit Gift versehener Fremdkörper entwickeln. Aus allgemein toxikologischen Gründen ist zu erschliessen.

---

1) L. Lewin, Deutsche med. Wochenschr. 1900. No. 15 u. 16.

2) Vid. auch über Hagebuttenhaare S. 762.

3) Topolanski, Wiener klin. Wochenschr. 1894. S. 98.

dass die so entstehenden Gewebsveränderungen, gleichgültig wie sie zu Stande gekommen sein mögen, schlimmer sein, aber auch ein viel gleichmässigeres, diagnostisch leichter zugängliches Bild darbieten werden. Dies gilt sowohl für die Vergiftungsbilder, die mit giftigen Haaren und Stacheln aus dem Pflanzenreiche, als auch mit denen aus dem Thierreiche zu Stande kommen. So erzeugen die Brennessel oder die Laportea moroides durch ihre mit Gift versehenen Haare typische Verletzungen der Gewebe, ebenso wie der nur durch das Mikroskop erkennbare, mit Widerhaken versehene Nesselfaden von Polypen oder Quallen, oder die Haare der Raupen, oder diejenigen der brasilianischen Vogelspinne, welche bei der geringsten Berührung losgehen.

Für die Ophthalmologie können alle diese giftgeladenen Fremdkörper, die im Auge bleiben, Bedeutung gewinnen und haben sie zum Theil schon erlangt. Die Kenntniss der hierhergehörigen Thatsachen, die der Eine von uns[1]) zuerst zusammenhängend und kritisch bearbeitete, hat nicht nur wissenschaftlich, sondern auch praktisch diagnostisch für die in einem concreten Falle einzuschlagende Behandlung einen hohen Werth. Es sei in dieser Beziehung daran erinnert, dass die Ophthalmologie viele Jahrzehnte hindurch die Augenvergiftung durch Raupenhaare nicht kannte oder nicht berücksichtigte, obschon seit Jahrhunderten deren schädigende Fähigkeiten vom Volke gekannt waren.

Die zweite Gruppe der Thiergifte umfasst diejenigen, die durch einen Fremdkörper in das Auge gebracht werden und darin bleiben, während der Fremdkörper von dem Thiere selbst wieder herausgezogen wird.

In einer dritten Gruppe finden sich die Thiergifte, die ohne das Geleit eines Fremdkörpers, nur für sich allein, das Auge vergiften, entweder dadurch, dass das Gift direct von dem Thiere in das Auge gebracht wird, oder dass es durch die damit verunreinigten Hände in das Auge gelangt.

Eine vierte Gruppe von solchen Giften schädigt das Auge resorptiv, d. h. erst nach ihrem Uebergange in den Kreislauf.

Ueber die Natur der in solchen pflanzlichen und thierischen Giften wirkenden Bestandtheile lassen sich nur Vermuthungen hegen. Mit der früheren Annahme, dass es sich meistens um organische Säuren, Ameisensäure etc. handele, kommt man heute nicht mehr aus. Experiment und Erfahrung lehren, dass so kleine Mengen einer solchen Säure einen örtlichen Schaden in dem oft beobachteten Umfange zu veranlassen unfähig sind. Selbst für die Giftwirkung mit Brennhaaren versehener Blätter reicht diese Erklärung nicht aus. Unserer Ueberzeugung nach kann es sich, zumal in den Fällen, in denen die Schädigung umfangreich und langdauernd ist, nur um die Wirkung eiweissartiger Gifte handeln, von denen wir aus Analogien gerade derartige Wirkungen kennen. Dies schliesst nicht aus, dass auch noch andere Stoffe, Alkaloide u. A. m. in solchen Giften wirken, doch werden die Eiweisskörper, oder auch deren Derivate der Schädigung immer ihren Charakter verleihen. Zu bedenken ist auch, dass der Reiz eines groben Fremdkörpers zur Entzündung und zur Bildung geweblicher Zerfallsproducte Anlass geben

1) L. Lewin, Lehrb. d. Toxikologie. 2. Aufl. 1897. S. 423. Französische erweiterte Ausgabe. 1903. S. 939.

kann, die ihrerseits gesunde Gewebe in den Zerfallskreis einbeziehen können, so dass dann die erzeugten Veränderungen als indirecte Giftwirkungen aufzufassen sind.

Treten an einem Körpertheile, z. B. an dem Auge eines Thieres, nach Eindringen eines giftigen oder ungiftigen Fremdkörpers keine Reactionserscheinungen ein, so beweist dies nur, dass entweder die verletzten Gewebe sehr träge sind, oder dass der Organismus über Mittel verfügt, um gelegentlich auch einen solchen Insult seiner üblichen Folgen zu berauben. Die Regel ist diese Toleranz nicht, sondern immer nur eine Ausnahme.

Der Vollständigkeit wegen sei erwähnt, dass auch an sich ungiftige Thiere dadurch giftig wirken, dass sie pflanzliche oder andere Gifte übertragen. So ist es bekannt, dass in Westindien eine Fliege giftigen Pollen von Comocladia dentata an das Auge Schlafender bringt und dadurch Entzündung mit Blasenbildung veranlasst. Eine andere, die auf Hippomane mancinella lebt, soll purulente Ophthalmien hervorrufen, und Bienen, die ihren Honig von derselben Giftpflanze einsammeln, ihn dadurch befähigt machen Augenentzündung zu erzeugen, falls man ihn zu Augensalben benutzt.

Milzbrand ist häufig durch Fliegen auf das Auge übertragen worden.

A. Thiergifte, die zugleich mit einem Fremdkörper in das Auge gelangen und mit ihm dort bleiben.

I. Lepidoptera.

Raupen.

Seite
1. Das Gift der Raupen 752
2. Die Erkrankungen des Auges 757
   a) Erucismus inflammatorius 758
   b) Erucismus nodulosus 761
   c) Mikroskopische Ergebnisse an den erkrankten Augen . . . 775
   d) Experimentelle Forschungen über das Raupengift 777
3. Die Therapie des Erucismus 778

---

1. Das Gift der Raupen.

Schon in römischer Zeit wusste man, dass Raupen Menschen und Thieren Schaden bringen können.

Plinius stellt die Giftwirkung des Kieferspinners (Pinorum eruca) derjenigen der Canthariden und des Salamanders gleich, und Dioscorides gab an, dass man sie in Spanien statt Canthariden gebrauche. Giftmischer benutzten in Rom Raupen für ihre Zwecke, so dass dies durch Gesetz verboten werden musste.

Dieses Wissen wurde im Laufe der Zeiten erweitert. So gab Herocles an, dass wenn Pferde Raupen frässen, Geschwülste entstünden, die Haut trocken und hart und die Augen hohl würden (oculique excavantur). Präciser wurde die Giftnatur der Raupen im Beginne des 17. Jahrhunderts gekennzeichnet: „Omnes erucae uridam vim habent,

cutique deglubendae et vesicis excitandis aptam. Pityocampa longe est perniciosissima, sed malignae singulae minus tamen depiles et glabrae."

Hier werden unterschiedslos alle Raupen für gewebsentzündende Schädlichkeiten, und die glatten unbehaarten nur für weniger schädlich erklärt. Das letztere deckt sich nicht mit den heutigen Anschauungen, wenngleich aber auch gesagt werden muss, dass zuverlässige wissenschaftliche Feststellungen, die die Giftigkeit der glatten Raupen absolut ausschliessen, nicht vorhanden sind. Immerhin steht der erste Theil jenes Ausspruches fest, dass behaarte Raupen bis zur Blasenbildung entzünden können.

Trotz der grossen Bedeutung der Frage, wie der Giftapparat dieser Raupen beschaffen ist, scheinen uns noch zoologisch-anatomische Lücken in der Erkenntniss vorhanden zu sein. Feststeht, wie uns scheint, das Folgende: Die Haut der behaarten Raupen ist mit zweierlei Haaren besetzt: 1. grossen dicken, an der Haut fest anhaftenden und 2. sehr dünnen, brüchigen. Die letzteren stellen die Schädiger für Menschen und Thiere dar. Sie sind bei einigen Raupen besenartig oder haben feinste Stachelchen.

Die Untersuchung frischer Haare des Kiefernspinners, **Gastropacha pini**, ergab drei Formen[1]):

1. Lange, dünne, braune, über den ganzen Körper verbreitet, welche eine der Spitze entgegengesetzte Zähnelung haben. Diese wurden in einem Falle im Auge gefunden.

2. Hinter dem Kopfe breite Querbänder mit kurzen blauen Härchen. Hier macht der Zellbelag eine entgegengesetzte Zähnelung, so dass dieselbe hier als Widerhaken dienen kann. Eine Zähnelung wie bei den im Auge gefundenen war nirgends vorhanden.

3. An der Seite Büschel von grauen Haaren, welche ein sehr verschiedenes Verhalten zeigen.

Der Brombeerspinner, **Gastropacha rubi**, hat braunschwarze Haarbüschel mit rostbraunem Rückenband; die des letzteren sind unter dem Mikroskop hellgelb mit centralem Hohlraum, haben eine kurze Spitze und dachziegelförmige Schüppchen, welche gegen die Haarwurzel gerichtet sind, also wie Widerhaken wirken. An den dunkleren Haaren fehlen diese Schüppchen[2]).

Bei der Prozessionsraupe sind die Haare sehr zahlreich und beiderseitig gespitzt, widerhakig, leicht von der Wurzel abbrechend; sie sitzen in Grübchen. Unter den Haaren vieler Raupen finden sich Drüsen, die in die Haarbasis einmünden. Sie bestehen aus sehr wenig Secretionszellen mit verästelten Kernen, sind aber auch einzellig. Das scharfe Secret kann in den etwaigen Hohlraum der Haare eindringen. Von hier kann es durch Porenkanäle oder durch Abbrechen der Haare austreten.

Es hat keinen sonderlichen practischen Werth, alle Species der

1) Weiss, Arch. f. Augenheilk. 1889. Bd. XX. S. 341.

2) Krüger, Arch. f. Augenheilk. 1891. Bd. XXIV. S. 147. — Das Vorkommen von Widerhaken konnte von anderer Seite nicht bestätigt werden (Stargardt, Archiv f. Ophthalmol. Bd. LV.).

Raupen anzuführen, denen Giftwirkungen zukommen, zumal, da der wissenschaftliche Nachweis des Drüsenapparates noch nicht von allen behaarten Raupen erbracht ist. Von denen, die häufig Schaden erzeugt haben seien erwähnt: **Gastropacha pini**, Kieferspinner, **Gastropacha trifolii**, **Gastropacha quercifolia**, Kupferglucke, **Bombyx rubi**, **Bombyx lanestris**, **Cnethocampa processionea**, Processionsspinner, **Lasiocampa potatoria**, **Lasiocampa pini**, **Lasiocampa quercifolia**, **Liparis monacha**, Nonne, **Arctia Caja**, brauner Bär, **Pieris brassicae**, Kohlweissling, **Portesia chrysorrhoea**, **Portesia auriflua**, **Morpho Metellus**.

Dass die Haare dieser und anderer Raupen sammt deren Gift die Schädiger für die Augen wie für jede andere Körperstelle, ja sogar für den Gesammtorganismus sind, kann nicht zweifelhaft sein[1]). Eine Betheiligung von Mikroorganismen, die an den Haaren haften, und in die von ihnen erzeugte Wunde gelangen, ist wegen der Gleichmässigkeit der Symptomatologie der Raupenhaarvergiftung ganz auszuschliessen. Das Gleiche gilt für die neuerdings von Fabre kundgegebene Meinung, dass Giftdrüsen, z. B. bei Bombyx-Arten fehlen, dass somit kein Gift im engeren Sinne bei der Schädlichkeit der Raupenhaare eine Rolle spielen könne. Es seien vielmehr die Excretionsmassen der Raupen, die giftig seien. Dadurch erkrankten zuweilen auch die Seidenspinnerinnen, die alte schmutzige Seidencocons verarbeiten, mit schweren Hautentzündungen, ja sogar Hauteiterungen. Man könne eine Seidenraupe, die sich auf frischen Maulbeerblättern aufhalte, ungestraft in die Hand nehmen, aber nicht ohne örtliche Reizerscheinungen eine solche, die durch ihre eigenen oder fremde Excremente beschmutzt sei. Danach würde die Giftwirkung behaarter Raupen auf das Eindringen der mit Raupen-Excrementen beschmutzten Haare zurückzuführen sein. Alle diese Annahmen sind nicht begründet und lassen sich durch Thatsachen widerlegen. Drüsen unter den Raupenhaaren sind sicher von Leydig nachgewiesen worden, nie können ferner Excremente von Raupen, die an die Haut gelangen, wie bei den Seidenspinnerinnen, die geschilderten Symptome erzeugen, und schliesslich wirken Raupen, die auf frischen Blättern, z. B. der Eiche gesessen haben und nicht äusserlich beschmutzt sind, wie solche, die am Boden im Staube hingezogen sind.

Es sei auch erwähnt, dass die Giftigkeit der Raupen nicht davon abzuleiten ist, dass viele, wie z. B. die Plusien an Giftgewächsen leben. Das Gift der Raupen ist bisher chemisch nicht exact untersucht worden. Es ist nicht zu bezweifeln, dass Lackmuspapier, das in einem Behälter aufgehängt wird, in dem sich Processionsraupen befinden, nach mehreren Stunden roth wird. Daraus kann aber nicht geschlossen werden, dass der in Betracht kommende Theil des Giftes aus einer Säure, z. B. der Ameisensäure besteht. Auch Cantharidin enthält, trotz einer entsprechenden Behauptung, das Raupengift nicht.

Wichtig ist die Angabe, dass in Alkohol conservirte Haare nicht entzündungserregend wirken[2]). Bestätigt sich diese, so würde damit

---

1) Ueber die Rolle, die ein in den braunrothen Warzen der Processionsraupe befindlicher feiner brauner Staub als Gift spielt, ist bisher nichts Sicheres festgestellt worden. Behauptet wurde, dass der aus schlanken, spitzigen Kegeln bestehende Staub das eigentliche Raupengift darstellt.

2) Laudon, Arch. f. path. Anat. Bd. CXXV. S. 220.

allein schon die Giftnatur der Raupenhaare bewiesen sein. Es scheint als ob die Härchen lebender Raupen intensiver als die der todten wirken. Die Bestätigung findet dies sowohl in Krankenbeobachtungen als auch im Thierexperiment. Dieses Ergebniss steht durchaus mit der Annahme im Einklang, dass es sich um ein aus Drüsen abgeschiedenes und durch das Haar in die Wunde gelangendes Gift handelt. Die lebende Raupe scheidet eben durch den Willen oder durch Berührungsreflex frisches Gift ab, während bei der todten eventuell nur das im oder am Haare haftende die Wunde vergiftet.

Es ist aber auch wahrscheinlich, dass die Raupenhaare sowohl in Bezug auf die Zeit, in der sie abgestossen werden, als auch in Bezug auf die Species, der sie zugehören, verschieden stark giftig sind; denn bei Arbeitern, die sich mit der Raupenvertilgung in Wäldern abgeben, tritt bisweilen lange Zeit hindurch keine Augenerkrankung ein, dann aber plötzlich an einem Tage eine Endemie.

Einer älteren Angabe nach sollen die Haare besonders kurz vor den Häutungen bei manchen Arten überhaupt erst giftig oder giftiger werden. Für durchaus irrthümlich halten wir die Annahme, dass die Entzündungserscheinungen im Auge durch chemische Substanzen entstehen, die aus einer theilweisen Resorption der Haare und den dabei sich bildenden reizenden Stoffen folgen. Das Chitin sollte durch Fermente in Glucosen und aromatische Verbindungen zerfallen[1]). Hiergegen spricht jedes Symptom der örtlichen Vergiftung und die Unmöglichkeit, die Behauptung auch nur entfernt zu stützen.

Wie lange das Gift sich in oder an den Haaren hält, kann nur geschätzt werden. Von denen der Processionsraupe weiss man, dass sie sicher ihre schädigende Kraft für drei und wahrscheinlich für noch mehr Jahre behalten. Als ein Raupennest, das zehn Jahre lang in einer Glasphiole war, herausgenommen wurde, verursachten die dabei verstäubten Haare bei den umstehenden Menschen einen Hautausschlag.

Der beste Beweis für das Vorhandensein von Gift in den Raupen — gleichgültig, ob es sich um solche mit oder ohne Hautdrüsen handelt — ist die Thatsache, dass Thiere, die Raupen gefressen haben, schwer, beziehungsweise tödtlich auch unter allgemeinen Vergiftungssymptomen erkranken. Bisweilen sah man, z. B. bei Kühen, eine 7—8tägige Gastroënteritis entstehen, aber es sind auch Fälle berichtet, in denen bei Kühen, Pferden und anderen Thieren Gliederzittern, motorische Störungen, Herzstörungen und Pupillenerweiterung auftraten. Enten, die den Kohlweissling gefressen hatten, verendeten unter Durchfall, Bewegungslähmung, Athemnoth und Blasswerden des Schnabels. Die Haare, die nur als Fremdkörper die Magen- resp. Darmschleimhaut reizen, würden solche Symptome nicht erzeugen können.

Vögel und auch Wild verlassen die Wälder, in denen Raupen Verwüstungen erzeugen. Bis auf sehr wenige Ausnahmen scheint es unter den Thieren keine Immunität gegen die Giftwirkung der Raupenhaare zu geben. Der Kuckuk frisst die haarigen Raupen mit Vorliebe. Bei der Section von Vögeln und Fröschen, die Raupen gefressen hatten, fand man, dass deren abgebrochene Härchen von dem Magen der Thiere aus

1) Stargardt, Arch. f. Ophthalmol. Bd. LV. Abth. 3.

weiter gewandert, und schliesslich durch concentrisch geschichtete Bindegewebslagen in Gestalt von Knötchen, z. B. im Mesenterium, abgekapselt waren. Andere Beobachter fanden die Härchen nur mehrere Millimeter tief in die Magenschleimhaut eingedrungen.

Die Gefahr für Menschen, durch Raupenhaare geschädigt zu werden ist nicht klein; sie wird activ, wo an Wegen, Feldern, im Walde u. s. w. diese Schädlinge durch Luftbewegung aufgewirbelt werden. Dringen sie in den Mund und in die Luftwege, so entstehen acute Schwellungen der Pharynx- und Larynxschleimhaut mit Schluckbeschwerden, Husten und Heiserkeit, Angina membranacea, Bronchialkatarrh und eventuell Lungenentzündungen. Nach Verschlucken einiger Kohlraupen bekam jemand, wie man aus alter Zeit weiss, Erbrechen und eine nicht wieder zu beseitigende Bauchgeschwulst.

An der Haut kommen Erkrankungen durch Raupenhaare am häufigsten vor. Kinder, die durch die Kleider nicht gehörig gsschützt sind, können Anschwellungen der Genitalien, Leucorrhoe, beziehungsweise Phimosis bekommen. Einem Knaben fielen beim Ausnehmen eines Nestes viele Raupen auf die nackte Brust, die Arme und die Schultern. Die dadurch entstandene Hautentzündung und Schwellung vergesellschaftete sich mit Fieber, Somnolenz und Delirium. Trotz aller Bemühungen trat der Tod ein — ein weiterer Beweis für die Giftnatur der Raupenhaare.

In leichteren Fällen entsteht bei einem Menschen ein juckender Ausschlag aus Papeln und Quaddeln, localisirt oder am ganzen Körper. Durch Kratzen bildet sich ein Eczema papulosum. Auch Bläschen, sowie Phlegmone und selbst Gangrän sollen die Haare erzeugen können — die letztere wurde nach Einwirkung der indischen, als Shoà poka bezeichneten Raupe und der australischen **Lasiocampa vulnerans**, ja sogar nach Auflegen von Kohlblättern, an denen **Pieris brassicae** gesessen hatte, auf die Haut beobachtet.

Von Interesse ist, dass die Hautveränderungen auch von der ursprünglichen Anwendungsstelle aus wandern können. Es ist dies auf das Wandern des Giftes in den Haut-Lymphgefässen zu beziehen, da ganz analoge Zustände auch nach anderen gewebsreizenden Giften beobachtet wurden.

In einem Selbstversuche mit dem Staube der Processionsraupe, der auf dem Unterarm mittelst eines gefensterten Pflasters fixirt wurde, erschien am dritten Tage Röthung, die von den Haarbälgen ausging und von Jucken begleitet war. Nach dem Reiben dieser Stellen entstand eine Urticaria mit harten, wulstigen, unregelmässigen Rändern. In der Kälte verminderte sich die Anschwellung, in der Wärme trat sie deutlich hervor. Am achten Tage entstand Brennen und Jucken an Armen, Schultern und Brust. Ein feiner Ausschlag erschien hier in Gestalt von zugespitzten Papeln von der Grösse eines Hirsekorns bis zu der eines Senfkornes. In der folgenden Nacht wurden Hals, Gesicht und Ohren ergriffen, nach vier weiteren Tagen Oberschenkel und Füsse. In der Nähe der Anwendungsstelle waren keine Veränderungen bemerkbar. Nur an der Beugeseite desselben Armes zeigten sich einige Papeln. Nach fünf Tagen war die Eruption an Fingern, Handrücken, Flachhand, wo auch einige Bläschen zum Vorschein kamen. Nach 6—10 Tagen verschwand die Erkrankung. Das Jucken hielt bis zuletzt an.

Bei Menschen und Thieren können auch an der Haut Knoten entstehen. Bei Pferden, Kühen und Ziegen sah man solche von Erbsen- bis Haselnussgrösse. Bei einem Manne, dem eine Brombeerspinnerraupe auf den Fussrücken gefallen war, entwickelte sich eine halbkuglige Geschwulst erst nach einigen Monaten.

2. Die Erkrankungen des Auges.

Die vorhergehenden Mittheilungen sollten im Wesentlichen die durch Raupenhaare entstehenden Augenbeschädigungen erklären helfen. Sie sollten, wozu sie geeignet sind, zeigen, dass die mechanische Reizung durch die Haare das geringfügigere, das chemisch wirkende Gift das bedeutungsvollere ist. Die geringfügigen symptomatologischen Differenzen zwischen der Erkrankung der Haut und der Schleimhäute anderer Körpertheile und des Auges erklären sich zwanglos aus der grösseren Empfindlichkeit des letzteren und seinem anatomischen Bau.

Unter den Thieren werden am häufigsten die Schafe durch die Haare der Processionsraupe von Augenerkrankungen und Husten befallen, seltener Kühe und Ziegen. Das Augenleiden wird manchmal so heftig, dass Blindheit die Folge ist, indem Blennorrhoen der Bindehaut die Hornhaut zerstören, oder auch Trübung derselben zurücklassen[1]).

Die Entzündung des Auges durch Raupenhaare, die in vielen Fällen — wir zählten deren 23 — durch muthwilliges Hineinwerfen einer Raupe[2]) zu Stande kam, ist schon vor beinahe 200 Jahren erwähnt, wahrscheinlich aber bereits in römischer Zeit bekannt gewesen. Naturgemäss leidet die Landbevölkerung am meisten durch diese Schädlichkeit. Durch Versuche wurde erwiesen, dass, wenn Raupen mit Gewalt gegen Thieraugen geschleudert wurden, die Haare bis in die vordere Kammer hineingetrieben werden[3]). Réaumur, der noch heute gültige Beobachtungen über das Leben der Raupen und die durch sie erzeugten Körperbeschädigungen anstellte, beobachtete an sich selbst, nachdem er verschiedentlich bereits durch das Hantiren mit Raupennestern Jucken an den Händen überstanden hatte, eine Augenentzündung (fluxion sur l'oeil) von viertägiger Dauer und eine solche Schwellung der Augenlider eines Auges, dass er sie kaum zur Hälfte öffnen konnte.

Aus Mittheilungen aus dem Beginne des 19. Jahrhunderts gewinnt man den Eindruck, als ob den damaligen Aerzten die schädigende Einwirkung der Raupen auf das Auge sehr gut bekannt und geläufig gewesen wäre.

So wurde mitgetheilt, dass ein Knabe, der an dem Einsammeln der „Phalaena bombyx", der Kienraupe, betheiligt war, sich mit den Fingern das linke Auge rieb und daran bald eine Entzündung bekam. Nach acht Tagen war es „ganz aus seiner Höhle herausgetrieben und er-

1) Nicolai, Die Wander- oder Processionsraupe. Berlin 1833. S. 26.

2) Die meisten neueren Fälle bieten keine Besonderheiten dar. Ein Fall von Knötchenbildung durch Anwurf einer Raupe: Ulbrich, Verein deutscher Aerzte. Prag 1902. 14. Febr.

3) Stargardt, l. c.

schien einem Stücke rohen Fleisches ähnlich". Ungeachtet aller Mittel, konnte die Sehkraft nicht wiederhergestellt werden.

Die Form und der Umfang der Augenverletzung durch Raupenhaare hängt ganz allein von der Innigkeit der Berührung der Schädlinge mit den Augengeweben und der Menge des in die letzteren gelangenden Giftes ab. Die Verhältnisse liegen hier genau so wie an der Haut. Dem Wesen nach sind Haut- und Augenerkrankung durchaus gleich. Man kann deswegen nicht nur von einer Form, wie es bisher geschah, sprechen. Die in Conjunctiva, Cornea und eventuell tiefere Augenschichten eingedrungenen Raupenhärchen veranlassen, wie andere gröbere, reizende, und ausserdem noch giftgeladene Fremdkörper, oder auch der in das Auge gespritzte Saft zerquetschter Raupen, Abwehräusserungen des Organs. Es entsteht vorerst eine reactive Entzündung, die eine Ausstossung oder Einkapselung des Eindringlings schafft. Wir glauben, angesichts auch anderweitiger Beobachtungen über die Resistenz in Gewebe eingedrungener Haare nicht an eine Auflösung und Resorption derselben.

Vielleicht stellt das Reiben der Augen mit den Fingern in Folge des Juck- beziehungsweise Brennreizes einen Umstand dar, der für die Schwere und die Dauer des Verlaufes maassgebend ist. Ein solcher Druck ist wohl im Stande, ganze Haare oder deren Fragmente tiefer einzudrücken, so dass sie von dem Gewebsinnern Wanderungen vornehmen können. Wir halten es nicht für möglich, dass das Wandern der Raupenhaare in die Tiefe sich ohne primäres Hineingedrücktwerden derselben vollziehen kann. Günstig für ein solches Vordringen wirken gewiss auch die durch Accommodation und Pupillenspiel erzeugten Bewegungen. Unwahrscheinlicher, aber nicht unmöglich scheint es uns zu sein, dass Haare in die Conjunctival- oder vorderen Ciliararterien gelangen, in diesen fortgeführt werden, und auf dem Wege der Anastomosen in eine Iriscapillare gelangen, wo sie stecken bleiben. In einem Falle fand man im unteren Abschnitte der Iris vier bis fünf ganz feine Härchen senkrecht in derselben steckend, mit dem breiten Ende in die vordere Kammer hineinragend[1]).

Den bisherigen Erfahrungen nach kann man zwei Hauptformen der Erkrankung unterscheiden, den

a) Erucismus inflammatorius,

b) Erucismus nodulosus[2]),

die natürlich allerlei secundäre Veränderungen bedingen können.

a) Erucismus inflammatorius.

Es steht fest, dass die Augenerkrankung durch Raupen nur unter der Form der Entzündung der Augendecke oder der eigentlichen Augen-

1) Weiss, Arch. f. Augenheilk. Bd. XX. 1889. S. 341.

2) Eine „Ophthalmia nodosa", wie man bisher die Augenschädigung durch Raupen generell nannte, kann durch sehr viele, auch pflanzliche Haare erzeugt werden. Deswegen wählten wir, um die Aetiologie erkennen zu lassen, die obigen Bezeichnungen.

gewebe verlaufen kann. Schon oben führten wir wohl den ältesten berichteten Fall von Réaumur an, der nur an einer solchen Entzündung erkrankte. In der leichtesten Form erkranken ganz vereinzelt doppelseitig Lider und Bindehaut, und werden meistens in vier bis fünf, aber auch erst nach 14 Tagen oder gar erst nach drei bis vier Wochen wieder normal. Man beobachtet: schmerzhaftes Prickeln der Bindehäute, Hitze und Brennen in den Augenlidern, Thränen und Lichtscheu.

Ein Arzt, der ein Nest der Processionsraupe zerstörte, bekam alsbald Jucken an Händen, Armen und Gesicht, Knötchen (tubercules) an den Armen, der Brust, dem Unterleib und schmerzhafte Anschwellung der Augenlider, sowie Augenthränen. Der Zustand hielt ca. zehn Tage an.

Auch der in das Auge gelangte Raupensaft ist giftig. So hatte ein 17jähriges Mädchen ein Gefäss voll der Raupen des Kohlweisslings gesammelt, schüttete sie auf die Erde und zertrat sie in gebückter Stellung mit dem Fusse. Dabei spritzte ihr der Saft in das Auge. Heftiger Schmerz und eine hartnäckige, erst nach vier Wochen weichende Conjunctivitis waren die Folgen davon.

Würden hier schlimmere Veränderungen am Auge vorgekommen sein, so hätte man sie wohl gesehen und beschrieben. Es war eben nur eine katarrhalische Erkrankung, an der gewiss eingedrungene Härchen auch ihren Theil hatten. Neuere Beobachtungen stellen aber das Vorkommen einer solchen rein katarrhalischen Erkrankung ausser allen Zweifel.

Einzelnen Arbeitern, die Processionsraupen an Eichen durch Licht verbrennen sollten, das an langen Stangen sich befand, fielen sowohl Haare als auch Saft der Raupen bei zurückgeworfenem Kopfe in die Augen. Es entstanden Schmerzen, Lichtscheu und Thränenfluss. Die Schmerzen wurden durch Cocain nicht ganz gestillt, auch nicht durch Atropin, das übrigens die Pupille nur schwer ad maximum ausdehnte. Schleimfäden mit Raupentheilen wurden entfernt. Eine ganze Woche hielten die Symptome an und klangen dann nur ganz allmählich bis zur Heilung nach drei Wochen ab. Die Hornhaut war frei. Knötchen fehlten.

Bei einem anderen älteren Arbeiter war das Leiden nach neun Tagen beendet[1]).

Manche Fälle erinnern durch die häufigen Rückfälle und den langwierigen Verlauf an die knötchenbildende Form, während nach dem Ausgange, und da Knötchen nicht erwähnt werden, es sich doch wahrscheinlich um die einfach entzündliche gehandelt haben muss. Einem Jungen wurde die Raupe von Bombyx rubi in ein Auge geworfen. Darauf erfolgte eine heftige langwierige Entzündung, welche mit Inter- und Remissionen sechs Monate dauerte, dann sich besserte und das Auge nicht sonderlich schädigte. Zwei Haare wurden aus der Conjunctiva entfernt; in tieferen Geweben fand man keine[2]).

Es ist auch möglich, dass lange nur eine Conjunctivitis besteht, heilt, und schliesslich als nodulöse Form recidivirt.

---

1) Baas, Klin. Monatsbl. f. Augenheilk. 1888. S. 63.

2) Lawford, Brit. med. Journ. 1895. Vol. I. p. 1377.

Einem Manne war vor 18 Monaten eine Raupe in das Auge gelangt. Conjunctivitis von langer Dauer entstand. Sie recidivirte nach einem Jahre als Conjunctivitis mit Iritis und Bildung zahlreicher weisslicher Körnchen[1]). Hier wurde ernstlich, aber sehr falsch, der Zustand so gedeutet, dass Tuberculose bestünde, erzeugt durch Tuberkelbacillen, die an den Raupenhaaren sich befunden hätten.

Die katarrhalische Augenerkrankung kann sich mit Reiz- beziehungsweise Entzündungserscheinungen an tieferen Augenhäuten, vorzugsweise mit Iritis oder Iridocyclitis, oder mit epithelialen oder tiefergehenden Veränderungen an der Hornhaut verbinden. Diese Hornhauterkrankung, die, wie in dem folgenden Falle das Bild der Keratitis punctata superficialis (Fuchs) darbieten kann, lässt die Raupenhaare erkennen aber auch vermissen. In jedem Falle ist an ihrem Entstehen das Raupengift wesentlich betheiligt. In einzelnen Fällen erschienen an der Hornhaut, auch mit Nachschüben, grauweissliche Bläschen, von denen aus sich streifige Trübungen radiär fortsetzten.

Einem 14jährigen Mädchen war vor vier Stunden eine kleine grüne Raupe in das linke Auge geschleudert worden. Sofort traten Schmerzen auf, Lidkrampf, Lichtscheu, Thränen, fortwährend an Intensität zunehmend. Eine Untersuchung war erst nach Cocain möglich. Auf der Hornhaut fand sich im äusseren unteren Quadranten, über die Mitte hinausreichend, ein Epitheldefect. Starke Myosis. Eine Untersuchung bei focaler Beleuchtung war nicht möglich.

Nach Reinigung von Bindehaut und Umgebung mit feuchten Sublimatwattebäuschen wurde ein Verband, Eis und Cocain angewendet.

Während der nächsten vier Tage zeigten sich zunehmende Reizerscheinungen der Bindehaut[2]) (Auflockerung der Uebergangsfalten, Schleimabsonderung), alsdann Abnahme. Die Hornhaut war am vierten Tage rauchig getrübt, der Epitheldefect noch etwas uneben. Mit der Hornhautlupe sah man zahlreiche, anscheinend im Epithel sitzende grünliche Härchen, besonders im äusseren unteren Quadranten. Deren Umgebung war nicht getrübt. Die Iris war hyperämisch, und es bestand Conjunctivitis.

Bei täglicher Reinigung des Auges erfolgte eine Abnahme der Reizerscheinungen. Nach weiteren drei Tagen war die Hornhaut durchsichtig, und das Epithel regenerirt. Im äusseren unteren Quadranten sassen einzelne wasserklare Bläschen. In deren Umgebung sowie in der übrigen Hornhaut waren die Härchen noch sichtbar.

Nach sieben Tagen war die Hornhaut im äusseren unteren Quadranten wenig matter. Ueber die ganze Fläche vertheilten sich zahlreiche rundliche weisse Fleckchen mit dichtem Centrum, meist scharf contourirt, theils homogen, theils fein granulirt, anscheinend in den tiefsten Epithelschichten, oder subepithelial liegend. Dazwischen sassen die Härchen zum Theil in ganz klarem Gewebe. Die Iris war normal. Die Bulbusbindehaut war etwas injicirt, die übrige zeigte acuten Katarrh mit Schwellung und Hypertrophie des Papillarkörpers, besonders oben.

Nach einem Monate waren alle Reizerscheinungen geschwunden, die Hornhaut unverändert, die Härchen blasser, dünner, wie geschrumpft. An der Lidbindehaut zeigte sich noch mässige Papillarhypertrophie. Nach drei Monaten war die Hornhaut vollkommen glatt, glänzend, die Trübungen spärlicher, die Haare bedeutend vermindert mit der obigen Veränderung; die Bindehaut fast

1) Borel, Annales d'Oculistique. T. CIII. 1891. p. 303.

2) Vielleicht eine Folge der Sublimatanwendung.

normal. Die letzte Untersuchung, nach circa vier Monaten, ergab: Sehschärfe normal. Im unteren äusseren Quadranten noch zahlreiche Fleckchen und dazwischen einzelne ganz geschrumpfte Haare[1]).

Einem 13jährigen Knaben war vor 2 Tagen eine kleine, schwarze, langhaarige Raupe in das rechte Auge geworfen worden.

Es folgten mässige Reizerscheinungen. Ueber der ganzen Hornhautoberfläche sah man riss- und streifenförmige, ziemlich tiefe Erosionen, daneben zahlreiche flache Dellen und oberflächliche, kleine, flockenförmige Infiltrate. Im unteren Hornhauttheile sassen zwei dunkle Haare, parallel der Oberfläche, das eine in den hinteren, das andere in den mittleren Schichten.

Nach drei Wochen fand sich ein reizloser Zustand. An Stelle des grösseren Haares war eine zarte Narbe, das andere unverändert. Weiterer Verlauf unbekannt[2]).

Einem 18jährigen Mädchen war vor einigen Tagen eine Raupe in das linke Auge gefallen. Es bestand jetzt mässige Ciliarinjection. Auf der linken Hornhaut waren vielfache, durch Fluorescein nachweisbare, netzartig angeordnete Epitheldefekte.

Nach drei Tagen erkannte man am temporalen Hornhautrande ein circa 2 mm langes Raupenhaar im hinteren Theile, gegen die Iris vorragend. Die Kranke wurde nicht länger beobachtet[3]).

b) Erucismus nodulosus.

In dem vorigen Abschnitte wurde gezeigt, dass es auch einen Erucismus ohne Knötchenbildung giebt, und somit die generelle Bezeichnung der Raupenhaar-Entzündung als Ophthalmia nodosa nicht berechtigt ist. Es geht aber auch ohne Weiteres aus allgemein biologischen Gründen hervor, dass unter gewissen Bedingungen das Eindringen von giftgeladenen Fremdkörpern in die Conjunctiva, Cornea und Iris Knötchen erzeugen kann. Es ist sehr überflüssig, diese als Pseudotuberkeln zu bezeichnen. Der biologische Vorgang, der zu ihrer Bildung führt, ist der gleiche, wie er sich auch an anderen Körperstellen unter ähnlichen Verhältnissen abspielt: die Entzündung mit endlicher Abkapselung des fremden Gegenstandes. Die besondere Gefährlichkeit, die dem Erucismus ophthalmicus zukommt, liegt in der gleichzeitigen mechanischen und giftigen Einwirkung des Raupenhaares. Wenn irgend eine Beweisführung geeignet wäre, die nosologische Werthigkeit des Giftfactors in das rechte Licht zu stellen — ganz abgesehen von der Thatsache, dass Raupenhaare auch reactionslos in der Hornhaut einheilen können —, so ist es die in der Neuzeit kennen gelehrte Symptomatologie der Augenerkrankung durch ungiftige Pflanzenhaare.

Ein 14jähriger Lehrling wies bei der augenärztlichen Untersuchung etwa in der Mitte und an der Grenze der rechten unteren Uebergangsfalte und

---

1) Elschnig, Klin. Monatsbl. f. Augenheilk. 1895. Bd. XXXIII. S. 182.
2) Stargardt, l. c.
3) Stargardt, l. c.

Conjunctiva bulbi ein kaum stecknadelkopfgrosses, blassrothes, mit zwei feinen, leicht gelb gefärbten Spitzen endendes, auf der Sclera verschiebbares Knötchen auf. Links war die Unterlidbindehaut geschwollen und geröthet und zeigte ebenfalls da, wo die Uebergangsfalte auf den Bulbus übergeht, ein sich nach oben verjüngendes Knötchen und vier andere in der Uebergangsfalte selbst. An dem Tarsaltheile der Conjunctiva sah man einen, der Lidkante parallel verlaufenden Complex von röthlichen, stecknadelkopf- bis hirsekorngrossen, durch Furchen von einander getrennten Knötchen oder Wärzchen, die von einem sich stets neubildenden zähen, milchweissen Secret bedeckt waren. Die Knötchen besassen Härchen. Drei der letzteren sassen auf kleinen hellen Bläschen an der circumscript gerötheten Unterlidbindehaut. Das Knötchen des rechten Auges liess erst mikroskopisch ein Härchen erkennen. Ausziehen der Härchen, Excision der Prominenzen, Touchirung mit Bleilösung und kalte Umschläge liessen Heilung eintreten. Die in das Auge gedrungenen Härchen stammten aus dem Innern von Hagebutten[1]). Der Kranke hatte solche bei sich getragen, um bei Anderen damit Jucken zu erzeugen. Im Gegensatze zu Raupenhaaren polarisirten diese Härchen[2]).

Auf Grund der Doppelseitigkeit des Processes im Verein mit dem anatomischen Substrat, das dem des Trachoms ähnlich ist, wurde diese Pflanzenhaar-Conjunctivitis als Pseudotrachom bezeichnet.

Ein Vergleich des Verlaufes der eben geschilderten Erkrankung mit den folgenden, durch Raupenhaare bedingten, lässt erkennen, wie relativ harmlos er sich gestaltete. Weder die subjectiven Symptome noch die objectiven Veränderungen kommen in ihrer Schwere den letzteren gleich. Nur die concurrirende Giftwirkung der Raupenhaare — besonders mit einem Eiweissgifte — lässt eine Erklärung der Differenz und der Insidiosität des Processes zu.

Wird der Verlauf einer Verletzung der Hornhaut durch einen eindringenden Fremdkörper nicht thierischer Herkunft schlimm, so ist wohl an eine importirte bacterielle Infection zu denken. Landleute, die im Herbst die essbaren Kastanien abschlagen, und denen gelegentlich eine stachelbewehrte Hülse in das Auge fliegt und die Hornhaut verletzt, bekommen eine sehr heftige Reaction, oft mit Cornealinfection, Hypopyon und Zerstörung der Cornea. In seltenen Fällen werden die Fremdkörper einige Monate vertragen. Unter zehn Fällen, in denen die Spitzen die Cornea trafen, entstand viermal einfache oder multiple Perforation der Cornea.

Der Erucismus nodulosus wurde bisher fast ausschliesslich als einseitiger beobachtet. Während die entzündlichen Reizerscheinungen und Hornhautveränderungen schon nach vier bis fünf Stunden entstehen können, kam bisher die Knötchenbildung nicht vor der zweiten, beziehungsweise dritten Krankheitswoche zur Beobachtung. Auch eine sehr frühe Inbehandlungnahme kann nicht verhindern, dass nach Wochen oder Monaten den zuerst entstandenen Knötchen neue nachfolgen, gleichgültig ob die ersten verschwunden sind oder nicht. Diese Nachschübe sind in der Regel von erneuten, mehr oder weniger heftigen Entzündungs-

1) Die Samen (Karpellen) der Hagebutte liegen zwischen kurzen, weisslichen, stehenden Haaren. Uebrigens sei bemerkt, dass das eigentliche „Juckpulver" die früher gegen Nematoden gebrauchten Fruchthaare von Mucuna pruriens darstellt. Dasselbe wird zur Verübung von Unfug noch gebraucht. Es kann Enteritis erzeugen.

2) Markus, Zeitschr. f. Augenheilkunde. Bd. II. 1899. S. 34.

erscheinungen begleitet, doch findet man auch eine Steigerung der Reizerscheinungen ohne neue Knötchenbildung, ebenso wie den umgekehrten Fall.

Einer 20jährigen Erzieherin wurde tags zuvor eine grosse braune, schwarz gefleckte, behaarte Raupe in das rechte Auge geworfen. Bald darauf entstand heftiger Schmerz. Durch kühle Umschläge empfand sie keine Linderung.

Es bestand ziemlich erhebliche ödematöse Schwellung der Lider, besonders nach dem äusseren Winkel, Röthung der Haut wie nach oberflächlicher Verbrennung, starker Lidkrampf, Lichtscheu, Thränenfluss, dichte Injection und Schwellung der Conjunctiva palpebrarum, mässige Hyperämie der Conjunctiva bulbi und leichte pericorneale Röthe. Auf der Hornhaut war ein linearer Substanzverlust, bogenförmig schräg von oben aussen nach innen unten durch das Pupillargebiet, dasselbe nach beiden Richtungen etwas überschreitend. Nach Cocaïn war Lupenuntersuchung möglich. Ein Fremdkörper wurde nirgends entdeckt. Die Hornhaut war klar, die Iris unverändert. Ophthalmoskopischer Befund normal. Atropin-Cocaïnsalbe zweimal täglich und feuchtwarme Compressen wurden verordnet.

Am folgenden Tage bedeutende Besserung. Am nächsten war wieder leichte Verschlimmerung eingetreten. Die Hornhaut hatte sich diffus getrübt in Form zahlreicher feinster Streifen, gerade oder in Wellenlinien verlaufend, meist horizontal, anscheinend in den mittleren Lagen; die Oberfläche war etwas matt durch Unebenheiten des Epithels. Im unteren Abschnitte sass ein grauweissliches Bläschen, von welchem eine kurze streifige Trübung in radiärer Richtung ausging. Dieses Bläschen war in den nächsten Tagen verschwunden, statt dessen waren im oberen äusseren Quadranten vier neue wasserhelle entstanden, ohne radiäre Ausläufer, und ein kleines grauweisses Infiltrat auf dem Limbus unten innen. Keine Härchen.

Nach zwei Tagen waren diese Bläschen nicht mehr vorhanden, aber unten innen drei ähnliche. Ein stecknadelkopfgrosses Infiltrat zeigte sich oben auf dem Limbus und ein gleiches unten im verticalen Meridian. Nach 24 Stunden waren dieselben wieder verschwunden.

Am folgenden Tage bestand ein heftiger Reizzustand und starke Schmerzen. Die Lider waren ödematös, der Ciliarkörper oben sehr druckempfindlich, auch der übrige Bulbus. Leichte Chemose, starke Röthung der Conjunctiva. Hornhaut und Pupille waren unverändert. Es waren dabei einige Knötchen in der Conjunctiva aufgeschossen. Nach vier Tagen war Besserung eingetreten, welche anhielt. Von der vierten Krankheitswoche an waren die Reizerscheinungen geschwunden, während die Conjunctivalknötchen noch länger bestanden. Es waren im Ganzen vier, drei in der Conjunctiva bulbi, eins in der Conjunctiva tarsi superioris ungefähr in der Mitte desselben. Die übrigen sassen in der Nähe der unteren Uebergangsfalte, gerade nach unten und nach unten innen. Sie waren verschieblich in der Conjunctiva, von röthlich gelber, später graugelber Farbe. Nach zwei bis drei Wochen waren sie resorbirt. Darauf entstand ein neues, und in der neunten Woche wieder eins, letzteres oben, mit tieferem Sitz unter der Conjunctiva. Nach vier bis fünf Wochen war es verschwunden. Später wurde noch einmal ein frisches bemerkt (im vierten Monate), seitdem nicht mehr. Die Hornhaut wurde ganz klar. Sehschärfe zuletzt = 0,9[1]).

Eingeleitet wird der nodulöse Eruicismus stets durch die bereits geschilderten Reizerscheinungen, von denen bald diese, bald jene vorhanden sein können: Thränenfluss, Lichtscheu, Lidschluss durch Blepha-

1) Natanson, Klin. Monatsbl. f. Augenheilk. XXXV. Jahrg. 1897. S. 189.

rospasmus, ödematöse Schwellung der Lider, starke Schmerzen, die man alsbald nach der Vergiftung, wahrscheinlich in Folge von starkem Reiben sah, und die später als heftige, tagelang anhaltende Ciliarschmerzen in Verbindung mit anderen glaucomatösen Symptomen bei der weiteren Entwicklung der krankhaften Vorgänge erschienen[1]), Schmerzhaftigkeit des Ciliarkörpers bei Berührung[2]), dichte Injection oder Fahlröthe[3]) der Conjunctiva palpebrarum, Röthe der Conjunctiva bulbi und pericorneale Injection.

Die Conjunctiva, besonders in ihren unteren Theilen oder im Lidspaltenbezirk, ist am häufigsten Sitz der Affection; doch kann auch jeder andere Theil von Knötchen befallen sein, z. B. die Conjunctiva tarsi superioris, die Conjunctiva bulbi im unteren äusseren Abschnitt[4]. die Conjunctiva in der Nähe des nasalen Ciliarrandes[5]), die Uebergangsfalte u. s. w. Man sah sclerale und episclerale Knötchen und solche in der Tenonschen Kapsel. Sie kommen auch in der Cornea und besonders häufig in der Iris vor, auch in beiden Geweben vereint, und gleichzeitig können Conjunctiva und Sclera noch mit demselben Leiden behaftet sein. In einem Falle sass auf dem Bulbus im Bereiche der Lidspalte 3—4 mm vom inneren Hornhautrande eine bisquitförmige Geschwulst, die mit der Sclera verwachsen war und in ihrer Mitte Raupenhaare trug. Histologisch verhielt sie sich wie ein Tuberkel[6]). Befallen kann jeder Theil der Iris werden, z. B. ihre Peripherie oder der untere nasale Quadrant[7]) oder der untere äussere Quadrant zwischen Circulus arteriosus major und minor; auch im Kammerfalz dieser Gegend sah man Knötchen. Schon in der ersten ophthalmologisch exacten Beschreibung des Augen-Erucismus[8]) und auch später wurde darauf aufmerksam gemacht, dass bisweilen die Iris nach unten und innen gewöhnlich drei Falten zeige, an deren Ende, an dem Pupillenrande oder nahe dem Kammerfalz, Knötchen sitzen.

Dieselben stehen auch an anderen Augengeweben gruppirt oder vereinzelt, auch verschiebbar; sie erscheinen als follikelartige, derbe, selten sulzige, durchscheinende oder halbdurchscheinende, runde oder ovale Gebilde, mohnkorn- bis stecknadelkopfgross, im Durchschnitt 1—2 mm lang, aber auch zu einem 7 mm langen und 3 mm dicken und breiten, der Sclera fest aufsitzenden Tumor auswachsend[9]). Sie werden als gelblichgrau, blassgrau, gelblichweiss, grauweiss, grangelb bezeichnet. In den meisten von ihnen wurden ein oder mehrere Haare gefunden. Die berichteten negativen Befunde sind keine Beweise dafür, dass nicht doch ein Härchen in dem Gebilde vor der Untersuchung vorhanden war.

---

1) Bayer, München. med. Wochenschr. 1900. No. 21.

2) Krüger, Archiv f. Augenheilk. Bd. XXIV. 1891. S. 147.

3) Reis, Klin. Monatsbl. f. Augenheilk. Bd. XXXVIII. 1900. S. 827.

4) Reis, l. c.

5) Hillemanns, Deutsche medicin. Wochenschr. 1894. No. 24.

6) Bostroem, Inaug.-Dissert. Giessen 1897.

7) Becker, Berl. klin. Wochenschr. 1892. No. 22. S. 529.

8) Pagenstecher, Klin. Monatsbl. f. Augenheilk. 1883. Beilageheft. S. 177.

9) Vossius, Zeitschr. f. pr. Aerzte. 1897. No. 13. S. 433. Der Fall ist auch von Boström, Casuistische Beiträge zur Kenntniss der epibulbären Neubildungen. Giessen 1897, beschrieben worden.

Nachschübe von Knötchen sind fast die Regel, nicht nur zu noch bestehenden, sondern auch als Ersatz für bereits verschwundene, in der Nähe der letzteren oder an anderen Stellen; so sah man z. B. öfter einen solchen Wechsel des Sitzes an der Hornhaut. Mehrfach erfolgten noch nach sechs Monaten die Nachschübe.

Die Zahl der Knötchen variirt sehr; in manchen Fällen waren nur einige wenige, in anderen bis zu 26 vorhanden.

Nicht nur von der Zahl dieser Effloreseenzen und ihrem Sitze, sondern auch von dem in das Auge mit den Raupenhaaren gelangenden Gifte ist die Schwere der Veränderungen der einzelnen Gewebe abhängig.

Die Hornhaut kann hauchig getrübt, aber auch strichförmig oder diffus parenchymatös infiltrirt und zum Theil vascularisirt sein. So sah man in einem Falle im unteren äusseren Quadranten oberflächliche Bindehautgefässe ihren Rand überschreiten und auch den oberen Hornhautrand von Gefässen überzogen. Es ist auch möglich, dass Epithelverluste an der Hornhaut bei völligem Klarsein bestehen, und erst später Trübung eintritt. Der Substanzverlust verlief bei einer Kranken in bogenförmiger Schweifung und schräger Richtung, von oben aussen nach innen unten, durch das ganze Pupillargebiet der Cornea und noch etwas in den extrapupillären Bezirk[1]). Die Infiltration findet sich bisweilen in den tiefsten Hornhautschichten mehrstellig, z. B. central eine 2 mm lange vertikale, streifenförmige mit verwaschenen Grenzen und am unteren Hornhautrand noch zwei kleinere, scharf begrenzte, vascularisirte[2]). Nach längerem Bestehen von leichterer Hornhautveränderung kann sich ein abgegrenzter Hornhautfleck etabliren. Im Kammerfalz kommt es gelegentlich zu cyclitischen, schwammigen Exsudaten.

Die Iris kann, wie bereits bemerkt wurde, von prominirenden Knötchen befallen, aber auch ohne solche in ihren normalen Ernährungsverhältnissen verschieden stark gestört sein. Sie erschien in den bisherigen Fällen verdickt, verfärbt, dunkelgrün, oder verwaschen, atrophisch, matt, hyperämisch mit vielen, radiär verlaufenden Gefässen, auch mit röthlich gelben Streifen und Punkten versehen. Verklebung ihres Pupillarrandes an zahlreichen Stellen mit der vorderen Linsenkapsel wurde häufiger beobachtet.

Die Pupille erschien öfter verengt und reactionslos. Feine, graue, der Kapsel zum Theil aufliegende, zum Theil in derselben sitzende Trübung, oder Ausfüllung mit einem grauweisslichen Exsudat ist nach längem Bestehen der Affection nicht ungewöhnlich. Es kann zu einer Seclusio und Occlusio der Pupille kommen oder zu hinteren Synechien in mehr oder minder grossem Umfange.

Nach Monaten können im Glaskörper fleckige oder diffuse Trübungen zu Tage treten. Vereinzelt wurde auch ein ovaler, atrophischer, am Rande pigmentirter Chorioidealherd nach unten und aussen nahe dem Ciliarkörper, Hyperämie der Pupille und als Endstadium Amotio retinae beobachtet.

Die folgenden Krankengeschichten geben eine Vorstellung von den gröberen Veränderungen an Cornea und Iris.

1) Natanson, l. c.
2) Krüger, l. c.

Ein 23jähriges Mädchen war seit mehreren Monaten an Entzündung des linken Auges erkrankt. Ursache unbekannt. Wiederholt traten Steigerungen der Entzündung ein, jedesmal circa 2 Wochen lang. Seit 14 Tagen war sie besonders heftig.

Rechtes Auge normal. Links fand man intensive pericorneale Injection, mässige Lichtscheu, Schmerzhaftigkeit des Ciliarkörpers bei Berührung, die Cornea war leicht hauchig parenchymatös getrübt. Central sass in deren tiefsten Schichten ein verticales, streifenförmiges, 2 mm langes Infiltrat mit verwaschenen Grenzen. Am unteren Rande fanden sich noch zwei kleinere Infiltrate, scharf begrenzt, vascularisirt. Im Kammerfalz unten sah man zwei stecknadelkopfgrosse cyclitische Exsudate. Iris hyperämisch. Drei kleine gelbgraue Knötchen hatten sich am unteren Pupillarrande entwickelt, unterhalb derselben ein ähnliches grösseres. Der Pupillarrand war hier adhärent. Ein Exsudat lagerte auf der vorderen Linsenkapsel. Sehschärfe = $^{20}/_{70}$.

Atropin und feuchte Wärme wurden ohne Erfolg versucht. Es entwickelte sich ein neues Knötchen bei den anderen und ein neues Exsudat im Kammerfalz unter unerträglichen Schmerzen.

Nach Anwendung von Heurteloup erfolgte Besserung. Nach einigen Tagen entstand eine Eruption von 10 Knötchen unter der Conjunctiva bulbi unterhalb der Cornea, welche vielleicht in ihren ersten Anfängen bisher nicht bemerkt worden war. Theils waren sie verschieblich, theils fest aufsitzend zu drei Gruppen von je drei und vier. Nach drei Tagen entstanden noch zwei am oberen inneren Hornhautrande, unter Zunahme der anderen bis etwa 2 mm.

Nachträglich wurde zugegeben, dass die Entzündung entstanden, nachdem eine Raupe in das Auge geworfen war, wahrscheinlich ein Brombeerspinner (Gastropacha rubi).

Während der nächsten 6 Monate traten noch häufige Nachschübe auf mit stärkerer Hornhauttrübung. Das Infiltrat wanderte nach oben, zerfiel, nachdem es den oberen Hornhautrand erreicht hatte, und es zeigte sich alsdann ein braunes Fädchen (Ranpenhaar) in ihm. Heurtelonp war immer von gutem Erfolg. Schliesslich blieb das Auge reizfrei. Die conjunctivalen und scleralen Knoten verschwanden spurlos in Zeit von drei Monaten oder liessen nur kleine gelbgraue Flecken zurück. Das Infiltrat hinterliess Flecke. Auf der Iris sass noch ein Knötchen. Die Synechien waren unverändert, das Pupillarexsudat etwas aufgehellt. Im Glaskörper sah man einige flockige Trübungen, im Hintergrunde einen ovalen atrophischen, am Rande pigmentirten Choroidealherd nach unten und aussen nahe dem Ciliarkörper. Die Papille war hyperämisch. Sehschärfe = $^{20}/_{40}$.

Ein 26jähriger Mann hatte auf einem Haferfelde gearbeitet und Nachmittags in einer Scheune geschlafen. Er hatte dabei die Empfindung, als sei ihm Stroh ins Auge gerathen. Am anderen Tage war eine starke Entzündung aufgetreten. Sieben Wochen nachher war die erste Untersuchung: Heftige Iridocyclitis, ähnlich wie im vorigen Falle, ausserdem einige feine röthlichgelbe Punkte und Streifen in der Iris, nahe dem Ciliarrande. Sehschärfe = $^{20}/_{40}$. Auch hier halfen Blutentziehungen am besten.

Im weiteren Verlauf zeigte sich ein Exsudat in der Pupille und ein Aufschiessen von 13 Knötchen unter der Conjunctiva bulbi, fast alle unterhalb der Cornea, neun auf der Sclera, vier im subconjunctivalen Gewebe. Auf Tuberculin erfolgte keine Reaction. Nach leichter Besserung entlassen.

Nach vier Wochen wurde der Mann wieder aufgenommen mit fast demselben Befund bezüglich der Knötchen. Dazu kam ein vertikales, streifenförmiges Hornhautinfiltrat, in dessen Mitte ein feiner gelber Faden sass. Die Synechien hatten zugenommen, das Exsudat gleichfalls.

Sechs Monate nach dem Beginn der Erkrankung trat Besserung ein, nach

wiederholten Verschlimmerungen. In der Hornhaut blieb eine Trübung. Schliesslich schwanden die Knötchen mit Hinterlassung einiger grauer Pünktchen. An Stelle der Irisknötchen sah man zwei kleine graue Pünktchen. Synechien und Exsudat waren unverändert. Sehschärfe = $^{20}/_{50}$[1]).

Ein fünfjähriger Knabe hatte eine heftige Iridocyclitis des rechten Auges. In der unteren Hälfte des Auges bis zur Uebergangsfalte sassen regellos zerstreut zwölf 1—2 mm lange ovale Knötchen von weisslich gelber Farbe, theils in der Tenon'schen Kapsel, theils in den obersten Scleralschichten. Die Conjunctiva zog frei verschieblich über alle weg. Drei sassen unter der Conjunctiva palpebrae inferioris, wovon zwei so tief, dass sie äusserlich bei leichtem Anspannen der Lidhaut sichtbar wurden. Auf der Iris liefen vom kleinen Kreise aus drei breite Falten nach unten, an deren unterem Ende, nahe dem Kammerfalz vier ovale, anscheinend 2 mm lange Knötchen mit glatter Oberfläche von der Farbe der Iris sassen. Sehschärfe = $^{3}/_{500}$. Aus dem Augeninnern kam kein Reflex durch fast vollständige Seclusio und Occlusio der Pupille.

Das Leiden bestand seit vier Monaten ohne bekannte Ursache.

Iridectomie und Entfernung des grössten Knötchens. Kurze Besserung folgte. Sehschärfe = $^{10}/_{500}$. Nach 14 Tagen war weder stärkere Entzündung vorhanden noch Exsudat in der Pupille. Nach vier Wochen wurde Amotio retinae festgestellt. Sehschärfe = $^{1}/_{2000}$, keine Projection.

In dem Irisknötchen, welches aus einer Ansammlung lymphoider Zellen bestand, wurden keine Haarreste gefunden.

Ein 13jähriger Knabe litt seit mehr als $2^{1}/_{2}$ Jahren an beständig wiederkehrenden Entzündungen des rechten Auges ohne bekannte Ursache. Im Anfange wurde er ambulatorisch an Keratitis superficialis vasculosa und Iritis serosa mit fraglicher Diagnose behandelt. Jetzt zeigte sich ein rundlicher Hornhautfleck oben aussen und ein schwammiges Exsudat unten im Kammerfalz. An der Iris war eine fast horizontal verlaufende 7 mm lange, 1,5 mm breite schwarzbraune Furche, deren Beginn hinter der Hornhauttrübung war, das Ende im Kammerfalz an der Mitte des nasalen Randes mit einem gelblichbraunen 2 mm langen Knötchen. Zahlreiche Synechien fanden sich am oberen Rande. Die Pupille war durch Exsudat verschleiert. Auf einer der Synechien am temporalen Rande sass ein zweites ähnliches Knötchen. Sehschärfe = $^{20}/_{200}$. Die Papille war hyperämisch.

Bei der zweiten Untersuchung fanden sich 16 gelblich-graue kleine Knötchen unter der Conjunctiva bulbi, nur bei guter Tagesbeleuchtung erkennbar. Deren Aussehen war wie in den früheren Fällen. Jetzt wurde der Wurf einer Raupe gegen das Auge zugegeben. Mikroskopisch wurden Härchen gefunden. Keine Riesenzellen. Bindegewebige Kapsel um die Knötchen. Wahrscheinlich war es wieder Bombyx rubi nach dem Aussehen der Haare. In dem Hornhautfleck fand sich bei Lupenvergrösserung auch ein Härchen. Das Auge wurde in einigen Wochen reizlos[2]).

Dieser soeben beschriebene Fall von Eruciśmus nodulosus konnte nach zehn Jahren abermals untersucht werden. Seit der Verletzung durch die Raupe waren 13 Jahre vergangen. Jetzt hatte eine Verbrennung der Hornhaut des bisher gesunden linken Auges durch ein

1) Krüger, Archiv f. Augenheilk. Bd. XXIV. 1891. S. 147.
2) Krüger, Archiv f. Augenheilk. Bd. XXV. 1892. S. 357.

heisses Stück Eisen stattgefunden. Dies heilte in 14 Tagen ohne nachtheilige Folgen.

Das rechte Auge war angeblich seit zehn Jahren ganz frei von Entzündungserscheinungen geblieben. Vom Limbus corneae 1 mm nach unten aussen sass in der Episclera ein Knötchen von 1 mm Durchmesser, in dessen Umgebung noch fünf kleinere, desgleichen noch zwei nach aussen oben, alle derb, von homogenem, leicht gelblichem, gallertigem Aussehen. Die Hornhaut war in der unteren Hälfte getrübt, am dichtesten nach unten innen und aussen; ganz am unteren Limbus war die Hornhaut klar. Mit der Lupe sah man in der Trübung zahlreiche subepithelial gelegene Pünktchen, stellenweise tropfenartige Gebilde von scharfer Umrandung. Es handelte sich um eine Keratitis zonularis, die mit jener Verletzung in keinem unmittelbaren Zusammenhange stand.

Im oberen äusseren Quadranten bestand noch die alte narbige Trübung mit gelblicher Einlagerung in der Mitte. Diese letztere umschloss ein mit der Lupe deutlich erkennbares Haar. Die Iris war aufgelockert, in der Farbe unverändert, die Zeichnung verwischt und unregelmässig. Entsprechend der Hornhauttrübung zeigte sich nach oben aussen die schon früher vorhandene dunkle Furche, die nasalwärts einen Theil des oberen Umfanges umkreiste und in der Höhe des horizontalen Meridians am Kammerfalz endete. Sie entstand durch eine umschriebene Atrophie der vorderen Schichten, wodurch das Pigmentblatt vorlag. Zahlreiche, theils verödete Gefässchen zogen vom Pupillarrande zu ihr hin. Eine ähnliche atrophische, rechteckige Stelle lag unten dicht nach aussen von der Vertikalen.

Breite Synechien waren oben und aussen. Die Lichtreaction bestand. Auf der vorderen Linsenkapsel nach unten aussen fand sich ein weissliches Exsudat von Kleinlinsengrösse. Der Glaskörper war klar.

Im Hintergrunde war ein dunkler Streifen, der im umgekehrten Bilde ca. $^1/_2$ Papillen-Durchmesser vom unteren äusseren Papillenrande entfernt begann und nach abwärts zog. Am Anfange war die Trübung mehr gelblich mit dunkler Begrenzung. Ein kurzer, gelbgrünlicher Schenkel stiess hinzu von oben aussen her am Beginne der schwärzlichen Partie. Die Gefässe zogen über die veränderten Stellen weg. Nach unten endigte der schwarze, etwa 4—5 Papillen-Durchmesser lange Streifen in einen Pigmentklumpen, von wo aus sich ein breiterer, aber hellerer Streifen bis zur sichtbaren Grenze des Hintergrundes fortsetzte.

Die Sehschärfe betrug $^{20}/_{50}$. Im unteren temporalen Quadranten des Gesichtsfeldes fand sich ein relatives Blauscotom, ungefähr der Aderhautveränderung entsprechend. Zwischen 25° und 30° vom Fixirpunkte bestand ein absolutes Blauscotom, entsprechend dem Anfangstheile des Streifens. Dieser Streifen war zu deuten als der Weg, den ein in die Aderhaut eingedrungenes Raupenhaar zurückgelegt hatte. Der Beginn entsprach jener Furche in der oberen Irishälfte, in welcher früher ein jetzt nicht mehr vorhandenes Raupenhaar sichtbar war.

In einem excidirten subconjunctivalen Knötchen fand sich ein Raupenhaar mit gezähnelten, stellenweise wie angenagten Contouren in dichtes sclerotisches Bindegewebe eingebettet. Eine Resorption der Haare ist danach nicht zu erwarten[1]).

1) Reis, Arch. f. Augenheilk. Bd. XLVI. S. 250.

Ein 51jähriger Tagelöhner hatte links schwere Iritis, die zum Pupillarabschluss zu führen drohte, rechts Phthisis bulbi, welche in Folge einer Verletzung durch Kuhhorn im 19. Lebensjahre entstanden war. SL = Fingerzählen dicht vor dem Auge. Das rechte Auge war völlig reizlos. In der Hornhaut des linken waren kleine dunkle Striche (feinste Härchen), zum Theil flach, zum Theil schräg in der Hornhaut steckend. Auf der Descemetis lagerten kleine Präcipitate. Die Iris war in toto verdickt, an einzelnen Stellen mit grösseren knötchenförmigen Verdickungen. Die Pupille war ziemlich eng, zum grossen Theil mit Exsudat ausgefüllt. Dazu kamen zahlreiche breite hintere Synechien mit fast gänzlichem Pupillarabschluss. Im unteren Abschnitte der Iris sassen 4—5 ganz feine Härchen, senkrecht in derselben steckend, mit dem breiten Ende in die vordere Augenkammer hineinragend. Von Conjunctivalknötchen wird nichts erwähnt. Vor etwa einem halben Jahre fiel beim Einsammeln von Raupen ein Kieferspinner (Gastropacha pini) in das Auge. Es trat vorübergehend Entzündung ein, welche nach einem Vierteljahre erneut erschien, angeblich nach einer Erkältung, und seitdem bestehen blieb. Aus der Hornhaut wurden einige Härchen ausgeschnitten oder ausgegraben ohne besondere Reaction. Dann wurde eine Iridectomie nach aussen und unten vorgenommen mit Entfernung eines Stückes mit den Härchen. Es bildete sich ein neues Exsudat in dem Colobom, doch besserte sich die Sehschärfe immerhin auf $^6/_{36}$. Später schwanden alle Reizerscheinungen[1]).

Einem fünfjährigen Bauernjungen war vor circa drei Monaten eine behaarte Raupe, welche gehörnt gewesen sein sollte, in das linke Auge geworfen worden. Seitdem bestanden Schmerz und Entzündung daselbst. Jetzt fand sich tiefe pericorneale Injection; auf der injicirten Bindehaut nasalwärts und unten waren circa zehn etwa stecknadelkopfgrosse, rundliche oder ovale, blassgrüne durchscheinende Knötchen, theils der Sclera aufsitzend, theils oberflächlich und verschieblich in der Bindehaut. Dieselben waren nicht vascularisirt, die Umgebung ohne Reaction. Die Hornhaut erschien diffus getrübt, die Iris atrophisch, matt, verfärbt, mit zahlreichen radiär verlaufenden Gefässen. Im unteren nasalen Quadranten waren vier hanfkorngrosse, helle, wie Narben aussehende Stellen. Die Pupille war ganz eng, reactionslos; nach Atropin erfolgte unregelmässige Erweiterung durch zahlreiche Synechien. Im Pupillargebiete sassen feine graue Trübungen, theils der Kapsel aufliegend, theils in derselben sitzend. Wegen diffuser Glaskörpertrübungen war kein Reflex beim Durchleuchten zu erhalten. Die Lichtperception war normal.

Bei der Entlassung nach vier Wochen war die Conjunctivalwunde verheilt. Eine nach oben ausgeführte Iridectomie (wegen der fast ringförmigen Synechien) war ohne Reaction abgelaufen, die Knötchen kaum noch sichtbar, die Glaskörpertrübung unverändert. Nach einem Jahre waren die Knötchen ganz verschwunden. In der Iris sah man unten drei bis vier atrophische Stellen am früheren Sitz der Knötchen. Im Pupillargebiete fanden sich unten Reste von iritischen Auflagerungen. Diffuse Glaskörpertrübung. Sehschärfe = $^2/_{10}$[2]).

Zu Ende September 1899 warf einem Dienstknecht eine mitarbeitende Frauensperson aus Scherz eine Hand voll Heu in das Gesicht. Er wollte ganz sicher wissen, dass ihm mit dem Heu zugleich eine schwarze Raupe gegen das rechte Auge geschleudert worden sei. Unmittelbar darauf nahm er

1) Weiss, Archiv f. Augenheilk. Bd. XX. 1889. S. 341.
2) Becker, Berl. klin. Wochenschr. 1892. No. 22. S. 529.

am getroffenen Oberlid ein brennendes Gefühl wahr, rieb sich deshalb das Auge kräftig mit der Hand, um aber sofort im Auge selbst äusserst heftige Schmerzen zu verspüren. Nahezu 10 Tage hielten diese in gleicher Stärke an und liessen dann etwas nach. Das Auge blieb aber auch fernerhin stets geröthet. Er suchte erst ärztliche Hülfe auf, als er zu Anfang Januar 1900 bemerkte, dass er auf dem erkrankten Auge schlechter sah.

Am 4. Januar 1900 liess sich Nachfolgendes feststellen: Es besteht mässige Lichtscheu, die Lider des rechten Auges sind leicht geröthet, die Gefässe der Lidbindehaut wenig injicirt. Stark gefüllt sind die Gefässe der Augapfelbindehaut in den vorderen und mittleren Schichten, namentlich gegen den Hornhautrand zu. Die Hornhaut ist hauchig getrübt. Im unteren äusseren Quadranten überschreiten oberflächliche Bindehautgefässe den Hornhautrand, ebenso ist ein kleiner Bezirk am oberen Hornhautrande von oberflächlichen Gefässen überzogen. Ungefähr 2 mm vom äusseren Rande und etwa 3 mm von einander entfernt liegen, in das Hornhautgewebe eingebettet, zwei stecknadelkopfgrosse, gelblich weisse, scharf abgegrenzte Flecke. Ein dritter, ähnlicher Fleck findet sich in der Hornhautsubstanz, etwa 2 mm vom inneren unteren Rand entfernt. In der Irisperipherie tauchen aus dem Stroma mehrere rundliche Knötchen auf von zart gelbröthlicher Farbe und zum Theil von feineren Gefässverzweigungen umgeben.

Die Vorderkammer ist gegenüber der des linken Auges ein wenig abgeflacht. Die Pupille ist sehr verengt und reagirt nicht. Die Iris ist verdickt und dunkelgrün verfärbt. Die Gegend des Ciliarkörpers ist nicht besonders druckempfindlich. Die centrale Sehschärfe für die Ferne beträgt $^6/_2$.

Am linken Auge findet sich nichts Besonderes. Die centrale Sehschärfe ist $^6/_6$ und wird verbessert durch + 0,75 auf $^6/_5$.

Am 10. Januar, bis zu welchem Tage sich nichts verändert hatte, traten heftige Ciliarschmerzen auf mit anderen glaukomatösen Erscheinungen. Dieser Zustand blieb mit wenigen Schwankungen etwa acht Tage lang derselbe. Der Gebrauch von Atropin und Scopolamin steigerte den glaukomatösen Zustand und es wurde darauf eine Punction der vorderen Kammer vorgenommen, welche ein Hyphäma hervorrief. Die Entzündungserscheinungen besserten sich. Der Bluterguss schwand. Bis zum 3. März waren alle Reizerscheinungen geschwunden, Pupille eng, leicht verzogen, von träger Reaction. Weiterhin keine Veränderung. Sehschärfe zuletzt $^6/_{50}$. Fleckige Trübungen der Hornhaut an den beim Aufnahmebefund erwähnten Stellen waren noch vorhanden. In unteren nasalen Quadranten wurde in einer gelbweissen Stelle ein Raupenhaar durch das Hornhautmikroskop entdeckt. Bei künstlicher Erweiterung der Pupille fanden sich mehrere breite hintere Synechien. Die Papille erschien geröthet, und am oberen und unteren Rande verwaschen. Arterien etwas verengt, aber Venen prall gefüllt und geschlängelt. Etwa einen Monat nach der Entlassung war die Sehschärfe nahezu $^5/_7$ [1]).

Einem Landmanne war seit etwa drei Monaten aus unbekannter Ursache das rechte Auge entzündet. Er wurde bisher mit Atropin, Schwitz- und Schmierkuren behandelt ohne wesentlichen Erfolg.

Sehschärfe = $^8/_{15}$. Starke Ciliarinjection, Lichtscheu und Thränen wurde festgestellt, ferner einige sehr zarte Hornhauttrübungen. Die Iris war hyperämisch, nasal ein kleiner Knoten und sehr zahlreich hintere Synechien. Ein zartes Exsudat lag auf der vorderen Kapsel. Die Papille war etwas hyperämisch, die Venen reichlich gefüllt.

Der Knoten begann nach 20 Tagen zu schrumpfen. Nach 14 Tagen

1) Bayer, Münch. med. Wochenschr. 1900. No. 21.

war die Pupille beinahe rund. Nach einem Monate wurde der Kranke mit fast ganz geschrumpftem Knoten entlassen.

Zwei Monate später war die Sehschärfe = 1 beiderseits. Aus dem stark geschrumpften Knoten ragte jetzt ein Haar in die vordere Kammer[1]).

Einem 24jährigen Manne war eine langhaarige, braunschwarze Raupe in das linke Auge geworfen worden, worauf sofort Brennen und Stechen entstand. Nach etwa einen Monat langer Behandlung konnte er wieder arbeiten, doch stellten sich nach drei Tagen von Neuem Röthung und Schmerzen ein.

Nach zwei Monaten fand sich starke ciliare Reizung nach unten, nach unten nasal eine Macula am Hornhautrande. In derselben sass ein Raupenhaar. Darunter erschien noch ein kleiner graurother Fleck. Die Sehschärfe war $^6/_6$ beiderseits. Die Stelle wurde mehrfach ausgekratzt, bis keine braunen Striche mehr zu sehen waren. Nach drei Wochen wurde er entlassen mit einer Sehschärfe von $^6/_6$.

Etwa zwei Jahre und zehn Monate nach der Verletzung kamen erneute Reizerscheinungen. Nach unten und nasal fanden sich einige blassgelbe subconjunctivale Knötchen. Die Cornea war diffus getrübt. Eine hintere Synechie wurde durch Atropin gelöst. Auf der Iris sah man temporal unten zwei kleine speckig aussehende Knötchen. Reichliche Glaskörpertrübungen. Die Papille war etwas hyperämisch. Therapie: Atropin, Jodkalium, Schmierkur.

Nach zwölf Tagen war unter Nachlass der bisher vorhandenen Schmerzen ein neues Knötchen unten nasal im Kammerwinkel entstanden. Nach einem Monate traten erneute Schmerzen und stärkere Reizung auf als anfangs. Ein neues Irisknötchen hatte sich entwickelt, die alten waren fast unverändert.

$$SR = {}^6/_6,\ SL = {}^6/_{60},\ \text{mit} + 1 = {}^6/_{36}.$$

Excision des mit Knötchen besetzten Conjunctivaltheiles. Während der nächsten sechs Wochen zeigte sich ein schwankender Verlauf. Die Cornea wurde später fast geklärt. Es blieben hintere Synechien und ein feines Pupillenexsudat. Sehschärfe = $^6/_{18}$, nach 14 Tagen $^6/_9$.

Nach $2^1/_2$ Monaten war das Auge ganz reizfrei.

Die excidirten Knötchen bestanden in der Peripherie aus Bindegewebszellen, aus Rund-, epitheloiden und Riesenzellen. In allen fand man Bruchstücke von Haaren mit angenagter Oberfläche[2]).

Die folgende Beobachtung steht insofern isolirt da, als hier ein Hineingelangen von Raupenhaaren in das Auge nicht erwiesen werden konnte. Es handelte sich um einen Tropfen des durch Zerquetschen der Raupe ausgedrückten Leibessaftes, der in das Auge gelangte. Wir nehmen an, dass es sich hier wesentlich um den Giftdrüsensaft gehandelt haben wird, ohne ausschliessen zu wollen, dass auch andere Thierbestandtheile, z. B. Darminhalt, dem ersteren beigemischt waren.

Eine Frau wollte eine an der Stubendecke befindliche Raupe mit dem Besen entfernen. Dabei fiel ihr ein grünlicher Tropfen aus den Eingeweiden des zerdrückten Thieres in ihr linkes Auge. Nach Reinigung desselben trat am Nachmittage ein gewisser Reiz mit Thränen und undeutlichem Sehen auf und Abends Stechen im Augapfel. Am nächsten Morgen war das Auge injicirt, Ober- und Unterlid, besonders an der Aussenseite geschwollen,

---

1) Stargardt, Arch. f. Ophthalmol. Bd. LV. Heft 3.

2) Stargardt, l. c.

ohne Absonderung. Am folgenden Tage traten zunehmende Schmerzen auf, und Schwellung, starkes Thränen und Lichtscheu. Die Bindehaut war hyperämisch und chemotisch, hauptsächlich innen unten. Ein erbsengrosses Bläschen zeigte sich an der Aussenseite der Hornhaut. Leichte Iritis. Alte centrale Hornhauttrübung. Der Hintergrund war normal. Ciliargegend empfindlich. Unter symptomatischer Behandlung erfolgte Heilung in 14 Tagen[1]).

Schon aus den bisherigen Belegen ist ersichtlich, dass das Sehvermögen leiden kann, und dies um so mehr, je umfangreicher die Pupillarexsudate und die Trübungen der durchsichtigen Theile sind. Die Iridectomie schafft, wenn überhaupt, nur eine kurzdauernde Besserung. In einem der zuvor citirten Fälle, der einen mit heftiger Iridocyclitis erkrankten Knaben betraf, war bei fast vollständigem Pupillarverschluss und Reflexlosigkeit aus dem Augeninnern die Sehschärfe $= {}^{3}/_{500}$, nach der Iridectomie ${}^{10}/_{500}$, aber schon nach vier Wochen ${}^{1}/_{2000}$.

Noch mehr illustriren die folgenden Fälle den Gang der Herabsetzung des Sehvermögens bis zum völligen Verfall, selbst wenn die Iridectomie vorgenommen wurde.

Beim Reisigsammeln schlug ein, wahrscheinlich mit Raupenhaaren versehenes Aestchen gegen das rechte Auge einer Frau. Sofort erschienen Schmerzen und Entzündung, und nach sechs Wochen: Lichtscheu, Thränen, pericorneale Injection, fünf strichförmige Infiltrate in der Cornea und aufgelockerte Iris; ihr Pupillarrand war mit der vorderen Linsenkapsel verklebt, die Pupille von einem grauweisslichen Exsudat bedeckt, der Fundus eben sichtbar. Sehschärfe $= {}^{3}/_{500}$.

Durch warme Umschläge, künstliche Blutegel etc. wurde nach ca. drei Wochen Besserung erzielt. Bald folgte wieder ein erhöhter Reizzustand. Die Iris war trübe, verwaschen, die Cornea diffus getrübt; es erschienen im unteren äusseren Abschnitt der Conjunctiva bulbi 6—8, später auf 14 anwachsende, auch episclerale und sclerale, follikelartige, prominente Gebilde. Raupenhaare wurden vergeblich gesucht. Ein Knötchen sass in der Iris.

Gegen Ende der achten Woche war das Iris-Knötchen geschwunden; dafür kamen im Kammerfalz zwei neue Prominenzen. Die mikroskopische Untersuchung der Knötchen ergab die Anwesenheit von Haaren. Man machte die Iridectomie. Das Colobom reichte an einer schmalen Stelle fast bis zum Ciliarrand. Sehschärfe $= {}^{1}/_{500}$. Im weiteren Verlaufe wurde das Auge reizlos; bis auf einen kleinen Fleck hellte sich die Hornhaut auf; Knötchen blieben. Die Iris war circular und flächenhaft mit der vorderen Linsenkapsel verklebt; das Pupillarexsudat nahm an Dichte ab.

$$SR = {}^{5}/_{200}.$$

Nach elf Monaten wurde die Frau wieder gesehen. Phthisis anterior. Das Auge war reizlos. Knötchen fehlten. An ihrer Stelle schimmerten kleine blaugraue Fleckchen durch die Bindehaut hindurch. Die Vorderkammer war aufgehoben, das Irisgewebe atrophisch, die Pupille eng, unregelmässig. Occlusio und Seclusio pupillae.

$$SR = {}^{1}/_{2000}.$$

Die Projection nach oben und innen war schlecht[2]).

---

1) Stocké, Ophthalmol. Klinik. 1902. No. 1.

2) Reis, Klin. Monatsbl. f. Augenheilk. 1900. Jahrg. XXXVIII. S. 827.

Vor fünf Monaten kam eine Verletzung des linken Auges durch Wurf mit einer Bärenraupe zu Stande. Sofort kamen Schmerzen, nach wenigen Tagen Entzündung, welche erfolglos behandelt wurde, da stets wieder Nachschübe auftraten. Auch eine Iridectomie blieb ohne Erfolg.

Es zeigten sich sechs wenig prominirende Knötchen, von denen drei verschieblich in der Conjunctiva, drei unverschieblich im episcleralen Gewebe lagen. Die ersteren waren etwa 1,5, die letzteren 1 mm gross, alle derb, ihre Farbe durch die Conjunctivalreizung verdeckt.

Die Cornea war diffus infiltrirt, zum Theil vascularisirt. Nach unten fand sich das Iriscolobom durch Exsudat ausgefüllt, die Iris stark verfärbt; es bestanden zahlreiche hintere Synechien. (Fadenförmige Membrana pupillaris perseverans.) Nahe am nasalen Ciliarrande sassen zwei 1—2 mm grosse, wenig erhabene grauröthliche Knötchen. Hinter der Iris nach innen lag ein vascularisirtes cyclitisches Exsudat. Die Localisation war ungenau, die Tension vermindert. Sehschärfe = Finger in 4 Fuss.

Durch antiphlogistische Behandlung erzielte man Besserung der Reizerscheinungen, bei fortschreitendem Verfall des Sehvermögens[1]).

Selbst wenn relativ frühzeitig die Erkrankung in die Behandlung genommen wurde, d. h. schon nach drei bis vier Wochen, und nicht erst nach ebenso viel Monaten, ist die Möglichkeit einer schweren Schädigung des Sehvermögens an dem verletzten Auge bis zum völligen Verlust durchaus nicht ausgeschlossen. Sowohl der Umfang dieser Schädigung als die Zeitdauer, die zu ihrem Entstehen und zu ihrer endlichen Gestaltung erforderlich ist, hängen zu einem kleinen Theil von der Individualität, d. h. von der grösseren oder geringeren Empfindlichkeit der Gewebe gegen die Schädlichkeit, zum grösseren Theil jedoch von der Menge des mit den Fremdkörpern eingedrungenen Giftes ab. Unserer Ansicht nach verhalten sich die giftigen Raupenhaare zum Auge, wie Giftpfeile für den Gesammtorganismus. Der Pfeil als solcher kann schwer örtlich schädigen, immer wird aber, wenn nicht gerade ein lebenswichtiges Organ durch ihn getroffen ist, die örtlich wirkende, oder von ihm aus resorbirte Giftmenge bestimmend auf das Schicksal des Getroffenen sein.

So zeigt der folgende Fall, in dem kein operativer Eingriff vorgenommen wurde, wie schnell und vollständig der Sehverlust sich gestalten kann, wenn, was wahrscheinlich ist, sehr viel Gift in die Gewebe gelangt ist.

Einem 10jährigen Knaben war eine Raupe in das rechte Auge geworfen worden. Sofort hatte er heftige Schmerzen und Entzündung. Nach drei bis vier Wochen constatirte man: pericorneale, subconjunctivale Injection, zahlreiche Knötchen an der Conjunctiva; in der Cornea sass ein gelblichbraunes Haarfragment und eine strichförmige Trübung. Die Iris war verfärbt. SR = $^{20}/_{40}$, SL = $^{20}/_{20}$. Trotz reichlicher Atropineinträuflung blieb die Pupille eng. Neue Knötchen kamen an der Conjunctiva, Anfangs eines auch zwischen äusserem Ciliar- und Pupillarrand der Iris, später mehrere in diesem Gewebe, die Infiltration der Cornea nahm zu, und auf der Hinterfläche der Hornhaut entstand ein feiner seröser Beschlag. Nach acht Wochen der Beobachtung war die Cornea hauchig getrübt und in den Randpartien vascularisirt. Die Sehschärfe betrug $^{12}/_{200}$. Nach drei Monaten be-

1) Hillemanns, Deutsche med. Wochenschr. 1894. No. 24.

stand Pupillarexsudat, das zunahm, während die Knötchen in Conjunctiva und Iris kleiner wurden. Nach ca. $5^1/_2$ Monaten betrug die Sehschärfe $^1/_{2000}$. Nach ca. sechs Monaten war die Pupille durch dichtes Exsudat völlig verschlossen und nur noch quantitative Lichtempfindung vorhanden.

Nach etwa sechs Jahren bestand Atrophia bulbi anterior. Nahe dem äusseren Limbus lag ein flacher Buckel, in dessen Bereich die Conjunctiva etwas gallertartig und leicht injicirt erschien. Knötchen waren nicht zu entdecken. Die Hornhaut war klar bis auf ein Band punkt- und strichförmiger Trübungen im Bereiche der Lidspalte. Am Boden der flachen Vorderkammer lag ein organisirtes Exsudat. Die Iris war atrophisch, die Pupille eng, unregelmässig, durch Schwarten verlegt. Kein Fundusreflex war bemerkbar. SR = quantitativ[1]).

Andere Fälle, die selbst erst nach Monaten in ärztliche Behandlung kamen, und bei denen Hornhauttrübungen, Iritis und im weiteren Verlaufe schwerere glaukomatöse Symptome auftraten, heilten im Vergleiche mit manchem der bisher angeführten so gut, dass eine andere Erklärung als die oben gegebene kaum möglich ist[2]). Selbst die hin und wieder beobachtete Aufhellung der getrübten Cornea kann schliesslich nur dadurch zu Stande gekommen sein, dass die Menge des eingedrungenen Raupengiftes nicht sonderlich gross war.

Als Beweis, wie gut unter besonderen Verhältnissen der Ausgang einer solchen Augenvergiftung sein kann, darf die Beobachtung an einem Manne gelten, dem beim Klettern auf einen Baum eine Raupe ins Auge fiel. Häufig wiederkehrende schmerzhafte Entzündungen folgten, die sich bis zur Iridocyclitis exsudativa steigerten. Episclerale Knötchen traten auf und eines auf der Iris. Sie wurden entfernt und liessen in sich Raupenhaare erkennen. Die Sehschärfe wurde wieder gut[3]).

Dass auch bei Thieren durch Raupenhaare Augenverletzungen vorkommen, lehrt die folgende Beobachtung.

Bei einer Rinderheerde trat eine Keratitis auf, welche auf das Eindringen der Haare der Processionsraupe zurückgeführt wurde. Die Krankheit stellte sich nur ein in der Nähe von Wäldern und in Jahren, in welchen die Raupe massenhaft vorkam. Bei dem im Stalle gehaltenen Vieh zeigte sie sich nicht. Selten ersehien sie beiderseits. Der Beginn erfolgte mit Conjunctivitis, dann kamen Keratitis mit Ulceration und Vernarbung[4]).

Diese ätiologische Auffassung der sogenannten seuchenhaften Hornhautentzündung ist bestritten worden.

---

1) Hummelsheim, Klin. Monatsbl. f. Augenheilk. Jahrg. XXXVIII. 1900. S. 833.

2) In einem neueren derartigen Falle heilte die primäre Reizung in einigen Tagen. Aber auch die nach sechs Wochen wiederkehrenden entzündlichen Erscheinungen, Lichtscheu, Blepharospasmus, Keratoconjunctivitis, Iritis, Hornhauttrübungen u. s. w. heilten in einigen Wochen ganz. (Meixner, Beitr. z. Kenntn. d. Raupenhaar-Ophthalmie Erlangen 1901.)

3) Knapp, Americ. Journ. of Ophthalmol. 1897. July.

4) Linter, Veterinarius. 1901. II. 20.

c) Mikroskopische Ergebnisse an den erkrankten Augen.

Schon in der ersten wissenschaftlichen Behandlung des Erucismus nodulosus durch Pagenstecher[1]) waren zwei Punkte festgestellt worden, nämlich dass die Knötchen die Structur von Tuberkelknötchen zeigten und je ein Haar enthielten. Viele Untersuchungen sind dieser ersten gefolgt, so dass man jetzt in der Lage ist, die einschlägigen Veränderungen genauer zu übersehen.

Ganz allgemein wird heute die Identificirung oder auch nur Parallelisirung des Erucismus-Knötchens mit dem Tuberkelknötchen zurückgewiesen, obschon beide aus Riesenzellen, epithelioiden und lymphoiden Zellen bestehen. Man hat sich der Mühe unterzogen, die Differenzpunkte zwischen beiden noch besonders zu formuliren. So sollten dem Erucismus-Knötchen folgende Eigenschaften zukommen:

1. Fehlen einer stärkeren Infiltration der Umgebung mit Lymphzellen, vielmehr Sclerose.

2. Der Knoten ist von einem dichten Gefässnetz umsponnen und hat selbst Gefässe.

3. Es fehlen die regressiven Metamorphosen, d. h. Uebergang in Verkäsung.

4. Die Kerne der Riesenzellen sind nicht randständig, die Zellen unregelmässig, die runden Formen werden vermisst. Die Riesenzellen liegen mehrfach dicht zusammen.

Mit Rücksicht auf die relativ wenigen Krankheitsbeobachtungen halten wir es für verfrüht, so apodiktisch, wie es hier geschieht, eine Codificirung vorzunehmen. Beide, an sich verschiedenartige Schädlichkeiten — Raupenhaare und Raupengift — könnten sehr wohl unter geeigneter Constellation Zellveränderungen hervorrufen, die mit den zu wenig charakteristischen Merkmalen versehen sind, die hier als wesentliche angeführt werden. Selbst der eitrige Zerfall eines solchen Knötchens muss möglich sein, weniger noch soweit es durch das Gift als durch den Fremdkörper erzeugt worden ist.

Somit kann es jetzt nur Aufgabe der Forschung sein, die örtlichen Veränderungen am Auge festzustellen. Es ist dies in einem ziemlich grossen Umfange geschehen. Aus der Fülle der Angaben mögen die beiden folgenden hier einen Platz finden.

An gehärteten und gefärbten, aus der Conjunctiva geschnittenen Knötchen, die 17 Tage nachdem eine Raupe in das Auge eines Knaben geworfen worden war, sichtbar wurden, fand man mikroskopisch Folgendes: An der Grenze zwischen subconjunctivalem und conjunctivalem Stratum liegen nebeneinander Zellanhäufungen, deren Centrum von einer gelben, stark lichtbrechenden, schief cylindrischen Masse, nämlich einem Stückchen schräg geschnittenen Haares gebildet ist. Um dieses herum liegt eine Schicht von kleinen, rundlichen Zellen mit schmalem Protoplasmasaum; weiter nach aussen folgt eine Zone, in der ausser diesen lymphoiden noch kernreiche Riesenzellen, sowie andere Zellen sich finden.

---

1) Pagenstecher, l. c.

die epithelioiden Charakter haben, nämlich grossen, feingekörnten Protoplasmaleib mit bläschenförmigem Kern. Die Peripherie des Zellhaufens wird von kleinen Rundzellen gebildet[1]) (Fig. 79).

Fig. 79.

Die folgende Untersuchung knüpft an den oben mitgetheilten Fall von Reis an:

Die etwas über 1 mm im Durchmesser haltenden runden Knötchen liegen dicht unter einem vielfach geschichteten, von massenhaften Becherzellen durchsetzten Epithel in einem deutlich aufgelockerten, aber nicht sehr gefässreichen conjunctivalen Stroma, das verhältnissmässig geringe entzündliche Veränderungen aufweist. Nach dem Knötchen zu lagern sich die Bindegewebsfibrillen dichter aneinander, theils concentrisch, theils sich vielfach spitzwinklig durchflechtend. Ihre Kerne werden platter, spindelförmig ausgezogen und erscheinen schon durch ihr dichtes Aneinanderrücken vermehrt, ohne dass aber eine active Vermehrung auszuschliessen wäre. Dieses verdichtete Gewebe bildet in vielen Präparaten geradezu eine Art Kapsel um das eigentliche Knötchen. Zwischen den einzelnen Schichten derselben finden sich einkernige Lymphocyten und mehrkernige Leukocyten eingelagert. Stellenweise erscheint diese regelmässige Kapselbildung gestört durch eine abnorm reiche Entwicklung junger Bindegewebszellen, die regellos in den verschiedensten Richtungen die Kapsel durchsetzen und oft geradezu quer durch die letztere nach den inneren Partien des Knötchens zu streben scheinen.

Nach innen von der Kapsel schwinden die Bindegewebsfasern rasch: ihre Ausläufer verlieren sich in, beziehungsweise zwischen einem Reticulum, das von den Ausläufern zahlreicher sternförmiger, vielfach unter einander anastomosirender Zellen gebildet wird. Diese Ausläufer stellen kurze, bald schmälere, bald breitere Balken dar, deren gleichmässiges homogenes Gefüge sich kaum von dem umfangreichen Zellleib der vorhandenen Riesenzellen unterscheidet. Diese letzteren finden sich in einzelnen Schnitten nur spärlich, in anderen wiederum sind sie in so überraschender Menge vorhanden und von solcher Grösse, dass über die Hälfte des Knötchenareals von ihnen eingenommen wird. Ihr Gehalt an Kernen ist verschieden und schwankt von nur einzelnen bis über hundert. Die An-

1) Hanke, Beitr. zur Augenheilk. herausgegeben von Deutschmann. 1896. Heft XXIII. S. 16.

ordnung der Kerne ist ebenfalls grossen Schwankungen unterworfen. Meist liegen sie zerstreut in der Mitte des Zellleibes, doch findet sich auch randständige Anordnung der Kerne vor. Nirgendwo ist etwas von Verkäsung zu entdecken.

Das von den Riesenzellen freigelassene Gebiet wird von den zahlreichen neugebildeten, mit einander verbundenen Bindegewebszellen und grösseren epithelioiden Zellen eingenommen. Dazwischen liegen zerstreut leucocytäre Elemente. Dass das ursprüngliche conjunctivale Stroma im Bereiche des Knötchens eine durchgreifende Aenderung erfahren hat, geht auch daraus hervor, dass sich nach der Weigert'schen Färbung auf elastische Fasern keine Spur von solchen innerhalb des Knötchens nachweisen lässt, während dieselben in dem übrigen Bindegewebe ganz ausgezeichnet zur Darstellung gelangen. An umschriebener Stelle innerhalb des Knötchens, bald mehr, bald weniger ausgedehnt, findet sich in vielen Präparaten eine dichtere Ansammlung von Leucocyten und zwar fast ausschliesslich der polynucleären Form, und innerhalb dieser, wie bereits beschrieben, liegt der Querschnitt resp. auch Schrägschnitt eines Haares mit deutlich unterscheidbarer Rinden- und Marksubstanz. Die Rinde erscheint im ungefärbten Präparat gleichmässig gelblich, die Marksubstanz braun gekörnt. Mit Hämalaun- und dünner Hämatoxylinlösung bleibt das Haar ungefärbt; Carmin färbt das Mark schwachroth, Orange färbt Rinde und Mark hellgelb, Eosin nur die Rindenschicht rosa. Nach van Gieson färbt sich die Rinde goldgelb, das Mark leuchtend roth; nach Gram wird das Haar entfärbt [1]).

d) Experimentelle Forschungen über das Raupengift.

Mehrfach wurde der Versuch unternommen, experimentell die Vergiftung durch Raupen mehr aufzuklären, als es durch die klinische Beobachtung allein möglich ist. Die Resultate stimmen nicht überein. Während ein Untersucher durch Hineintreiben von giftigen und ungiftigen Raupenhaaren in die Kaninchenhornhaut, oder Einbringen in die Vorderkammer ein monatelanges reizloses Verweilen derselben feststellte, sah ein anderer nach Einreibung der Haare einer Processionsraupe in den Bindehautsack eines Kaninchens Entzündung und Knötchenbildung entstehen und fand in einem solchen Knötchen ein abgebrochenes Härchen [2]), und ein dritter erzielte in anderer Versuchsanordnung Folgendes:

Wenn durch die Lidspalte eines Kaninchenauges eine lebende und des anderen eine todte Raupe wiederholt hindurchgezogen und gegen die Cornea angedrückt wurde, so ergab sich zunächst, dass die lebende Raupe stärker wirkte als die todte. Sie veranlasste bald starke katarrhalische Erscheinungen, Epitheldefecte der Hornhaut, zum Theil mit Infiltraten complicirt, circumscripte und diffuse Trübungen der Cornea, während die todte nur eine geringe entzündliche Röthung verursachte. In die vordere Kammer und die Iris drangen keine Haare ein. Einige Male sah man in der Conjunctiva bulbi eine leichte circumscripte Verdickung. Schnitte durch die gehärteten Präparate zeigten eingedrungene Haare, die weder in einem Pseudotuberkel steckten, noch Riesenzellen aufwiesen, sondern

1) Reis, l. c.

2) Störmann, Inaug.-Dissert. 1894.

an der Spitze des eingedrungenen Haares Zellenwucherung oder Anhäufung von Rundzellen[1]).

Es sei hier auch bemerkt, dass Versuche mit den Hagebutten-Haaren an Kaninchen, selbst nach Scarificirung, keine Knötchen-Conjunctivitis zu erzeugen vermochten. Auf Schnitten liessen sich nicht einmal eingedrungene Haare nachweisen[2]).

Man ersieht aus diesen Mittheilungen, dass eine genügende Aufklärung über die Rolle, die Haar- und Raupengift spielen, noch nicht gegeben worden ist. Es wird dies erst möglich sein, wenn die Isolirung des Giftes aus den Haaren, beziehungsweise den Hautdrüsen der Raupen ein Experimentiren mit diesem gestatten wird.

3. Die Therapie des Erucismus.

Weder kühle noch feuchtwarme Umschläge haben einen sonderlichen symptomatischen Erfolg bei dem Leiden. Nur ganz vereinzelt wird von einer geringen Besserung durch die antiphlogistische Behandlung berichtet. Erfolglos erwies sich auch die Atropinbehandlung, während die Anwendung des Heurteloup in nicht wenigen der berichteten Fälle dem Kranken subjectiv und objectiv Nutzen brachte. Dass die Iridectomie geringen oder gar keinen Erfolg verspricht, wurde bereits angeführt, wenngleich sie symptomatisch indicirt sein kann.

Soweit die Knötchen zugänglich waren, wurden sie in einem Falle[3]) zwischen den Branchen einer feinen Pincette gefasst und durch Quetschen die Härchen herausgedrückt. Nach einigen Tagen waren Knötchen kaum noch zu sehen, Nachschübe kamen, schwanden aber auch, nachdem die Härchen auf die angegebene Art beseitigt worden waren.

Bei einem Kinde fand man ein Raupenhaar zur Hälfte in der Vorderkammer. Zur Entfernung desselben musste die Keratomie gemacht werden[4]).

Controvers, wie so vieles in dieser ganzen Frage, ist auch der eventuelle Nutzen einer Punction der vorderen Kammer bei etwaigen glaucomatösen Erscheinungen. Die hierüber bestehenden Ansichten vertragen keine Vermittelung, da positive und negative Erfolge berichtet wurden[5]).

Wir halten es aus chemischen und biologischen Gründen für erforderlich, alkalische, mit Natriumbicarbonat (0.6—1 pM.) hergestellte, warme Augenbäder versuchsweise anzuwenden. Aus alter Zeit wird angegeben, dass durch Raupenvergiftung schmerzhaft gewordene Hauttheile sofort nach der Einreibung mit Petersilie schmerz- und juckfrei wurden, und ohne erneute Einreibung nach zwei bis drei Stunden die sonst lange anhaltende und durch andere Mittel nicht zu beeinflussen gewesene Affection vollkommen geschwunden sei. Diese rein empirische Therapie kann vielleicht auch bei dem Erucismus ophthalmicus Dienste leisten. Es wäre nicht

1) Becker, l. c.

2) Markus, l. c. S. 38.

3) Hanke, Beiträge zur Augenheilk. Heft XXIII. 1896. S. 14.

4) Colburn, Americ. Journ. of Ophthalmol. 1897. July.

5) Muthmann, Ein Fall von Raupenhaar-Ophthalmie. In.-Diss. Bonn 1899. — Bayer, l. c. — Reis, l. c.

das erste Mal, dass Empirie den Sieg über die beste Theorie davongetragen hat. Ob die Aqua petroselina oder Apiol oder Petersilie als solche zu verwenden ist, muss die Praxis entscheiden.

Dass keine Therapie den Gebrauch von Cocain ausschliesst, braucht nicht betont zu werden.

II. Hymenoptera.

1. Biene.

Der früheren Annahme gegenüber, wonach die Ameisensäure das Wirksame im Bienengift sei, wurde in den letzten Jahren erwiesen, dass ausser der Ameisensäure in demselben noch eine basische Substanz sich findet, die örtlich Gewebe zum Zerfall bringt und Entzündung und Schwellung erzeugt.

Wir sind trotzdem auch heute noch der Ansicht, die der Eine von uns früher aussprach[1]), dass im Bienengift auch ein Eiweisskörper wirken müsse.

Zu den Seltenheiten gehören directe Vergiftungen des Auges durch den Bienenstich, während Schwellungen desselben in Folge von Stichen in der Nachbarschaft recht häufig vorkommen.

Die folgenden Beobachtungen gestatten die Beurtheilung der Rolle, die Stachel und Gift spielen, bemerkenswerth, besonders mit Rücksicht auf die bei der Vergiftung durch Raupenhaare gemachten Bemerkungen. Noch besser wie bei der letzteren ist hier zu erkennen, welche Veränderungen der eingedrungene winzig kleine Fremdkörper, und welche das oder die Bienengifte erzeugt haben. Wenn man die Folgezustände der Erkrankung mit denen vergleicht, die in einzelnen der Vergiftungsfälle durch Raupenhaare zu Stande kamen, so wird man aus deren Aehnlichkeit auch Schlüsse auf eine gewisse Verwandtschaft der Giftursache ziehen können. Unserer Annahme nach liegt die weiteste Berührung beider Giftgruppen in ihrem Eiweisscharakter.

Der Bienenstich in die Augenbrauen kann, wie man aus alter Zeit weiss, nicht nur Schmerzen sondern auch Lidbrand veranlassen. „Incauti pueri apis aculeo punxit supercilium. Secuto dolore, pars in tumorem et inflammationem ingentem est elevata . . . pars gangraena est occupata, cui scarificatio profunda summo fuit praesidio.“

Gewöhnlich verläuft eine solche örtliche Vergiftung mit Entzündung und Schwellung in vier bis sechs Tagen, wenn öfter ein Linimentum ammoniatum vorsichtig, bei gehörigem Schutze des Auges in die ergriffene Partie eingerieben wird.

Ungewöhnliche Verhältnisse müssen vorliegen, wenn ein Bienenstich in die Augennähe auf resorptivem Wege den Tod des Verletzten veranlassen soll. Ein solches Ereigniss ist mitgetheilt worden.

Die örtlichen Veränderungen können, wenn die Giftablagerung in ein Lid erfolgt, sich weit über die vergiftete Stelle hinaus erstrecken, derart, dass es schwer fällt eine befriedigende Erklärung der Giftausbreitung zu geben, vorausgesetzt, dass wirklich nur das Lid getroffen

1) Lewin, Toxikologie. 2. Aufl. S. 435.

worden ist. So wurde eine Frau ophthalmologisch untersucht, die einen Bienenstich in das linke obere Lid erhalten hatte. Sie machte die Nacht hindurch Umschläge mit nassem Lehm, aber der Schmerz liess trotzdem wenig nach und die Anfangs leichte Schwellung wurde noch stärker. Während der Nacht war Durchfall eingetreten. Die Kranke war appetitlos und fühlte sich matt.

Die Untersuchung am Tage nach der Verletzung ergab: ödematöse Schwellung beider Lider und des oberen Abschnittes der linken Wange, bei blaurother Färbung. Der Bienenstachel, der etwa 5 mm vom inneren Lidwinkel entfernt im linken Oberlide sass, wurde leicht mit einer Pincette entfernt. Beim Auseinanderziehen der Lider, was sehr schmerzhaft war, stürzten heisse Thränen hervor. Es bestand Conjunctival- und Ciliarinjection, Trübung des Kammerwassers, geringes Hypopyon und auf der Descemetis punktförmige graue Beschläge. Die Iris war grünlich verfärbt, die Pupille verengt, erweiterte sich aber nach zehn Minuten auf mehrfache Atropineinträufelungen, wobei sich die Abwesenheit von Synechien herausstellte. Der Augenhintergrund wurde zur Schonung der Kranken nicht untersucht. Die Herzthätigkeit war herabgesetzt, die Haut kühl und feucht, der Puls 52, fadenförmig. Die Athmung war oberflächlich und beschleunigt.

Verordnet wurden: Atropin, warme Borwasserumschläge, Calomel in kleinen Dosen und Spiritus aethereus. In etwa acht Tagen war die Schwellung zurückgegangen, und die Lichtscheu nur noch wenig bemerkbar. Es bestand eine leichte Ciliarinjection; dann schwanden Hypopyon und die Beschläge, und die Iris nahm wieder ihre natürliche blaue Färbung an. Erst am Ende der vierten Woche waren alle Reizerscheinungen beseitigt. Das Allgemeinbefinden war schon nach drei Tagen wieder normal[1]).

Während bei dieser Kranken im Wesentlichen entzündliche Veränderungen die Folge der Vergiftung waren, erschien als sehr eigenthümliche Folge des Eindringens des Bienenstachels in die Gegend des M. rectus inferior des Auges nach ca. einer Woche ein acutes Glaucom[2]).

Bedrohlich können die örtlichen Veränderungen sich gestalten, wenn der Stachel direct in die Hornhaut getrieben wird. Die Schwere derselben wird wesentlich von der Menge des hineingelangten Giftes abhängen, aber auch sehr wohl die Tiefe des Eindringens des Stachels zu berücksichtigen sein. Auch die Beschaffenheit des Giftes wechselt je nach der Jahreszeit, d. h. den Ernährungsverhältnissen der Biene.

Ein Mann wurde von einer Biene in ein Auge gestochen, worauf sich dieses sofort äusserst schmerzhaft entzündete. Der erste Arzt soll angeblich den Stachel entfernt haben. Der Zustand des Auges verschlimmerte sich trotzdem zunehmend. Bei der Untersuchung nach fünf Wochen durch einen zweiten Arzt, erwies sich die Conjunctiva hypertrophisch wuchernd und die Hornhaut pannusartig überzogen, so dass die Beschaffenheit der Augenkammern u. s. w. nicht ermittelt werden konnte. Es bestanden Schmerzen, welche nach Angabe des Kranken

1) Hilbert, Wochenschrift für die Therapie und Hygiene des Auges. 1904. No. 26.

2) Lundy, Americ. Journ. of Ophthalmology. 1886. Vol. III. p. 122.

von Innen heraus den Bulbus zu zersprengen drohten. Mittelst der Lupe bemerkte man beinahe in der Mitte der Hornhaut eine hirsekorngrosse, dunklere, etwas erhabene Stelle, von welcher eine abnorme Gefässbildung auszustrahlen schien. Bei seitlicher Berührung dieser Stelle wurde ein Widerstand in ihrem Innern gefühlt. Aus derselben liess sich ein Bienenstachel entfernen.

Schon nach wenigen Tagen begann unter Abnahme der Schmerzen die Rückbildung der Entzündung. Nach Verlauf von vier Wochen war die Hornhaut wieder so weit durchsichtig, dass man ein bis an den unteren Papillenrand reichendes Exsudat in der vorderen Kammer unterscheiden konnte. Erst nach mehreren Wochen war die Resorption vollendet und das Auge wiederhergestellt.

Nach drei Jahren fand man an dem erkrankt gewesenen Auge:

1. eine Farbenveränderung der Iris,
2. eine Erweiterung und Reactionslosigkeit der Pupille auf Licht,
3. Verzogensein des Pupillarrandes nach unten und aussen, und
4. Myopie, während das gesunde Auge presbyopisch war.

Schwerer verlief eine solche Hornhautvergiftung bei einem 35jährigen Schreiner, der von einer Biene in das linke Auge gestochen wurde. Mitarbeiter und ein Arzt suchten den in der Hornhaut sitzenden Stachel zu entfernen. Es traten sehr bald Schmerzen, Lidschwellung und Röthung des ganzen Auges ein. Am folgenden Morgen waren die Lider geschwollen und leicht geröthet. Die Conjunctiva palpebrae war stärker injicirt. Es bestanden geringe schleimig eitrige Secretion und conjunctivale und ciliare Injection des Bulbus. Die Hornhaut erschien im Ganzen matt und leicht diffus getrübt. Etwas temporal von der Mitte war ein länglich ovaler, ungefähr stecknadelkopfgrosser Epithelverlust mit dichter, gelblich grauer Infiltration des sich etwas vorwölbenden Grundes und seiner nächsten Umgebung. Weder Stichkanal noch ein Fremdkörper war zu sehen. Viele zarte und dichtere grauweisse, tiefliegende Streifen von verschiedener Breite strahlten von hier zum Limbus aus. Vereinzelt war ein kleines oberflächliches Fleckchen erkennbar. Es bestand Hypopyon. Die Pupille war trotz Atropin nicht mittelweit. Im Hintergrunde waren Einzelheiten nicht erkennbar.

Unter Atropin und warmen Umschlägen ging die Entzündung in 14 Tagen langsam zurück. Am 18. Tage war in dem jetzt verkleinerten Infiltrat ein Rest vom Bienenstachel sichtbar. Hypopyon und iritische Erscheinungen waren geschwunden. Inmitten der vorderen Linsenkapsel sah man jetzt einen grauweissen Fleck. Die radiären Streifen waren aufgehellt. Sehschärfe = Finger in 2—3 Meter.

Nach weiteren 14 Tagen war die Aufhellung noch fortgeschritten, der Kapselfleck kleiner und scharf begrenzt viereckig.

Die Sehschärfe betrug mit + 0,5 sph. ⊂ + 2 D cyl. A. v. = $^5/_{25}$.

Nach fünf Monaten war die vom Infiltrat zurückgebliebene Trübung noch vorhanden und in ihrer Mitte der Fremdkörper. Der Linsenfleck war unverändert. Neben ihm fanden sich kleine weisse Flecke. Der Augenhintergrund war gut sichtbar. Nach Lage des Stachels erschien es ausgeschlossen, dass der Kapselstaar unmittelbar durch die Verletzung entstanden wäre. Die Sehschärfe war = $^5/_{20}$.

Nach fast $1^1/_2$ Jahren war objectiv nichts Wesentliches verändert. Es wurde über farbige Ränder an den Gegenständen und zeitweise über Doppeltsehen geklagt[1]).

Mehrfach versuchte man auf experimentellem Wege einen etwas näheren Einblick in die örtlichen Vergiftungsvorgänge zu gewinnen.

Injicirt man reines Bienengift subconjunctival bei Kaninchen, so entsteht: reichlicher Lidschlag, Lidschluss, Thränenfluss, Hyperämie und Chemosis der Conjunctiva. Je nach der Concentration zeigt sich früher oder später reichlich eitriger Inhalt im Conjunctivalsacke und croupöser Belag auf der Conjunctiva — Veränderungen, wie sie eben auch durch sicher eiweissartige Gifte erzeugbar sind[2]). Den gleichen Erfolg erzielt man durch einfaches Einträufeln in den Conjunctivalsack. Es gehört dazu nur ein Tropfen einer $^1/_{10}$procentigen Lösung, entsprechend 0,00004 g Gift.

In anderen Experimenten fasste man eine, selten zwei oder drei Bienen an den Flügeln und liess sie in die Hornhaut eines Kaninchens stechen. Der Stachel blieb dabei stecken und wurde bis an das Hornhautniveau abgeschnitten. Ob das übrige in der Hornhaut blieb war für den weiteren Verlauf belanglos. Danach wurden die Augen nach zweistündiger bis 75tägiger Beobachtung enucleirt. Alle Linsen der so behandelten 45 Augen wurden mikroskopisch untersucht, in einem Viertel auch Hornhaut und Iris, zweimal auch der hintere Bulbusabschnitt.

Wenn die Descemetis nicht perforirt war, blieb die Linse normal. Es entstand aber, da alsdann die ganze Masse des Giftes in die Hornhaut kam, eine besonders starke eiterige Keratitis.

Klinisch zeigte sich sonst stets ein heftiger allgemeiner Reizzustand, schleimig eiterige Secretion, Trübung der Hornhaut, eiterige Infiltration und Epithelverlust an der Stichstelle, Hypopyon und ein weisslicher Fleck im Pupillarbereich auf der Kapsel. Der Ablauf erfolgte in zwei bis drei Wochen. Die Hornhaut hellte sich mehr oder weniger auf, der Stachel heilte reizlos ein. Der Kapselfleck begrenzte sich scharf. In schweren Fällen, besonders nach mehreren Stichen, blieben leukomartige Trübungen und hintere Synechien. Einmal entstand Irisprolaps durch ein perforirtes Randgeschwür, eine radiäre Trübung wie beim Menschen niemals.

In der unmittelbaren Umgebung des Stiches bildet sich eine Necrose. Es zeigt sich eine grosse Leukocyteneinwanderung: der Stachelhohlraum ist fast immer vollgestopft mit Leukocyten. Ferner entsteht ein prägnanter Infiltrationsring, ganz wie bei einer Kerato-Iritis durch Bacteriengift. Das Endothel der Descemetis zeigt Wucherung an verschiedenen Stellen.

Die Iris lässt eine enorme Gefässfüllung erkennen und oft zahlreiche Blutungen. In den ersten Tagen wandern reichlich Leukocyten aus. Eine necrotische Wirkung zeigt sich hier nicht, wahrscheinlich wegen der leichten Löslichkeit des Giftes im Kammerwasser. Der Stachelrichtung entsprechend fand sich zweimal ein dicker fibrinös-eiteriger Belag.

In zwei Dritteln aller Fälle war die Linse betheiligt. In einem

1) Huwald, Archiv f. Ophthalmol. Bd. LIX. S. 46.

2) Langer, Arch. f. exp. Path. u. Pharmakol. Bd. XXXVIII. S. 384.

Viertel zeigte sich eine scharf begrenzte Trübung am vorderen Pol. Sie fehlte aber auch bei schwerer Entzündung. Im Herbste wurden auffallend mehr Kapselflecke erzielt als im Frühjahr. Eine Perforation der Linsenkapsel fehlte in neun Zehntel der Versuche. Nach dem Stich entwickelt sich in den ersten Stunden eine feine subkapsuläre Trübung im Pupillarbereich. In den ersten zwei Tagen wird sie gewöhnlich umfangreicher und dichter. Dann geht sie zurück bis auf eine unscheinbare weissliche, in der Regel runde, aber auch strich- oder ringförmige Trübung. Mikroskopisch zeigt sich eine unscheinbare Degeneration des Kapselepithels. Dann entsteht eine Flüssigkeitsansammlung zwischen Kapsel und Linsensubstanz, welche letztere in den angrenzenden Theilen Zerfall erkennen lässt. Die endgültige Trübung entspricht einer mehrschichtigen unregelmässigen Wucherung des Kapselepithels. Es wird angenommen, dass das Bienengift wegen der sofort eintretenden starken Myose nur auf den centralen Theil der Kapsel nekrotisirend einwirken kann, und dass durch den entstandenen Kapseldefect nachträglich noch etwas Kammerwasser eindringt. Nach Abfuhr des Bienengiftes entstehen dann Wucherungen vom intacten Epithel aus. Der Verlauf ist also ein ähnlicher wie nach Injection von Salz- oder Zuckerlösungen in die vordere Kammer.

Einige Male zeigte sich eine dünne subkapsuläre Degenerationsschicht am hinteren Pol.

Wird die Linse direct verletzt, so kann ein Stachelrest ohne Schaden ertragen werden. Auf den sonstigen Verlauf hat er keinen Einfluss[1]).

2. Wespe.

Die Stiche der Wespe sind unangenehmer als die der Biene. Entzündung und Schwellung der Lider halten länger an. Nur unter günstigen Verhältnissen verläuft ein Stich in die Conjunctiva oder Cornea gutartig. Mehrfach entstanden Hornhautgeschwüre, Hornhauttrübungen, Hypopyon, Iritis und Schmerzen bis zu 14 tägiger Dauer.

Während des Radfahrens flog einem jungen Manne ein Fremdkörper gegen das rechte Auge. Er wischte sich dasselbe mit der Hand, empfand aber einen so heftigen Schmerz, dass er einen Arzt aufsuchte. Nach dreiviertel Stunden constatirte man Röthung und Schwellung am unteren Augenlid. Die Conjunctiva bulbi war unterhalb der Cornea beträchtlich chemotisch. Die Chemosis besass zwei durch eine Furche in der Medianlinie verbundene Wülste. In der Furche erkannte man $^1/_3$ mm vom Corneal-Limbus einen kleinen graugrünlichen Fleck. Die Pupille war leicht nach unten verzogen, die Vorderkammer normal. Als man den Fleck mit einer Pincette hoch hob, zog man aus ihm einen bräunlichen Stachel heraus. Alsbald vereinigten sich die beiden chemotischen Wülste zu einem. Der Stachel erwies sich als ein Wespenstachel.

Warme Compressen mit Sublimat, und Eserin wurden verordnet. Nach zwei Tagen war das Auge in seiner Totalität, besonders aber unterhalb der Cornea, injicirt, die Stichstelle von einem weissen Hofe umgeben, die so aussah, als wäre sie durch ein Causticum verbrannt.

1) Huwald, l. c.

Die benachbarten Cornealtheile hatten in einer Ausdehnung bis 1 mm vom Limbus ein graufarbenes Aussehen. In der Vorderkammer erkannte man ein kleines Hypopyon in conischer Form à axe verticale. Atropin wurde eingeträufelt. Es scheint Wiederherstellung erfolgt zu sein.

In Folge eines Wespenstiches entstand ein Hornhautgeschwür mit Hypopyon. Es bestanden 14 Tage lang Schmerzen, und erst nach einem Monate war das 3 mm grosse Geschwür verheilt[1]).

Ein Mann wurde von einer Wespe in das rechte Auge gestochen. Es traten sofort heftige Schmerzen ein, die auch weiter ausstrahlten. Nach 24 Stunden war die rechte Gesichtshälfte mässig geschwollen, besonders die Lider. Die Conjunctiva war lebhaft injicirt; Chemosis. Die Cornea zeigte in ihrem inneren und unteren Antheile diffuse oberflächliche Trübung; am stärksten war diese etwas nach innen vom Hornhautrande, von wo aus radiäre grauliche Streifen nach den peripherischen Trübungsbezirken ausstrahlten. Dem Trübungscentrum entsprechend nahm man bei genauerer Besichtigung einen scharf begrenzten Epitheldefect mit einem sehr scharf markirten vertieften Punkt im Centrum, offenbar der Stelle des Stiches, wahr. In der Vorderkammer war ein kaum millimeterhohes Hypopyon sichtbar.

Atropineinträufelung. Der weiteren Beobachtung entzog sich der Kranke[2]).

Dass wie ein einziger Bienenstich auch ein einziger Wespenstich tödtlich wirken kann, beweist der zehn Minuten nach dem Stiche erfolgte Tod eines Knaben, der unmittelbar über dem inneren Augenwinkel, hart am Anfange der Augenbraue gestochen worden war[3]).

Durch Staub, der aus einem Wespenneste stammte, entstand eine Schwellung von Gesicht und Nacken und Entzündung des linken Auges, welche zu Hornhautperforation führte. Der an den Nestwänden haftende Staub ist mit Wespengift stark durchtränkt[4]).

III. Diptera.

Stechmücken.

Die Culicidae haben einen langen, hornartigen, vorgestreckten Rüssel mit vier Stechborsten. Die Weibchen stechen, saugen und vergiften die Wunde. Wenn besonders die tropischen Arten, z. B. **Culex giganteus** in die Lider stechen, so entstehen Oedem und Entzündung und eventuell auch eitrige Augenentzündung.

Ganz ähnlich wirken die fliegenartigen Mücken, z. B. **Simulia ornata** und **Simulia pertinax** in Südamerika und ferner die **Simulia columbaczensis**, von Flohgrösse, in Ungarn.

1) Gallemaerts, Policlin. de Bruxelles. 15. Janv. 1898.
2) Purtscher, Centralbl. f. Augenheilk. 1895. Bd. XIX. Suppl.-Bd. S. 112.
3) Michel, Allgem. Wiener medic. Zeitung. 1862. No. 40.
4) Taylor, Ophthalmic Record. 1902. p. 134.

Stomoxys calcitrans. Die Stechfliege vergiftet, ebenso wie **Glossina morsitans,** die Tsetse-Fliege, die mit ihrem Stachel erzeugten Wunden. Schwellung, Verdickung, meistens ohne eitrigen Zerfall, sind die Folge. Was eventuell ausserdem noch an Schädlichkeiten durch diese Thiere übertragen wird, ist hiervon unabhängig.

B. Thiergifte, die mit einem verwundenden Fremdkörper in das Auge gelangen, aber ohne ihn dort bleiben.

IV. Orthoptera.

Ameisen.

Es ist sehr wohl möglich, dass die Entleerung von Ameisensäure und vielleicht damit auch von eiweissartigen Stoffen Seitens einer in die Schleimhäute beissenden Ameise, örtliche unangenehme Störungen erzeugen kann. An der Mundschleimhaut fanden sich in Folge solcher Bisse kleine Ecchymosen von braunschwarzer Färbung, weil das Hämoglobin in saures Hämatin umgewandelt wird.

Nach dem Bisse einer Ameise, die während des Schlafes unter die Lider gelangt war, soll eine sehr schwere Augenentzündung entstanden sein, die fast einen Monat zu ihrer Beseitigung bedurfte[1]).

V. Arachnoidea.

1. Spinnen.

Die wahren Spinnen besitzen ein Giftbläschen, dessen saurer Inhalt durch das längsdurchbohrte Klauenglied in eine geschlagene Wunde gelangen kann. Ueber die Natur des Giftes ist nichts bekannt. Es scheint, dass der Körper der Spinnen — sogar derjenige der Kreuzspinne — auch sonst noch Gift enthält. Sehr wahrscheinlich ist dieses eiweissartiger Natur[2]). Die Wirkung solchen Giftes kann dadurch erschlossen werden, dass, wenn man zerquetschte Spinnen auf die Haut legt, Veränderungen derselben, von leichter Entzündung bis zum Gewebszerfall eintreten können. Auf resorptivem Wege kommen bisweilen schwere Krankheitssymptome zu Stande, unter denen Lichtblitze vor den Augen neben Schmerzen und Krämpfen wiederholt erwähnt wurden.

Besonders von tropischen Spinnen wurde mehrfach angegeben, dass sie an der Stichstelle Gangrän erzeugen. Eine in Portorico vorkommende, als Phrynea Guaba von einem Laien bezeichnete Spinne veranlasst durch den Stich an den Augenlidern eine phlegmonöse Entzündung, welche manchmal in eine elephantiasisähnliche chronische Verdickung übergeht.

Eine mexikanische, vom Volke „Capulina“ genannte Spinne er-

1) Stocke, Ophthalmol. Klinik. 1902. No. 1.
2) Kobert, Lehrb. d. Toxikol. 1893. S. 329.

zeugt durch ihren Stich an den Lidern einen Brandschorf. Ein einjähriges Kind ging in Folge einer solchen Verletzung zu Grunde.

Aehnlich schlimme Wirkungen werden hier und da auch von europäischen Spinnen, z. B. von Chiracantium- und Dolomedes-Arten hervorgerufen.

Das Gift der Kreuzspinne erzeugt, in das Auge gebracht, sehr bedeutende Anschwellung der Lider, Schwellung und Hyperämie der Conjunctiva, eitrige Secretion und als Aetzwirkung oberflächliche Abstossung der Haut[1]).

Nicht alle Angaben, die über Augenverletzungen durch Spinnen aus alter Zeit vorliegen, lassen sich controliren. Dazu gehört auch die folgende: Ein Mann lag im Bette, sah eine Spinne über seinem Gesichte hängen und wollte sie von seiner Frau fangen lassen. Dabei fiel ein Tröpfchen einer Flüssigkeit aus der Spinne gerade in sein Auge. Er sah sofort nur noch Schatten: „statim nihil nisi tenebras videt." Das Sehvermögen schwand ganz, ohne dass äusserlich etwas sichtbar war. Diese Angaben sind bisher nicht bestätigt worden. Dagegen scheinen wohl schwere örtliche Veränderungen schon zu Anfang des achtzehnten Jahrhunderts beobachtet worden zu sein.

Ein Mann wurde im Schlafe von einer Spinne etwa in der Mitte des rechten Augenlides gestochen und empfand bald lebhaften Schmerz. An der Stichstelle und in ihrer Umgebung war eine Sugillation: die Haut der Brauen und des Lides war geschwollen, emphysematös und schmerzhaft. Nach 24 Stunden war die Stichstelle und ihre nächste Nähe brandig, schwarzbläulich. Die Gangrän zog weiter bis an beide Augenwinkel; besonders die Thränendrüse war betroffen. Es entstand Thränenträufeln. Das untere Lid blieb verschont. Die Conjunctiva war geröthet. Nach kurzer Zeit wurde auch die Wangenhaut, angeblich besonders an den Stellen, die von dem Thränenfluss getroffen wurden, gangränös. Aeusserliche Mittel halfen wenig. Es wurden Scarificationen gemacht. Schliesslich trat Heilung mit nur relativ geringen Defecten und ohne Störung des Sehvermögens ein.

Beweist die voranstehende Krankengeschichte, wie verderblich der Spinnenstich, d. h. das Gift der Giftblase wirken kann, so geht aus der folgenden hervor, wie das oben erwähnte, auch sonst im Körper der Spinne — und sogar der Kreuzspinne — enthaltene Gift einzuwirken vermag.

Ein $2^3/_4$ Jahre altes Mädchen hatte eine Kreuzspinne, welche nach Angabe der Eltern seit zwei Tagen in ihrem Gewebe leblos gehangen haben sollte und eben erst auf den Fussboden gefallen war, mit den Fingern zerquetscht und mit den verunreinigten Händen die Augenlider beider Augen gerieben. Sofort trat heftiger Schmerz ein, das Kind wälzte sich schreiend auf dem Sopha, und binnen einer viertel Stunde waren die Augenlider beider Seiten enorm geschwollen. Rechts war die Geschwulst stärker als links, indem eine Schwellung bis fast an das Ohr ging, und die Cilien kaum mehr zu sehen waren, während sie links noch deutlich hervorragten. Die Geschwulst war teigig anzufühlen, glänzend, mit etwas gelblichem Schimmer und die Berührung war sehr schmerzhaft. Es war nicht möglich, die Lider so weit auseinanderzuziehen.

1) Geissler, Schmidt's Jahrb. Bd. C. H. 3. S. 321.

dass man den Bulbus sehen konnte. Als die Schwellung den höchsten Grad erreicht hatte, die obere Lidfalte vollkommen ausgeglichen war, und das obere Lid das Niveau der Stirn überragte, wurde das Kind ruhiger und schlief ein. Allgemeine Erscheinungen traten nicht auf. Am anderen Tage hatte sich die Geschwulst unter Anwendung trockner Wärme bedeutend gesetzt; die Lider konnten ein paar Linien weit geöffnet werden, sodass man sich von dem normalen Stande des Bulbus und der Bindehaut überzeugen konnte. Aus dem inneren Winkel quollen einige trübgefärbte Thränen, das Licht genirte etwas. Die Farbe der äusseren Lidhaut war jetzt deutlich gelb, wie wenn sie mit Salpetersäure oberflächlich geätzt worden wäre. Am rechten oberen Lide fanden sich einzelne Risse mit eingetrocknetem Blute, jedenfalls weil das Kind sich vor Schmerz gekratzt hatte. Am dritten Tage war die Schwellung fast vollständig verschwunden, die gelbe Färbung war braun geworden, da die Epidermis anfing sich loszustossen. Am sechsten Tage war die Abstossung vollständig und die neue Lidhaut nur noch etwas geröthet[1]).

2. Scorpion.

Das letzte aufgeblasene Glied des Postabdomen der Scorpione enthält zwei Giftdrüsen, deren Inhalt durch zwei Oeffnungen des scharfen Giftstachels entleert werden kann. Dieses Gift ist ein Eiweissgift, das örtlich entzündungserregend wirken kann.

Ein Mann erhielt im Schlafe den Stich eines Scorpions in das untere Augenlid. Nach wenigen Minuten war das ganze Gesicht schmerzhaft geschwollen und erysipelatös. Dabei bestanden Erbrechen und Ohnmacht. Die Zunge war ihm schwer. Eine Einreibung mit Quecksilbersalbe und Ammoniak liess die Schmerzen schwinden[2]).

3. Scolopender.

Die Tausendfüssler besitzen eine Giftdrüse, die ihren Inhalt, ein saures eiweissartiges Product, durch eine längsdurchbohrte Klaue, die gleich am Kopfe liegt, in die geschlagene Wunde einbringen kann.

Scolopendra morsitans, ein Thier von 6—8 Zoll Länge stach einen Gärtner in das Auge. Binnen zehn Minuten war das Gesicht mit einem Erysipel und Phlyctänen überzogen.

C. Thiergifte, die nur als solche ohne Giftträger direct in das Auge gelangen.

VI. Coleoptera.

1. Canthariden.

Die spanischen Fliegen, die diffus in ihrem Körper das Cantharidin enthalten, wirken an jeder Schleimhaut entzündungerregend, also auch

1) Zander u. Geissler, Verletzungen des Auges. 1864. S. 517 u. Schmidt's Jahrbüch. Bd. C. 1858. S. 321.

2) Carron du Villards, Annal. d'Oculist. Tom. XXXIV. p. 86.

an der Conjunctiva. Vereinzelt wurde Augenentzündung mit Eiterung bei Kindern beobachtet, die den Käfer mit den Fingern zerdrückt und die letzteren an die Augen gebracht hatten. Angeblich sollen auch Sammler dieser Käfer, Waldarbeiter und Jäger, die an Orte kommen, in denen der Käfer sich reichlich findet, gelegentlich an heftiger Blepharo-Conjunctivitis erkranken[1]).

Die neuere Zeit hat mancherlei Erweiterungen der bisherigen Erfahrungen gebracht. Dazu gehört, dass Arbeiter, die sich mit dem Pulvern dieser Käfer abgeben, besonders wenn die gepulverte Masse gesiebt wird, so viel von dem giftigen Staube an die zugänglichen Schleimhäute gelangen lassen, trotz Ueberziehens einer Kappe über Kopf und Mund, und trotz Tragens einer Staubbrille, dass eine ernste Schädigung daraus entsteht.

Etwa eine Viertelstunde nach Beendigung der Siebearbeit beginnen Niesen und Husten, Augenthränen und schliesslich Blendungsgefühl, Schwellung und krampfhafter Verschluss der Lider.

Als weitere Veränderungen zeigten sich in einem solchen Falle[2]) Injection der Bindehaut, an einem Auge auch mit leichter Chemosis, und einem rundlichen Epitheldefect der unteren Hornhauthälfte.

Wenn man an eine derartige, mit Canthariden staub verunreinigte Fläche eine irgendwie geartete fettige oder ölige Materie bringt, sie z. B. in den Bindehautsack einstreicht, so löst sich natürlich das Cantharidin der Canthariden darin leicht und schnell auf und schafft erneut Blasen.

Es scheint auch möglich zu sein, dass Cantharidin sich mit Alkoholdämpfen verflüchtigt und damit durch Fernwirkung schädigt. Eine solche Wirkung kann sich sehr energisch gestalten.

Ein Apotheker, der die Wirkung der Canthariden wohl kannte, kochte Canthariden in Alkohol, um Pflaster zu bereiten. Er vermied mit Bewusstsein jede Berührung der Augen mit den Händen und hielt sich auch von dem Kochgefässe fern. Trotzdem bekam er nach einigen Stunden unerträgliche Schmerzen in beiden Augen. Blasen fanden sich bei der Untersuchung auf beiden Hornhäuten; besonders rechts war das Epithel in einer grossen Blase abgehoben. Die Blase war geplatzt, und der wässrige Inhalt hing sackähnlich in den Ausbuchtungen der Blase aus der Lidspalte heraus. Links waren kleine, zum Theil confluirende Bläschen vorhanden. Die Sehkraft war sehr gemindert. Unter dem aseptischen Verbande heilten die Veränderungen in zehn Tagen[3]).

Es wurde sogar berichtet, dass ein Chemiker, bei der Krystallisation des Cantharidin beschäftigt, plötzlich Augenschmerzen bekam, denen Entzündung der Conjunctiva folgte, begleitet von Bläschenbildung und Minderung des Sehvermögens für einige Tage.

Ausser Bindehaut- und Hornhautleiden kann auch eine Iritis bei relativ geringer Betheiligung von Conjunctiva und Hornhaut entstehen. Ein Mädchen, das bei einem Apotheker Canthariden pulverte, ohne den Kopf zu verhüllen, bekam Augenstörungen. Die Lidränder rötheten sich beiderseits. Die Cilien waren durch reichliche eitrige Secretion

1) Carron du Villards, l. c. Tom. XXXIII. p. 224.
2) Wolffberg, Wochenschr. f. Therap. u. Hygiene des Auges. 1900, 4. Oct.
3) Linde, Deutsche med. Wochenschr. 1898. No. 34. S. 539.

miteinander verklebt. Es bestand Lichtscheu. Die Lidbindehäute waren blauroth, sammtartig aufgelockert, die Conjunctivae bulbi netzförmig injicirt. Beiderseits bestand breite Ciliarinjection. Beide Hornhäute erschienen leicht rauchig getrübt, beide Irides graulich verfärbt und die Pupillen eng. Es bestanden erhebliche Schmerzen. Man wandte Atropin und warme Umschläge an und verband die Augen. Nach 24 Stunden hatte die Secretion schon abgenommen; nach zwei Tagen waren die Hornhäute wieder spiegelnd, die Bindehäute blässer. Nach sieben Tagen war die Ciliarinjection nur noch gering, beide Irides normal. Es erfolgte völlige Wiederherstellung[1]).

Thierversuche.

Das Einlegen eines Stückchens Cantharidenpflaster in den Conjunctivalsack eines Kaninchens erzeugte nach drei Tagen ein ringförmiges Geschwür in beiden unteren Quadranten der Cornea und eine halbe Füllung der vorderen Kammer mit Hypopyon. Es bestand Iritis. Conjunctiva bulbi et palpebrarum waren mit einem Aetzschorf bedeckt. Das Hypopyon schien sich nach zwei Tagen zu resorbiren.

Am sechsten Tage fand sich eine gleichmässige parenchymatöse Hornhauttrübung.

Nach zehn Tagen erschienen Gefässe rings um die Cornea, deren Oberfläche zerstippt aussah.

Nach 15 Tagen hatte sich die Gefässbildung bis auf das Centrum der Cornea fortgesetzt.

Nach 20 Tagen war die Vorderkammer nicht mehr erkennbar.

Nach 28 Tagen war das Infiltrat, besonders im oberen Theil der Cornea, in der Resorption begriffen[2]).

Bringt man Tinctura Cantharidum in die vordere Kammer eines Kaninchens, so entsteht eine vorwiegend fibrinöse Exsudation, entzündliche Hyperämie, Gewebsnekrose und herabgesetzter Augendruck[3]).

2. Meloë.

Meloë-Arten, die, wenn auch in geringeren Mengen Cantharidin, vielleicht neben anderen hautreizenden Stoffen, enthalten, sollen das Auge entzünden, besonders eine mexikanische Art, **Meloë detonans**, die bei der Berührung ein blasenziehendes und Ophthalmie erzeugendes Princip fortspritzt[4]). Schon **Meloë proscarabaeus** lässt bei Berührung aus seinen Gelenken einen ätzenden und ungemein schnell blasenziehenden gelblichen Saft ausquellen.

3. Blatta orientalis.

Der Schabe wird nachgesagt, dass sie sich auf die Lider kleiner Kinder setzt, die mit secernirenden Conjunctivalkrankheiten behaftet

1) Hilbert, Wochenschr. f. d. Ther. des Auges. 1893. No. 25. S. 193.
2) Kleinschmidt, l. c.
3) Leber, l. c. S. 334.
4) Carron du Villards, l. c. p. 244.

sind, und dadurch zuweilen brandigen Zerfall des Lidrandes veranlasst. Die Schabe enthält Cantharidin in geringer Menge. Es ist aber fraglich, ob dieses an der geschilderten Wirkung betheiligt ist, vorausgesetzt dass sie auf Wahrheit beruht.

VII. Amphibia.

1. Kröte.

In der Oberhaut der Kröte giebt es zwei Arten von Drüsen: Schleim- und Giftdrüsen, welche anatomisch und physiologisch wesentlich von einander verschieden sind. Die Giftdrüsen finden sich nur auf dem Rücken des Körpers und der Gliedmaassen: die Schleimdrüsen sind über den ganzen Körper verbreitet.

Aus dem Gifte wurde früher ein alkalisches Phrynin, jetzt aus den Häuten von **Bufo vulgaris** das stickstofffreie, saure, amorphe, in Wasser zu etwa 2,5 pro Mille lösliche Bufotalin als wirksames Princip gewonnen, neben einem ähnlich, aber sehr schwach wirkenden Bufonin. Das Bufotalin wirkt wie das Krötengift, d. h. örtlich stark reizend und resorptiv wie Digitalis, wenn es subcutan beigebracht wird. Vom Magen aus ruft es nur Erbrechen, Durchfall und Speichelfluss hervor.

Frisches Krötengift erzeugt an der Bindehaut des Auges eine lebhafte Entzündung. Die Lider schwellen an, die Conjunctiva sondert bald Eiter ab und kann Phlyctänen bekommen[1]). Die Angabe aus älterer Zeit, derzufolge der Saft der Krötenwarzen im Auge kaum Jucken erzeugt, muss auf einem Irrthum beruhen.

Eine wässrige Lösung des Bufotalins in das Auge gebracht, macht eine Conjunctivitis.

Auch eine langdauernde örtliche Anästhesie an Cornea und Conjunctiva des Menschen wird durch Krötengift erzeugt, wenn man dasselbe in einer Verdünnung von 1 : 100 Wasser einbringt. Die Anästhesie beginnt nach 15 Minuten und hält circa 5 Stunden an: doch noch nach 24 Stunden ist Verminderung der Hornhautsensibilität zu constatiren. Diese Anästhesie sowohl wie die entzündlichen Veränderungen stimmen sehr gut mit der schon vor beinahe zwei Jahrhunderten empirisch erkannten digitalisartigen Wirkung überein. Es scheint ein Gesetz zu sein, dass alle digitalisartig wirkenden Stoffe, mit wenigen Ausnahmen Irritantien und Anaesthetica für die Schleimhäute des Auges sind[2]).

Die practische Erfahrung spricht für die Schädlichkeit des Krötengiftes für die Augen. P. Frank sah eine äusserst schnell und heftig entstandene Geschwulst der Augendecken bei einem Mädchen, das beim

1) Carron du Villards, Annales d'Oculistique. T. XXXIII. p. 254 will einen Versuch mit dem Secret zweier Drüsen, die seitlich an den Geschlechtsorganen der Kröte liegen und sich dicht neben dem Sphincter ani öffnen, am Katzenauge gemacht und dadurch Entzündung erzeugt haben. Es ist nicht zu verstehen, was er unter Händen gehabt hat.

2) Vergl. S. 159.

Abschneiden des Grases eine Kröte ergriffen hatte und mit der nämlichen Hand sogleich zum Auge gefahren war.

Die Möglichkeit des Wegspritzens einer giftigen Flüssigkeit seitens der Kröte muss auch nach neueren Berichten — so unwahrscheinlich dies an sich ist — zugegeben werden. So wird dies nicht nur von der bei uns vorkommenden, sondern auch von einer Kröte Guatemala's angegeben, die einen Strahl ätzender Flüssigkeit Menschen ins Gesicht spritzt, der besonders schmerzt, wenn er in die Augen kommt. **Bufo ictericus** soll den giftigen Saft, der bei Thieren Herzlähmung macht, in den Halsdrüsen haben.

Die Consistenz des Giftes, das sich in der Oberhaut der Kröte findet, widerspricht an sich der Möglichkeit, dass das Thier es fortspritzen könne. Es ist aber nicht erfindlich, welcher Art die sogar bis auf eine Entfernung von 80 cm geschleuderte Flüssigkeit sein kann: man hat nur die Wahl zwischen giftigem Harn und einem bis jetzt hypothetischen Analdrüsen-Secret.

Der folgende Fall illustrirt den Verlauf der Augenerkrankung durch das so in das Auge gelangte Gift.

Eine 33jährige Frau entdeckte in ihrem Kramladen eine Kröte, wollte sie mit einem Instrument fassen, um sie herauszuwerfen, und dabei spritzte ihr das Thier einen Tropfen Flüssigkeit, die in diesem Falle nicht Harn gewesen zu sein scheint, in das linke Auge. Es entstand sofort Brennen, welches zum Lidschlusse zwang. Nach einer halben Stunde verschwand der Schmerz, aber die Conjunctiva war hyperämisch und das Sehen neblig geworden.

Als die Frau sich am anderen Tage im Krankenhaus vorstellte, erkannte man an der linken Cornea eine diffuse Trübung, wodurch sie opalescent erschien, und eine leichte pericorneale Injection. Die linken Augenlider waren eigenthümlicherweise in ihrer Bewegung gestört, es bestand leichte Ptosis, und ebenso war der Augapfel nicht extensiv so beweglich wie normal; dadurch kam bei gewissen Blickrichtungen Schielen zu Stande.

Nach zwei Tagen erfolgte Wiederherstellung unter Atropin-Collyrien[1]).

Etwas anders stellte sich dar und verlief die Erkrankung bei einem Manne, dem drei bis vier Tropfen von dem Safte der Hautdrüsen einer Kröte ins Auge gerathen waren. Es entstand starkes Brennen, wogegen Wasserumschläge nutzlos waren. Nach einer halben Stunde folgten Trübsehen und geringe Röthung der Conjunctiva. Die Hornhaut war normal, die Pupille maximal erweitert, die Retina in ihrer ganzen Ausdehnung getrübt, ödematös, die Papille hyperämisch. Nach 12 Stunden trat vollständige Wiederherstellung ein[2]).

Es muss aber auch erwähnt werden, dass das Krötengift auch vom Magen aus resorptiv wirkt, und dass aus diesem Grunde Zweifel darin zu setzen ist, dass Bufotalin und Bufonin die alleinigen wirksamen Principien desselben darstellen. Abgesehen davon, dass mehrfach Kröten in früherer Zeit — worüber gute Berichte vorliegen — für digitalisartige Wirkungen mit Erfolg eingegeben wurden, liegt auch eine Mittheilung vor, nach welcher ein Marktschreier, der angab, den ausgedrückten Krötensaft ohne Schaden verschlucken zu können, ziemlich

1) Staderini, Bollet. della Accad. di Siena. T. VI. fasc. VII. 1888.
2) Simi, Bollet. d' Ocul. T. XX. No. 2.

schwer erkrankte, als er einmal sich nicht, wie er es gewöhnlich that, sofort heimlich zu erbrechen vermochte. Einige Zeit nach dem Verschlucken des Giftes bekam er Schwindel, Verdunkelung des Gesichts und andere Symptome und wurde erst durch Brech- und Schweissmittel wiederhergestellt. Er ging bei einer Wiederholung des Versuches zu Grunde.

Therapeutisch wären Augenbäder mit einer Lösung von Ammonium aceticum zu versuchen. Auch Scarificationen in die geschwellte Bindehaut sollen sich nützlich erwiesen haben.

2. Salamandra cristata L.

Der Hautdrüsensaft dieses Salamanders kann, in das Auge gelangt, eine heftige Entzündung erregen.

D. Thiergifte, die in der Blutbahn erzeugt werden, oder erst nach ihrem Uebergange in diese das Auge vergiften.

1. Haemosporidia. Malaria.

Seite
I. Der Malariaparasit 793
II. Geschichte der Sehstörungen bei Malaria 794
III. Augenleiden bei Febris intermittens 797
1. Analyse der Erkrankungen des lichtempfindenden und lichtleitenden Apparates 797
a) Allgemeines 797
b) Hemeralopie, Hemianopsie, Farbenstörungen 799
c) Neuritis optici und Retinitis 800
Fälle ohne Blutungen am Augenhintergrund 801
Fälle mit Blutungen 803
d) Anatomische Befunde 805
e) Therapeutisches 806
f) Sehstörungen durch Blutungen an den hinteren Augentheilen 806
g) Seltnere Veränderungen des Augenhintergrundes 814
2. Glaskörpertrübungen 816
3. Erkrankungen der Linse 817
4. Die Uvea 817
5. Die Hornhaut 819
6. Die Bindehaut 822
7. Muskelstörungen 822
IV. Erkrankungen des Sehorgans durch Intermittens larvata . . . 824
1. Die Bindehaut und die Lider 825
2. Die Uvea 827
3. Amblyopie und Amaurose 827
4. Muskelstörungen 830

I. Der Malariaparasit.

Hämosporidien erzeugen Malaria. Den einzelnen Malaria-Formen entsprechen als Erreger auch verschiedene Hämosporidien, die entweder Varietäten einer Art oder, was wahrscheinlicher ist, selbständige Arten darstellen.

1. Das Plasmodium malariae (Haemamoeba malariae) stellt den Parasiten der Quartana dar. Die Vermehrung durch Theilung (Schizogonie) findet im Blute in 72 Stunden statt. Die rothen Blutkörperchen stellen die leidenden Theile dar.

2. Das Plasmodium vivax (Haemamoeba vivax) ist der Erreger des Tertianfiebers. Die Schizogonie dauert 48 Stunden. Die amöboiden Bewegungen sind besonders lebhaft. Die von ihm befallenen rothen Blutkörperchen vergrössern sich anfangs, zerfallen aber nachher.

3. Das Plasmodium praecox (Laveriana malariae; Haemamoeba praecox) ist der Erreger des perniciösen Tropenfiebers. Der sehr kleine und sehr bewegliche Parasit nimmt im Blute Siegelringform an, wächst bis er etwa ein Drittel des Blutkörperchens einnimmt, und dann beginnt die Theilung. Die Entwicklungszeit dauert 24—48 Stunden. Hauptsächlich finden sich die entsprechenden Stadien in Milz, Leber, Knochenmark und den Gehirncapillaren. Gerade bei dem Befallensein des Blutes durch dieses Protozoon findet man die sogenannten Halbmonde oder Laveran'schen Sicheln.

Bisher ist es nicht möglich gewesen, einen auch nur oberflächlichen Einblick in den nächsten Vorgang zu gewinnen, der zur Erzeugung der mehr oder minder typischen malariösen Fieberbewegungen und der anderweitigen, damit im Zusammenhang stehenden Krankheitssymptome führt. Unserer Ueberzeugung nach kann der Zerfall der rothen Blutkörperchen an sich nicht zur Erklärung der klinischen Gestaltung der Malaria ausreichen, selbst wenn man berücksichtigt, dass der Vorgang der Vermehrung und des von Neuem Befallenwerdens der rothen Blutelemente sich so häufig, wie es hier geschieht, wiederholt.

Wäre der schnellere oder langsamere Zerfall des Blutes die alleinige Ursache, so müssten alle jene acuten oder chronischen Vergiftungen durch Blutgifte, die in viel roherer und ausgedehnterer Weise das Blutkörperchen morphologisch und seinen Inhalt chemisch verändern analoge Symptome, vor allem ein charakteristisches Fieber erzeugen. Dies ist aber nicht der Fall, und auch die Augenstörungen, die nach Blutgiften beobachtet werden, tragen einen anderen Charakter. Will man nicht die Plasmodien als alleinige directe Gifterzeuger ansprechen, so muss man annehmen, dass durch sie unter anderen auch ganz eigenartige Zerfallsproducte erzeugt werden, denen solche Giftwirkungen zukommen. Vielleicht wächst die Berechtigung hierzu, wenn man die Symptomatologie der malariösen Augenerkrankungen kritisch betrachtet. Man findet Erkrankungsformen, von denen manche eigenartig sind, manche an die Wirkung zersetzten Eiweisses, andere wiederum an diejenige von pathogenen Pilzen und schliesslich auch solche, die an die Wirkung von pilzlichen, giftigen, aber nicht im Körper sich vermehrenden Lebewesen, wie z. B. an die des Mutterkorns erinnern. Eine Vereinigung so verschiedenartiger Symptome lässt sich nur durch die Annahme erzielen, dass innerhalb des Wirkungskreises solcher niederer Lebewesen ein nur zum Theil charakteristischer Zerfall des Bodens eintritt, auf dem sie vegetiren. Ob, wie es wahrscheinlich ist, Enzyme hier eine Rolle spielen, ist ebenso wenig sicher festzustellen, wie die Art der giftigen Zerfallproducte. Eines scheint uns aber sicher zu sein, dass der pathologische Abbau thierischen Eiweisses so mannigfaltige Gifte für Function und

Bestand der Gewebe liefern kann, dass nicht durchweg eine Einheitlichkeit der Symptomatologie erwartet werden darf. Unter den vielen Zersetzungsproducten können sich auch solche finden, denen eine besondere Wirkung, z. B. die der Fiebererregung zukommt.

Die Augenstörungen als Folge von Fieber oder Inanition oder der Kachexie anzusprechen, halten wir nicht für angängig.

II. Geschichte der Sehstörungen bei Malaria.

In alter Zeit schrieb man diejenigen Wechselfieber, während deren Paroxysmen die Kranken blind werden, den gefährlichen zu, weil man bei ihnen einen abnormen Gehirndruck annahm.

Man meinte, dass die bei der Malariaintoxication selten vorkommende Degeneration des Sehnerven die Folge einer „Saturation des Körpers mit Gift" sei. Dies ist eine falsche Annahme. Weder hier noch sonst bei Vergiftungen ist das Erscheinen eines bestimmten Symptoms in eine ursächliche Verbindung mit der im Körper vorhandenen Giftmenge zu bringen. Der Angriff eines Giftes auf ein bestimmtes Organ erfolgt ganz unabhängig von der Menge, und nur der Vorgang der Giftvertheilung, beziehungsweise der Grad der individuellen zeitlichen oder angeborenen Empfindlichkeit des Organs geben hierfür den Ausschlag.

Die älteren Aerzte, vor Allem Morandus Morandius am Beginn des 18. Jahrhunderts, unterschieden bereits unter den mannigfaltigen abnormen Aeusserungsformen der Tertiana auch eine solche mit Blindheit. Morand behauptete sogar, freilich fälschlich, dass er sie zuerst beobachtet habe. Sicher ist, dass er diese Form als eine besondere bezeichnete und beschrieb. Burserius schildert sie folgendermaassen: „Die Tertiana coeca fängt mit Mattigkeit, Schwäche, Gähnen an. Darauf kommen mässiger Schüttelfrost, Zittern, Blässe, Beängstigung, Ekel, Kopfschmerz, Erbrechen, schneller, harter Puls und Schwindel, der das Sehen abstumpft (aliquaque vertiginosa affectione visionem aliquantisper hebetante). Bei der Zunahme der Hitze folgen Unruhe, Schwatzhaftigkeit, Verdunkelung des Gesichts, Verwirrung des Verstandes, Blindheit. Sobald das Fieber wieder nachlässt, kommt das Gesicht allmählich wieder. Die Gegenstände werden anfangs undeutlich, dann bald klar und deutlich gesehen (objectorum imagines primum confuse, mox clare et distincte cernuntur). Der Verstand kehrt zurück."

„Ich erinnere mich mit Vergnügen, dass eine aus dieser Ursache entstandene Blindheit, die ein an Alter und Geisteskraft blühender Arzt in seiner Vaterstadt Caesena bekommen hatte und noch lange Zeit nach dem durch die Rinde (Chinarinde) vertriebenen Fieber zurückgeblieben war, endlich durch den fortgesetzten Gebrauch dieses Gegengiftes allein geheilt worden ist."

Auch der folgenden Schilderung lag wohl dasselbe Krankheitsbild zu Grunde: „Priori speciei i. e. febri soporosae parum dissimilis est febris amaurotica, quae praeter periodicam caecitatem aliis quoque symptomatibus nervosis: delirio, comate, anxietate sociare solet, declinante accessu solvendis[1])."

1) Hildebrand, Institut. med. pract. 1816. T. II. § 93. p. 37.

Die Symptomatologie mancher derartiger Sehstörungen war schon in alter Zeit bekannt. Sie wurden ätiologisch richtig gedeutet und auch schon geheilt, als man die Chinarinde als ein Heilmittel des Wechselfiebers kennen gelernt hatte. Zu Anfang des 19. Jahrhunderts trennte man sogar unter den Erscheinungsformen der Malaria diejenigen, die mit Augenstörungen, beziehungsweise mit Blindheit einhergingen, von den anderen ab[1]), und man achtete bereits früher auf das Auftreten der Sehstörungen während oder nach dem Fieberanfalle, wie dies aus den folgenden Schilderungen aus dem 17. und 18. Jahrhundert hervorgeht.

Eine von einer Tertiana heimgesuchte Fürstin klagte während des Anfalls über Dunkelheit vor den Augen und bald auch über Verringerung des Sehvermögens. Schliesslich trat völliger Verlust desselben ein. Als das Fieber nachliess, kam auch das Gesicht wieder: „Remittente febri, sensim remittebat oculorum obtenebratio, eâdem recurrente, recurrebat et visus diminutio, subsequensque ejusdem abolitio".

Vor und nach der Schlacht bei Philippsburg im Jahre 1734 und 1735 entstand unter den deutschen Truppen Malaria. Viele Soldaten erkrankten auch mit cerebralen Symptomen während des tertianen Anfalls und bei einigen wenigen darunter begann der Anfall mit einer Verdunkelung der Augen, die bis zum Schweissstadium bestehen blieb. Sehr viele hatten Ohrensausen[2]).

Eingehendere Beobachtungen spiegeln die folgenden Berichte wieder.

Eine 47jährige Frau, die an quotidianer Malaria erkrankt war, bekam im Froststadium Sehstörungen. Das Gesicht wurde schwach und verlor sich endlich ganz und gar. Hiermit verband sich, parallel zunehmend, eine leichte psychische Störung. Die Kranke redete unaufhörlich. Allmählich kehrte das Unterscheidungsvermögen zwischen Licht und Finsterniss wieder, wenn das Schütteln durch Körperfrost nachliess und das Schweissstadium einsetzte.

Ein junger Mann, der von einer kurzdauernden Diarrhoe hergestellt worden war, bekam tags darauf eine Ohnmacht. Als er aus derselben erwachte, war er blind und zeigte erweiterte Pupillen. Der Kopf war eingenommen. Nach fünf Stunden waren alle Symptome geschwunden.

Diese Anfälle wiederholten sich von nun an täglich um dieselbe Stunde. Nach einem Abführmittel änderte sich der Typus aus einem eintägigen in einen dreitägigen in mehrfachem Wechsel auch später noch um, zeitweilig bestand sogar eine Quartana und dann wieder eine Quotidiana duplex u. s. w. Einzelne Anfälle dauerten acht, andere 16 Stunden. Im Beginn derselben, also im Froststadium wurde ein dumpfer Druck in den Augenhöhlen empfunden, die Pupille erweiterte sich, es entstand Dunkelheit vor den Augen, die nach einer viertel bis halben Stunde in Blindheit überging. Das Bewusstsein wurde getrübt. „Febrifuga", Bäder, Klimawechsel etc. waren erfolglos. Ein sechswöchentlicher Gebrauch von Solutio Fowleri, steigend bis zu 15—30 Tropfen pro Tag, leistete ebenfalls nichts. Schliesslich endete nach sechs Jahren die Krankheit spontan[3]).

---

1) Puccinotti, Storia delle febbri romane. 1820.

2) Molitor et Mayr, De febre continua maligna et intermittente tertiana .... 1736 in Disput. ad morbor. histor. ed. A. Hallerus, Lausannae. 1758. p. 268.

3) v. Stosch, Wochenschr. f. d. ges. Heilk. 1833. No. 8. S. 149.

Ein 18jähriges Fräulein wurde plötzlich blind. Die Pupille war erweitert und reagirte nicht auf Licht. Der Vorderkopf schmerzte.

Während eines Körperfrostes, der von Hitze gefolgt war, war Dunkelheit und dann doppelseitige Blindheit eingetreten. Nur Hell und Dunkel konnten von einander unterschieden werden. Als künstlich Schweiss erzeugt wurde, erschien das Sehvermögen nach zehn Stunden wieder.

Es handelte sich um eine Intermittens. Die Blindheit kehrte noch vollkommener nach drei Tagen zurück, um auch jetzt wieder durch einen künstlich erregten Schweiss zu verschwinden. Chinin beseitigte das Grundleiden[1]).

Ein Bauer wurde während jedes Wechselfieberanfalles blind. Im Hitzestadium waren die Pupillen ziemlich reactionslos gegen Licht. Tag und Nacht konnten nicht unterschieden werden. Jedesmal hielt die Blindheit bis zum Schweissstadium an. Durch Chinadecoct mit Arnicainfus blieben Fieber und Blindheit 14 Tage aus. Das Fieber allein kehrte dann wieder, um schliesslich dem Chiningebrauche zu weichen[2]).

Bei einem 22jährigen Mädchen erschien zweimal in 24 Stunden, anfangs Nachts und Mittags um 12 Uhr, später zu anderen Zeiten, ein Fieberanfall mit Frost, Hitze und Schweiss.

Manche dieser Anfälle waren im späteren Verlaufe ausser von Beängstigung, Herzklopfen, Kopfschmerzen, auch von völliger Blindheit begleitet. Es trat unter Chinagebrauch, nachdem zuvor alle erdenklichen Mittel vergeblich gebraucht worden waren, Heilung ein[3]).

Ein 18jähriges Mädchen wurde von einer Tertiana befallen, die an Schwere wuchs. Es wurden Aderlässe ohne Erfolg gemacht. Als sie nach dem Hitzestadium eines Anfalles für eine Viertelstunde eingeschlummert und dann erwacht war, war sie so blind, dass sie ein vor ihre Augen gehaltenes Licht nicht sah: „la malade n'avait aucune sensation, quoique l'on approchât la lumière assez près de ses yeux, pour qu'elle sentît la chaleur de la bougie". Die Pupillen waren weit, reagirten aber auf Licht.

Allmählich kehrte das Sehvermögen zurück, besonders nachdem Chinarinde verabfolgt worden war.

III. Augenleiden bei Febris intermittens.

1. Analyse der Erkrankungen des lichtempfindenden und lichtleitenden Apparates.

a) Allgemeines.

Bei der Malaria hat man an fast allen Theilen des Auges Erkrankungen gefunden, die mit mehr oder weniger grosser Sicherheit mit der Allgemeininfection in Verbindung gebracht wurden. Dieselben traten

1) Kühlbrand, Casper's Wochenschrift. 1835. Bd. I. S. 428.
2) Tott, Wochenschr. f. d. ges. Heilk. 1833. Bd. II. S. 825.
3) Gutfeld, Journ. d. pr. Heilk. 1806. Bd. XXIV. 2. Stück. S. 59.

theils auf der Höhe des Anfalles oder wenigstens noch in der Fieberperiode auf, theils als Nachkrankheiten im Zusammenhange mit kachektischen Zuständen, theils auch als larvirte Formen, bei denen die Aetiologie durch das typische Auftreten, oder die Heilwirkung des Chinin als erwiesen angesehen wurde.

Nach einer statistischen Angabe wurden ophthalmoskopisch wahrnehmbare Veränderungen bei 10 pCt. der Malariakranken nachgewiesen[1]).

Die Möglichkeit einer nachtheiligen Wirkung des etwa angewandten Chinins auf die Entstehung einer Sehstörung ist natürlich zu berücksichtigen, doch werden sowohl die Art der Sehstörung wie der ophthalmoskopische Befund eine Scheidung gestatten, zutreffenden Falles auch die nicht nur nicht bessernde, sondern vielmehr schädliche Wirkung der Chiningaben.

In sehr verschiedenem Umfange kann das Sehvermögen leiden. Geringe Schwachsichtigkeit und Blindheit sind die extremen Grenzen. Anatomisch entsteht die Erkrankung wohl immer allmählich, während sie symptomatologisch sich als eine plötzliche darstellen kann; doch sieht man auch gar nicht selten die Sehschärfe allmählich bis zum Verschwinden sich mindern.

Die Störungen erscheinen eventuell mit ophthalmoskopisch wahrnehmbaren Veränderungen am Augeninnern oder mit Reizerscheinungen, Schmerzen und Lichtscheu in den verschiedensten Stadien des Krankseins.

Eine Erblindung wurde ausnahmsweise als Prodromalerscheinung von Intermittensanfällen beschrieben. Sie war fast wieder beseitigt bevor das Fieber eintrat. Der ophthalmoskopische Befund deutete auf eine Circulationsstörung.

Ein achtjähriges Kind erblindete plötzlich unter starkem Flimmern auf dem linken Auge. Das Auge war ausserdem lichtscheu und schmerzhaft. Die Arterien erschienen links etwas enger als rechts. Sonst fehlte ein Krankheitsbefund. Am folgenden Tage konnte wieder Jäg. 5 gelesen werden. Gegen Abend erschienen Frost und Hitze, was sich in tertianem Typus wiederholte. Durch Chinin erzielte man Heilung. Die Sehschärfe wurde wieder normal. Das Kind war bis zu der Erblindung ganz gesund. Als Krankheitsursache wurde eine mehr oder weniger umschriebene, cerebrale Circulationsstörung als Prodromalerscheinung des Fieberanfalles angenommen[2]).

In einzelnen Fällen setzten die Sehstörungen ein mit dem Beginn des Frostes, dauerten noch während des Hitzestadiums und schwanden mit der Schweisssecretion. Auch nach Ablauf der Fieberanfälle wurden Amblyopie, beziehungsweise Amaurose festgestellt, die nur einige Stunden anhielten, oder erst langsam und nur theilweise wichen[3]).

Ein 19jähriger kräftiger Mann litt seit 14 Tagen an Febris tertiana postponens. Etwa drei Stunden nach sehr starken klonischen Krämpfen mit Verlust des Sensoriums erfolgte Erblindung bis auf schwachen Lichtschein

1) Poncet, Ann. d'Oculistique. Tom. LXXIX. p. 201.
2) Landsberg, Arch. f. Augenheilkunde. Bd. XIV. S. 87.
3) Deval, Traité de l'amaurose. Paris 1851.

Die Pupille reagirte. Brechende Medien und Hintergrund waren normal. Nach Chinin erfolgte fünfstündiger Schlaf und beim Erwachen war die Sehkraft vollkommen wiederhergestellt. Der Harn wurde nicht untersucht[1]).

Bei einem Kranken trat jedes Mal nach einem Intermittensanfalle Amblyopie bis zur vollständigen Amaurose ein, welche einige Stunden anhielt. Dabei bestand Hyperämie und Oedem der Papille[2]).

Hyperämie des Sehnerven und der Netzhaut wurde besonders im Hitzestadium, weniger ausgeprägt im Froststadium bemerkt. Bei höherem Grade konnte sie noch 15—18 Stunden nach dem Anfalle vorhanden sein; im Allgemeinen war sie nach fünf bis sechs Stunden geschwunden[3]). Die Netzhaut erschien im Anfalle und auch in der fieberlosen Zeit glanzlos, wie mit einem feinen Nebel bedeckt. Dabei wurde über Brennen in den Augen, Lichtscheu und Lichtblitze geklagt[4]).

Erkennbare Veränderungen fehlen in manchen Fällen von gänzlicher Erblindung während oder nach dem Anfalle[5]).

Das Leiden kann einseitig beginnen und später doppelseitig werden, oder einseitig bleiben, oder auch doppelseitig entstehen und bleiben. Der Grad der Erkrankung ist oft auf beiden Augen ein ungleicher. Bei einseitiger Augenstörung sind mehrfach auch anderweitige Veränderungen an der betreffenden Körperseite, besonders im Gebiete des Bewegungsapparates oder des Centralnervensystems beobachtet worden.

Die Sehstörungen finden sich in Begleitung von Milzschwellung und auch anderen Symptomen der Malaria, zuweilen periodischen aber atypischen Temperaturschwankungen, Cephalalgien oder anderen intermittirenden Neuralgien, sowie Bewegungsstörungen. Beinahe ausnahmslos waren Fieberanfälle vorhanden oder vorhanden gewesen.

Bisweilen erschien das Augenleiden während eines Paroxysmus, der mit Coma, Aphasie und Extremitätenlähmung einherging[6]).

Drei Wochen vor der Niederkunft entwickelte sich bei einer Frau eine Febris tertiana. Die Paroxysmen waren Anfangs von rechtsseitigen Kopfschmerzen, dann von reichlichem Speichelfluss und schliesslich von einer rechtsseitigen Augenstörung begleitet. Das Auge thränte, war lichtscheu und vermochte wenig zu sehen. Die Pupille war eng und der Augapfel rotirte nur schwerfällig. Mit dem Erscheinen von Schweiss schwand das Augenleiden. Es liess in den nächsten Anfällen an Stärke nach. Das Fieber und alle anderen Symptome blieben einige Tage nach der Geburt ganz aus. Blutwallungen und Kopfschmerz, sowie hochgradige Trübung des Sehvermögens auf dem rechten Auge kehrten aber dann

---

1) Dutzmann, Wiener medic. Presse. 1870. No. 26. S. 514.

2) Koslowsky, Krak. med. Gesellsch. Protoc. No. 14. 1878; ref. in Centralbl. f. prakt. Augenheilk.

3) Pennoff, Centralbl. f. prakt. Augenheilkunde. 1878. S. 88.

4) Sulzer, Klinische Monatsbl. f. Augenheilkunde. 1890. S. 259.

5) Minor, Americ. Journ. of Ophthalmol. 1891. p. 243. — Rombro, Russk. Medicin. 1885. No. 20.

6) Pennoff, l. c.

wieder. Die Kranke versicherte im Fieberanfalle, sie könne rechts überhaupt nichts sehen. Die krankhafte Augenreizung war dagegen geringer geworden. Chinin brachte Heilung[1]).

Bei einer Selbstbeobachtung stellte sich während eines Anfalles eine vollständige linksseitige Amaurose von 24 stündiger Dauer ein, zugleich mit Aphasie, linksseitiger Hemiplegie und Anästhesie[2]).

Bei einem 17 jährigen Mädchen, welches ca. zwei Wochen lang an Intermittens tertiana gelitten hatte, trat ziemlich plötzlich eine rechtsseitige Erblindung auf, die man auf eine Embolie der Art. centralis retinae zurückführte, ohne dass hierfür der ophthalmoskopische Nachweis erbracht wurde[3]).

b) Hemeralopie, Hemianopsie und Farbenstörungen.

Ein häufiges Symptom der Erkrankungen des Augenhintergrundes bei Malaria, aber nicht immer mit erklärendem Befunde ist die Hemeralopie. Abgesehen von der Malaria wurde die Ursache derselben in unzureichender Ernährung gesucht, oder auch in Erschöpfung der Netzhaut durch intensives Sonnenlicht. Von 24 Menschen, bei denen dieselbe beobachtet wurde, waren nur zwei von guter Gesundheit, die übrigen durch verschiedene Einflüsse geschwächt. Eine grosse Anzahl litt an scorbutischer Stomatitis. Bei diesen verschiedenen in Betracht kommenden Einflüssen bleibt daher die Rolle der Malaria eine sehr zweifelhafte[4]). Man schrieb ihr jedoch sogar eine specifische Einwirkung auf die Entstehung von Hemeralopie zu und brachte diese mit einem Netzhautödem in Verbindung[5]). Der Farbensinn kann dabei gestört oder, ebenso wie der Augenhintergrund, unverändert sein[6]).

Eine Familie mit vier Kindern bezog eine niedrige, an einem Abzugskanale gelegene Wohnung. Der Vater erkrankte plötzlich an Typhus, die Kinder an einem mit Hemeralopie einhergehenden Intermittensanfalle. Der Augenhintergrund erwies sich normal. Nach Anwendung von Chinin verschwand das Fieber, während die Nachtblindheit trotz Eisen und anderen tonischen Mitteln blieb. Erst nachdem die Wohnung aufgegeben und eine höhergelegene in einem gesunden Stadttheile bezogen war, erfolgte schnelle Besserung in etwa 14 Tagen, ohne Behandlung[7]).

Die Hemeralopie kann auch erst eintreten und wachsen, nachdem schwere Sehstörungen in Folge von Neuritis optici, beziehungsweise Chorioretinitis sich ausgebildet haben[8]).

---

1) Praël, Monatsschr. f. Medicin. Bd. III. 1840. S. 185.
2) Peunoff, l. c.
3) Amenitzky, Sitz.-Ber. der medic. Gesellsch. zu Woronesch. 1886.
4) Joao de Lacerda, Gaz. medica de Lisboa. 1867. p. 287.
5) Poncet, Annales d'Oculistique. T. XCV. p. 235.
6) Sulzer, l. c. — Poncet, l. c. — Uhthoff, Bull, locis cit.
7) Zimmermann, Arch. f. Augenheilkunde. Bd. XIV. S. 169.
8) Antonelli, l. c.

In einer älteren Beobachtung wird „Nyctalopia typica“ als ein Symptom erwähnt, welches in der Reconvalescenz von Intermittens viele Soldaten bei einer Epidemie in der unteren Charente befallen habe[1]).

Von anderen, mit den Fieberanfällen auftretenden Sehstörungen, wahrscheinlich centraler Natur, werden Hemianopsie und Farbenstörungen erwähnt.

Bei einer bitemporalen Hemianopsie liessen sich die Malariaplasmodien nachweisen. Das Leiden wurde durch Chinin beseitigt[2]).

Ein Arzt beobachtete an sich selbst während abendlicher Fieberbewegungen eine Hemianopsia dextra beiderseits, welche am nächsten Morgen verschwunden war[3]).

Bei einem kachektischen Intermittenskranken fanden sich zahlreiche kleine Netzhautblutungen und eine Hemianopsia lateralis, die mit jedem Fieberanfalle auftraten. Farbenblindheit mit Ausnahme des Grellrothen entstand nach jedem Fieberparoxysmus, bis zur totalen Farbenblindheit.

c) Neuritis optici und Retinitis.

Ohne Zusammenhang mit dem einzelnen Anfalle, selten schon im Beginne des Leidens, sondern mehr in allmählicher Entwickelung, oft erst bei ausgesprochener Kachexie, sind verschiedene Erkrankungen des Augenhintergrundes gefunden worden.

An der Papille zeigen sich die Erscheinungen der Neuritis. Unter 253 Fällen von Neuritis des Sehnerven, welche durch Infectionskrankheiten entstanden waren, wurden 17 auf Malaria zurückgeführt[4]). Die Papille ist geschwollen, dunkelrothgrau, die umgebende oder entferntere Netzhaut getrübt, die Venen breit und geschlängelt, die Arterien eng, und zuweilen in den getrübten Theilen verschwindend. Die Färbung entspricht nicht derjenigen, wie man sie sonst bei Hyperämie findet, sondern spielt mehr ins Bräunliche. Als Ursache derselben ist eine Melanose nachgewiesen worden, entstanden durch Anhäufung pigmenthaltiger Riesenzellen in den erweiterten Capillaren. Netzhautblutungen finden sich dabei nicht selten oder auch Pigmentablagerungen in der Netzhaut, mitunter an die Retinitis pigmentosa erinnernd.

In den späteren Stadien entwickelt sich, falls nicht Heilung eintritt, das Bild der neuritischen Atrophie, zuweilen mit ausgesprochen arteriitischen Veränderungen, selbst gänzlich obliterirten Gefässen. Bezüglich der letzteren ist nach einzelnen Krankheitsberichten die Möglichkeit einer Chininwirkung kaum auszuschliessen.

Als eines der hervorragendsten Symptome, — welches sich aber nur ganz vereinzelt erwähnt findet —, wird ein sehr schwankendes und innerhalb weniger Tage wechselndes Verhalten der Sehschärfe bezeichnet.

Das Gesichtsfeld wurde — nach einer Angabe in 8 pCt. der An-

---

1) Cordiers, Journ. des connaiss. medico-chirurg. Oct. 1844.

2) de Schweinitz. Medical News. 1890. No. 23. 7. june. — s. a. Harlan, Trans. of the Americ. Ophthalmol. Society. 1890. p. 640. Es bestanden gleichzeitig Gesichts- und Gehörshallucinationen.

3) Reich, cit. bei Peunoff, l. c. S. 120.

4) Uhthoff, Ophthalmol. Gesellschaft. Heidelberg 1900.

fälle[1]) — beschränkt gefunden. Es wird sogar behauptet, dass dies bei einer Malariaamblyopie stets der Fall sei[2]). Meistens handelte es sich um eine concentrische Einengung.

Bei eingeschränkter oder normaler Peripherie kann ein centrales Scotom für Weiss und für alle oder die meisten Farben auftreten. Dasselbe kann sich über das ganze Gesichtsfeld verbreiten und zur Blindheit führen, auch bei negativem ophthalmoskopischen Befunde. Angeblich wurde auch die nicht neuritische Form der Atrophie in Folge von Malaria beobachtet.

Fälle ohne Blutungen am Augenhintergrunde.

Eine bis dahin gesunde, 35jährige Frau erkrankte an Intermittens tertiana. Am Morgen nach dem dritten Anfalle, also am sechsten Tage, stellten sich links Sehstörungen ein, und zwar war das Sehen geradeaus schlechter als seitwärts. In den nächsten Tagen kam noch eine geringe Verschlechterung, dann Stillstand. Am elften Tage nach Beginn der Sehstörungen war

$$SR = {}^{3}/_{4},\ SL = {}^{7}/_{200}.$$

Die Peripherie war auch für Farben ganz normal. Es bestand ein grosses centrales Scotom für Blau, Roth und Grün in gleicher Ausdehnung. Ein weisses Object wurde in diesem Bereiche undeutlich, ohne zu verschwinden. Die Grenzen waren oben 5°, unten 20°, innen 15°, aussen 6°. Der ophthalmoskopische Befund war negativ. Chinin war nie zur Anwendung gekommen. Eine weitere Beobachtung war nicht möglich[3]).

Eine 34 Jahre alte, anämische Frau hatte seit vier Wochen heftige Stirnkopfschmerzen, besonders Morgens, zugleich mit Frösteln. Beginnend auf der rechten Seite, gingen sie später auch auf die linke über. Dabei bestand Lichtscheu und Sehschwäche. Sehschärfe $= {}^{12}/_{20}$ bei $+{}^{1}/_{30}$, Gesichtsfeld normal.

Der Augenspiegel liess eine Neuritis optici mit ausgesprochener Stauungspapille erkennen. Die Milzdämpfung war verbreitert. Nach Chinin blieben am nächsten Tage die Schmerzen aus. Nach einigen Tagen stellten sich aber von 2—6 Uhr Morgens linksseitige heftige Kopfschmerzen mit starkem Froste und nachfolgender Hitze ein. Dies wiederholte sich täglich. Die Papillenschwellung hatte links noch zugenommen.

$$SR = {}^{12}/_{20};\ SL = {}^{8}/_{20}.$$

Chinin wurde jetzt weiter gegeben, worauf die Schmerzen fortblieben, und auch die Veränderungen an den Papillen zurückgingen. Die Sehschärfe war nach vier Wochen = 1, die rechte Papille normal, nach 14 Tagen auch die linke.

Es wurde Malaria als Ursache der Erkrankung angenommen[4]).

Ein 13jähriges Mädchen, das mehrere Jahre lang an Intermittens mit Milzschwellung gelitten hatte, bekam einen erneuten Anfall, der eine Woche dauerte und unter Medicamenten wieder verschwand. Nachdem das Fieber sie verlassen hatte, traten Taubheit und Unfähigkeit, den rechten Arm und beide Beine zu bewegen, ein. Als die Paralyse fortschritt, wurde zunehmende Sehschwäche bemerkt.

---

1) Sulzer, l. c.

2) Teillais, Annales d'Ocululistique. T. XCV. p. 234.

3) Uhthoff, Deutsche med. Wochenschr. 1880. No. 23.

4) Jacobi, Arch. f. Ophthalmol. Bd. XIV. Abth. 1. S. 154.

Bei der Aufnahme in das Krankenhaus wurde ausser der Lähmung, die den Eindruck der schlaffen machte, festgestellt: Erweiterung und Reactionslosigkeit beider Pupillen und fast vollkommene Blindheit. Nur ein vor das Gesicht gehaltenes Licht konnte gesehen werden. Die Papillen waren geschwollen und ebenso wie die Umgebung derselben getrübt, wahrscheinlich durch einen serösen Erguss.

Eine Woche nach der Aufnahme trat unter Gebrauch von Strychnin, Arsen und Jodkalium Besserung, und nach fünf Wochen Heilung ein[1]).

Bei einer Frau, welche an Malaria litt, trat eine Erblindung über Nacht ein in Folge von Neuritis. Nach drei Jahren war das Sehvermögen wiedergekehrt, aber eine Störung des Farbensinnes zurückgeblieben[2]).

Bei der Prüfung des Augenhintergrundes eines mit Sehstörungen erkrankten, an Malaria leidenden Menschen fand man eine doppelseitige Neuritis optici, die links stärker als rechts war. Ausserdem bestanden grosse Depots von Pigment in beiden Retinae, besonders links. Die Massen waren sternförmig und folgten dem Laufe der Arterien.

Im Blute fand sich freies Pigment neben pigmenthaltigen Zellen[3]).

Ein 35jähriger Mann hatte in den Tropen eine maligne Malaria überstanden. Als er in der Reconvalescenz war, blieben die Pupillen weit dilatirt und unempfindlich auf Licht, und das Sehvermögen hatte eine Verminderung erfahren.

Die Papillen waren sehr weiss, und die grösseren Gefässe kreuzten in grossen Curven die Papille. Der Atrophie war somit eine Schwellung vorausgegangen. Es bestand Hypermetropie 4 D mit 1,0 D Astigmatismus. Es konnte kein Zweifel sein, dass die Neuritis optici eine Folge der Malaria gewesen war.

Sublimat und Jodkalium wurden innerlich, und Strychnin subcutan gegeben. Das letztere erzeugte schliesslich gefahrdrohende Muskelsteifigkeit.

Nach fünfmonatlicher Behandlung war die Sehschärfe $= {}^1/_3$ und der Kranke las Jäg. 6 in der Hand[4]).

Ein 42jähriger, kräftiger Mann acquirirte eine schwere Malaria, meist mit tertianem Typus, die bisweilen durch Bewusstlosigkeit eingeleitet wurde. Einmal durch Chinin gebrochen, kehrte sie nach drei Monaten wieder. Seit einem Jahre bestand beiderseits sehr lästiges, das Hören schädigendes Ohrensausen und seit vier Monaten wachsende Sehschwäche in gleichem Maasse auf beiden Augen. Beide Pupillen waren erweitert und reagirten mässig.

SR $= {}^{20}/_{70}$, SL $= {}^{20}/_{70}$, durch Gläser nicht gebessert.

Die Papillen waren weiss ohne Zeichen einer vorausgegangenen Neuritis. Es zeigte sich geringe Caliberänderung der retinalen Gefässe, aber die Papillargefässe waren deutlich gänzlich obliterirt. Der Harn war normal.

Therapie: Chinin und Strychnin subcutan, steigend bis zu 0,01 g.

1) Macnamara, Medical Times and Gazette. 1868. 2 May. p. 468.
2) Ring, Transact. med. Soc. New York. 1891. p. 355.
3) Hammond, Transact. of the Americ. Neurolog. Soc. 1875.
4) Brudenell Carter, Brit. med. Journ. 1886. I. p. 208.

Im Verlaufe einer Woche erfolgte eine vorübergehende Besserung, doch trotz aller Behandlung nahm die Sehschärfe continuirlich ab. Das Fieber hörte unter Chinin und Arsen nach circa drei Monaten auf. Der Kranke entzog sich der weiteren Behandlung.

Es bestanden zuletzt concentrische Einengung des Gesichtsfeldes und Farbenblindheit[1]).

Analog der vorigen verlief die Augenerkrankung bei einem 38jährigen Farmer, der anfangs von einer Tertiana, später von einer Quotidiana befallen war. Er litt ausserdem an Schwindel und Frontal-Kopfschmerz.

Anderthalb Jahre nach dem ersten Anfalle begann sich beiderseits das Sehvermögen zu verschlechtern. Intercurrent hatte der Kranke an einem Lungenabscess gelitten. Die Pupillen waren weit und reagirten träge.

SR = Finger in 10 Fuss, SL = Finger in 20 Fuss.

Es ergab sich eine deutliche concentrische Einschränkung des Gesichtsfeldes, besonders links, und ein centrales Scotom für alle Farben, nur Blau wurde ausserhalb desselben erkannt. Beide Papillen waren weiss, die Retinalgefässe im Caliber verändert, kein Pigment im Fundus, keine Neuritis.

Trotz Chinin und Strychnin besserte sich das Augenleiden nicht[2]).

Es ist sehr wohl möglich, ja sogar wahrscheinlich, dass in diesem Falle das Chinin einen unangenehmen Einfluss geäussert hat.

Fälle mit Blutungen am Augenhintergrunde.

Bei einem Kranken fand sich linksseitige Papilloretinitis mit Schwellung, verschwommenen Grenzen, geschlängelten Venen, diffuser Netzhauttrübung, verschiedenen Blutungen in der Umgebung der Papille. Sehschärfe = Finger in 1 Meter. Es bestand seit fünf Monaten eine Tertiana, worauf das Leiden zurückgeführt wurde[3]).

Ein 12jähriges Kind litt an fortwährendem Kopfschmerz und Zuckungen des Orbicularis. Drei Jahre lang hatte es jeden Sommer Frost und Fieber. Seit dem letzten Fieber kamen häufige Anfälle von Kopfschmerz.

Die Papille war beiderseits leicht geschwollen (Hypermetropie 1,5 D), die Grenzen verschleiert, nasalwärts verdeckt. Rechts war nasalwärts im Verlaufe der Arteria nasalis eine ovale, theilweise resorbirte Blutung.

Urin und Herz waren normal, die Milz leicht vergrössert. Der Hämoglobingehalt des Blutes betrug 75 pCt. Blutkörperchen 4 262 500. Malariaplasmodien wurden nicht gefunden.

Die Kopfschmerzen schwanden unter Arsenikgebrauch, auch die neuritischen Erscheinungen fast ganz[4]).

Der Zusammenhang mit Malaria wurde für wahrscheinlich gehalten. Dass die ebenfalls angeschuldigte Hypermetropie die Congestion des Opticus befördert haben sollte, scheint uns bei ihrem geringen Grade weniger wahrscheinlich.

---

1) Bull, Americ. journ. of med. Scienc. T. LXXII. 1877. p. 407.
2) Bull, l. c.
3) Czapodi, Orvosi Hetilap Szemészet. 1901. No. 6.
4) de Schweinitz, l. c.

Ein Schulknabe wurde von Kopfschmerzen und Fieber ergriffen. Nach einigen Tagen wurde das Sehvermögen schlecht. Ophthalmoskopisch erkannte man eine doppelseitige Neuroretinitis mit multiplen Hämorrhagien. Nach einem Brechmittel liess die Krankheit ihren Charakter als Tertiana erkennen. Nach einigen Tagen schwanden auf Chinin Fieber und Neuroretinitis[1]).

Bei einem fünfjährigen Knaben trat etwa ein Jahr nach wiederholten Intermittens-Anfällen eine beiderseitige Sehnervenatrophie mit alten und frischen Netzhautblutungen auf[2]).

Ein kleines Mädchen hatte Fieberanfälle mit Convulsionen und Verlust des Bewusstseins. Darauf trat für 24 Stunden Erythropsie ein und in fünf Tagen allmähliche Erblindung. Es fanden sich Blutungen in der Macula. Nach und nach kam wieder ein schwacher Lichtschein. Nach einem Jahre wurde Sehnervenatrophie festgestellt. Seitdem stellte sich das Sehvermögen links so weit wieder her, dass die Kranke sich zurecht finden konnte. Rechts war nur Lichtschein[3]).

Ein 35jähriger Mann hatte zehn Jahre an Malaria mit tertianem Typus gelitten und dreimal remittirendes Fieber gehabt. Die Milz war vergrössert. Zwei Blutzählungen in kurzen Zwischenräumen ergaben 2800000, beziehungsweise 3200000 rothe Blutkörperchen im Cubikmillimeter. Hämoglobingehalt 28, beziehungsweise 30 pCt. Spätere Zählungen hatten ein günstigeres Ergebniss. Urin und Herz waren normal.

Rechts war die Hornhaut conisch, die Papille grau mit scharfer centraler Vertiefung. Auf ihrer Fläche sah man eine flammenförmige Hämorrhagie, oberhalb und nasalwärts runde Hämorrhagien. Links war die Papille gleichfalls grau. Nach oben und aussen von ihrem Rande, sowie nach unten sassen zwei runde Blutungen. In der Macula fanden sich zahlreiche gelbliche Punkte und einige punktförmige Blutungen.

Der Tod erfolgte bald an Pneumonie[4]).

Ein 23jähriger Soldat litt seit Monaten an Malaria. Eines Morgens trat eine so erhebliche Sehstörung ein, dass er geführt und gefüttert werden musste. Allmähliche Besserung.

Am 70. Tage wurde festgestellt: Starke Anämie und geringe Milzschwellung. Herz und Urin waren normal. Sehschärfe = Finger in kaum 1 m. Gesichtsfeld: aussen 30°, innen 30°, oben 10°, unten 25°. Kein Scotom. Das Farbengesichtsfeld war auch stark eingeengt. Eine kleine submaculare Blutung bestand rechts. Sonst fehlten beiderseits Hämorrhagien. Die Papille war durch eine am hinteren Pol sitzende Wolke verschleiert. Die Netzhaut erschien in der Umgebung der Papille grau verfärbt, die Papille selbst abgeblasst, besonders temporal, die Gefässe verschleiert. Am 88. Tage war

$$SR = {}^{2}/_{10},\ SL = {}^{3}/_{10}.$$

Schliesslich wurde die Sehschärfe links $^{4}/_{10}$.

---

1) Galezowsky, l. c.
2) Woods, Arch. of Ophthalmol. Vol. XXI. p. 95.
3) Bagot, Annales d'Oculistique. T. CVI. p. 338.
4) de Schweinitz, l. c.

Das Gesichtsfeld erweiterte sich wenig. Ausser der Allgemeinbehandlung waren subcutane Sublimatinjectionen angewendet worden.

Wegen der plötzlichen Sehstörung wurde angenommen, dass auch hier ursprünglich eine grössere Blutung bestand[1]).

Eine junge Frau bekam in Afrika eine Intermittens, die im Laufe einer Geburt perniciös wurde. Beim fünften Anfalle verlor sie beiderseits das Augenlicht. Die Pupillen wurden maximal weit und reactionslos. Trotz Chinin bestanden Fieber und Sehstörungen fort. Das erstere schwand nach dem Verlassen des Landes, die Blindheit blieb vorerst.

Die Papillen erschienen schmutziggrau mit leichter Suffusion. Sonst bestanden keine Veränderungen am Augenhintergrund. Es handelte sich um eine retinale Arteriitis.

Jodkalium (5 g täglich) und Chinin (1 g) wurden verordnet. Nach sechs Tagen wurde der Schatten grosser Objecte erkannt. Bald wurde die Sehschärfe = $^1/_{36}$. Das Gesichtsfeld erwies sich als eingeschränkt. Die Besserung schritt stetig fort.

Zuletzt erschienen die Papillen weiss, die Arterien sehr eng, begleitet von doppelten, weissen Fäden. Die Sehschärfe betrug $^9/_{10}$. Das Gesichtsfeld war noch ein wenig eingeengt. Roth und Grün wurden nun auch erkannt. So blieb der Zustand[2]).

d) Anatomische Befunde.

Anatomisch fand sich sehr häufig eine Chorioretinitis, und zwar viel häufiger als sich nach der ophthalmoskopischen Untersuchung erwarten liess. Es wurde daher auch angenommen, dass ein Theil der Amblyopien ohne Befund bei Malaria sich hierauf zurückführen liesse. Die Aeusserungen dieser als Chorioretinitis palustris bezeichneten Affection bestanden in Oedem, Blutungen mit pigmenthaltigen Zellen, varicösen Gefässen, Thrombosen, kleinen entzündlichen Infiltraten und Unregelmässigkeiten in der Pigmentvertheilung[3]).

Bei einem im perniciösen Anfalle Gestorbenen fand sich Stauungspapille, in den Capillaren des Sehnerven und der Netzhaut fast nur weisse Blutkörperchen und Pigment. Die rothen Blutkörperchen waren auch allgemein erheblich vermindert. Die Sehnervenfasern waren durch Oedem auseinandergedrängt, Oedem fand sich auch an der Netzhaut, ferner Pigmentembolie und Varicositäten der Netzhautgefässe. Ausserdem bestanden reichliche Chorioidalblutungen mit den für Melanämie charakteristischen grossen Pigmentschollen[4]).

In der Netzhaut von zehn an perniciöser Malaria Gestorbenen fanden sich fast stets als beträchtliche Veränderungen: Schlängelung und starke Füllung der Venen mit unregelmässigen Ausbuchtungen, starke Füllung der Capillaren, Oedem und Erweiterung der retinalen Gefässscheiden und Lymphräume, sowie papilläres und peripapilläres Oedem. Die rothen Blutkörperchen mit zahlreichen Plasmodien und Pigment lagen meist in den Arterien und Capillaren, die weissen, ebenfalls pigmenthaltigen, in

---

1) Bassères, Archives d'Ophthalmologie. T. XVI. p. 352.
2) Despagnet, Revue gén. d'Ophthalmol. T. XIII. 1894. p. 292.
3) Poncet, l. c.
4) Poncet, l. c.

den Venen. In den Aderhautgefässen waren zahlreiche Phagocyten, stellenweise zu Thromben angehäuft. Kleine Netzhautblutungen gingen von den Gefässen der granulirten Schicht aus. Die Plasmodien zeigten ihre vorgeschritteneren Entwickelungsstufen meist an der Peripherie der Gefässe, die jüngeren in der Mitte. Die Gefässwände waren wenig verändert, die kleinen Blutungen mussten durch Diapedese entstanden sein[1].

e) Therapeutisches.

Heilung von Sehstörungen kann meistens durch Ortswechsel, besonders durch Aufenthalt in einem Höhenklima, durch Chinin oder Arsenik erzielt werden[2]. Nie darf bei dem Gebrauche des Chinins vergessen werden, dass es in grossen Dosen und bei langer Anwendung an sich Schaden am Augenhintergrunde schaffen kann. In manchen Fällen leisteten auch Strychnin, Quecksilber und Jodkalium Dienste.

Selbst vollständige Erblindung sah man unter Zurückgehen der Neuroretinitis mit voller Sehschärfe heilen[3]. Die Heilung kann aber Jahre in Anspruch nehmen. Gelegentlich blieben Herabsetzung der Sehschärfe, Gesichtsfeldverengerungen und Störungen des Farbensinnes zurück. Rückfälle kommen nach vorübergehender Besserung vor.

Versagen die therapeutischen Maassnahmen, dann schreitet das Leiden zu partieller Sehnervenatrophie fort mit verengerten Gefässen und unregelmässiger Gesichtsfeldbeschränkung.

f) Sehstörungen durch Blutungen am Augenhintergrunde.

Die häufigste Veränderung des Hintergrundes, sowohl in acuten wie chronischen Fällen, scheinen die bereits erwähnten Blutungen zu sein, welche bei allgemeiner Neigung zu solchen begreiflicher Weise auch anderswo im Auge auftreten können.

In der Netzhaut findet man sie meist beiderseitig, aber nicht immer gleichzeitig, entweder allein oder zugleich mit entzündlichen Veränderungen, oder abnormen Pigmentirungen und mit Erkrankungen des Sehnerven[4]. Besonders gern treten sie bei quotidianem Typus auf[5], wie überhaupt bei schwereren Formen[6]. Sie sitzen unter der Papille oder in deren Umgebung, unter der Macula oder diese theilweise deckend, oder zwischen Papille und Macula, oder in der Peripherie an grösseren Gefässen oder solchen zweiter Ordnung. Gelegentlich erschien eine ampullenartige Erweiterung der kleinen Gefässe. Auch in der Aderhaut kommen sehr reichliche Extravasate vor[7].

Durch den Charakter der beobachteten Fälle, vielleicht auch durch das Stadium, in welchem untersucht wurde, ist wohl die Verschiedenheit

---

1) Guarnieri, Arch. per le scienze med. T. XXI. p. 1.

2) Es liesse sich beim Nichtwirken dieser auch wohl einmal an Methylenblau denken.

3) Macnamara, Brit. med. Journ. 1890. Vol. I. p. 540.

4) Jones, Medical Record. 27. June 1885. — Poncet, l. c.

5) Mackenzie, Medical Times and Gaz. 1877. p. 663.

6) Galezowski, Traité iconograph. d'Ophthalm. Paris 1876. p. 190.

7) Poncet, l. c.

der Angaben über die Häufigkeit dieses Befundes zu erklären. Es wird behauptet, dass sie im Ciliartheile bei perniciösen Fällen mikroskopisch immer vorkommen, wenngleich sie hier eine geringere Ausdehnung erlangen, als am hinteren Pole. Kleine, sichtbare, periphere Blutungen sollen in fast ein Drittel der Fälle vorkommen[1]). Andere fanden viel geringere Zahlen, so unter mehr als 200 Malariakranken nur 12 mit Netzhautblutungen, bei fast stets vorhandener Anämie oder Malariakachexie[2]). Während der Jahre 1882—86 wurden 192 Malariakranke in einem Hospitale in New Orleans behandelt. In dieser Zeit kamen nur sechs zweifellose Fälle von Netzhautblutungen durch Malaria auf der Augenklinik zur Beobachtung[3]). Es ist aber wohl anzunehmen, dass nur diejenigen Kranken auf die Augenklinik kommen, bei denen die Blutungen Sehstörungen verursachten.

Diese meist plötzlich auftretende Sehstörung kann sehr erheblich werden durch Lichtscheu, Herabsetzung der centralen Sehschärfe bis zur Erblindung, wie durch Ausfall von mehr oder weniger grossen Bezirken des Gesichtsfeldes, insbesondere positives centrales Scotom und Erythropsie bei Sitz in der Macula.

Aber selbst bei grossen Blutungen ist die Prognose nicht schlecht. Sie können spurlos wieder verschwinden, oder sie hinterlassen eine hellere Stelle, seltener einen Pigmentfleck. Darüber können Wochen und Monate vergehen, während die Resorption kleinerer Ergüsse sich oft mit dem Augenspiegel verfolgen lässt und in wenigen Tagen abläuft. Die Folgen für das Sehvermögen hängen davon ab, wie weit die Macula betheiligt war. Ausnahmsweise musste wegen sehr heftiger Blutung und nachfolgender Atrophie und Schmerzen der Bulbus enucleirt werden. Andere ungünstige Ausgänge sind Zerstörung der Sehkraft unter fortwährend erneuten, einen grösseren Theil des Glaskörpers ausfüllenden Blutungen oder Netzhautablösung. Im Glaskörper bleiben mehr oder weniger ausgedehnte Trübungen zurück, je nach dem Umfange der Blutungen.

In sechs von zwölf Fällen, in denen gänzliche Wiederherstellung beiderseits erfolgte, war dieselbe eingetreten:

am 21.—27.	Tage	1	Mal
„ 30.	„	1	„
„ 75.	„	1	„
„ 110.	„	2	„
„ 140.	„	1	„

In zwei anderen Fällen, in denen nur ein Auge seine volle Leistungsfähigkeit wieder erlangte, vergingen darüber 70, beziehungsweise 85 Tage[4]).

Das Auftreten der Blutungen ist an ein bestimmtes Stadium der Krankheit nicht gebunden. Sie können sowohl zu Beginn des Leidens wie im späteren Verlaufe, in der Fieberperiode wie in der chronischen Kachexie erfolgen und sich mehrfach erneuern. Anämie und schlechter Ernährungszustand scheinen in der Regel damit verbunden zu sein. Die

1) Sulzer, l. c.
2) Bassères, Arch. d'Ophthalmol. T. XVI, p. 352.
3) Brunt, New York medic. Record. July 14. 1888.
4) Bassères, l. c.

Erhöhung des Blutdruckes im Fieber mag wohl eine Rolle spielen[1]), nothwendig ist dieselbe aber nicht. Die während der Fieberanfälle erscheinenden wurden auf Embolie durch Mikroorganismen, die späteren auf Veränderungen der Gefässwand durch Anämie und Kachexie und auf Pigmentembolien zurückgeführt. In einem Falle wurden ampullenartige Gefässerweiterungen bemerkt[2]).

Ein 20jähriger Mann hatte mehrere Intermittensanfälle überstanden. Die Milz war geschwollen.

Ophthalmoskopisch erkannte man an jeder Retina frische Blutungen, die sich wesentlich längs der grossen Gefässe erstreckten. Die Arterien waren stellenweis dadurch verdunkelt. Der Fundus, besonders in der Nähe der Papille, sah durch kleine helle Flecke gesprenkelt aus. Die Retinalgefässe waren in der Wand nicht verdickt. Die Hämorrhagien schwanden successive und hinterliessen an ihrem Sitz Flecke, die den eben erwähnten hellen gleichkamen.

Der Harn war frei von Eiweiss. Es bestand kein Symptom von Morbus Brightii. Im Blute fanden sich Pigmente und farbstofffreie Blutkörperchen mit und ohne Pigment (Malaria-Melanin).

Therapie: Zinksulfat (1,8 g) kurz vor dem zu erwartenden quotidianen Anfall. Erbrechen folgte ohne wesentlichen Nutzen. Chininsulfat brachte Heilung. Nachdem die Hämorrhagien in fünf Wochen fast ganz geschwunden und nur die hellen Flecke dafür zurückgeblieben waren, erschienen bald neue und andersgeartete Blutungen, rund, mit scharfen Rändern. Sie waren erst dunkelroth und wurden im Centrum schliesslich gelb. Der Kranke wurde geheilt entlassen[3]).

An beiden Augen eines 54jährigen, an alter Malaria leidenden Landmannes, welcher vor einem Jahre wieder heftige Fieberanfälle gehabt hatte, fanden sich Blutungen, soweit der Hintergrund zu übersehen war. In der Peripherie waren sie fein und punktirt, breit und unregelmässig in der Nähe der Papille. Der Urin war frei von Eiweiss und Zucker. Am Herzen hörte man ein durch die Anämie erklärtes Geräusch, welches bei besserer Ernährung verschwand. Das Gesichtsfeld war concentrisch auf die halbe Ausdehnung beschränkt. Sehschärfe $= {}^1/_3$.

Ophthalmoskopischer Befund: dunkelgraue Färbung der medianen Papillengegend, peripapilläres Oedem, welches einige feine Arterien verschleierte, enorme Venenfüllung. Die Hämorrhagien folgten den Venen; im hinteren Abschnitte waren sie von Papillengrösse. Einige hatten weisse Flecke in der Mitte.

Eine beginnende Resorption konnte man unter Chinin und tonisirender Behandlung schon in vier bis fünf Tagen wahrnehmen. Innerhalb 14 Tagen schwanden sie ganz, zuletzt die centralen weissen Flecke. Die Sehschärfe wurde aber nur ${}^{12}/_{20}$, und auch die Gesichtsfeldgrenzen stellten sich nicht ganz wieder her[4]).

Ein 56jähriger, kräftiger Mann bekam fünf bis sechs Fieberanfälle, welche einen Tag dauerten und alle zwei bis drei Wochen wieder kamen. Seitdem zeigten sich häufig Infraorbitalneuralgien, besonders rechts. Acht

1) Lopez, Thèse. Havanna 1888.
2) Bassères, l. c.
3) Mackenzie, Medical Times and Gazette. 1877. 23. June. p. 663.
4) Poncet, l. c.

Tage nach einem Anfalle, der drei bis vier Tage dauerte, merkte er plötzlich Sehstörungen rechts. Oberhalb einer in Augenhöhe befindlichen Horizontalen war alles undeutlich, das Centrum ganz verdunkelt, das noch sehende Gebiet dunkelroth gefärbt. Dies dauerte fünf Monate. Es zeigte sich ein grosser Defect nach oben und innen und eine grosse Blutung zwischen Papille und Macula nach unten, von $1^1/_2$ Papillendurchmesser Breite und drei Papillendurchmesser Höhe. In der Peripherie waren noch kleine punktförmige Blutungen, die Mehrzahl nach dem Glaskörper vorspringend. Urin und Herz waren normal. Keine Lues.

Therapie: 15 Blutegel an die rechte Schläfe, abführende Mittel, Atropin, Chininsulfat 0,8 g täglich acht Tage lang. Danach blieb die grosse Blutung unverändert, die kleinen verschwanden. Das Gesichtsfeld dehnte sich aus. Nach einem Monate war partielle Resorption erfolgt. Das Centrum war weiss geworden. Mitten hindurch wurde ein Gefäss sichtbar. Das Scotom war noch vorhanden; im Uebrigen bestand ein gutes Sehvermögen. Bald darauf stellte sich ein heftiger Fieberanfall mit Kopfschmerzen von 24 Stunden Dauer ein, aber es kam keine neue Blutung.

Nach einem Monate war die Blutung spurlos verschwunden, das Scotom noch nicht ganz. Die Gegenstände waren innerhalb desselben noch verwaschen. Farbensinn gut. Die Sehschärfe war $^{15}/_{20}$[1]).

Ein 28jähriger Drahtzieher bekam eine Sehstörung, nachdem er vor zehn Wochen an Wechselfieber gelitten hatte. Beiderseits fanden sich Hornhauttrübungen; rechts Emmetropie Jäg. 12 in 15 Fuss; links nur grosse Zahlen in vier Fuss. Es fand sich links eine hämorrhagische Retinitis, besonders central, rechts ebenfalls Blutungen bei freiem Centrum[2]).

Ein 20jähriger Maurer bekam Intermittens mit zuerst tertianem, später quotidianem Typus. Nach zehn- bis zwölftägiger Dauer, als die Fieberanfälle beseitigt schienen, traten lebhafte Kopfschmerzen, Nebelsehen und dichte Verschleierung der Objecte ein. Es bestand mässiger Icterus. Die Pupillarreaction war gut, die Sehschärfe = $^{10}/_{200}$ beiderseits mit + 10,0 Jäg. 13—12. Das linke Gesichtsfeld war in seiner unteren Grenze leicht eingeschränkt.

Beiderseits sah man symmetrische, dunkelbraune, ovale Herde in der Maculagegend von ca. drei Papillendurchmessern. Nach oben hatten sie eine bogenförmige Begrenzung, über welche hinaus eine viel dünnere Blutschicht sich fortsetzte, in fast gleicher Ausdehnung. In der unteren Hälfte hatte schon Resorption stattgefunden, so dass die Netzhaut siebförmig durch die dunkelrothe Masse schien. Die Venen verschwanden in dem Herde. Die Arterien der Papille erschienen leer. In der Aequatorialgegend lagen multiple hanfkorn- bis linsengrosse Extravasate, beerenartig den Gefässzweigen aufsitzend.

Es bestanden starke Milz- und Leberschwellung; im Urin war Gallenfarbstoff. Erneute Anfälle von Trübung des Sehvermögens zu bestimmten Stunden traten auf; auf Chinin blieben sie aus. Die Resorption ging rasch von Statten. Die erste Sehprüfung nach einigen Wochen ergab, dass „gröberer Druck“ gelesen wurde. Unmittelbar darauf trat erneute Ver-

---

1) Poncet, l. c.

2) v. Kries, Arch. f. Ophthalmol. Bd. XXIV. p. 159.

schlechterung ein, und es zeigten sich rechts frische Blutflecke oberhalb der Macula. Von da ab verlief die Heilung ohne Störung, die Blutungen verschwanden spurlos[1]).

Eine 63jährige Frau hatte acht Tage lang an Intermittens quotidiana gelitten und dabei viel Flimmern vor den Augen gehabt. Nach Beseitigung der Anfälle erschien ihr alles verdunkelt. Das linke Auge besserte sich allmählich, auch das Flimmern hörte auf. Das rechte Auge aber blieb zwei Monate lang unverändert. SR = Finger in ein bis zwei Fuss, nach oben deutlicher.

Die Netzhaut war am oberen und oberen inneren Rande des Sehnerven bis zur Grenze des horizontalen Meridians mit multiplen confluirenden Hämorrhagien besetzt. In der Peripherie zeigten sich grössere rundliche atrophische, glänzend weisse Herde. SL = 1. Fundus normal.

Nach Blutentziehungen und Strychnin besserte sich die Sehschärfe auf $^1/_{20}$, und es trat vollständige Resorption ein. Die übrigen Veränderungen blieben[2]).

Ein 35jähriger Mann wurde im Hospital zunächst wegen „Schwäche" behandelt. Bei einer ophthalmoskopischen Untersuchung zeigten sich beiderseits nach aussen von der Papille grosse Hämorrhagien. Die Milz war vergrössert. Besserung erfolgte unter Anwendung einer gegen die Malaria gerichteten Behandlung, welcher der Kranke sich aber vor Beendigung der Kur entzog. Urin und Herz waren normal.

Malaria wird für die wahrscheinliche Ursache der Blutung gehalten[3]).

Ein 28jähriger Soldat, welcher seit einem Monate an Malaria litt, bemerkte eines Morgens beim Erwachen Erblindung beiderseits. Die Milz wurde sechs Wochen später vergrössert gefunden. Urin und Herz waren normal.

Das Gesichtsfeld war jetzt leicht verengt. Lampenlicht erschien röthlich. Es zeigten sich Blutungen in der Nähe der Papille, die meisten an Gefässen zweiter Ordnung, eine grosse an einem arteriellen Aste sitzend. Beiderseits waren auch Blutungen in der Maculagegend.

$$SR = {}^1/_{10},\ SL = {}^1/_5.$$

Im weiteren Verlaufe soll sich nach Angabe des Mannes das Sehvermögen gebessert haben[4]).

Ein Soldat, welcher seit einem Monate an Malaria litt, bekam einen schweren Anfall, welcher fünf Tage dauerte. Als er wieder zum Bewusstsein kam, war das Sehvermögen erloschen. Fast einen Monat lang musste er sich führen lassen. Am 45. Tage ergab die Untersuchung normalen Urin- und Herzbefund und unerhebliche Milzschwellung.

$$SR = {}^1/_{50},\ SL = {}^1/_{25}.$$

Es bestand eine geringe Gesichtsfeldverengerung. Rechts ergab sich ein positives centrales Scotom und Erythropsie. Es fanden sich peripapilläre Blutungen und eine grosse maculäre; unter der Papille

1) Landsberg, l. c.
2) Landsberg, l. c.
3) de Schweinitz, l. c.
4) Bassères, l. c.

war eine von drei Papillendurchmesser Grösse. Links in der Peripherie sah man multiple kleine Flecke, über und unter der Papille zwei umfangreiche Blutungen von drei Papillendurchmessern, die obere theilweise die Macula bedeckend.

Langsame Besserung trat ein, wobei die peripheren Flecke sich resorbirten und allmählich eine blasse Färbung annahmen. Am 96. Tage war

$$SR = {}^1/_2,\ SL = {}^3/_5.$$

Das Gesichtsfeld hatte sich erweitert. Die Flecke waren theils verschwunden, theils erheblich verkleinert[1]).

Ein aus Madagascar zurückkehrender Soldat litt an Malariaanämie. Die Milz war erheblich geschwollen, Urin und Herz normal. Während des Aufenthalts im Krankenhause bemerkte er eines Abends, nachdem am Morgen ein Anfall vorausgegangen, plötzlich einen Schleier vor den Augen, dann kam Lichtscheu, und es zeigte sich ein schwarzer Fleck vor dem rechten Auge. Lampenlicht erschien wie eine rothe Kugel.

$$SR = {}^1/_5.$$

Die Untersuchung des Augenhintergrundes ergab: lebhafte Röthung der Papille und des Hintergrundes, Blutungen in der Umgebung der Papille und zahlreiche in der Peripherie; eine nahm die Maculagegend ein. Im aufrechten Bilde sah man mehrfach ampullenartige Erweiterungen der kleinen Gefässe, eine in der Nachbarschaft einer oberflächlichen Blutung.

Dieselben Sehstörungen sollen früher links aufgetreten und bald wieder geschwunden sein. Es fanden sich daselbst noch vier blasse Flecke in der Umgebung der Papille und der Peripherie. Sehschärfe = 1.

Sechs Tage später zeigte sich das Gesichtsfeld rechts wenig verengt, das centrale Scotom sehr eingeschränkt.

Am 36. Tage wurde der Kranke entlassen mit SR = $^1/_2$. Die maculare Blutung war bis auf Stecknadelkopfgrösse resorbirt[2]).

Ein Arbeiter litt seit vier Monaten an Malaria. Während einer früheren Durchfahrt durch das Rothe Meer bekam er an einem Tage zweimal heftiges Blutbrechen. Acht Tage später bemerkte er im Laufe eines Tages erhebliche Verminderung seines Sehvermögens, indem sich ein Nebel vorlagerte und Lichtscheu sich einstellte. Am 14. Tage untersucht, zeigte er Milzschwellung. Urin- und Herzbefund normal.

$$SR = {}^1/_3,\ SL = {}^1/_5.$$

Leichte Gesichtsfeldverengerung. Rechts fanden sich drei Blutungen, zwei leichte unter der Papille und in der Peripherie, eine dichte unter der Macula. Links bestand eine oberflächliche Blutung unter der Papille, nach innen eine grosse von zwei Papillendurchmessern, zum Theil in die Macula vordringend. Die Färbung war blass.

Am 30. Tage war die Sehschärfe = 1 beiderseits. Am 42. Tage waren alle Blutungen spurlos verschwunden bis auf einen kleinen Pigmentfleck rechts. Allgemeinbefinden ausgezeichnet[3]).

---

1) Bassères, l. c.
2) Bassères, l. c.
3) Bassères, l. c.

Ein 23jähriger Marine-Infanterist litt an Malaria seit etwa acht Tagen. Mitten in einem Fieberanfall trat plötzlich eine Sehstörung mit Lichtscheu ein. Er konnte noch allein gehen.

Befund am 70. Tage: Anämie und Durchfall. Leichte Milzschwellung. Herz und Urin waren normal.

$$SR = < {}^{1}/_{10},\ SL = {}^{4}/_{10}.$$

Das Gesichtsfeld konnte nicht untersucht werden. Rechts war ein positives centrales Scotom. Die Papille erschien daselbst geröthet. Ueber derselben lag eine grosse dreieckige Blutung mit der Spitze an der Macula. Ihre Färbung erschien sehr dunkel. Links war nichts Abnormes. Am 83. Tage war

$$SL = 1,\ SR = {}^{1}/_{5}.$$

Der extramaculare Theil der Blutung war abgeblasst und zeigte unregelmässige Ränder.

Am 110. Tage betrug die Sehschärfe $^{2}/_{5}$. Der Maculaherd hatte die Grösse eines Hanfkornes. Das Scotom war noch vorhanden in Form von drei dunkelen Flecken in der Mitte des Gesichtsfeldes. Unter der Macula machte die Resorption gute Fortschritte[1]).

Ein 22jähriger Soldat bekam in einer Fieberperiode eine Sehstörung in Form von Lichtscheu und Nebligsehen. Er konnte aber immer seine Umgebung erkennen. Die Sehstörung besserte sich schnell. Am 95. Tage wurde erhebliche Anämie festgestellt und grosse Abmagerung, welche auf längeren Durchfall zurückgeführt wurde. Urin und Herz waren normal.

Bis zum 18. Jahre hatte er stark an Nasenbluten gelitten. Verletzungen erzeugten immer schwer zu stillende Blutungen.

$$SR = {}^{7}/_{10},\ SL = {}^{5}/_{10}.$$

Links war eine blasse Blutung unter der Papille, offenbar in Resorption begriffen. Rechts kein Befund. Schnelle Besserung. Am 106. Tage war die Blutung verschwunden. Die Sehschärfe war rechts normal, links = $^{8}/_{10}$. Am 110. Tage war sie beiderseits normal. Allgemeinbefinden erheblich gebessert[2]).

Ein 22jähriger Soldat, welcher seit einigen Wochen an Malaria litt, bekam Sehstörungen, angeblich nach einem Fieberanfalle. Drei Tage lang musste er geführt werden. Lichtscheu. Schnelle Besserung trat ein, so dass er nach zwei Wochen fast ganz wiederhergestellt war.

Am 110. Tage ergab die Untersuchung: Blasse Schleimhäute, grosse Milzschwellung, Oedem um die Knöchel. Urin ohne Eiweiss. Herz normal. Die Sehschärfe war fast = 1 beiderseits. Rechts fanden sich drei oberflächliche periphere Blutungen, links zahlreiche peripapilläre und periphere, in Rückbildung begriffene. Eine berührte den unteren Theil der Macula. Am 130. Tage war kaum noch etwas zu sehen[3]).

Ein 23jähriger Trainsoldat litt seit etwa vier Monaten an Malaria. Danach kam noch chronische Diarrhoe. Es bestand grosse Anämie, starke Milzschwellung, keine Albuminurie. Herzbefund normal.

$$SR = {}^{7}/_{10},\ SL = {}^{4}/_{10}.$$

Rechts fand sich eine linsengrosse Blutung an einer Vene unter

---

1) Bassères, l. c.

2) Bassères, l. c.

3) Bassères, l. c.

der Papille, links eine Blutung in der oberen Maculahälfte. Der Eintritt der Sehstörung war nicht genau vom Kranken beobachtet worden.

Am 21. Tage war SR = 1, SL = $^{8}/_{10}$, sechs Tage später beiderseits normal. Die Maculablutung war strichförmig geworden. Die des rechten Auges war um die Hälfte verkleinert und von einem grauen Resorptionsringe umgeben. Allgemeinbefinden noch schlecht[1]).

Während des Froststadiums von Wechselfieber traten in drei Fällen Blutungen in den Glaskörper und die Retina nur einseitig auf, welche mehrmals recidivirten.

Bei einem 35 jährigen Manne war die Blutung sehr stark und wiederholte sich nach drei Monaten noch umfangreicher, so dass das Auge atrophisch wurde und wegen Schmerzen enucleirt werden musste.

Bei einer 27 jährigen, beziehungsweise 52 jährigen Frau waren die Blutungen weniger profus und der Augengrund noch sichtbar, so dass man erkannte, dass die Blutungen aus den erweiterten und geschlängelten Netzhautvenen stammten. Nach $3^{1}/_{2}$—7 Monaten war unter dem Gebrauch von Chinin und Tinctura Eucalypti Resorption erfolgt. Die Sehschärfe betrug $^{20}/_{20}$, beziehungsweise $^{20}/_{50}$[2]).

In 17 Fällen von Glaskörperblutungen war meist nur ein Auge befallen, wenn beide, erfolgte der Erguss niemals gleichzeitig. Alle Erkrankte waren über 40 Jahre alt, und alle hatten ausgesprochene Malaria. Die Blutungen waren meist durch den ganzen Glaskörper verbreitet, in wenigen Fällen auf den hinteren Abschnitt beschränkt. Sie waren entstanden durch Ruptur der Aderhaut- oder Ciliargefässe und vielleicht solcher der Opticusscheide, während des congestiven Stadiums des Anfalles. Nach der Resorption, welche langsam erfolgte und membranöse Trübungen zurückliess, sah man in der Peripherie der Aderhaut atrophische Herde[3]).

Ein 27 jähriger Bahnwärter war vor drei Wochen links erblindet. Der Augenhintergrund war verdeckt durch eine starke Glaskörperblutung. Es war nur noch Lichtschein bei schlechter Projection vorhanden. Rechts fand sich starke Myopie und Schwachsichtigkeit. Vor einem Monate hatte er Wechselfieber. Am Tage, wo er wieder einen Anfall erwartete, trat die Erblindung ein. Der Zustand blieb unverändert Monate lang[4]).

Der folgende Fall wird zu der Gruppe der recidivirenden Blutungen im Jünglingsalter gerechnet. Da Malaria vor und während der Erkrankung bestand, so wird sie hier wohl ätiologisch sehr in Betracht gezogen werden müssen.

Ein 15 jähriger Jüngling, der seit sechs Jahren wiederholt an Malaria gelitten hatte, bemerkte seit mehreren Monaten Schmerzen und das Erscheinen feuriger Kugeln vor den Augen. Das Gesichtsfeld beider Augen war normal mit Ausnahme eines kleinen Ausschnittes rechts unten.

Ophthalmoskopisch erkannte man, während das eine Auge gesund war, im rechten zahlreiche kleine Blutungen in der Peripherie

1) Bassères, l. c.
2) Agababow, Westnik. Ophthalmol. 1897. Bd. XIV. März-April. p. 125.
3) Bull, New York med. Record. Vol. XXX. p. 617.
4) v. Kries, l. c.

der Netzhaut. Ausserdem war an Abnormem nur eine starke Anschwellung und Schlängelung der Venen bemerkbar.

Nach ca. drei Wochen erschien eine grosse Blutung in dem oberen Theile der Netzhaut, oberhalb und seitlich von der Papille; die unterliegenden Gefässe erschienen am Rande wie abgebrochen. Die Vena temporalis superior war sehr angeschwollen und verlief sich plötzlich in zwei sehr kleine und geschlängelte Zweige. Die Vena temporalis inferior zeigte zudem noch Caliberschwankungen. Ein kleines Scotom fand sich zwischen dem 5. und 10.° unter dem Fixirpunkt. Nach drei Tagen war der Bluterguss nach unten gewandert und lagerte über dem Maculareflex. Stauhförmige Trübungen im Glaskörper.

In den nächsten Tagen sank der Bluterguss noch tiefer und theilte sich in zwei Theile. Dazu kamen frische Blutungen, von denen eine in den Glaskörper hineinreichte. Sehkraft fast normal. Während einige Blutungen sich beinahe verloren, traten neue auf. Nahe dem Entstehungspunkte der Vena nasalis inferior erschienen feinste Gefässe, die in den Glaskörper ansliefen. Dies Gefässnetz vergrösserte sich, ebenso die Gefässbildung auf der Vena temporalis superior. Zwischendurch war ein erneuter Malariaanfall erschienen.

Während die Sehkraft wenig bisher gelitten hatte, sank sie nach einer Anstrengung schnell so, dass auf 2 Fuss Entfernung Finger gezählt werden konnten.

Besserungen des Sehvermögens, Auftreten und Verschwinden von Blutungen wechselten im Laufe der nächsten zwei Jahre, bis schliesslich erneute Glaskörperblutungen die Sehkraft auf Lichtperception verminderten[1]).

Die Blutungen beruhten auf Erkrankungen der Netzhautvenen, und die feinen Gefässschlingen, welche sich in dem Glaskörper bildeten, hingen wohl mit Stauungen in den Venen zusammen. Sie entwickelten sich allmählich zu Bindegewebsmasse — einer Retinitis proliferans[2].

g) Seltenere Veränderungen des Augenhintergrundes.

Gelegentlich zeigte sich bei einem Kranken das Bild der Chorioretinitis pigmentosa mit doppelseitiger Neuritis optici bei amblyopischen und hemeralopischen Symptomen.

Ein 27 jähriger Mann wurde vor zwei Jahren malariakrank, und litt von da an zeitweilig auch an Anfällen mit Hämaturie. Der erste Anfall war mit Coma verlaufen. Beim Erwachen bestand fast völlige Blindheit, die sich jedoch in den nächsten Tagen besserte. Mit jedem späteren Anfalle ging ein Stück Sehvermögen mehr verloren. Bei der Untersuchung konnte der Kranke nur Finger in ungefähr 2 m zählen. Gegen Abend ging auch dieser Rest von Sehschärfe verloren. Die linke Papille zeigte eine weisse centrale, eine graue peripherische Zone und einen weissen Ring am Rande. Alle centralen Gefässe, besonders die Arterien, waren stellenweis bis zur Unkenntlichkeit verengt. Die peripapilläre Zone war blass, und das ganze äquatoriale Gebiet und die Peripherie des Grundes mit sehr schwarzen Pigmentflecken versehen, die grösser waren, als die bei Retinitis

1) Friedenwald, Centralbl. f. prakt. Augenheilk. 1896. Febr. S. 34.

2) Vide auch Tornabene, l. c.

pigmentosa vorkommenden. Nur im oberen Segment des Augengrundes fehlte Pigment. Die rechte Papille verhielt sich der linken ähnlich; es bestanden ein temporales Pseudostaphylom von halbmondförmiger Gestalt und mit unscharfen Rändern und verschiedengrosse Pigmentflecken überall am Augenhintergrunde. Das Gesichtsfeld war sehr eingeschränkt[1]).

Die Entstehung des Leidens in diesem Falle ging vielleicht so vor sich, dass als acute Complication des perniciösen Fiebers eine doppelseitige Neuritis entstand, und dass in der Folge sich eine Chorioretinitis entwickelte mit schwerer Betheiligung des Sehvermögens. Besonders die Hemeralopie bildete sich in der letzten Zeit immer deutlicher aus.

Mehrfach stellte man auch Blässe des Augenhintergrundes bei Anämie, Pigmentanhäufungen um die Papille und längs der Gefässe, sowie das Bild der Retinitis albuminurica bei gleichzeitigem Nierenleiden fest[2]). Dieser Befund konnte auch anatomisch bestätigt werden[3]).

Als eine besondere Form des malariösen Augenleidens wurde eine exsudative Retinitis aufgestellt, im Gegensatze zur apoplectischen, mit peripapillärer und seröser Infiltration, welche schnell auf Chinin besser wurde[4]).

Den Eindruck einer Retinitis proliferans machte der Augenbefund bei einem 31jährigen Gärtner, der nach jedem Malariaanfalle eine Verschlechterung des Sehvermögens bekam, und schliesslich beiderseits Netzhautablösung[5]) neben Blutungen und perlmutterweissen Flecken und Strängen in der Netzhaut[6]).

Bei etwa einem Fünftel aller an schwerer Malaria leidenden Kranken liess sich in verschiedener Deutlichkeit die oben schon erwähnte Veränderung des Hintergrundes nachweisen, die darin besteht, dass die ganze Netzhaut wie von einem feinen Nebel bedeckt, und der normale Glanz verschwunden ist. Das Bild wird verglichen mit den diffusen Veränderungen des Augenhintergrundes bei hochgradiger progressiver Myopie[7]).

In Folge der Malaria soll auch eine gewisse Empfindlichkeit der Augen gegen reflectirtes Sonnenlicht entstehen können, sodass durch dasselbe die nämliche Maculaerkrankung, wie durch directe Beobachtung der Sonne erzeugt werde. Dieser Zustand fand sich bei Soldaten, die an Febris tertiana litten und in der fieberfreien Zeit Märsche mitgemacht hatten. Sie hatten ausserdem jene eigenthümliche Veränderung des Augenhintergrundes, welche die Retina wie von einem feinen

1) Antonelli, Bull. et Mém. de la Soc. franç. d'Ophthalmol. 1898. T. XVI. p. 489.

2) Peunoff, l. c. — Koslowsky, l. c.

3) Poncet, l. c.

4) Galezowski, l. c.

5) Terson, (Soc. française d'Ophthalmol. 5 Mai 1903) berichtet über zwei Fälle von Netzhautablösung, die vielleicht mit Malaria zusammenhingen. — Péchin (ibid.) will einen analogen Fall gesehen haben. — Siehe auch Truc, Revue génér. d'Ophthalmol. 1904. Fevr. p. 49.

6) Tornabene, Arch. di Ottalmol. Tom. VI. p. 235.

7) Sulzer, l. c.

Nebel bedeckt erscheinen liess. Als Ausdruck der Maculaerkrankung bestanden positives centrales Scotom, Herabsetzung der Sehschärfe, zuweilen Blendung[1]).

2. Die Glaskörpertrübungen.

In eigenthümlicher und anscheinend für Malaria charakteristischer Weise kann der Glaskörper verändert sein. Er zeigt eine Infiltration, die sich beim Augenspiegeln als grauweisser Reflex bis zur undurchdringlichen Trübung kundgiebt. Dieselbe trat mehrfach zugleich mit heftiger beiderseitiger Ciliar- und Supraorbitalneuralgie, einmal an beiden Augen in einem Zwischenraume von acht Tagen auf, sodass jedes über Nacht erblindete, ein anderes Mal im Zwischenraume mehrerer Wochen. Die Augenbewegungen waren beide Male in jeder Richtung erschwert, ohne ausgesprochene Lähmungen. Es bestand dabei schwere Malariakachexie. Die Sehschärfe war auf quantitative Lichtempfindung gesunken bei guter Projection.

Bei zwei der beobachteten Kranken blieb die Rückbildung der diffusen Glaskörperinfiltration eine unvollständige. Im Laufe von $1^1/_2$ Jahren entstanden spinnengewebförmige, leicht bewegliche Flocken mit getrübter Zwischensubstanz. Die Papillen nahmen eine weisse Färbung an. Der eine Kranke erblindete rechts vollkommen, links wurden noch Finger in nächster Nähe gezählt. Der andere zählte zuletzt mit beiden Augen Finger in 50—60 cm. Ein dritter Kranker hatte wenige Tage nach dem Entstehen der Sehstörung eine gleichmässig weisse Infiltration des hinteren Glaskörpersegmentes am rechten Auge. Er zählte Finger in 20 cm. Vier Wochen später entstand eine gleichartige Erkrankung links. Im Laufe von drei Monaten erfolgte gänzliche Wiederherstellung durch Chinin und Gebirgsaufenthalt[2]).

Es ist wohl anzunehmen, dass Erkrankungen des Uvealtractus die Ursache dieser Trübungen sind, wenn solche auch nicht immer ophthalmoskopisch sichtbar werden. Dass auch nach Blutungen mehr oder weniger ausgedehnte Trübungen zurückbleiben können, wurde bereits gesagt.

Bemerkenswerthe Besserungen von Glaskörpertrübungen wurden mehrfach festgestellt. Sie waren z. B. bei einem Kranken diffus, bei einem anderen mobil flockig und bandförmig, und begleiteten iritische und chorioideale Symptome. Die Sehschärfe stieg von $^5/_{36}$ links und $^5/_{12}$ rechts bis $^5/_6$ beiderseits im Laufe eines Monates[3]).

Eine 36jährige Hebamme hatte beiderseits Glaskörpertrübungen, rechts so dicht, dass vom Hintergrunde nichts zu sehen war. Jäg. 17 wurde kaum gelesen. Links fanden sich einzelne Lücken in den membranösen Trübungen, welche die Papille erkennen liessen. Die Sehschärfe war $^3/_{18}$.

Eine Ursache war nicht nachweisbar, ausser einer vernachlässigten Intermittens vor etwa einem halben Jahre, die Anfangs mit unregelmässigem Typus, später quotidian mit wiederholten Recidiven auftrat. Seit einigen

1) Sulzer, l. c.

2) Sulzer, l. c. — Seelye, Transactions of Americ. Ophthalmol. Society 1882. p. 345 u. 1885. p. 161.

3) Peunoff, l. c. p. 120.

Monaten, nachdem sie von den Anfällen ganz befreit war, entstand eine zunehmende Trübung des rechten und später des linken Auges. Es trat nach der ersten Untersuchung noch eine acute rechtsseitige Iritis mit hinteren Synechien und Trübung des Kammerwassers hinzu. Atropin und Schmierkur brachte in einigen Wochen Heilung für das linke Auge, rechts blieben noch dünne Fetzen im Glaskörper[1]).

Der Verlauf, wie der Erfolg der mercuriellen Behandlung spricht nicht gerade für Malaria.

3. Die Erkrankungen der Linse.

Mit Bestimmtheit wird behauptet, dass durch Malaria Cataract entstehen kann und zwar auch bei jugendlichen Individuen, ohne sonst nachweisbare Ursache.

So fand sich in vier Fällen bei Malariakranken von 5—16 Jahren Staar, und zwar doppelseitig. Derselbe hatte erst begonnen nach Entwickelung der Malariakachexie. Durch Discission wurde in einem Falle eine Sehschärfe von $^{20}/_{40}$ erzielt[2]).

Ein 25jähriger Japaner hatte vor einigen Jahren eine Febris quotidiana, seitdem wiederholt Fieberanfälle. Als diese eine Zeit lang besonders schwer auftraten, bemerkte er, dass seine rechte Pupille grau wurde. Seit $1^1/_2$ Jahren waren keine Anfälle mehr gekommen.

Rechts sah er nur Handbewegungen in nächster Nähe. Gesichtsfeldgrenzen mit Kerzenflamme normal. SL = $^6/_5$. Die rechte Linse war gleichmässig grau getrübt. Auf der vorderen Kapsel lagen einige braune Flecke. Im Harn war weder Zucker noch Eiweiss nachzuweisen. Nach der Extraction wurde die Sehschärfe mit + 12,0 D = $^6/_{24}$.

Es wird angenommen, dass die Cataract in Folge einer schleichenden Uveitis auf Grundlage der Malaria entstanden war, entsprechend den Befunden von Poncet[3]).

Ein 15jähriger Mulatte hatte unmittelbar nach einem dreitägigen schweren Anfalle von biliösem Sumpffieber mit Coma und gastrischen Störungen eine Herabsetzung des Sehvermögens. Drei Monate später fand sich beiderseits weicher Totalstaar. Operation mit guter Sehschärfe.

Eine 16jährige Mulattin hatte zahlreiche Anfälle von Sumpffieber, zuletzt einen sehr schweren mit cerebrospinalen Symptomen. Diese Erscheinungen dauerten drei Tage. Unmittelbar danach bemerkte sie eine Abnahme des Sehvermögens. Nach neun Monaten konnte die Kranke sich nicht mehr zurechtfinden. Es fand sich ebenfalls beiderseits weicher Staar. Der Operation folgte ein gutes Sehvermögen[4]).

4. Die Uvea.

An dem während des Anfalles zuweilen auftretenden Blutandrange zu verschiedenen Theilen des Auges kann sich auch die Iris betheiligen.

1) Landsberg, l. c.
2) Kraiski, Westnik Ophthalmol. T. XVII. p. 561.
3) Inouye, Ophthalmol. Klin. 1901. No. 11.
4) Bagot, Annales d'Oculistique. T. CVI. p. 338.

Man findet Hyperämie derselben und der Bindehaut, pericorneale Injection, selbst Iritis. Während des Paroxysmus konnte die Pupille in manchen Fällen durch Atropin nicht erweitert werden und etwas weniger als normal auch während der Apyrexie[1]).

Die Entzündungen der Iris haben kein charakteristisches Gepräge. Es kommt sowohl die acute Iritis wie die chronische sogenannte seröse mit Beschlägen auf der hinteren Hornhautfläche vor. Die Behandlung mit Chinin scheint in einigen Fällen von Nutzen gewesen zu sein.

Bei einem im Kaukasus garnisonirenden Regimente, bei dem die Malaria 70 pCt. aller Erkrankungen verursachte, wurde in zwei Fällen, gleichzeitig mit Febris intermittens eine Iritis mit hinteren Synechien festgestellt. Andere Ursachen waren auszuschliessen[2]).

Ein 35jähriger, an Malaria leidender Officier hatte eine beiderseitige Iritis. Einige Tage vorher waren unregelmässige Fieberanfälle aufgetreten. Durch antiphlogistische Behandlung und Atropin erfolgte Besserung. Täglich gegen zehn Uhr steigerten sich die Symptome mit lebhaften Schmerzen, Klopfgefühl in den Augen, Thränenfluss, Kopfschmerzen, Durst etc. Dies dauerte bis gegen fünf Uhr. Dann trat Schweiss auf. Es wurde Chinin gegeben, worauf die Heftigkeit der Anfälle nachliess. Nach ewa acht Tagen hörten sie ganz auf und kehrten auch in den nächsten Tagen nicht wieder[3]).

Bei einer Febris quotidiana mit Plasmodien im Blute bestand eine Iritis mit Präcipitaten auf der Descemetis, Trübung des Kammerwassers und des Glaskörpers sowie Druckschmerz. Es wurden Finger in 3 m gesehen. Heilung erzielte man in einigen Tagen durch Chinin, Atropin etc. Die Sehschärfe war nach zwölf Tagen = 0,7[4]).

Die Betheiligung der Aderhaut an chronischen Entzündungen der tieferen Gebilde des Auges wurde bereits erwähnt. Seltener sind schwere eitrige Entzündungen, welche zur Zerstörung des Auges führen und auch schon im Anfalle entstehen können.

So wurde eine eitrige Chorioiditis beobachtet mit schnellem Ausgange in Phthisis bulbi. Ein Kranker bekam sechs Tage nach dem ersten Anfalle während eines Intermittens-Paroxysmus heftige Schmerzen im linken Auge, die ihn zur Verzweiflung brachten. Es wurde eine acute Chorioiditis suppurativa festgestellt, und zwei Tage später der Bulbus eröffnet, aus dem viel Eiter floss[5]).

Eine ebenso schwere Entzündung des Uvealtractus entstand bei einem 67jährigen Manne. Er war unter gastrisch-febrilen Erscheinungen erkrankt. Nach achttägigem Kranksein trat eine linksseitige Iritis mit Trübung des Humor aqueus und am 13. Tage plötzliche Er-

---

1) Pennoff, l. c.

2) Selück, Russkaja Medicina. 1889. No. 1.

3) Snabilié, Annales d'Oculistique. T. XVI. 1846. p. 226. Refer. nach Neederlandsch Lancet.

4) Kirkorow, Westnik Ophth. T. XVI. p. 19.

5) Pennoff, l. c. — S. a. Nikolsky, Westn. Ophth. 1902. Jan.-Febr.

blindung ein. Die Sehschärfe war nur quantitativ. Es bestand eine Milzschwellung. Es wurde ferner am Auge festgestellt: Lidschwellung, Oedem der Conjunctiva bulbi und hintere Synechien. Der in der Lidspalte frei liegende Conjunctivalwulst überragte bald die Lidränder. Dazu kam eine graue Infiltration der vorderen Linsenkapsel.

Verordnet wurden: Atropin, Blutegel, Morphium etc. Nach 36 Stunden seit der Erblindung steigerte sich die eitrige Chorioiditis weiter zur Panophthalmitis. Die Sehschärfe war = 0. Spontane Perforation der Sclera trat ein zwischen Rectus internus- und Rectus superior-Insertion mit Entleerung von Eiter. Chinin liess das hartnäckig mit morgendlichen Remissionen auftretende Fieber weichen, das bei Ausschluss aller typhösen Symptome wohl eine modificirte Intermittens-Form darstellte[1]).

Auch eine metastatische Chorioiditis ohne Eiterung wird erwähnt[2]).

5. Die Hornhaut.

Die mehrfach beschriebene Keratitis dendritica dürfte identisch sein mit dem Herpes febrilis corneae, wie er sich auch bei anderen fieberhaften Krankheiten, insbesondere der Influenza findet. Derselbe kann nicht als eine Eigenthümlichkeit der Malaria angesehen werden. In einzelnen Malariagegenden scheint er allerdings besonders häufig vorzukommen. So wurde diese Krankheit während der Jahre 1880—89 von einem Beobachter 120 Mal gesehen. Die Kranken waren meist zwischen 20—50, nur fünf unter fünf Jahren. Die wenigsten Fälle traten auf in der Zeit von December bis Februar. Nur fünf waren doppelseitig. In 25 pCt. war früher schon eine ähnliche Augenerkrankung mit einleitendem Fieber vorhanden gewesen.

Die Affection zeigt sich als schmales, oberflächliches, mit seitlichen Ausläufern versehenes Ulcus, daneben ein umfangreicher Epithelverlust, wahrscheinlich in Folge von geplatzten Bläschen. Oder es entwickelt sich eine kleine Erosion am peripheren, meist temporalen Hornhautrande. Von hier dringt der Substanzverlust nach der Mitte vor. Die Kranken klagen über Lichtscheu, Thränen, Fremdkörpergefühl, Supraorbitalneuralgie. Im Beginn sah man auch kleine, graue, perlschnurartig geordnete Erhebungen, am nächsten Tage statt derselben eine schmale Furche mit trübem Grunde und graulichen zerfetzten Rändern, den im Zerfall begriffenen Epithelien. Darauf entwickeln sich die Seitenäste in ähnlicher Weise. Die Furchen können sich allmählich verlängern, selbst durch die ganze Hornhautfläche, ohne wesentlich breiter oder tiefer zu werden, oder es kommt zu ausgedehnteren Infiltrationen nach der Tiefe und streifigen Trübungen in der Umgebung. In mehreren Fällen entstand eine umfangreiche Abrasion der Hornhaut. Die Hornhautempfindlichkeit ist herabgesetzt, auch an den nicht befallenen Theilen, was noch nach der Wiederherstellung bis zu einem Jahre andauern kann. Die Spannung war normal. Der Verlauf kann sich über einige Wochen bis zu mehreren Monaten erstrecken.

---

1) Landsberg, Centralbl. f. prakt. Augenheilk. 1880. Nov. S. 344.

2) Webster u. Schwarzschild, Americ. Journ. of Ophthalmol. 1893. p. 97.

Diese Erkrankung wird auch bei gar nicht fiebernden, sonst gesunden Personen beobachtet. Soweit sie mit Malaria in Zusammenhang stand, traten zunächst einige ausgesprochene Fieberanfälle auf, die sich manchmal nach Ausbruch der Hornhauterkrankung wiederholten.

Im Blute sind dabei Malariaplasmodien gefunden worden, nicht aber im Geschwürsgrunde[1]).

Das Endergebniss kann eine dichte centrale Hornhauttrübung sein. Nach Vascularisation vom Rande her erfolgt die Vernarbung. Meistens bleiben grössere Abschliffe oder Trübungen auf der Hornhaut zurück[2]).

Auch als eine larvirte Malariaform scheint von Manchen diese Keratitis angesehen zu werden. Chinin hatte zuweilen einen günstigen Einfluss.

Einem 35jährigen Ingenieur, der an heftigen Wechselfieberanfällen litt, erkrankte das rechte Auge mit der Empfindung eines fremden Körpers, Thränen und einer sich täglich vergrössernden Trübung am äusseren Cornealrande.

Es fand sich eine breite Erosion. Die Geschwürsfläche war glänzend, rauh, wie zerfetzt, aber nicht infiltrirt. Unterhalb des Geschwürsgrundes in den tieferen Schichten der Cornea waren trübe, gegen die Pupille convergirende Streifen. Hornhaut anästhetisch.

Fieberanfälle folgten jeden zweiten Tag. Das Geschwür vergrösserte sich und erreichte am vierten Tage die Peripherie der durch Atropin nicht zu erweiternden Pupille. Durch galvanocaustische Aetzung wurden Thränen, Lichtscheu, Fremdkörpergefühl gemindert. Nach zwölf Tagen war die Vernarbung vollendet. Die Fieberanfälle setzten sich trotz Chinin noch eine Zeit lang fort.

Heilung nach sechs Wochen mit oberflächlicher Trübung. Die Sehschärfe war $^6/_6$[3]).

Bei einem 45jährigen Manne war während einer Intermittens ein Augenleiden entstanden.

Am linken Auge fand sich ein centrales infiltrirtes Geschwür mit Reparationsgefässen am temporalen Rande. Eine dichte Trübung ging von ihm an die äussere Peripherie der Cornea. Streifige Trübungen umgaben das Geschwür und griffen in die Hornhaut über. Die getrübte Brücke zwischen Geschwür und äusserem Rande der anästhetischen Cornea war uneben und epithellos. Lichtscheu. Sehschärfe quantitativ.

Ausser galvanocaustischer Behandlung wurde eine Iridectomie nach innen vorgenommen. Entlassen mit Sehschärfe von $^1/_{20}$. Die Cornea blieb anästhetisch. Nach einem Jahr wurde die Tätowirung des Leucoms gemacht[4]).

Ein Mann hatte schon mehrfach Anfälle von Blasenbildung auf der Hornhaut. Jetzt war ein solcher seit acht Tagen unter Schmerzen wieder auf-

1) Ellet, Ophthalmic Record. 1899. p. 115.

2) Kipp, Transact. of the Amer. Ophth. Society. 1880 and 1889. — Hotz, Chicago Medic. Journ. 1881. p. 598. — Miller, Transactions Rhode Island med. Society. 1882. p. 381. — v. Millingen, Centralbl. f. pract. Augenheilk. 1888. Januar. — Gallenga, Annali di Ottalm. T. XXV. p. 224. — Sutphen, Transact. of Amer. Ophthalm. Society 1889. p. 338. — Bührlen, Württemb. Corresp.-Blatt. Bd. XXX. No. 35. p. 293. — Godo, Recueil d'Ophthalm. 1880. März.

3) van Millingen, l. c.

4) van Millingen, l. c.

getreten bei sonst völliger Gesundheit. Die Hornhaut zeigte eine oberflächliche Abschilferung. Spannung normal. Es bestand eine „entschiedene Tendenz zu Malaria“. Die Blasen erneuerten sich in den nächsten Tagen. Es wurden darauf grosse Dosen Chinin gegeben mit dem Erfolge, dass vollständige und dauernde Heilung eintrat.

Die Aetiologie wird für zweifelhaft gehalten[1]).

Bei Intermittens fand sich in drei Fällen eine oberflächliche Hornhautentzündung, bei welcher Chinin sehr günstigen Erfolg hatte. Es zeigte sich stets eine oberflächliche Infiltration; das Epithel erschien abgehoben. Die Trübung war sternförmig. Schwache Reizerscheinungen, Anästhesie der Hornhaut und periodisch sich verstärkende Schmerzen waren die Begleiterscheinungen[2]).

Auch eine gestreifte oberflächliche Keratitis wurde bei Malariakranken in jedem Anfalle gefunden mit Epithelabstossung und einem dreieckigen Geschwüre. Dieser Zustand brauchte 6—8 Woehen zu seiner Heilung und hinterliess eine Trübung. Der Verlauf wurde beschleunigt durch Umschläge mit warmem Wasser, Druckverband, Chinin und Arsenik[3]).

Von schwereren Hornhautentzündungen wird nur ausnahmsweise berichtet. So will ein Beobachter in 27 Fällen von typischer Intermittens pustulöse und ulceröse Hornhautentzündungen gesehen haben, welche durch Chinin und Atropin schnell geheilt wurden[4]). Die auffallende Häufigkeit und die Harmlosigkeit des Verlaufes lässt vermuthen, dass es sich auch hier grösstentheils um die herpetische Form handelte.

Wenn der in der folgenden Krankengeschichte geschilderte Zustand auf Malaria zurückzuführen ist, so muss doch ein solcher Ausgang einer Malaria-Keratitis ein seltener sein.

Ein 30jähriger Schiffer, der alle zwei Tage heftige Fieberanfälle bekam, zeigte auf der rechten Cornea ein breites, nur die äussere Peripherie freilassendes Leukom. Das Centrum desselben war sehnig weiss. Es bestand keine Verwachsung der Iris mit dem Leukom und der Pupille mit der Kapsel. Das Leukom war glatt, übernarbt und vollkommen anästhetisch gegen Berührung. Auf der linken Cornea fand sich am äusseren Rande ebenfalls eine oberflächliche Trübung.

Nach Iridectomie und Tätowirung wurde der Kranke in zwölf Tagen durch Chinin geheilt[5]).

Unter den Ursachen der Keratitis parenchymatosa wird ebenfalls von mehreren Beobachtern die Malaria erwähnt, und es scheint, dass in einigen Fällen durch Chinin eine günstige Wirkung erzielt worden ist. So wurden acht Fälle von interstitieller Keratitis auf Malaria zurückgeführt, und drei davon mit Chinin in 5—6 Wochen geheilt. Nach

---

1) Tangemann, Arch. f. Augenheilk. Bd. XX. p. 87.
2) Tikanadze, Wratsch. Bd. XVII. p. 805 u. 835.
3) Kipp, l. c.
4) Sukatschew, Westnik Ophthalmol. Bd. VII. Abth. 3. S. 272.
5) v. Millingen, l. c.

einer anderen Angabe sollten unter 34 Fällen dieser Keratitis 27 durch Malaria entstanden sein[1]).

Bei den sehr verbreiteten anderweitigen Ursachen dieses Leidens, wie Syphilis und Tuberculose, ist jedenfalls grosse Vorsicht in der Feststellung der Aetiologie geboten.

6. Die Bindehaut.

Die Bindehaut zeigt in den Fieberanfällen zuweilen eine abnorme Blutfülle, doch tritt dies mehr als Begleiterscheinung einer allgemeinen Congestion der Gefässe des Augapfels auf, ohne die Bedeutung eines selbständigen Symptomes zu beanspruchen. Schwerere Conjunctivalerkrankungen werden bei den larvirten Intermittensformen angeführt werden.

Dem Anfalle voraufgehende oder ihn begleitende Conjunctivalreizungen mit Secretionsstörung und reissenden Schmerzen scheinen nicht oft beobachtet worden zu sein. Auch starke, anfallsweise auftretende Thränenabsonderung, ohne erkennbare Veränderung der Conjunctiva kommt vor.

Ein 15jähriger Lehrjunge litt an einer Quotidiana. Schon mit dem dritten Anfalle stellte sich während der Höhe des $1^1/_2$stündigen Frostes im linken Auge ein wühlender Schmerz ein, der den Kranken zur Verzweiflung brachte. Sobald die Schmerzen nachliessen schoss jedesmal während einer halben Stunde ein Strom von Thränen aus dem Auge. Sehstörungen bestanden nicht. Chinin machte dem Leiden ein Ende.

Aehnlich verhielt sich eine Frau, bei der die Malaria durch eine anfallsweise täglich zu derselben Zeit auftretende Conjunctivalhyperämie, Lichtscheu, Thränen und Schmerzen eingeleitet wurde. Die Heilung trat ein durch Chinin und Arsenik nach erfolgloser örtlicher Behandlung[2]).

7. Muskelstörungen.

Die Pupille kann, wie bereits angegeben, sich in Folge von iritischer Reizung verändert zeigen, noch mehr natürlich durch schwerere entzündliche Complicationen. Abgesehen hiervon findet sich häufig eine Mydriasis in der Periode des Paroxysmus. Die Behauptung, dass diese immer vorhanden sei[3]), können wir aus eigener Erfahrung nicht bestätigen.

Selten scheint eine reflectorische Pupillenstarre zu sein[4]).

Die anscheinend oft vorhandenen Störungen der Accommodation können zum Theil auf die allgemeine Erschöpfung zurückgeführt werden, zum Theil aber treten sie auch schon frühzeitig während der Fieberanfälle ein. Mitunter waren heftige Neuralgien damit verbunden. Die

---

1) Arlt, Klin. Darstellung der Krankheiten d. Auges. 1881. — Sedan, Recueil d'Ophthalmol. Sept. 1887. p. 528. — Levrier, Thèse de Paris. 1879. — Trousseau, Landolt, Javal, Poncet, Congrès d'Ophthalmol. de Paris. 1887. (Discussion). — Achenbach, Berl. klin. Wochenschr. 1897. No. 1. — Desvaux, Archives d'Ophthalmol. T. XVIII. p. 81.

2) Sassaparel, Wojenn. medic. Journ. T. IV. p. 1191.

3) Peunoff, l. c.

4) van Millingen, l. c.

Accommodationsstörung kann anfangs die Fieberanfälle begleiten, später selbständig auftreten.

So bestand bei einem 18jährigen Mädchen, das seit einiger Zeit jeden Abend um acht Uhr einen Anfall von kaltem Fieber bekam, rechts ein Accommodationsdefect von $^1/_{24}$ A. bei mässig erweiterter Pupille. Die Sehschwäche des rechten Auges sollte während der Anfälle vermehrt sein, und es ergab sich, dass alsdann die Pupille stärker erweitert war, und der Defect $^1/_{10}$ A. betrug. Durch Chinin schwanden das Fieber und die Erscheinungen am Auge. Es trat später Intermittens wieder auf, aber ohne Sehschwäche. Nach einiger Zeit stellte sich diese allein wieder ein und verlor sich abermals auf Chinin[1]).

An den äusseren Muskeln sind sowohl totale Ophthalmoplegien, wie Lähmungen einzelner Aeste und verschiedene Combinationen beobachtet worden, z. B. der Rectus externus und inferior[2]) oder mit den Anfällen sich einstellende Oculomotoriuslähmung[3]). Verschiedentlich wird Doppeltsehen angegeben ohne nähere Erläuterung.

Auch Blepharospasmus soll auf dem Boden von Malaria entstehen können[4]). In dem folgenden Falle erscheint die Aetiologie nicht ganz zweifellos.

Eine achtjährige Predigerstochter aus einer Fiebergegend hatte links Strabismus convergens, welcher nur beim Nahesehen auftrat. Unter der deckenden Hand wichen beide Augen gleichmässig nach innen ab. Dabei bestand eine manifeste Hypermetropie $^1/_{27}$. Mit diesem Glase erschien die Abweichung nur bei stärkerer Accommodation. Nach Angabe der Mutter trat das Schielen abwechselnd einen Tag um den anderen auf. Beginn des Leidens vor vier Jahren; seit zwei Jahren bestand der zweitägige Typus. Vor einem Jahre hatte das Kind Intermittens mit zweitägigem Typus. Während dieser Erkrankung wurde nicht geschielt. Dieselbe wurde durch Chinin geheilt. Vor einem halben Jahre wurde auch gegen das Schielen Chinin gegeben, worauf dasselbe täglich auftrat.

Die Untersuchung bestätigte jetzt das zweitägige Anftreten. An dem freien Tage stellte sich nur bei verdecktem Auge und Fixation des anderen eine Ablenkung nach innen ein. Sehschärfe, Refraction und Accommodation blieben unverändert. Nachdem am Abend des freien Tages Chinin gegeben worden war, verhielt sich der folgende wie ein schielfreier. Nach Wiederholung trat aber tägliches Schielen auf. Die Beseitigung desselben erfolgte durch eine Brille $+ ^1/_{14}$, welche die absolute Hypermetropie corrigirte. Später trat eine Intermittens quotidiana auf[5]).

Das Schielen wird hier nicht als larvirte Intermittens, sondern als die Folge einer allgemeinen Indisposition aufgefasst, deren Ursache Intermittens war.

Eine 43 Jahre alte Frau hatte Intermittens tertiana und bekam im Ganzen vier typische Anfälle. In den nächsten Tagen zeigten sich noch heftige Kopfschmerzen. Sechs Tage nach dem letzten Anfalle trat Doppeltsehen auf, besonders beim Blicke nach links. Nach 14 Tagen fand die erste Untersuchung statt.

1) Mannhardt, Klin. Monatsbl. f. Augenheilkunde. 1865. S. 18.

2) van Millingen, l. c.

3) Kljatschkin, Neurologisches Centralbl. 1897. No. 5.

4) Lass, Verhandl. der physikal.-med. Gesellsch. in Saratow. 1899. Heft 4. — Gutfeld, l. c.

5) Mannhardt, l. c.

Die Sehschärfe war beiderseits = 1. Ausgesprochene Parese zeigte der linke Abducens mit entsprechender gleichnamiger Diplopie. Für die Medianlinie betrug in einer Entfernung von 10 Zoll die dynamische Convergenz 12 Grad.

Antiphlogistische Behandlung war ohne Erfolg. Nach einer Blutentziehung an der linken Schläfe kam eine entschiedene Verschlimmerung. Chininbehandlung brachte schnelle Besserung[1]).

Ein 47jähriger Mann, der an Wechselfieber seit Jahren litt, wies am linken Auge ein grosses, die untere Hälfte der Cornea einnehmendes Geschwür auf. Pupille etwas erweitert, unregelmässig, starr. Das Auge schielte nach innen in Folge von Lähmung des Externus. Homonyme Diplopie. Die Bewegungen des Auges nach aussen und nach unten waren beinahe auf Null reducirt. Die Sehschärfe war $^{6}/_{12}$.

Auch die rechte Pupille war starr gegen Lichteindrücke. Die Cornea des linken Auges war vollkommen anästhetisch. Eine Behandlung konnte nicht eingeleitet werden[2]).

Ein 26jähriger Hindu wurde wegen einer seit drei Wochen bestehenden linksseitigen Lähmung des oberen Augenlides und Minderung des Sehvermögens in die Klinik aufgenommen. Dem Leiden war eine schwere Malaria vorangegangen, nach deren Verschwinden linksseitige Kopf- und Gesichtsschmerzen blieben. Ausser der vollständigen Ptosis bestand eine linksseitige Protrusio bulbi mit gänzlicher Unbeweglichkeit. Die Conjunctiva war ganz anästhetisch, ebenso die Haut im Bezirke des Frontalis. Es konnte nur der Schatten einer Hand gesehen werden, wenn diese zwischen Auge und Licht gehalten wurde. Ophthalmoskopisch liess sich nur eine leichte Congestion der inneren Hälfte der Papille und eine Verdickung der Venen nachweisen.

Obschon Syphilis nicht bestanden hatte, wurde graue Salbe zu Einreibungen und später Jodkalium verordnet. Sämmtliche Störungen wichen[3]).

Während eines typischen Malariaanfalles erschien bei einem Mädchen ein heftiger Krampf der Augenlider, welcher das Oeffnen der Augen unmöglich machte. In früheren Anfällen hatte transitorische Blindheit bestanden[4]).

IV. Erkrankungen des Sehorganes durch Intermittens larvata.

Eine besondere Beleuchtung beanspruchen die larvirten Intermittensformen, von denen bereits einige der vorstehenden Beobachtungen insofern hierhergehören, als die betreffenden Störungen am Sehorgane auch nach Schwund der Fieberanfälle periodisch wiederkehrten. Es giebt aber auch Fälle, wo die Augenerkrankung als einziges Symptom einer Malaria sich darstellt, oder wenigstens zwischen derselben und den Fieberanfällen ein so langer Zwischenraum besteht, dass man eher an eine neue Infection, als an eine Kundgebung des früheren Leidens denken muss.

---

1) Uhthoff, l. c.
2) v. Millingen, l. c.
3) Thompson, Brit. med. Journ. 9 march 1889. p. 527.
4) Gutfeld, l. c.

Larvirte Intermittens zeigt sich am Auge entweder als Neuralgie, als Veränderung der Blutfülle und Secretion, als ein- oder beiderseitige Amblyopie oder Amaurose, Photopsien, oder als Störungen an den inneren und äusseren Augenmuskeln.

Wo Malaria einheimisch ist, findet sich eine intermittirende Ophthalmie anscheinend häufig, entweder nur als vermehrte Blutfülle der Conjunctiva mit oder ohne mehr oder weniger lebhafte, bisweilen unerträgliche, neuralgische Schmerzen, oder als stärkere Entzündung, welche in chronische Conjunctivitis und Hornhauttrübung ausgehen kann. Der Angabe, dass sogar schwere Erkrankungen mit Ausgang in Atrophie des Bulbus vorkommen, dürften Uvealleiden zu Grunde gelegen haben[1]).

Selten werden diese Zustände beobachtet in Gegenden, wo die Malaria in milder Form auftritt.

Der mitunter als einzige Krankheitsäusserung zur bestimmten Stunde[2]) auftretende Schmerz kann bis zu einer unerträglichen Höhe anschwellen und dann wieder nach einer gewissen Zeit abnehmen, oder gleich mit voller Heftigkeit erscheinen, dauern und verschwinden. Am häufigsten ist es der Nervus supraorbitalis, der befallen wird. Der Schmerz wird aber auch in der Tiefe der Augenhöhle empfunden. Während er am heftigsten besteht, jammern und klagen die Kranken und suchen durch Druck auf das Auge sich Linderung zu verschaffen.

Anfälle, welche den Eindruck einer Ciliarneuralgie machten, sind nach einer Selbstbeobachtung beschrieben. Das Auge war schmerzhaft, druckempfindlich und lichtscheu. Heilung erfolgte durch Morphium und Chinin[3]).

1. Die Bindehaut und die Lider.

Das schmerzende Auge kann das Bild einer „rheumatischen Scleritis oder Keratitis", oder einer catarrhalischen Conjunctivitis aufweisen. Die Augenlider sind krampfhaft geschlossen, die Conjunctiva palpebralis wenig, aber die Conjunctiva bulbi reichlich mit gefüllten Blutgefässen versehen, die sich auch bis über den Rand der Cornea ausdehnen. Thränenfluss und Lichtscheu begleiten den Zustand, und das Sehen ist gestört.

Manchmal stellt sich das Leiden anders dar. Die Augenlider zeigen eine erysipelatös-ödematöse, schmerzende Schwellung, sind stark geröthet und zur Zeit der Anfälle krampfhaft über einander gestülpt. Es besteht starke Chemosis, so dass die Conjunctiva einen Wulst um die Cornea bildet. Die Pupille erschien bei einem Kranken verzogen. Das Sehen erfolgte wie durch ein Sieb.

Viele dieser Symptome sind nach dem Anfalle wie abgeschnitten. Manche Kranke können den Paroxysmus vorausbestimmen, sobald nur Brennen im Auge sich einstellt.

Wenn die Paroxysmen nicht von selbst aufhören, oder keine speci-

1) Griesinger, Infectionskrankh. 2. Aufl. 1864. S. 48. — de Schweinitz, l. c. — Schaepman, Inaug.-Dissert. Groningen 1843. — Wehle, Oesterr. medic. Woch. 1846. No. 42. S. 1284.

2) Adams, Ophthalmic Hosp. Rep. Vol. X. June 1881. p. 214.

3) Orlowski, Wratsch. Bd. XXI. p. 1174.

fische Behandlung eingeleitet wird, können sich nach und nach einstellen: Trübung der Cornea, Verlegung der Pupille, Erkrankung der Ciliarfortsätze, oder Linsentrübung, oder angeblich auch eine Dislocation der Linse.

Eine Ophthalmie kann auch epidemisch auftreten als Anfangssymptom einer Intermittens. Eine solche epidemische Augenentzündung wurde im Sommer 1882 in Süd-Carolina beschrieben[1]). Es liegen mehrere solcher Berichte auch aus älterer Zeit vor.

Ein Mann, der vor sechs Jahren an Wechselfieber gelitten hatte, bekam eine Entzündung beider Augen, die ihn am Arbeiten hinderte. In der frühen Morgenstunde bestand das Uebel nicht. Chinin, dreistündlich zu 0,06 g gereicht beseitigte nach ca. 12 Dosen das Leiden[2]).

Ein 36jähriger Mann erkrankte plötzlich um 9 Uhr Vormittags mit catarrhalischer Conjunctivitis, und schon um 2 Uhr war dieselbe geschwunden. Am nächsten Vormittage erschien dieselbe Conjunctivitis und war am Nachmittage wieder verschwunden. Als am fünften Tage der gleiche Zustand für dieselbe Zeit auftrat, wurde Chinin verordnet. Darauf erschien am siebenten Tage ein schwächerer Anfall. Am neunten Tage früh wurden zwei grössere Dosen Chinin gegeben. Darauf folgte kein weiterer Anfall[3]).

Es wurde eine einseitige intermittirende Ophthalmie beobachtet mit Röthe und Schwellung der Lider, starker Injection der Conjunctiva sclerae, normaler Hornhaut, starker Lichtscheu, Thränen, heftigen Schmerzen um die Orbita. Jeden zweiten Tag Abends um 5 oder 6 Uhr trat eine deutliche Exacerbation ein. Nach anderweitiger vergeblicher Behandlung erfolgte durch Chinin schnelle Heilung[4]).

Ein 31jähriger Arbeiter legte sich am Abend gesund zu Bett, bekam in der Nacht Augenthränen, und am Morgen waren die Cilien durch Borken verklebt. Conjunctiva palpebrarum, Carunkel und Plica waren geröthet, succulent und aufgelockert, Schleimfäden in der geschwellten Uebergangsfalte. Es bestand reichliche Thränensecretion mit Schleimflocken und Fremdkörpergefühl in den Conjunctivalsäcken.

Mit Silbernitratlösung (2 pCt.) wurde gepinselt. Am nächsten Tage erfolgte vollkommene Heilung. Noch dreimal wiederholte sich derselbe Vorgang in derselben Weise.

Es stellte sich heraus, dass der Kranke an larvirter Malaria mit tertianem Typus litt. Milz geschwollen. Chinin brachte Heilung[5]).

Intermittirende Scleritis und Episcleritis kann ebenfalls im Gefolge von Malaria auftreten[6]). Wahrscheinlich gehören hierzu manche der intermittirenden Ophthalmien.

In einem Falle trat täglich vom frühen Morgen bis gegen Mittag

---

1) Miller, Louisville medical News. Vol. XV—XVI. p. 177.
2) Casper, Wochenschr. f. d. ges. Heilkunde. 1833. Bd. I. S. 156.
3) Mannhardt, Klin. Monatsbl. f. Augenheilk. 1865. S. 18.
4) Duprez et Molitor, Arch. méd. belges, avril. 1870.
5) Hilbert, Centralbl. f. pr. Augenheilkunde. 1881, Mai. S. 131.
6) de Schweinitz, Medical News. 1890. No. 23.

auf dem rechten Auge eine starke Hyperämie der vorderen Ciliarvenen, des episcleralen Venennetzes und der vorderen Bindehautgefässe auf. Dabei bestand Lichtscheu, träge Pupillenreaction und diffuse Trübung der vorderen Kammer. Blutentziehungen und Atropin waren wirkungslos. Heilung erfolgte durch Chinin[1]).

2. Die Uvea.

Periodische Iritis ist gleichfalls bekannt als Erscheinungsweise einer larvirten Malaria. Dieselbe kann in Verbindung mit Entzündung des äusseren Auges erscheinen und sogar so heftig auftreten, dass sie zu intermittirendem Hypopyon führt. Die Resorption kann schon bis zum nächsten Anfalle erfolgen. Durch Chinin wurde Heilung erzielt[2]).

Plastische Iritis als Aeusserung von Intermittens larvata wurde in drei Fällen beobachtet unter denselben Umständen und bei Soldaten desselben Truppentheiles, wie die oben erwähnten mit intermittirendem Fieber verlaufenden Fälle. Das Corpus ciliare war mehrmals mitbetheiligt[3]).

Ein 29jähriger, in einer Fiebergegend lebender Mann hatte am linken Auge eine starke ciliare Röthe. Die Pupille reagirte, und die brechenden Medien waren klar. Die Sehschärfe betrug $^{20}/_{20}$. Flecke von Uvealpigment lagen auf der rechten Kapsel. In wenigen Tagen erkannte man hintere Synechien. Es wurden Atropin und Jodkalium verordnet. Nach einer Woche entstanden starke Schmerzen, besonders um zwei Uhr Morgens. Die Periodicität veranlasste Chininverabfolgung, wodurch das Auge in einer Woche normal wurde[4]).

3. Amblyopie und Amaurose.

Auch Herabsetzung der Sehschärfe bis zur Amaurose kann als Intermittens larvata auftreten ohne oder mit wenig bezeichnenden Veränderungen des Augenhintergrundes. Das Gesichtsfeld leidet zuweilen mehr als das directe Sehen. Die Störung ist wahrscheinlich centraler Natur, ebenso wie die Farbentäuschung, welche unten geschildert wird. In manchen Fällen mögen Pigmentembolien dabei eine Rolle spielen. Die Lichtreaction der Pupille ist meist erhalten, aber doch in der Regel träge oder sonst verändert. Auch einseitige Sehstörungen werden bei dieser Form beobachtet, oft mit einseitigem Kopfweh, auch wohl mit Blepharoplegie verbunden und ohne starkes Fieber[5]).

Etwaige Begleiterscheinungen sind in der Regel Neuralgien verschiedener Art, aber auch Lichtscheu, Thränenfluss und Krämpfe in der Umgebung des Auges.

---

1) Jacobi, l. c.

2) Mackenzie, l. c. — Quaglino, Annales d'Oculist. T. LXV. p. 129. — Staub, Zeitschr. f. Ophthalmol. Bd. IV. S. 346.

3) Selück, Russkaja Medizina. 1889. No. 1.

4) Adams, Ophthalmic Hospit. Report. Vol. X. June 1881. p. 214.

5) Himly, Die Krankheiten und Missbildungen des menschl. Auges. 1843. Bd. II. S. 422. — Testelin, Annales d'Oculist. T. LVI. p. 317.

Durch den Erfolg des Chinins konnte vielfach die Diagnose gestützt werden.

Stoerck hatte in seiner Klinik einen Kranken, der täglich um die vierte Nachmittagsstunde plötzlich sein Gesicht verlor, ohne dass irgend ein Symptom vorangegangen war. Nach zwei Stunden konnte er plötzlich wieder sehen. Nachdem dieser Zustand, der eine larvirte Malaria vorstellte, acht Tage gedauert hatte, wurde ihm dreistündlich 4 g Chinarinde gereicht. Die Genesung erfolgte in 24 Stunden.

Aus dem Ende des 18. Jahrhunderts wurde berichtet, dass ein sechsjähriges Mädchen, das Magenbeschwerden hatte und den linken Arm und das Bein schwer bewegen konnte, täglich gegen 8 Uhr blind wurde. Dieser Zustand dauerte eine Stunde. Die Pupille war dabei erweitert. Kopfschmerzen gingen der Blindheit voran.

Diese Coincidenz von temporärer Blindheit und paretischen, beziehungsweise paralytischen Symptomen auf Grund von Intermittens ist auch später mehrfach beobachtet worden[1]).

Eine 31jährige Frau erblindete seit zwei Tagen jeden Abend auf dem rechten Auge. Morgens beim Erwachen war die Störung beseitigt. Um sechs Uhr Abends erneuerte sich der Zustand. Die rechte Pupille reagirte etwas weniger als die linke, sie zeigte ausserdem fortwährende, schwankende Bewegungen. Die Convergenzreaction war beiderseits gleichmässig.

SR = $^{17}/_{30}$ Jäg. 2 in 5 Zoll, SL = $^{17}/_{20}$ Jäg. 1 in 15 Zoll.

Geringe Hypermetropie. Die rechte Papille erschien etwas geröthet.

Der Anfall begann mit heftigen, ziehenden Schmerzen in der Supraorbitalgegend, Es bewegten sich dann schwarze, immer grösser werdende „Räder" von der Nasen- zur Schläfenseite, die allmählich das ganze rechte Gesichtsfeld verdunkelten. Dies dauerte ca. eine halbe Minute. Dabei sah man krampfhafte Zuckungen in der Supraorbitalgegend. Schmerz und Zuckungen liessen sich einmal durch Druck auf die Incisura supraorbitalis auslösen.

Nach 0,5 g Chinin postponirte der Anfall täglich um eine halbe Stunde. Im weiteren Verlaufe kamen fast täglich rechtsseitige Kopfschmerzen, die anfangs mit Eintritt der Amaurose aufhörten, später andauerten. Die Supraorbitalkrämpfe traten regelmässig einige Minuten vor der Erblindung ein und verbreiteten sich zeitweilig über die ganze rechte Gesichtshälfte. Die Beobachtung ergab, dass das Sehvermögen gegen 1 Uhr Nachts wiederkehrte. Nach einem Monate hörten die Anfälle auf[2]).

Ein Seemann, der stark rauchte und an Malaria und Gelenkrheumatismus litt, bekam seit vier Jahren vorübergehende Anfälle von Verdunkelung des Gesichtes, bald das ganze Gesichtsfeld, bald nur einen Theil desselben betreffend. Die Sehschärfe blieb zuletzt während zweier Anfälle herabgesetzt.

Im Hintergrunde fand sich eine leichte Entartung des gelben Fleckes und der Papille. Während eines Anfalles war die Netzhaut jedesmal stellenweis ganz anämisch, Herz und Nieren normal[3]).

Ein zehnjähriges Mädchen verlor seit einiger Zeit plötzlich das Sehvermögen links. Es fand sich ausser einer leichten Conjunctivalröthe nichts

1) Macnamara, l. c. — Peunoff, l. c.
2) Königstein, Klin. Monatsbl. f. Augenheilkunde. 1875. S. 333.
3) Berson, Ophthalmol. Congress. Edinburgh 1894.

Abnormes bei guter Sehschärfe ausser dem Anfalle. Dieser trat täglich Vormittags gegen elf Uhr und Nachmittags gegen vier Uhr ein. Vorher ging leichtes Frösteln und Kopfschmerzen, dann erhitzte sich plötzlich die linke Wange, es trat etwas Stechen im Auge ein, und das Sehvermögen erlosch vollständig. Dies dauerte $^1/_4$—$^1/_2$ Stunde. Auf Grund der Wohnungsverhältnisse wurde eine Febris larvata angenommen und Chinin gegeben. Am folgenden Tage zeigte sich nur der erste Anfall und dauerte nur vier Minuten. Am nächsten Tage kamen wieder beide Anfälle. Nach verschiedenen Schwankungen hörten vom siebenten Tage ab die Anfälle vollständig auf[1]).

Ein 50 jähriger starker Trinker wurde jeden zweiten Tag von Sehschwäche ergriffen. Des Morgens um sieben Uhr dehnte sich allmählich ein Nebel vor den Augen aus, der nach und nach so dicht wurde, dass Gegenstände nur wenig erkannt wurden. Tag und Nacht hielt dieser Zustand bis zum anderen Morgen an, wo er plötzlich oder langsam verschwand. Der Kranke konnte bis zum Morgen des dritten Tages sehen, wo die Sehstörung von Neuem acut einsetzte. Dieser Turnus wiederholte sich. Die Pupillen waren normal, dagegen bestand eine Schwierigkeit, den Augapfel zu bewegen, solange der Nebel vorhanden war.

Abführmittel änderten den Zustand nicht, Chinarinde verschlechterte ihn, so dass jeder Paroxysmus zwei Tage dauerte. Es liess sich überhaupt keine Besserung erzielen.

In diesem Falle ist wohl der Alkohol für die Sehstörung mit verantwortlich zu machen.

Treten solche Anfälle Abends auf, so können sie irrthümlicher Weise die Annahme einer Hemeralopie veranlassen. So wurde bei einer Kranken dieser Art Anfangs Nachtblindheit angenommen, bis allmählich die Erblindung früher eintrat und sich nun herausstellte, dass es sich um Anfälle von beiderseitiger Amaurose handelte. Ein solcher Paroxysmus, der beobachtet wurde, dauerte zehn Stunden. Es wurde nicht einmal mehr eine Kerzenflamme bemerkt, und die Pupillenreaction war träge. Auf Chinin wurden die Anfälle kürzer und blieben nach fünf Tagen ganz aus. Die Kranke war ausserdem epileptisch[2]).

Es findet sich aber auch die Angabe, dass thatsächlich Hemeralopie, die in feuchten sumpfigen Gegenden endemisch vorkommt, als Febris larvata beobachtet wurde.

Eine Chromatopsie scheint ebenfalls auf Malaria beruhen zu können.

Ein schwächlicher Mann, der in einem Malariaviertel wohnte, hatte jeden zweiten Tag von zehn bis zwölf Uhr Vormittags einen Anfall von Blausehen, so dass ihm alles in einem blassbläulichen Scheine sich zeigte. Die Sehschärfe betrug $^5/_5$, die Papillen waren beiderseits etwas hyperämisch, die Venen stark gefüllt, die Lidbindehaut geröthet. Vor zwei Jahren bestanden dieselben Beschwerden, welche bei Behandlung mit Zinkwasser schwanden. Diesmal erfolgte keine Besserung. Es wurde nunmehr Chinin verordnet. Schon nach dem ersten Einnehmen hörte das Blausehen auf und kam auch nicht wieder. Es wurde noch

---

1). Testelin, l. c.

2) Stoeber, Ann. d'Oculist. Tom. VI. 1. p. 47.

mehrfach Chinin genommen. Der Farbensinn war auch während der Anfälle als normal zu bezeichnen[1]).

Ausser der Blindheit soll auch Exophthalmus, auf Malaria beruhend, vorkommen. Beides wurde in einem Falle geheilt durch Chinin. Es bestand gleichzeitig Lidödem, Hyperämie der Bindehaut, Herpes labialis und nasalis.

Die Angabe, dass Glaucomanfälle in Folge von Malaria entstehen können[2]), bedarf noch der Bestätigung.

Schliesslich sind auch ophthalmoskopisch sichtbare organische Veränderungen mit Rücksicht auf den Erfolg der Chininbehandlung als einzige Aeusserung einer Malariaintoxication aufgefasst worden.

Eine „Perineuritis optici" mit nachfolgenden Netzhautblutungen und intermittirender Cephalalgie heilte unter Chininbehandlung. Es wurde auch hier ein larvirtes Wechselfieber angenommen[3]).

Der Ausgang solcher intermittirender Sehstörungen ist im Allgemeinen ein günstiger, da sie der Chininbehandlung zugänglich sind. Es können aber auch intermittirende Amaurosen dieser Art allmählich in dauernde, mehr oder weniger vollständige, ein- oder doppelseitige Erblindung übergehen. Durch Arsenik wurde in solchen Fällen mehr erreicht als durch Chinin, und sogar noch Heilung erzielt[4]).

Eine solche Heilung durch Arsen kam bei einer 32 jährigen Frau zu Stande, die angab, auf dem rechten Auge seit acht Wochen blind zu sein und nun auch schon am linken Auge ebenso wie am rechten zu leiden anfange. Sie war mit allen erdenklichen Mitteln von vielen Aerzten behandelt worden. Die Pupille des rechten Auges war weit, reagirte aber ziemlich normal. Dieses Auge erkannte auch grosse Buchstaben nicht. Die Kranke gab an, dass vor dem Auge wie ein Flor oder Netz mit einzelnen, die Stelle verändernden schwarzen Flecken gespannt sei. Diese Flecke mit Lichtscheu und Augenthränen hatten das Leiden eingeleitet. Die linke Pupille war enger wie die rechte, die Thränenabsonderung vermehrt. Die Kranke hatte sich in einem bekannten Fieberdistrict aufgehalten. Man nahm eine larvirte Intermittens an und gab Arsenpillen in ziemlich grossen Mengen. Nach einigen Wochen erfolgte Heilung[5]).

4. Muskelstörungen.

Von Muskelstörungen durch larvirte Malaria sind sowohl Lähmungen wie Krampfzustände beobachtet worden, letztere besonders am Ciliarmuskel, zugleich mit intermittirenden Schmerzanfällen. Man kennt diese Leiden seit den dreissiger Jahren des vorigen Jahrhunderts. Der Krampf kann für sich auftreten, oder in geringem Grade die schmerzhaften

1) Baas, Klin. Monatsbl. f. Augenheilkunde. 1885. S. 240.

2) Bize, New-York med. Journ. 10. Sept. 1899.

3) Guéneau de Mussy, Journ. d'Ophthalm. T. I. 1872. p. 5.

4) Heusinger, Wochenschr. f. d. gesammte Heilkunde. 1846. No. 13. S. 197. — Aschendorf, Journ. f. Chir. u. Augenheilkunde. Bd. IV. 1822. S. 273.

5) Heusinger l. c.

oder paralytischen Paroxysmen begleiten. In diesen Fällen ist der Augapfel in seinen Bewegungen gehindert, nach irgend einer Seite verzogen, wie unbeweglich erscheinend, und beim Versuche ihn zu bewegen kommt er in eine Art von zitternder Bewegung, die ein spannendes Gefühl in der Augenhöhle und im Auge selbst erzeugt.

Eine 67jährige Frau litt an unbedeutender linksseitiger Keratitis, die aber mit auffallend heftigen Schmerzanfällen verbunden war. Die Keratitis ging bald zurück, doch blieben die Schmerzen und zeigten einen intermittirenden Typus. Auf Chinin blieben die Anfälle aus. Nach einigen Wochen behauptete die Betreffende, sie könne mit dem linken kranken Auge besser sehen als bisher. Aus den Sehprüfungen mit verschiedenen Gläsern und auf verschiedene Entfernungen, wobei sehr schwankende Angaben gemacht wurden, wurde geschlossen, dass ein Accommodationskrampf vorläge. Einige Wochen später kam ein neuer Schmerzanfall und der Bulbus wurde sehr druckempfindlich. Auf Chinin blieben die Anfälle aus, doch war der Bulbus immer noch druckempfindlich und röthete sich. Dieser Zustand dauerte zwölf Tage.

Dabei zeigte sich wieder das schwankende Verhalten bei den Sehprüfungen. Die Sehversuche erregten häufig schmerzhafte Empfindungen und Contractionen des Orbicularis.

Die Refraction des Auges war $+ {}^{1}/_{15}$, die Sehschärfe ohne Glas kaum ${}^{20}/_{200}$. Nach dem ersten Anfalle wurde sie, ebenfalls ohne Glas $= {}^{1}/_{2}$, später wieder $= {}^{20}/_{200}$. Nach dem zweiten Anfalle fand sich dieselbe Zunahme der Sehschärfe. Nach einem dritten Anfalle hob sich die Sehschärfe des unbewaffneten Auges auf ${}^{2}/_{3}$. Unter Chiningebrauch wurde die Hypermetropie unter Schwankungen wieder manifest[1]).

Man nahm an, dass der Spasmus bei dieser Kranken reflectorisch durch den sensiblen Reiz zu Stande gekommen sei. Hierdurch könne eine Accommodationsanspannung aufgewendet werden, die sonst mit Rücksicht auf das Alter unmöglich sei, eine Annahme, die deshalb wenig wahrscheinlich ist, weil die Presbyopie weniger auf einer Schwäche des Ciliarmuskels, als auf der mangelnden Fähigkeit der Linse, ihre Form zu verändern, beruht.

Eine 30jährige Frau hatte eine intermittirende rechtsseitige Supraorbitalneuralgie, welche durch Chinin schwand. Kurz darauf traten Sehstörungen am rechten Auge ein. Die Sehschärfe war auf ${}^{1}/_{10}$ herabgesetzt, mit $- {}^{1}/_{30}$ wurde sie $= {}^{1}/_{2}$. Am folgenden Tage nach Atropin zeigte sich H $= {}^{1}/_{60}$, Sehschärfe $= 1$. Während der nächsten Woche blieb die Sehschärfe $= 1$. Daranf sank sie auf ${}^{20}/_{100}$ für die Ferne, für die Nähe blieb sie $= 1$. Nachher war andauernd die Sehschärfe $= 1$ für die Ferne[2]).

Die Schwankungen der Sehschärfe wurden hier durch klonische Contractionen des Accommodationsmuskels erklärt.

Ein 22jähriger Mann hatte eine sehr heftige, für contagiös erachtete Conjunctivitis rechts. Darauf kamen heftige Schmerzen über dem linken Auge. Die Bindehaut desselben war am nächsten Tage ebenfalls injicirt, mit beiderseits reichlicher, schleimiger Secretion. In den nächsten Tagen traten intermittirende Schmerzanfälle auf mit Ciliarinjection und Empfindlichkeit des Bulbus. Heilung durch Chinin und Morphium; die Röthe bestand fort.

1) Stilling, Klin. Monatsbl. f. Augenheilk. 1875. S. 5.
2) Stilling, l. c.

Seit Beginn der Anfälle wurde über Sehstörungen, besonders für die Ferne, geklagt. Die Pupille war stets sehr eng, fast ohne Reaction. Dieser Zustand blieb bestehen, auch nach Beseitigung der übrigen Erscheinungen. Die Augen waren bis dahin normal. Nach Atropinisirung wurde die Sehschärfe zuerst auf dem rechten, dann auf dem linken Auge gleich 1. Rechts bestand anfangs eine Myopie von $^1/_{40}$. Später erfolgten Schwankungen bis der Fernpunkt wieder ∞ wurde. Vor der Atropinisirung wurde Jäg. 1 nur in unmittelbarer Nähe, für die Ferne nichts mit dem rechten Auge gelesen[1]).

Auch dieser Fall wurde als Accommodationskrampf in Folge von Intermittens larvata gedeutet. Als wahrscheinlich wird dies auch bei einem anderen, nicht genauer beobachteten Kranken angenommen.

Pagenstecher berichtet über Conjunctivitis mit zeitweisem Auftreten von Accommodationsparese als Symptom einer Febris larvata[2]).

Ein 30jähriger Bildschnitzer gab an, dass er häufig entweder Morgens nach dem Frühstück oder Nachmittags ein bis zwei Stunden lang Sehstörungen habe. Die Augen waren sonst sehr leistungsfähig. Vor Jahren hatte er hartnäckige Intermittens. Vor vier Jahren waren zuerst die Anfälle von Sehstörungen aufgetreten, wonach heftiger Supraorbitalschmerz sich einstellte, der mit Erbrechen endigte. Letzteres hatte seit einem Jahre aufgehört, auch der Schmerz war gering, die Sehstörung aber unverändert. Es stellte sich heraus, dass dieselbe durch Accommodationsparese verursacht war. Der Defect betrug $^1/_{16}$ A. Pupillen unverändert.

Nach kleinen Chiningaben traten die Anfälle mit typischer Regelmässigkeit um 9 Uhr Vormittags und 3 Uhr Nachmittags auf und dauerten Morgens circa zwei, Nachmittags circa eine Stunde. Es wurde dann Morgens vor dem Anfalle Chinin gegeben, worauf vom dritten Tage ab dieselben dauernd ausblieben[3]).

Mehrfach wurde auch als Symptom einer larvirten Malaria eine Lähmung des Levator palpebrae beobachtet[4]). Das obere Lid hing erschlafft herab. Dabei waren die Pupillen erweitert und reagirten nur sehr träge, und das Sehvermögen war gestört. Die Kranken sahen die Gegenstände wie durch einen schwarzen Flor.

Erschwerte Bewegung des Augapfels und Doppeltsehen durch Muskellähmung scheint ebenfalls vorzukommen.

Ein Mann bekam täglich gegen drei Uhr einen schiessenden und reissenden Schmerz, der sich von der Tiefe der rechten Augenhöhle über den Rand der Orbita gegen die Stirngegend hin verbreitete. Allmählich lief derselbe in eine schmerzhafte Spannung des Augapfels aus. In dieser Remission konnte das Auge nicht mehr so frei und willkürlich bewegt werden. Es war nach dem inneren Winkel hin verzogen und gerieth bei angestrengtem Versuche, es zu bewegen, in eine zitternde und schwankende Bewegung. Die Gegenstände erschienen jetzt doppelt. Bei dem Sehen nur mit dem erkrankten

1) Stilling, l. c.
2) Cit. nach de Schweinitz, l. c.
3) Mannhardt, l. c.
4) Staub, Zeitschr. f. Ophthalmol. Bd. IV. S. 360. — Adelheim (Sitzungsbericht d. phys.-med. Gesellsch. zu Moskau. 1888) sah ebenfalls Ptosis bei diesem Leiden.

Auge waren die Objecte kleiner. Am Nachmittag war das Auge beweglich und die Diplopie geschwunden. Chinin beseitigte das Leiden[1]).

Ein anderer Kranker wies denselben Zustand ohne Doppeltsehen auf.

2. Aphidina.

Manche Blattläuse besitzen einen entzündungserregenden Saft. Pferde, die mit Blattläusen versehenes Wicke- und Kleefutter frassen, bekamen Entzündung und Nekrotisirung verschiedener Hautstellen und hartnäckige Augenentzündungen.

In diese Reihe ist auch der Atriplicismus einzuordnen.

Atriplicismus.

Die jungen Schösslinge von Atriplex angustissima und Atriplex serrata werden von den ärmsten Chinesen beinahe roh gegessen. Danach kann eine sehr merkwürdige Krankheit entstehen, die sich durch ein an Gesicht, Händen und Vorderarmen localisirtes Oedem und ausserdem durch Bewegungs- und Empfindungsstörungen kundgiebt.

An der ungeheuerlichen Schwellung der genannten Theile können auch die Augenlider theilnehmen und deshalb unbeweglich werden. Das Oedem schwindet in zwei bis drei Tagen. Die Erkrankung entsteht wahrscheinlich durch eine auf der Pflanze schmarotzende Blattlaus.

3. Nematoden.

Liegen auch keine directen experimentellen Beobachtungen über Giftwirkungen der Nematoden vor, so geben doch gelegentliche Selbstbeobachtungen und klinische Thatsachen, vor Allem aber toxikologische Betrachtungen durchaus genügende Anhaltspunkte, um solche anzunehmen. Die Gifte werden von den zu dieser Gruppe gehörenden Lebewesen in ihrem Leibesinnern erzeugt und sind wahrscheinlich nicht mit den Excreten im engeren Sinne identisch. Vielleicht spielen hier und da auch todte Würmer, beziehungsweise deren Zerfallsproducte eine Giftrolle. Es wurden bereits vor längerer Zeit diese und andere Entozoën in die Reihe der Giftthiere gesetzt[2]), und damit indirect ausgesprochen, dass es nicht der Darmreiz überhaupt oder allein ist, den man als Ursache für Sehstörungen bei manchen Wurmbehafteten ansehen dürfe.

Wir theilen nicht die allgemein herrschende Anschauung, dass sichere Beobachtungen über die durch Darmparasiten veranlassten Augenstörungen nicht existiren. Unserer Ueberzeugung nach kommen echte Giftwirkungen solcher Lebewesen häufiger vor, als sie diagnosticirt werden, und wir halten viele der älteren Beobachtungen über „Amblyopia verminosa“ für ätiologisch so einwandsfrei, wie ein toxikologisches Experiment. Neuerdings ist auch von ophthalmoskopischer Seite vereinzelt auf die nosologische Bedeutung der Helminten hingewiesen worden[3]). Es scheint uns

1) Staub, l. c.

2) L. Lewin, Lehrbuch der Toxikologie. 2. Aufl. 1897.

3) Andogsky, Klin. Monatsbl. f. Augenheilk. 1894. Bd. XXXII. S. 263. — Meurer, ibid. S. 352.

aber bisher immer noch zu viel Werth auf angeblich reflectorische Wirkungen gelegt zu werden, die richtiger als Giftwirkungen aufgefasst werden. Dahin gehören z. B. die krampfartigen Contracturen in den innern und äusseren Augenmuskeln, die sich als Accommodationskrampf mit Kopfschmerzen und Empfindlichkeit der Netzhaut gegen Lichteindruck darstellen oder als Strabismus, wenn sich die Mm. recti interni contrahiren. Das Gleiche gilt von den Krämpfen in den Augenlidern mit clonischem (Spasmus nictitans) oder tonischem Charakter (Blepharospasmus) u. A. m.

a) Ascaris.

Wir fassen die Symptome, die bisweilen bei mit **Ascaris lumbricoides** behafteten Menschen auftreten, als resorptive Giftwirkungen auf. Dahin gehören auch die Iritis und Keratitis, ferner die Diplopie, Nyctalopie und die Amblyopie, die selbst bei Erwachsenen festgestellt wurden, mit Gliederschmerzen, Schwere des Kopfes u. A. m. einhergingen, und nach Entfernung der Würmer vollkommen in einer oder mehreren Wochen schwanden.

Neuerdings beobachtete man Fälle, in denen das ophthalmoskopische Bild Trübung der Sehnervenpapille und Umgebung, sowie hochgradige Blutstauung in den Venen, also das Bild einer Stauungspapille mässigen Grades aufwies mit den entsprechenden Sehstörungen, neben Mydriasis und Pupillenstarre[1]).

Eine andere Art der Ascariswirkung lehren die folgenden Zeilen.

Bei der anatomischen Untersuchung von **Ascaris megalocephala Cloq.** befiel den Untersucher plötzlich ein heftiges Niesen, dann folgten Mattigkeit und Anschwellung und Röthung der Thränencarunkeln mit starker Thränensecretion. Waschen mit kaltem Wasser liess die Schwellung schwinden; dafür schwollen aber jetzt die Zeigefinger an beiden Händen und der Daumen einer Hand an, mit heftigem und empfindlichem tief gehendem Schmerz; dann folgte lästige Hitze im Gesicht und Zunahme der Mattigkeit. Die Symptome schwanden, kehrten aber bei der erneuten Arbeit mit dem Objecte wieder. Als sie sich noch ein drittes Mal einstellten, gesellte sich zu ihnen Husten mit blutigem Auswurf.

Nach der anatomischen Beschäftigung mit **Ascaris lumbricoides** entstand bei einem anderen Forscher ein mehrere Stunden andauerndes, lästiges Jucken des Kopfes, Halses und der Hände: am Halse kamen stark entwickelte Quaddeln, kleinere an der Stirn zum Vorschein, das rechte Ohr schwoll stark an, der Gehörgang secernirte eine Stunde lang sehr heftig; in der rechten Kopfhälfte entstand vom Ohr ausgehendes, lästiges Klopfen, und es entwickelte sich ein Katarrh der Augenbindehaut mit starkem Jucken, rechts bis zur Chemosis gesteigert.

b) Oxyuris vermicularis.

Dieser Darmparasit kann allgemeine und Augenstörungen wie Ascaris lumbricoides erzeugen. Mancherlei Symptome sind dadurch entstanden.

1) Meurer, l. c.

z. B. Mydriasis und Krämpfe in den Augenlidern, die ein freiwilliges Oeffnen der Augen unmöglich machten[1]). Es ist nicht angängig, diese als reflectorische oder „hysterische" anzusprechen.

Eine schwerere Einwirkung, nämlich eine Linsentrübung durch diesen Wurm wurde bei einem 14jährigen Knaben angenommen, der an Oxyuren litt. Er erblindete auf dem linken Auge allmählich. Er konnte nur Finger in $^1/_2$ m erkennen. Die Linse war in ihren hinteren Partien leicht getrübt. Einzelne freie, schmal-sectorenförmige Spalten lagen innerhalb dieser Trübungen. Nach Erweiterung der Pupille zeigte sich rechts und links direct hinter der Linse je eine perlmutterglänzende weissliche Trübung.

Man stellte die Diagnose auf beginnende Cataract, veranlasst durch Entozoën. Eine mikroskopische Untersuchung wurde nicht ausgeführt, ein sicherer Beweis für den Zusammenhang deswegen auch nicht erbracht[2]).

c) Ankylostoma duodenale.

Dieser Darmparasit producirt und enthält ein oder mehrere Gifte, die, vom Darmcanal resorbirt, auf die mannigfachsten Körperfunctionen störend einwirken können. Nicht nur entstehen durch sie bisweilen Nierenreizung mit Albuminurie, Störungen in den Geschlechtsfunctionen, Anämie, Fieber, Siechthum u. A. m., sondern auch Vergiftung des Auges, die in 7—8 pCt. der Fälle vorkommt.

Man beobachtete in schweren Fällen: Oedem und Blässe der Papille oder Verschwommensein des temporalen Papillarrandes, Blutungen in die Netzhaut und Verschmälerung der Arterien[3]). Bei sechs Kranken von 81 fand man verschiedengradige Entwickelung von Neuroretinitis mit Blutergüssen auf dem Augengrunde, Verringerung der Sehkraft und eine Minderung der Lichtempfindung[4]).

In leichteren Fällen kommen vor: geringe Ermüdung des Auges, Hemeralopie und zuweilen Nystagmus[5]).

Hochgradige Blässe des Blutes im Arterien- und Venenrohr, geringe Füllung des ersteren, zeitweilige Pulsation bei normal erhaltenem oder sogar herabgesetztem intraocularen Druck und stärkere Schlängelung der Venen und oft eine dem Todtenauge ähnelnde Porzellanfarbe der Papille sind nicht so charakteristisch, wie die Hämorrhagien des Augenhintergrundes, ähnelnd denen der perniciösen Anämie. Dieselben erscheinen streifenförmig und als isolirte Flecken, ebenso wie in breiten, dem Gefässverlauf folgenden Herden mit mehr oder weniger Zeichen fettigen Zerfalls. Die für Retinitis albuminurica eigenthümliche Veränderung an der Macula sieht man, ebenso wie Eiweiss im Urin, nur selten. Das Mikroskop lässt sclerotische Degeneration des Endothels und Verfettung desselben erkennen, ähnlich wie es bei perniciöser Anämie nach Botrio-

1) Andogsky, l. c.

2) Hennicke, Klin. Monatsbl. f. Augenheilk. Bd. XXXIV. 1896. S. 423.

3) Morelli, Lo Sperimentale. 1878. Tom. XLI. p. 27. — Mencke, Zeitschr. f. klin. Med. Bd. VI. S. 161.

4) Nuel et Leplat, Annales d'Oculistique. 1889. T. I. p. 150.

5) Masius et Francotte, ibid.

cephalus-Erkrankung beobachtet wird. Im Uebrigen finden sich neben den durch die Lage der Blutherde bedingten, mehr oder minder starken Sehstörungen, Gesichtsfeldeinengung und Anästhesie der Retina, accommodative und musculöse Asthenopie mit Doppeltsehen und Schwindelerscheinungen[1]).

4. Cestoden.

Es nöthigen auch bei dieser Thiergruppe die klinischen Erscheinungen dringend zur Annahme von ihnen zu kommenden Giftwirkungen[2]).

a) Botriocephalus latus.

Dieser Darmparasit kann nicht nur Erkrankungen des Blutes (progressive Anämie), Störungen des Allgemeinbefindens und der Verdauungsorgane, sondern auch Functionsstörungen am Auge erzeugen, nämlich Verringerung der Sehkraft, Erblassen des Augenhintergrundes, verschwommene Grenzen der Papillen und Retinitis haemorrhagica[3]).

b) Taenia.

Bei einem mit Taenia solium behafteten Manne beobachtete man unter Anderem Myosis mit Verlust der Pupillenreaction neben Symptomen, die an Tabes dorsalis erinnerten. Die Symptome schwanden nach Abtreibung des Wurmes.

Das, was der Eine von uns als ein Postulat wissenschaftlicher Erkenntniss aufstellte, den Nachweis der Giftigkeit der Bandwürmer, ist jetzt schon theilweise erfüllt. Aus Taenia cucumerina und T. coenurus wurde ein Extract dargestellt, das die rothen Blutkörperchen zerstörte, und, in die Leber gebracht, „fettige Degeneration“ veranlasste. Zerriebene Bandwurmglieder, die Meerschweinchen, Hunden und Kaninchen intraperitoneal oder subcutan beigebracht wurden, erzeugten Lähmungssymptome der Gliedmaassen und Sinken der Körperwärme.

VIII. Reptilia.

Schlangen.

Die beiden, zwischen Oberkiefer und Quadratbein liegenden, durch Contraction der Schläfenmuskeln entleerbaren Giftdrüsen liefern Eiweissstoffe, auf die sämmtliche Vergiftungssymptome durch Schlangenbiss zurückzuführen sind.

---

1) Nieden, Niederrhein. Gesellsch. f. Natur- u. Heilk. 1903. 18. Mai. — Deutsche med. Wochenschr. 1903. No. 45. — Vergl. auch das Kapitel Filix mas im zweiten Bande.

2) Vergl. auch das Kapitel „Filix mas“.

3) Reyher, Deutsch. Arch. f. klin. Medicin. 1886. Bd. XXXIX. S. 31. — Blumenau, Wratsch 1893. No. 45. — Nathanson, ibid. 1894. No. 3. — Andogsky, Klin. Monatsbl. f. Augenheilk, 1894. S. 264.

Der Eiweisscharakter des Giftes lässt schon a priori darauf schliessen, dass ihm nicht nur eine örtliche, verändernde Wirkung u. A. auf Schleimhäute zukommen müsse, sondern dass unter entsprechenden Verhältnissen auch dadurch bedingte Sehstörungen als resorptive Wirkungen möglich seien.

Dem ist in der That so.

Bringt man Thieren Schlangengift in das Auge, so entstehen Schmerzen, starkes Thränen, Entzündung und Schwellung der Bindehaut. Bei Menschen, denen das Gift durch Zufall in das Auge gelangt, zeigen sich die gleichen Symptome. Besonders dann ist die örtliche Wirkung in ihrem ganzen Umfange zu Tage getreten, wenn Schlangen einen giftigen Stoff direct Menschen in das Auge spieen. Schon in alter Zeit wurde die Möglichkeit einer solchen Augenvergiftung betont und später bis in unsere Zeit hinein bezweifelt. Mit Unrecht! Die entsprechenden Thatsachen sind jetzt sichergestellt, wenn es auch unentschieden ist, was die betreffenden Schlangen mit einer unglaublichen Sicherheit in das Auge spritzen. Man hätte daran denken können, dass es sich hier um Schlangen handelt, die, wie Callophis-Arten, ihre Giftdrüsen im Leibe haben und dadurch eine besonders grosse Expulsionskraft besitzen. Dies wird aber durch eine neuere Angabe unwahrscheinlich gemacht, nach der das von einer südwestafrikanischen Speischlange ausgeworfene Gift auf dem Handrücken sofort Blasen ziehe, was die bekannten Schlangengifte nicht thun. Schon vor ca. 200 Jahren wurde in einer Reisebeschreibung von Guinea angegeben, dass ein Mann durch ein so in das Auge gespieenes Gift blind geworden sei. Die Schlangen, die bisher nicht bestimmt wurden, scheinen vorzugsweise in Nordwest-Afrika am Cap Verde und in Sedhiou, aber auch in Ost-Afrika und in Mexico[1]) vorzukommen.

Nur einmal ist diese Beobachtung an einer Naja Haje von einem Officier gemacht worden, der durch das von dieser Schlange angeblich fortgespritzte Gift eine äusserst schmerzhafte Augenentzündung bekam.

Vier Fälle werden aus der Neuzeit von einer anderen Schlange berichtet. In allen handelt es sich um eine schwarze, etwa 2 m lange Schlange, die von den Eingeborenen als „serpent cracheur" gefürchtet ist. In dem Augenblicke, wo die ausgeworfene Flüssigkeit die Conjunctiva berührt, entsteht heftiges Brennen. Es bildet sich meistens eine intensive Conjunctivitis mit Chemosis und ödematöser Schwellung der Lider aus. Die Schmerzen sind stark. Auch die Cornea kann leiden. Zweimal wurden Trübungen erzeugt, die das Sehen störten. In dem schlimmsten dieser Fälle schwanden die entzündlichen Symptome nach Anwendung von Blutegeln, erweichenden Compressen, Atropin-Einträufelungen, Vesicatoren und innerlichem Calomelgebrauch; dagegen blieb trotz alledem durch den ulcerativen Vorgang ein grauer Fleck an der Cornea, der an dem betreffenden Auge eine fast vollständige Blindheit bedingte.

Handelte es sich bei den bisher besprochenen Veränderungen nur um örtliche Augenerkrankungen durch eiweissartige, dem Schlangenkörper entstammende Gifte, so wird nunmehr der Einfluss des im Körper circulirenden Giftes auf die Augenfunctionen zu betrachten sein.

---

1) Carron du Villards, l. c. Tom. XXXIII. p. 254.

Bei allen durch Schlangengift vergifteten Säugethieren entsteht eine Mydriasis und Reactionslosigkeit der Pupille. Nach den Beobachtungen des Einen von uns scheinen diese Veränderungen in einem directen Zusammenhange mit den durch das Gift erzeugten Athemstörungen zu stehen.

Von Muskellähmungssymptomen wurden bisher gewöhnlich Accommodationslähmung und eine solche des M. levator palpebrae superioris beobachtet. Die letztere scheint eine specielle Wirkung des Giftes ostasiatischer Schlangen zu sein.

Ein 40jähriger Mann wurde von einer „Tentulia Karis", einer Brillenschlange, um 3 Uhr Morgens in den Oberarm gebissen. Es folgten Erbrechen und Bewegungslosigkeit. Um 10 Uhr Morgens beobachtete man Armschwellung. Die Augenlider waren dem Willen nicht mehr unterworfen. Schnell kam Ptosis, so dass nur der untere Theil der Pupille sichtbar war. Das Sehvermögen war intact[1]).

Ganz ausnahmsweise sind die genannten und noch anderweitige Lähmungssymptome bei einem Menschen nach einem Vipernbiss beobachtet worden. Es entstand erschwertes Sprechen, langsamer, hüpfender Puls und eine schwere Sehstörung. Die Pupille reagirte träge auf Licht und Accommodation. Beiderseits fand sich Ptosis und starke Blicklähmung, besonders nach oben. Ferner bestand Paralyse der Convergenz und Accommodation. Die Papille war geröthet mit leicht verwaschenen Rändern. Es besserten sich zuerst Convergenz, Accommodation und Irisbewegung, später auch die anderen Muskeln. In vier Tagen erfolgte vollständige Wiederherstellung[2]).

Krampfhafte Bewegungen der Augäpfel in Gestalt von Hin- und Herrollen wurden bei einem von einer Kreuzotter gebissenen Manne drei Tage nach der Vergiftung im Sopor gesehen. Die Pupillen waren sehr weit.

Wenn die Allgemeinschädigung durch Schlangengift einen gewissen Grad erreicht hat, kann Icterus und damit Gelbsehen eintreten. Sowohl tropische Schlangen als auch schon die Kreuzotter haben, wie ältere und neuere Beobachtungen beweisen, diese Symptome hervortreten lassen.

Dagegen findet sich nur ein Bericht über örtliche Veränderungen am Auge nach einer Allgemeinvergiftung. Ein Pferdehirt schlief auf der Erde und wurde von einer grossen Kreuzotter an der linken Seite des Gesichtes gebissen. Bald schwoll dasselbe so, dass er nicht die Augen öffnen konnte. Fünfzehn Stunden nach dem Bisse bestanden: Sopor, mühsame Respiration, Schwellung von Gesicht, Hals, Brust, Zunge und schmerzhaft beängstigendes Gefühl in der Brust. Die Augenlider, zwischen welchen ein eiterartiger Schleim hervorquoll, waren geschlossen und bildeten unförmlich hervorstehende, röthlich blau gefärbte Wülste.

Eine kritische Betrachtung dieses Falles lässt es zweifelhaft erscheinen, ob es sich hier um eine örtliche Wirkung handelt, die durch etwas noch am Gesicht haftendes und in das Auge gewischtes Gift veranlasst wurde. Für das letztere möchten wir uns entscheiden.

---

1) Richards, The Lancet. 1878. Vol. I. p. 530.

2) Orlandini, Atti d. Reale Accadem. dei Fisiocritici di Siena 1900.

Bedeutungsvoller als die vorgenannten Störungen können diejenigen des Sehvermögens werden, die sich als Blindheit darstellen. Im Alterthum rechnete man die Amaurosis zu den Symptomen einer Schlangenbissvergiftung. Wir wissen jetzt, dass sie weder ein constantes noch ein häufiges Symptom dieser Vergiftung ist. Jede Art von Giftschlangen kann sie erzeugen. Diese Amaurose tritt nie ohne schwerere Begleitsymptome auf, ist aber nicht von den Athmungs- und Herzstörungen abhängig, die eine Folge der Vergiftung durch Schlangengift darstellen. Dies lässt sich, wenn schon nicht durch anderes, dadurch begründen, dass die genannten Störungen verschwunden sein können, während die Amaurose bestehen bleibt.

Eine Frau wurde von einer Brillenschlange in das Bein gebissen. Zehn Stunden nach der Vergiftung hatte sie das Seh- und Gefühlsvermögen verloren, konnte nicht schlucken, war apathisch u. a. m. Nach Eingeben mehrerer Tanjora-Pillen — die wesentlich aus arseniger Säure und einer winzigen Menge von metallischem Quecksilber bestehen — trat Besserung ein, und nach 18 Stunden konnte sie wieder sehen und fühlen.

Ein 40jähriger Mann wurde von einer Brillenschlange in den fleischigen Theil zwischen Daumen und Zeigefinger gebissen. Ausser schweren örtlichen Veränderungen, Schmerzen, Schwellung u. s. w. erschienen entferntere, wie Erbrechen, Athemstörungen, unarticulirtes Sprechen und Verlust des Sehvermögens. Die Augen konnten gut geöffnet werden.

Die Tandjora-Medicin stellte sein Sehvermögen nach etwa sechs Stunden und auch alles Andere wieder her. Die Hand wurde brandig.

Während in den vorstehenden Fällen Wiederherstellung nach dem Bisse der Naja tripudians erfolgte, wurden nach den Bissen einer ostindischen Bungarus die Sehstörungen Begleiter anderer, in den Tod führender Symptome.

Ein 40jähriger Soldat wurde von einer Bungarus an der rechten kleinen Zehe gebissen. Bald wurde er somnolent. Er wurde bei Tagesanbruch steif, mit Sprachstörungen und Todesgedanken aufgefunden. Er hatte sein Sehvermögen ganz verloren und starb gegen sieben Uhr Morgens.

Ein indischer Soldat wurde von derselben Schlange am linken Handgelenk gebissen, etwa eine Minute später als der eben erwähnte. Auch er wurde betäubt. Bei Tagesanbruch klagte er über Gesichtsverdunkelung. Um zehn Uhr Morgens traten Bewegungsstörungen ein, das Sehvermögen war ganz geschwunden und gegen Mittag starb er.

Dass unsere Kreuzotter, **Vipera Berus**, und, wie wir hinzufügen, auch die Sandviper, **Vipera ammodytes**, durch ihr Gift analoge Verlaufsarten der Symptome auch seitens des Auges bedingen können wie die tropischen Schlangen, geht aus mannigfachen Berichten hervor.

So wurde ein 14jähriger Knabe von einer Viper in die letzte Phalange des Zeigefingers gebissen. Die örtlichen Schmerzen und die sich ausbreitende Schwellung waren stark; bald kamen Unruhe, dann Somnolenz

und Prostration hinzu, und nach einigen Stunden erschien neben Athemstörungen, Erbrechen und Convulsionen Verlust des Sehvermögens. Kalte Begiessungen und Eintauchen in kaltes Wasser veranlassten Besserung von Puls und Schmerzen, und das Sehvermögen kehrte theilweise zurück, war aber immer noch gestört. Nach weiteren zwei Stunden schwand auch dieser Rest der Störung.

Ebenso günstig verlief das Leiden bei einem 55jährigen Manne, der in den linken Malleolus externus gebissen worden war. Es wurden ihm 100 ccm einer einprocentigen Lösung von Kalium permanganicum in die gebissene Partie injicirt. Sieben Stunden später erschienen die ersten Giftwirkungen: blutig gefärbter Auswurf, Hämaturie, Unruhe und Schmerzen im Unterleib. Die Conjunctiva war stark injicirt, ebenso die Mund- und Rachenschleimhaut; das Zahnfleisch blutete leicht. Athmungsstörungen traten auf, und nach $1^1/_2$ Stunden auch Schwindel, Hallucinationen, Schwäche und Verlust der Sehkraft. Angeblich sollen die noch mehrfach fortgesetzten Einspritzungen von Permanganat Ursache der Genesung geworden sein.

Tödtlich endete eine solche Vergiftung bei einer kräftigen 55jährigen Frau, die von einer Kreuzotter in die grosse Zehe gebissen worden war. Es traten die bei schwerer Schlangengiftwirkung üblichen Symptome, wie z. B. Athemstörungen, Unregelmässigkeit des Pulses, kalte Schweisse, Erbrechen auf. Unter diesen befanden sich auch Sehstörungen neben leichten Störungen des Intellectes.

Bisher wurde nur nachgewiesen, dass das Schlangengift resorptiv eine Amaurose erzeugte, die entweder in Genesung, oder mit anderen Symptomen in den Tod überging. Es liegen aber auch Beobachtungen vor, die zweifellos darthun, dass eine functionelle Cumulation durch Schlangengift zu Stande kommen kann, derart, dass das Auftreten der Sehstörung erst längere Zeit nach dem Bisse erfolgt, oder die bald nach der Vergiftung erscheinende sich im Laufe der Zeit weiter bis zur vollständigen Amaurose ausbildet.

Ein Mädchen wurde von einer Kreuzotter in den Fuss gebissen. Sie wurde gerettet. Allein bis ins 40. Jahr zeigten sich immer bald rothe, bald blaue oder gelbe Flecken, mit Schmerzen am Beine. Als das Bein gesundete trat Erblindung für zwei Jahre ein, worauf die Erblindung durch Körperschmerzen abgelöst wurde.

Noch anders gestaltete sich die functionelle Cumulation bei einem Neger nach einem Schlangenbisse. Bei ihm dauerten die cerebralen Symptome, wie Kopfschmerzen etc. einen Monat an, schwanden unter Zurücklassung einer Verdunkelung des Sehvermögens, die allmählich wuchs, dann ein Jahr stationär blieb, um schliesslich in Erblindung überzugehen. Es bestand Nystagmus, der eine ophthalmoskopische Prüfung sehr erschwerte. Man stellte eine Hyperämie der Venen und Capillaren der Retina und der Papille fest. Später fand man einen runden, schwarzen Fleck oben und aussen von der Papille, der einen hämorrhagischen Ursprung zu haben schien[1]).

Es wäre nicht verwunderlich, wenn Retinalblutungen durch das Schlangengift veranlasst würden, da auch an anderen Körperstellen Gefässzerreissungen, sogar nicht nur capilläre, vorkommen, ja

1) de Magalhaes, Recueil d'Ophthalm. 1875. p. 10.

man könnte sich sogar über die relative Seltenheit dieses Symptoms wundern. Blutungen aus Mund, Ohren und Augen sind mehrfach nach dem Bisse von **Crotalus horridus** nachgewiesen worden. Viel mehr Aufklärung wäre über diesen Punkt zu erwarten, wenn in jedem Falle von Vergiftung durch Schlangenbiss der Augenspiegel angewandt würde.

E. Epizoen und Entozoen des Auges.

		Seite
	Einleitung	841
I.	Diptera	842
	Dermatobia	842
	Hypoderma	843
	Tachinaria	843
	Sarcophaga	843
	Lucilia	846
	Musca	846
	Pulex	847
II.	Rhynchota	847
	Phthirius	847
	Pediculus	849
	Cimex	850
III.	Acarina	850
	Acarus	850
	Leptus	851
	Ixodes	851
	Sarcoptes	851
	Demodex	851
IV.	Nematoden	852
	Trichina	852
	Filaria	853
V.	Cestoden	855
	Cysticercus	855
	Echinococcus	855
VI.	Trematoden	855
	Distomum	855
VII.	Crustacea	855
	Caligus	855
VIII.	Vermes	856
	Hirudo	856

Einleitung.

Eine reiche Zahl von Lebewesen gelangt in und an den menschlichen Körper, haftet hier an bestimmten Prädilectionsorten, oder wandert und erzeugt dadurch örtliche oder auch allgemeine Störungen. Manche der letzteren ähneln so sehr Giftwirkungen, dass man sich aus toxikologischen Gründen nicht entschliessen kann, sie nur als Folge einer mechanischen Verletzung seitens der betreffenden Epi- oder Entozoen anzusehen. Eine sichere Erkenntniss der Art des Zustandekommens solcher Erkrankungen ist jedoch bisher ebenso wenig zu erzielen gewesen, wie eine Aufklärung darüber, ob nur die Stoff-

wechselproducte jener Schädlinge, oder die Zerfallsstoffe der etwa abgestorbenen Individuen oder bestimmte Arten von Giftstoffen die krankhaften Störungen veranlassen. Dieses ganze pathologische Gebiet ist bisher fast gar nicht, und jedenfalls so wenig experimentell bearbeitet worden, dass man nicht über Vermuthungen hinausgekommen ist. Wir erhoffen von dieser Darstellung der Materie befruchtende Antriebe für die Forschung, besonders soweit das Auge in Frage kommt, wo Eindringlinge und Nistlinge gar nicht so selten beobachtet werden.

I. Diptera.

Unter den Zweiflüglern giebt es nicht wenige, die vorzugsweise in den Tropen, aber gelegentlich auch bei uns als Augenverletzer figuriren, nicht nur, weil sie, wie die Stechmücken, thatsächlich Gift oder fremde, Krankheit erzeugende Keime, die sich an dem Stachel finden, in die Wunde bringen können, oder wie manche Tabanus-Arten (Bremsen) empfindlich stechen und die Stichstelle so vergiften, dass schmerzhaft juckende Verdickungen und Knoten monatelang bestehen bleiben, sondern auch weil ihre Larven hier und da in menschlichen Geweben und auch im Auge angetroffen werden.

Dermatobia.

Bei Menschen wurden Larven von **Dermatobia noxialis** im Conjunctivalsaeke gefunden. Die Dermatobien leben im tropischen Amerika wie bei uns die Hypoderma-Arten als stachel- und hakenbewehrte Larven in der Haut der Säugethiere und gelegentlich auch in der des Menschen. Man fand sie in dem geschwollenen, gerötheten und schmerzhaften oberen Lide eines Säuglings[1]) sowie von älteren Menschen. So schien z. B. ein zehnjähriger Indianer bei oberflächlichem Anblick an Epiphora des rechten Auges zu leiden. Es bestanden Conjunctivitis und Entzündung des Thränensaekes und der Lider, ausserdem eine Erhöhung des oeularen Druckes in dem erkrankten, prominenten und äusserlich verschobenen Augapfel. Eine kleine Oeffnung wurde in der Carunkel sichtbar und in dieser ein kleiner opaleseirender steeknadelkopfgrosser, sich zeitweise bewegender Körper. Naeh Oeffnung der Stelle wurde eine Dermatobia noxialis extrahirt[2]).

Die folgende Abbildung zeigt die Larve des Thieres mit den eigenthümlich arrangirten Widerhäkchen, die die Extraction erschwerten.

Fig. 80.

1) Gradenigo, Revue génér. d'Ophthalm. T. XIII. No. 5.
2) Keyt, Brit. med. Journ. 10. Febr. 1900. p. 316.

Hypoderma.

Hypoderma hominis und **Hypoderma bovis** setzen sich gelegentlich an die Lider und in die Augenbrauengegend. Wenn sich das Ei, welches in die Lidhaut gelegt worden ist, zur Larve entwickelt, so entstehen furunkulöse Abscesse oder eine phlegmonöse Entzündung.

Eine Dipterenlarve der Gattung Hypoderma, möglicherweise von **H. bovis**, ist neuerdings in der Vorderkammer eines neun Jahre alten Mädchens beobachtet worden, das plötzlich linkerseits am Oberlide nahe dem inneren Augenwinkel gestochen worden war. Es wurde angenommen, dass das am Lid abgelegte Ei zu einer Larve ausgewachsen, und diese vom Lid entweder nach dessen Durchbohrung, oder durch die Lidspalte in den Bindehautsack und von da nach Durchbohrung der Cornea, oder sonstwie in die Vorderkammer gelangt sei.

Die Conjunctiva war geröthet, die Cornea klar, das Kammerwasser leicht getrübt. Es bestand leichte Ciliarinjection. An der hinteren Cornealfläche sah man ein bandförmiges bewegungsloses Gebilde mit sieben Querstreifen. Die Pupille war eng, wenig auf Licht reagirend. Die Sehschärfe betrug Fingerzählen auf 1 m. Nach circa drei Wochen fand sich in der vorderen Kammer ein Hypopyon, das punctirt wurde. Später nahm man die Extraction des 12 mm langen Schmarotzers vor. Leider erfolgte der Tod des Mädchens in der Chloroformnarkose. Es bestand Iritis, Zerstörung der Membrana Descemetii, Aufquellung und entzündliche Infiltration der Membrana propria der Hornhaut[1]).

In Centralamerika kommt in der Haut des Rindviehs eine als „beef worm" bezeichnete Made vor, die vielleicht eine Hypoderma-Larve ist. Man fand sie auch in dem Winkel des linken Auges eines Menschen. Dort war eine kleine, von erhöhtem Rande umgebene Oeffnung, aus der zuweilen ein Gegenstand wie ein weisslicher Kopf zum Vorschein kam, der sich bei Berührung wieder zurückzog.

Eine Tabaklösung wurde mit Erfolg eingespritzt, und die Made mit einer Pincette extrahirt[2]).

Tachinaria.

Im Conjunctivalsack wurden Tachinarien-Larven gefunden, die Conjunctivitis erzeugten.

Ein Arbeiter, der von einem Insekt gestochen worden war, zeigte nach neun Stunden Schwellungskatarrh und im Conjunctivalsack kleine weisse Insectenlarven, die zum Genus Tachinaria gehörten. Nach Cocaineinträufelung liessen sie sich entfernen[3]).

Sarcophaga.

Larven von Fleischfliegen sind häufig in Körperhöhlen, einschliesslich des Conjunctivalsackes, beobachtet worden. Besonders gilt

1) Krautner, Zeitschr. f. Augenheilk. Bd. IV. 1900. p. 269.
2) Gann, Wochenschr. f. d. Therap. d. Auges. 1903. No. 21. S. 168.
3) Baquis, Annali di Ottalmolog. T. XXIV. 1895. p. 7.

dies von **S. carnaria**. Schlimmer wirkt noch **S. magnifica**, die an den befallenen Stellen Zerstörungen anrichtet.

So legte bei einem Betrunkenen, der auf offenem Felde eingeschlafen war, die **Sarcophaga carnaria** ihre Eier unter anderen Stellen auch zwischen die Lider. Aus den stark aufgetriebenen und einander genäherten Augenlidern krochen 15—20 Larven dieser Fleischfliege hervor. Am zweiten Tage seiner Einlieferung in das Krankenhaus versuchte man auch aus Kopfgeschwülsten, die durch die Larven erzeugt waren, diese, so gut es ging, zu extrahiren. Die trübe Hornhaut, sowie auch die Sclera waren an beiden Augen durchlöchert. Als man die Larven aus der Cornea entfernen wollte, entschlüpfte die Linse.

Der Kranke starb nach einigen Wochen dement. Die Larven waren nicht in die Schädelhöhle durch die Basis der Augenlöcher hineingelangt, da die Dura zwar entzündet, aber nicht perforirt war.

Nicht so schlimm waren die Veränderungen in anderen Fällen, in denen diese oder die Sarcophaga magnifica betheiligt waren. So zog man z. B. einem Mädchen, das einige Wochen lang an Entzündung des rechten Auges gelitten hatte, aus einem Fistelgange mit einer Pincette die Larve einer Fleischfliege heraus, worauf alle Symptome schwanden. Auch hier hatte die Entzündung am inneren Augenwinkel begonnen und war von übelriechendem, eitrigen Ausfluss und Jucken begleitet gewesen[1]).

Sacrophaga magnifica Schineri. Besonders in Gegenden, wo Viehzucht stark entwickelt ist, treten oft schwere Erkrankungen auf, die durch Larven der Wohlfahrt'schen Fliege (Wohlfahrtia magnifica Schineri) verursacht werden. Die Fliege legt ihre vollständig entwickelten Larven gelegentlich beim Menschen auf bereits vorhandene Wunden oder auch auf die unverletzte Oberfläche, hauptsächlich in die ihr zugängliche Nasen-, Ohren- und Mundhöhle (Zahnfleisch) und selten auch in das Auge. Hier bahnen sich mittelst der am Kopfe befindlichen Häkchen sowie der den Körper bedeckenden Zapfen die Larven ihren Weg in das Gewebe und erzeugen Jucken oder Schmerzen, Entzündungen und Zerstörungen.

Am Auge sind sie in allen Theilen, in der Bindehaut, Hornhaut, Sclera und tief in der Orbita gefunden worden und haben oft eine vollständige Vernichtung herbeigeführt.

Entwickelte Larven sind bis 2 cm lang und $3^1/_2$ mm breit. Sie zeigen an ihrem Körper, der aus 13 reihenweise angeordneten Ringen sich zusammensetzt, quer verlaufende schwarze Streifen, welche mit hellweisslichen abwechseln. Der Kopfring ist mit zwei grossen schwarzen Häkchen versehen, der ganze Körper mit schwärzlichen, dreieckigen, mit den Spitzen nach hinten gerichteten Zäpfchen bedeckt. Für das zweite Entwicklungsstadium der Larve ist charakteristisch, dass die Zapfen an den Ringen des Körpers ein Muster bilden. Am zweiten Ringe befinden sich zu beiden Seiten die vorderen Luftwarzen-, am letzten Ring die hinteren Luftwarzenplättchen. Man unterscheidet drei Entwickelungsstadien.

Im ersten Stadium finden sich drei Häkchen am Kopfring, und am Körper sind die Zapfen spärlich, nur an den vorderen Rändern der

1) Tettamanzi, Annales d'Oculist. T. XXXV. 1856. p. 265.

Ringe. Im zweiten Stadium sind die Zapfen zahlreicher und schwarz; die hinteren Luftwarzenplättchen haben drei Luftwarzenspalten, und der Kopfring hat nur zwei Häkchen. Im dritten Stadium sind die Zapfen noch zahlreicher, doch nicht mehr so streng regelmässig angeordnet und nicht mehr schwarz, sondern gelblich braun[1]).

Die Wohlfahrt'sche Fliege fliegt niemals in die Häuser, sondern lebt ausschliesslich im Freien, auf den Feldern und Wäldern, so dass diejenigen, die draussen schlafen, namentlich in den heissesten Stunden des Tages, durch sie besonders gefährdet sind. Des Weiteren liegt eine besondere Gefahr durch diese Fliege darin, dass die an den Menschen gelegten Larven sofort nach allen Seiten hin kriechen und sich auf Kosten ihres Wirthes zu ernähren beginnen.

Vor beinahe 150 Jahren wurde die erste Mittheilung über eine Myiasis gemacht. Ein 67 jähriger Mann klagte über heftige Kopfschmerzen. Das rechte Auge, der rechte Kopftheil und der Rachen waren geschwollen. In den folgenden Tagen floss aus den Nasenlöchern des Kranken unaufhörlich Blut, bis schliesslich am vierten Tage 18 grosse Larven abgingen, und damit das Leiden zum Stillstande kam[2]).

Es ist möglich, dass die Larven aus dem mittleren Nasengang in die Highmor'sche Höhle, beziehungsweise aus dem unteren Nasengang durch die Choanen in die Schleimhaut des Schlundes gelangen, welche die untere Oberfläche des keilförmigen Knochens und den Basilartheil des Hinterhauptbeines bedeckt, dann auf den Basilartheil der Fossa temporalis und von hier durch die unteren Augenspalten in die Orbita gelangen[3]).

Noch in anderen berichteten Fällen von Augenstörungen handelte es sich um diese Sarcophaga magnifica. So wurde z. B. mitgetheilt, dass zwei Knaben im Alter von vier beziehungsweise zwölf Jahren, die im Freien geschlafen hatten, beim Erwachen Schmerzen im inneren Augenwinkel verspürten, die sich sehr steigerten, und dass das Sehvermögen verloren ging. Im inneren Augenwinkel fanden sich Larven, welche die Augenbindehaut zerstört hatten und in der Orbita so tief sassen, dass das hintere Ende der Larven zwischen Orbita und Augapfel steckte. Nach dem Entfernen von 12—15 Larven zeigte sich, dass die inneren Augenmuskeln vollständig frei gelegt waren[4]).

Neuerdings wurde eine weitere derartige Beobachtung mitgetheilt. Sie betraf einen dreijährigen Bauernsohn, der am zweiten oder dritten Tage der Erkrankung an einer acuten rechtsseitigen Conjunctivitis graue, winzige Punkte zwischen dem inneren Winkel des rechten Auges und dem Thränenwärzchen erkennen liess. Die mit der Pincette extrahirten Punkte erwiesen sich als in das Augengewebe eingedrungene, graue.

---

1) Portschinski, Horae societ. entomol. Rossic. 1875. Bd. IX. S. 123. — Lotin, Centralbl. f. pr. Augenheilkunde. 1903, Nov. S. 328. Dec. 357.

2) Wohlfahrt, Nova acta phys. med. Acad. Leopold. Carol. Tom. IV. 1777. p. 277.

3) Joseph, Monatshefte f. pract. Dermatol. Bd. VI. u. D. Medicinal-Zeitung. 1885. S. 37, 1105 u. ff.

4) Grube u. Schnee, Arch. f. Naturgeschichte. 1853. Bd. I. S. 282.

spindelförmige Würmchen, von denen zehn extrahirt wurden. Sie waren 0,5 cm lang und 1 mm breit. Es scheint Genesung eingetreten zu sein[1]).

Lucilia.

Eine Frau wies einen kleinen Tumor am inneren Winkel des rechten Auges in der Höhe des Thränensackes auf, der rechtsseitige Schmerzen des Kopfes verursachte. Die Schmerzen wuchsen zu unerträglicher Stärke an. Der untere Thränenkanal schwoll an und wurde congestionnirt. Ein Einstich an dieser Stelle liess eine Larve der **Lucilia hominivorax** (Lucilia macellaria), eine Spaltung des Kanals noch zwölf Larven erscheinen. Man nahm an, dass die Lucilia ihre Eier in die Nase gelegt, und die Larven von der Nase aus in den Thränensaek gelangt seien[2]).

Die Lucilia macellaria legt ihre Eier in den Gehörgang oder in die Nasenlöcher von Menschen, die im Freien schlafen. Die mit starken Krallen bewehrten Larven (screw-worm) perforiren Schleimhäute und selbst Knorpel.

In den Küstenstrichen von Mexico südwärts bis Chile kommt ein sehr verbreitetes Augenübel vor, das durch eine kleine Fliege bedingt ist. Das Auge wird roth, schmerzhaft, secernirt eine schleimig-eitrige Masse, die Lider schwellen und die Conjunctiva trübt und verdickt sich. Nach einiger Zeit stossen sich vom Auge Stücke ab. Das Allgemeinbefinden leidet sehr, besonders durch Abmagerung. Die Dauer der Krankheit beträgt 6—8 Wochen. Waschungen des Auges mit Salzwasser erwiesen sich hülfreich[3]).

Musca vomitoria.

Die Geschmeissfliege legt gar nicht selten ihre Eier zwischen die Augenlider augenkranker oder sonst kranker Kinder und Erwachsener, und verschlimmert dadurch catarrhalische Zustände.

Die Fliegen können auch Träger von Keimen oder Zersetzungsstoffen sein und durch ihren Stich oder ihr Hineingelangen in das Auge schwere oder unheilbare Augenerkrankungen erzeugen. So wies z. B. ein zwanzigjähriger Mann eine acute Schwellung des rechten Augenlides und der rechten Conjunctiva auf, zwei Tage nachdem eine Fliege in sein Auge gelangt war. Die Entzündung nahm bald einen diphtheritischen Charakter an und führte zur vollständigen Zerstörung der Cornea und sehr ernsten Allgemeinsymptomen[4]).

Wie weit die Veränderungen nach einem Fliegenstich gehen können, lehrt die folgende Beobachtung, bei der man wohl die Wirkung irgend welcher zersetzter Eiweissstoffe voraussetzen kann.

Ein 13jähriges Bauernmädchen wurde von einer Fliege ins linke Unterlid gestochen. Nach zwei Tagen entstand angeblich Röthung

1) Lotin, l. c.
2) Crossouard, Arch. de Médec. navale. 1894. Tom. LXI. p. 225.
3) Eisen, Centralbl. f. Augenheilkunde. 1894. Bd. XVIII. S. 447.
4) Berry, The British med. Journ. 1892. Vol. II. 19 Nov. p. 1114.

des Auges, am vierten Tage Sehstörungen. Eine sonstige Verletzung wurde bestritten, obschon sie nach dem Befunde vorhanden war. Es zeigten sich heftige Reizerscheinungen; die vordere Kammer war aufgehoben; ein dünnes Exsudat lag auf der Kapsel, die Linse war getrübt, besonders in der Peripherie. Aus dem Innern sah man einen gelbgrauen Reflex. Nach acht Tagen wurde die Zustimmung zur Enucleation gegeben.

Ausser den schon erwähnten Veränderungen fand sich narbiges fibrilläres Bindegewebe in der Iris und gleichmässige Rundzelleninfiltration, hinter der Iris gequollene Linsenmassen. In der Kapsel, entsprechend einer Stelle, wo das Irispigment fehlte, erschien ein grosser Defect. Der Ciliarkörper war narbig verändert, kleinzellig infiltrirt, und vor der Ora serrata von der Sclera abgelöst. Dahinter fand sich fibrinreiche, von Rundzellen durchsetzte Flüssigkeit, die auch eine Strecke weit zwischen die Lamellen der Suprachorioidea eindrang. Hinter der Linse waren Schwarten, welche vom Ciliarkörper ausgingen. Die Chorioidea war besonders im hinteren Theile reichlich von Rundzellen infiltrirt. Das Pigmentepithel zeigte sich nur theilweise erhalten. Es waren Bindegewebsstränge an Stelle der Capillarschicht. Das ganze Innere des Auges war von compactem Narbengewebe erfüllt. Von der Netzhaut war nur wenig vorhanden; dem Opticus gegenüber erschien sie dicht von Schwarten durchwachsen und von ihm vollständig abgerissen, vermuthlich durch die Schwartenbildung. In der Mitte der Narbenmasse war ein Abscess, welcher nach allen Richtungen von Fadenpilzen durchzogen war. Sonst fanden sie sich nirgends.

Culturen gingen nicht an. Es ist unklar, welche Rolle sie bei dem Leiden gespielt haben[1]).

Pulex penetrans.

Der Sandfloh kann sich auch in die Lidhaut bohren, dort Eier ablegen und dadurch später zu einer abscedirenden Geschwulst Anlass geben, die in der Mitte einen schwarzen Fleck, den Sitz der Larve, zeigt.

II. Rhynchota.

Phthirius inguinalis.

Die Filzlaus kriecht unter den verschiedensten Verhältnissen auch an die Augen. Blepharitis, eventuell auch Conjunctivitis können die Folgen ihres langen Nistens an solchen Stellen, besonders bei Kindern sein. Sie haben einen mit Widerhaken versehenen Rüssel, in welchem der hohle Stachel liegt.

Die folgende Zeichnung zeigt den Sitz und den Bau dieses Thieres.

Es giebt Individuen, die garnicht durch die Anwesenheit des Thieres am Auge belästigt werden.

1) Kampherstein, Klin. Monatsbl. f. Augenheilkunde. 1903. Bd. 1. S. 151.

Fig. 81.

Fig. 82.

Fig. 83.

Fig. 84.

Fig. 85.

Erklärung der Figuren.

Fig. 81. Sitz der Eier an den Wimpern des oberen Lides.
Fig. 82. Phthirius inguinalis (Vergr. 80 Mal).
Fig. 83. Zwei Zweige des Respirationsschlauches mit vier äusseren Oeffnungen. Am Ende des Gliedes ist ein Muskel zu sehen, der die Endklaue beugen kann (Vergr. 200 Mal).
Fig. 84. Ein Ei (Vergr. 80 Mal).
Fig. 85. Ein Ei mit einer Fötal-Laus und eine Eischale (Vergr. 130 Mal).

So hatte eine Frau eine chronische Ophthalmie des linken Auges. Das rechte obere Lid war dick besetzt mit dunkelbraunen kleinen Erhabenheiten von ca. $^1/_{48}$ Zoll Länge. Es handelte sich um Eier von Pediculi pubis. Einige Läuse fanden sich auch zwischen den Wimpern. Die Thiere genirten die Frau nicht[1]).

Meistens entstehen nicht nur subjectiv empfundene Reizwirkungen, sondern auch recht oft objective Symptome, wie Thränenlaufen und Röthe.

Schon Scarpa und auch Chelius sahen Ophthalmien, als deren Grund sie Läuse erkannten, die an der Wurzel der Wimpern sassen.

In einer Beobachtungsreihe wurde Phthiriasis der Lider 12 Mal festgestellt, dabei betrafen 75 pCt. erwachsene Individuen. Bei allen war der Pediculus pubis an der Wurzel der Wimpern, ferner Brennen und Thränen vorhanden. Heilung erfolgte durch rothe Präcipitatsalbe und Waschungen mit einer Sublimatlösung von 0,15 : 10,0[2]).

Kein Alter schützt vor dem Befallenwerden durch dieses Ungeziefer. Auch bei ganz kleinen Kindern wurde dasselbe gefunden. So waren z. B. bei einem 14 Monate alten Knaben Wimpern, Augenbrauen, Schläfen, Haupt und Hinterhaupt von Pediculi pubis und Nissen dicht besetzt[3]).

Auf Grund individueller Reizempfindlichkeit können die subjectiven und objectiven Symptome unangenehm sein. So bekam ein Mädchen von drei Jahren lebhaftes Jucken am rechten Auge, welches sie nöthigte, die Lider ohne Aufhören zu reiben. Man stellte eine beträchtliche Röthe der Conjunctiva palpebralis fest und am Ciliarrande des oberen Lides zwei kleine Granulationen, die sich als Pediculi pubis entpuppten. Es hatte Uebertragung durch die Bonne stattgefunden[4]).

Die Behandlung besteht in der Anwendung der rothen oder grauen Quecksilbersalbe, die mit einem kurz- und starrhaarigen Borstenpinsel in die Haut eingerieben werden müssen, oder in Waschungen mit Sublimat (0,1—0,2 : 15,0) oder in Einpinselungen von Jodtinctur, oder Carbollösungen (5 pCt. wässriger bis zu 10 pCt. alkoholischer Lösung). Das Abrasiren der Wimpern ist nicht erforderlich, ist aber mehrfach ausgeführt worden[5]).

Pediculus capitis.

Kopfläuse wurden als Ursache von Blepharitis und phlyctänulären Entzündungen der Hornhaut und Bindehaut beschuldigt. Ueber den Zusammenhang ist man verschiedener Ansicht. Während die Thiere selbst in den Augenbrauen und Wimpern meistens nicht gefunden wurden, nahm man eine directe Uebertragung der Excrete der Thiere durch Kratzen am Kopfe und späteres Reiben an den Augen an[6]), oder das

1) Harkness, Ophthalmic. Hospital Report. 1859/60. Vol. II. p. 125.

2) Santos Fernandez, Annales de la med. Acad. de Ciencias med. de la Habana. März 1883.

3) Heisler, Arch. f. Dermatol. u. Syphilis. Bd. XXIV. S. 590.

4) Dallas, Revue de médec. et de pharm. 1877. No. 3.

5) Chisolm, Amer. Journ. of Ophthalm. 1892. p. 161.

6) Goldenberg, Berl. klin. Wochenschr. 1887. No. 46.

Augenleiden wurde in Parallele gestellt mit dem Eczeme an Kopf und Gesicht, welches reflectorisch durch den von den Thieren verursachten Reiz entstehen sollte[1]). Mehrere Fälle von hartnäckigen Augenentzündungen der erwähnten Art kamen nach Beseitigung der Kopfläuse sehr rasch zur Heilung.

Man nahm auch — ohne jeden Nachweis — an, dass von den durch die Läuse veranlassten Ulcerationen durch Kratzen des Kopfes die Finger mit Streptokokken inficirt und diese in den Bindehautsack übertragen oder auf den Lidrand und in (!) die Cornea eingeimpft würden[2]).

In 63 Fällen fanden sich Läuse in Verbindung mit Blepharitis, Conjunctivitis, Conjunctivitis phlyctaenulosa und Keratitis. Diese Leiden kamen schnell zur Heilung, wenn die Läuse entfernt waren, und recidivirten, sobald diese wieder erschienen[3]).

Von der grossen Häufigkeit dieser Ursache konnte man sich an den oft sehr verwahrlosten Kindern des Breslauer poliklinischen Materiales nicht überzeugen[4]).

In manchen Fällen macht auch das massenhafte Vorkommen von Läusen am Lidrande und von Nissen an den Cilien keinerlei Beschwerden[5]).

Die Behandlung besteht in der Anwendung von Quecksilbersalben. Bei einem 20 Monate alten Kinde heilte eine solche intensive Blepharitis, welche durch Läuse an den Cilien entstanden war, durch rothe Präcipitatsalbe in wenigen Tagen[6]). Auch mit grauer Salbe ist Heilung zu erzielen. Bei einem dreijährigen Kinde, bei dem eine Blepharitis bestand, sassen die Eier am Anfangstheile des Haarschaftes, die Thiere in den Anfängen der Haarbalgdrüsen. Auf eine Einwirkung mit Unguentum cinereum wurden die Thiere deutlich sichtbar[7]). Grüne Seife, vorsichtig an die erkrankten Partien gebracht, erweicht und tödtet Läuse und Eier.

Cimex.

Auch die Bettwanze kann durch ihren Stich in Augentheilen Röthung und Schwellung erzeugen.

III. Acarina.

Acarus.

Die Milben beissen, stechen oder saugen. Es spricht mancherlei dafür, dass sie auch vergiften. Auf Portorico giebt es Acarus-Arten.

1) Herz, Klin. Monatsbl. f. Augenheilkunde. 1886. S. 418.

2) Gordon Norrie, Centralbl. f. prakt. Augenheilk. 1895. S. 296.

3) Norrie, Hospit. Tidende. No. 6—7. 1889; und Centralbl. f. prakt. Augenheilkunde. 1895. S. 226.

4) Groenouw, Graefe-Saemisch, Handb. der Augenheilkunde. 2. Aufl. Bd. XI. Kap. XXII. S. 375.

5) Juillien, Annales d'Oculistique. Tom. CVI. p. 450.

6) Four-Raymond, Revue d'Ophthalmol. 1892. p. 469.

7) Hirschberg, Berl. klin. Wochenschrift. 1882. No. 8.

die an den Lidern der Rinder Ulcerationen, und bei Menschen starken Juckreiz veranlassen[1]).

Bei der Acarus-Erkrankung der Hunde findet sich häufig Augencatarrh, in dem eitrigen Secret entwickelte Milben und Eier[2]).

Leptus autumnalis.

In den Haarlemer Blumenzwiebel-Züchtereien treten in den Monaten August und September bei den mit dem Reinigen und Sortiren der Zwiebeln beschäftigten Arbeitern Reizungen der Haut und der Augen auf. Es finden sich in dem Staube Rhaphiden, die an sich unschädlich sind, und eine lebende Milbe von der Grösse einer Käsemilbe. Es wird angenommen, dass diese sich in die Haut bohrt und dann abstirbt. Sie gehört wahrscheinlich zu den Gras- und Getreidemilben (Leptus autumnalis). Es ist indessen nicht gelungen, beim Menschen Milben oder deren Larven, oder ihre Bestandtheile in der Haut, oder im Bindehautsack zu finden[3]).

Ixodes ricinus.

Der Holzbock geht auch auf Menschen über, in deren Haut, auch Lidhaut sich das Weibchen mit dem gesägten Rüssel einbohrt. Falls das Thier sich nicht ganz in die Haut eingebohrt hat, sondern sein Hinterleib noch als kleine Blase nach aussen hervorragt, kann man es durch Bestreichen mit Vaseline oder concentrirtem Salzwasser entfernen. Herausreissen desselben belässt den Stachel in der Wunde und lässt eine unangenehme Entzündung entstehen.

Sarcoptes scabiei.

Die Krätzmilbe kann am Auge Schaden anrichten. Bei einem 19jährigen Ackerknechte beobachtete man eine büschelförmige Keratitis, welche durch eine Krätzmilbe hervorgerufen war. Dieselbe hing an der Spitze des Gefässbüschels in einer grauweissen strangförmigen Masse, wie man sie bei Fädchenkeratitis sieht. Es war eine weibliche Milbe, in deren unmittelbarer Nähe acht Eier lagen in verschiedenen Entwickelungsstadien. Nach Angabe des Patienten hatte er schon seit etwa zwei Monaten über das Auge zu klagen. Der Mann litt sonst nicht an Scabies[4]).

Demodex folliculorum.

Der allgemeinen Annahme nach macht der Haarbalgparasit keine Symptome beim Menschen. Wenn er aber, was nachgewiesen wurde,

1) Carron de Villars, l. c. T. XXXVI. p. 111.

2) Horneck, Berl. thierärztl. Wochenschrift. 1901. S. 601.

3) Waller Zeper, Klin. Monatsbl. f. Augenheilkunde. 1899. S. 480.

4) Saemisch, Klin. Monatsbl. f. Augenheilkunde. 1898. S. 449. — Fischer (Münch. med. Wochenschr. 1897. No. 5) sah eine Hühnerlaus (Lipeurus variabilis) auf der Hornhaut.

in den Meibom'schen Drüsen vorkommt, dann kann er wohl schädigen[1]).

Der Parasit dringt in die Meibom'schen Drüsen ein, erzeugt dadurch eine Entzündung, die sich sowohl am Drüsenepithel als im peripherischen Bindegewebe zu erkennen giebt, so dass kleine Cysten entstehen können. Die Affection erscheint unter dem Bilde eines Chalazion. Die Augenlidbindehaut ist geröthet und die Lider sind geschwollen; es besteht Thränen und Jucken.

Vielleicht ist der Aufenthalt des Thieres in den Bälgen der Haare, speciell der Augenwimpern in der Regel ohne schädliche Folgen, sein Vorhandensein in den Talgdrüsen, insonderheit in den Meibom'schen Drüsen, muss bis auf Weiteres für schädlich gehalten werden.

Neuerdings hat man die Thiere als Krankheitserreger, zuweilen in sehr grosser Zahl, beobachtet. Sie sollen Erkrankungen der Cilien, Hyperämie des Lidrandes und Reizerscheinungen der Conjunctiva verursachen. Die makroskopischen Veränderungen können sehr gering sein, und man hört nur Klagen über Ausfallen der Wimpern und Jucken. Besonders häufig fanden sich die Milben an trachomatösen Augen, und es hatte den Anschein, dass sie die durch das Trachom hervorgerufenen Beschwerden noch erheblich steigerten. Ob dieselben nur durch ihre Lebensäusserungen und ihre Stoffwechselproducte oder noch durch besondere Gifte wirken, muss vorläufig dahingestellt bleiben[2]). Ueberhaupt ist die Bedeutung dieser Milben als Krankheitserreger nicht unbestritten. Man fand sie häufig an gesunden Lidern[3]) und an 95 Leichen sogar in 86 pCt., ohne dass während des Lebens ein Augenleiden vorhanden war[4]).

IV. Nematoden.

Trichina spiralis.

Im Anfange oder im Verlaufe der zweiten Woche der Trichinosis erscheint ziemlich constant Oedem der Augenlider, bisweilen mit einer Chemosis der Conjunctiva verbunden. In der bekannten Epidemie in Hadersleben wurde Lidödem unter 250 Fällen 65mal vermisst. Dieses als „collaterales Oedem" bezeichnete Symptom ist ein Vergiftungssymptom, wie es richtig von Friedreich[5]) gedeutet wurde. Die Schwellung der Orbitalgewebe kann leichten Exophthalmus erzeugen[6]). In schwereren Fällen bestehen auch Schmerzen in den Augen, besonders bei der Bewegung derselben[7]). Conjunctivitis, unangenehme Lichtempfindlichkeit, Thränen und Ecchymosen an der Conjunctiva sclerae kommen ebenso wie Pupillenerweiterung Accommodationsstörung und Doppeltsehen vor.

1) Majocchi, Atti dell' Accademia med. di Roma. Ann. V. Fasc. I. 1879. — Stieda, Centralbl. f. Augenheilk. 1890. Juli. p. 193. — Michel, Graefe-Saemisch, Handb. der Augenheilk. 1. Aufl. Bd. IV. S. 375.

2) Rählmann, Klin. Monatsbl. f. Augenheilk. 1899. XXXVII. S. 33.

3) Mulder, Nederl. Tydschr. f. Geneesk. 1899. II. p. 803.

4) Hunsche, Münch. med. Wochenschr. 1900. S. 1563.

5) Friedreich, Deutsches Archiv f. klin. Med. Bd. IX. S. 459.

6) Maurer, Deutsches Archiv f. klin. Med. Bd. VIII. S. 378.

7) Förster, Graefe-Saemisch, Handbuch d. Augenheilk. 1. Aufl. Bd. VII. S. 179. — Kittel, Allgem. Wien. medic. Zeitung. 1871. S. 254.

Filaria.

An den verschiedensten Stellen des Auges sind Fadenwürmer beobachtet worden. Die **Filaria loa** kommt bei Negern an der Westküste Afrikas, vereinzelt auch bei dort befindlichen Europäern, unter der Conjunctiva auch doppelseitig[1]) vor. Die Symptome bestehen oft in Thränen, in einer häufig recidivirenden, Stunden oder Tage anhaltenden Conjunctivitis, eventuell mit Schwellung, Stechen und Schmerzen, die letzteren besonders, wenn der sich lebhaft bewegende Wurm an die Cornea gelangt. Man hat beobachtet, dass derselbe plötzlich und für immer aus dem Auge verschwand, ohne weitere Störungen zu erzeugen.

Andere Filarien, wie **Filaria medinensis, Filaria papillosa** etc. die leider nur in den seltensten Fällen zoologisch bestimmt wurden, kommen auch im Augeninnern, in der vorderen Kammer, der Linse und im Glaskörper vor. An keiner dieser Stellen sind sie als ein harmloses oder auch nur wenig gefährliches Object anzusehen, gleichgültig, ob man nur die lebhafte mechanische Reizung durch die Bewegung des Thieres, oder ihre Secrete und Excrete, oder ihren Zerfall nach dem Tode als schuldige Ursache anspricht. Wir glauben, dass auch hier die wesentliche Schädigung durch ein von den Filarien erzeugtes Gift bedingt wird. Schon v. Siebold nahm an, dass in der Leibeshöhle der Filaria medinensis eine auf Wunden des Menschen giftig wirkende Aetzsubstanz enthalten sei.

Schon gegen die Mitte des 18. Jahrhunderts kannte man diese Thiere als Gäste des Auges und extrahirte sie. Nicht wenige Fälle wurden auch im vorigen Jahrhundert berichtet, in denen die Entfernung der Thiere zum Theil auf sehr primitive Weise gelang.

Die Neuzeit lieferte ein verhältnissmässig recht häufiges Vorkommen dieser Eindringlinge im Thier- und Menschenauge.

Bei Thieren, die von dem Wurm heimgesucht waren, beobachtete man: Thränenfluss, Conjunctivitis, Lichtscheu, Cornealtrübung oder auch eine Keratitis mit kleinen centralen Ulcerationen. Es gelang die Extraction stets mittels Pincette nach Perforation der Cornea. Die Heilung erfolgte in wenigen Tagen.

Die Beobachtungen am Menschen lehren, dass es unter Umständen ausserordentliche Schwierigkeiten machen kann, das Thier zu fassen, und dass eventuell bei tiefem Sitze die Iridectomie gemacht werden muss.

So consultirte eine 32jährige Dame wegen eines „Wurmes im Auge“. Sie hatte acht Jahre mit Unterbrechungen in Calabar, an der Westküste von Afrika gelebt und die Augenstörung sofort nach ihrer Rückkehr vor ca. vier Monaten gemerkt. Der Wurm erschien in beiden, mit Vorliebe aber im linken Auge, auf das er sich zuletzt beschränkte. Manchmal kroch er über das Auge unter der Conjunctiva, manchmal unter der Haut der Augenlider und verursachte Kitzeln. Manchmal wurde das Auge blutunterlaufen und die Lider geschwollen und leicht schwarz. Im warmen Zimmer war der Wurm besonders lebhaft und erzeugte auch Conjunctival-Injection. Für Kälte war er

1) Robertson, Transact. of the Ophthalm. Soc. of the United Kingdom. 1895. Vol. XV. p. 137.

sehr empfindlich und zog sich dann in tiefere Theile zurück, um so für Wochen und Monate zu verschwinden.

Bei der ersten Untersuchung konnte das Thier nicht mit Sicherheit festgestellt werden. Nach einigen Monaten fühlte die Kranke den Wurm wieder im linken Auge und die sofortige Untersuchung liess ihn unter der linken Conjunctiva, die sich leicht bei seinen Bewegungen hob, erkennen. Er bewegte sich fast bis an den äusseren Cornealrand. Thränen und verstärkte Injection bestanden.

Das Auge wurde cocainisirt, die Conjunctiva über dem Wurm gehoben, eingeschnitten, und derselbe ausgezogen. Es war ein 25 mm langes und kaum $^1/_2$ mm dickes, rundes, transparentes und farbloses Männchen.

Die zoologische Untersuchung ergab, dass es sich um eine Filaria loa handelte.

Nach sechs Wochen spürte die Dame wieder etwas Abnormes im hinteren linken Auge, besonders in der Wärme. Nach mehreren vergeblichen Versuchen, den Wurm zu sehen und zu fassen, und sogar nach einem vergeblichen Einschnitt und nachdem Schwellung der Temporalgegend aufgetreten war, gelang es, einen weiblichen Wurm von 30 mm Länge und fast 1 mm Dicke im rechten Auge zu fassen und zu extrahiren [1]).

Dass auch bei Menschen wie bei Thieren materielle Gewebsveränderungen durch den Parasiten entstehen können, zeigte sich bei einem 30jährigen Manne, der lange an granulärer Lidentzündung etc. gelitten hatte. Er wies opake Hornhäute auf, bis auf die untere Hälfte der linken, die klar war. Ein kleiner, fadenartiger Fremdkörper wurde an dem unteren Theil der Iris gesehen. Man entfernte ihn durch Iridectomie. Es war Filaria medinensis.

In einem von Kuhnt beobachteten Falle sass ein Entozoon unmittelbar vor der Macula, erzeugte von Anbeginn an ausser unangenehmem Drücken und Stechen centrales Scotom, ausserordentlich quälende Farben- und Lichterscheinungen und allmähliches Sinken der Sehschärfe bis auf das Erkennen von Fingern in etwa 3 m Entfernung, bei diffuser Glaskörpertrübung. Nach der Extraction des Thieres, das als Larvenform einer Filaria oder eines Strongylus bestimmt wurde, schwanden die Glaskörpertrübungen, an der Netzhaut kehrte volle Diaphanie und Glanz wieder, die monoculären Doppelbilder, die nach der Operation entstanden waren, schwanden, die entzündlichen Veränderungen um die Macula herum minderten sich, und Finger wurden auf 3 m gezählt. Das centrale Sehen blieb aber an diesem Auge dauernd verloren [2]).

In einem anderen Falle sah man während des Lebens eine Art von Filaria im Glaskörper. Bei der Section des wegen Magenkrebs gestorbenen Kranken fand sich im Bulbus ein 7,5 mm langer und 0,17—0,22 mm dicker Fadenwurm, an einem Ende zugespitzt und am andern Ende mit mundartigem Apparat [3]).

---

1) Robertson, l. c. — Dort finden sich noch mehr Fälle.

2) Kuhnt, Arch. f. Augenheilkunde. Bd. XXIV. 1892. S. 205.

3) Nakaizumi, Med. Gesellsch. in Tokio. Sitz. v. 3. Dec. 1902.

V. Cestoden.

Cysticercus. Echinococcus.

Das zu **Taenia solium** gehörige Finnenstadium **Cysticercus cellulosae**, der sowohl in der Haut um das Auge herum als auch in den Lidern, unter der Conjunctiva, im Innern des Auges und in der Orbita vorkommt, kann namentlich von den letzteren Stellen aus die schlimmsten Symptome, bis zur Zerstörung des Sehvermögens, veranlassen. Es sind nicht nur Drucksymptome, wie Oedeme, leichter Exophthalmus, Schmerzempfindungen u. A. m., die die Wurmcyste bei orbitalem Sitze erzeugt, sondern auch solche, die von einer Vergiftung abgeleitet werden können, wie z. B. eine phlegmonöse Entzündung des orbitalen Gewebes in der nächsten Umgebung und weiter von der Geschwulst ab, und Neuritis, eventuell Sehnervenatrophie.

Das zu **Taenia echinococcus** gehörige Finnenstadium, der **Echinococcus polymorphus** entwickelt sich meistens primär in der Augenhöhle und erzeugt entweder in langsamer Entwicklung oder in jähem, in einigen Wochen beendetem Ablaufe Schmerzen im Augeninnern, auch intermittirend, die die verschiedensten Empfindungsformen und die verschiedensten Stärkegrade, sowie die schwersten Abhängigkeitsleiden, z. B. Bewusstlosigkeit und Delirien, annehmen können. Dazu kommen wieder materielle Druck- und auch Vergiftungssymptome. Als Giftwirkungen sind nach unserer Auffassung zum wesentlichen Theil die functionellen und ophthalmoskopisch erkennbaren Veränderungen am Sehnerven zu erklären. Dies gilt nicht nur für den retrobulbären Sitz des Echinococcus-Sackes. Das Sehvermögen leidet in allen Graden bis zum völligen Verluste. Es besteht Neuritis und Papillitis.

Wir zweifeln nicht daran, dass die Echinococcenflüssigkeit das Gift enthält. In derselben ist ausser harmlosen Stoffen wie Leucin, Tyrosin und Bernsteinsäure eine Substanz enthalten, die örtlich entzündungserregende und vielleicht auch allgemeine Wirkungen besitzt. In die Leibeshöhle eingeführt erzeugt sie jedenfalls Peritonitis.

VI. Trematoden.

Distomum.

Unter den Trematoden kommen praktisch nur die Distomen in Frage. Sie sollen angeblich auch im Auge vorkommen, wenigstens ist dies vom **Distomum ophthalmobium** behauptet worden. Dass sie Gift produciren, scheint uns nach den bei Thieren beobachteten Symptomen sicher zu sein.

VII. Crustacea.

Caligus.

Eine Crustacea aus der Ordnung Copepoda Gen. Caligus, wahrscheinlich **Caligus curtus**, ein Fischparasit, fand sich bei einem Fisch-

händler auf dem linken Auge, und zwar als Blase von etwa 2 mm Durchmesser am oberen Hornhautrande. Beim Versuche die Blase zu öffnen, hob sie sich ab und liess nur eine leicht rauhe Cornealfläche zurück[1]).

VIII. Vermes.

Hirudo.

Die bei uns gebrauchten Blutegel-Arten können durch Einbeissen in die Hornhaut und kräftiges Saugen innere Blutung und Schrumpfung des Augapfels bewirken.

So waren einem zarten fünfjährigen Mädchen vor einigen Tagen wegen Kopfschmerzen Blutegel an die rechte Schläfe verordnet worden. Ein Blutegel kroch dabei in das Auge, was dem Kinde bedeutende Schmerzen verursachte. Die vordere Kammer war mit Blut gefüllt, die untere Hälfte des Bindehautsackes einschliesslich des Randtheiles der Hornhaut war blutig unterlaufen. In der unteren Hornhauthälfte ca. 1‴ von der Grenze des Limbus fand sich eine Wunde, deren Ränder und ganze Umgebung etwas geschwellt und graulich getrübt waren. Dem Aussehen nach war es ein Blutegelbiss. Kein Lichtschein bestand, wahrscheinlich wegen totaler hämorrhagischer Netzhautablösung. Das Blut verschwand langsam. Später entstand wahrscheinlich Phthisis bulbi. Möglicher Weise war die starke Saugwirkung die Ursache der intra- und extraocularen Blutungen[2]).

Der Blutegel ist an sich ungiftig. Sein Biss kann aber, wie der folgende Fall beweist, am Auge durch Uebertragung fremder, inficirender Gifte schweren Schaden erzeugen.

Ein 39jähriger Mann setzte wegen einer Entzündung am rechten Auge einen Blutegel an, der den Augapfel anbiss. Man entdeckte am unteren äusseren Cornealrand eine trianguläre Wunde. Die Pupille war dislocirt wie nach einer Iridodesis und es fand sich ein beträchtliches Hypopyon, welches den tieferen Theil der vorderen Kammer füllte. Ausserdem bestand Iritis. Die Linse war normal. Der Augapfel schien weicher zu sein. Der Process wurde ein schleichender, chronisch entzündlicher, die Pupillen schlossen sich und der Augapfel schien schwinden zu wollen. Nach zwei Monaten war auch das linke Auge schwer ergriffen. Es thränte und schmerzte. Cornea und Iris waren normal, aber es bestand Ciliarcongestion. Der rechte Augapfel wurde enucleirt. Links liessen die Veränderungen dadurch nach[3]).

Der kleine japanische Blutegel scheint unter bestimmten Verhältnissen nur geringe Störungen zu veranlassen. So wurde ein Bauer erst durch seine Nachbarn darauf aufmerksam gemacht, dass in seinem Auge sich etwas Schwarzes befinde. Er selbst, der an chronischem Trachom litt, hatte nur über häufig auftretendes Jucken zu klagen, das er durch Reiben mit dem Finger zu beseitigen suchte. Dabei kam es öfter vor, dass eine grössere oder geringere Blutung aus dem Auge erfolgte.

1) Rayner Batten, The Lancet. 7. Apr. 1900. p. 1002.
2) v. Graefe's Arch. f. Ophthalmol. Bd. VII. Abth. 2. S. 142.
3) Lebrun, Annales d'Oculist. Oct. 1870. p. 136.

Es fand sich im linken Auge, nahe dem äusseren Lidwinkel, ein schwarzer Fremdkörper, der sich wurmähnlich zusammenzog und krümmte und manchmal unter dem Oberlid verschwand. Er hatte sich in die obere Uebergangsfalte eingebissen. Durch Aufstreuen von Kochsalz wurde er entfernt. Er war 2,7 cm lang.

Ein 2 cm langer Blutegel wurde bei einem Mädchen entfernt, das über Lichtscheu, Thränenträufeln und geringe Schmerzen klagte. Die Bindehaut war stark entzündet und zeigte Narben[1]).

1) Kuwahara, Centralbl. f. prakt. Augenheilk. 1903. S. 262.

Abschluss dieses Bandes im März 1904.

Druck von L. Schumacher in Berlin N. 24.